This is a digital copy of a book that was preserved for generations on library shelves before it was carefully scanned by Google as part of a project to make the world's books discoverable online.

It has survived long enough for the copyright to expire and the book to enter the public domain. A public domain book is one that was never subject to copyright or whose legal copyright term has expired. Whether a book is in the public domain may vary country to country. Public domain books are our gateways to the past, representing a wealth of history, culture and knowledge that's often difficult to discover.

Marks, notations and other marginalia present in the original volume will appear in this file - a reminder of this book's long journey from the publisher to a library and finally to you.

Usage guidelines

Google is proud to partner with libraries to digitize public domain materials and make them widely accessible. Public domain books belong to the public and we are merely their custodians. Nevertheless, this work is expensive, so in order to keep providing this resource, we have taken steps to prevent abuse by commercial parties, including placing technical restrictions on automated querying.

We also ask that you:

+ *Make non-commercial use of the files* We designed Google Book Search for use by individuals, and we request that you use these files for personal, non-commercial purposes.

+ *Refrain from automated querying* Do not send automated queries of any sort to Google's system: If you are conducting research on machine translation, optical character recognition or other areas where access to a large amount of text is helpful, please contact us. We encourage the use of public domain materials for these purposes and may be able to help.

+ *Maintain attribution* The Google "watermark" you see on each file is essential for informing people about this project and helping them find additional materials through Google Book Search. Please do not remove it.

+ *Keep it legal* Whatever your use, remember that you are responsible for ensuring that what you are doing is legal. Do not assume that just because we believe a book is in the public domain for users in the United States, that the work is also in the public domain for users in other countries. Whether a book is still in copyright varies from country to country, and we can't offer guidance on whether any specific use of any specific book is allowed. Please do not assume that a book's appearance in Google Book Search means it can be used in any manner anywhere in the world. Copyright infringement liability can be quite severe.

About Google Book Search

Google's mission is to organize the world's information and to make it universally accessible and useful. Google Book Search helps readers discover the world's books while helping authors and publishers reach new audiences. You can search through the full text of this book on the web at `http://books.google.com/`

MEDICAL SCHOOL
LIBRARY

BEITRÄGE

ZUR

KLINISCHEN CHIRURGIE

MITTEILUNGEN AUS DEN CHIRURGISCHEN KLINIKEN

ZU

Amsterdam Basel Breslau Budapest Freiburg Genua Graz Heidelberg Innsbruck Königsberg Leipzig München Prag Rostock Strassburg Tübingen Würzburg Zürich

UND DEN CHIRURGISCHEN ABTEILUNGEN

DES

Städtischen Krankenhauses Dresden Frankfurt a. M. Gmünd Karlsruhe Nürnberg Augusta-Hospitals in Berlin Allgemeinen Krankenhauses in Hamburg Diakonissenhauses in Freiburg i. B. und Stuttgart Karl-Olga-Krankenhauses in Stuttgart Kantonsspitals in Münsterlingen Landkrankenhauses in Hanau Allerheiligen-Hospitals in Breslau

Herausgegeben von

O. v. Angerer (München) **B. v. Beck** (Karlsruhe) **C. Brunner** (Münsterlingen) **P. v. Bruns** (Tübingen) **O. v. Büngner** (Hanau) **V. Czerny** (Heidelberg) **C. Garrè** (Königsberg) **C. Göschel** (Nürnberg) **E. Goldmann** (Freiburg i. B.) **V. v. Hacker** (Graz) **O. Hildebrand** (Basel) **F. Hofmeister** (Stuttgart) **P. Kraske** (Freiburg i. B.) **F. Krause** (Berlin) **R. U. Kroenlein** (Zürich) **H. Kümmell** (Hamburg) **O. Lanz** (Amsterdam) **H. Lindner** (Dresden) **O. Madelung** (Strassburg) **J. v. Mikulicz** (Breslau) **W. Müller** (Rostock) **G. F. Novaro** (Genua) **J. Réczey** (Budapest) **L. Rehn** (Frankfurt a. M.) **O. Riegner** (Breslau) **H. Schloffer** (Innsbruck) **C. Schönborn** (Würzburg) **K. Steinthal** (Stuttgart) **F. Trendelenburg** (Leipzig) **A. Wölfler** (Prag) **A. Wörner** (Gmünd)

Redigiert von

P. v. BRUNS

DREIUNDVIERZIGSTER BAND

MIT 137 ABBILDUNGEN IM TEXT UND 24 TAFELN

Hiezu ein **Supplementheft**, enthaltend:
Jahresbericht der Heidelberger chirurgischen Klinik für das Jahr 1903.

TÜBINGEN
VERLAG DER H. LAUPP'SCHEN BUCHHANDLUNG
1904.

Alle Rechte vorbehalten.

UNIV OF CALIF
MEDICAL SCHOOL

DRUCK VON H. LAUPP JR IN TÜBINGEN.

Inhalt des dreiundvierzigsten Bandes.

ERSTES HEFT

ausgegeben im Juli 1904.

Seite

Aus der Heidelberger chirurgischen Klinik.

I. Anatomische und klinische Untersuchungen über die Magen- und Darmcarcinome. Von Prof. Dr. W. Petersen und Dr. F. Colmers. (Mit 117 Abbildungen und Taf. I—XVI) 1

Aus dem Augusta-Hospital zu Berlin.

II. Beiträge zur Rückenmarks-Chirurgie. Von Dr. F. Selberg. (Hierzu 6 Abbildungen und Taf. XVII) 197

Aus der Breslauer chirurgischen Klinik.

III. Ueber Schrotschussverletzungen bei Heeresangehörigen. Mit besonderer Berücksichtigung des Hinzutretens von Wundstarrkrampf. Von Dr. Georg Schmidt, Oberarzt, kommandiert zur Klinik 219

Aus der Heidelberger chirurgischen Klinik.

IV. Ueber die mit Gallensteinsymptomen verlaufende chronische Pankreatitis. Von Dr. Ludwig Arnsperger, Assistenzarzt der Klinik 235

Aus dem Allerheiligen-Hospital zu Breslau.

V. Ueber einen im Anschluss an einen Leberabscess entstandenen Fall von Lungenabscess. Von Dr. Ossig 247

21350

Seite

ZWEITES HEFT

ausgegeben im August 1904.

Aus der Münchener chirurgischen Klinik.

VI. Ueber embolische Lungenaffektionen nach Bauchoperationen. Eine klinisch-experimentelle Studie. Von Dr. Gebele. (Hierzu Taf. XVIII—XX) 251

Aus der Prager chirurgischen Klinik.

VII. Ueber komplicierte Frakturen der Extremitäten. Von Dr. Oskar Klauber, Operationszögling der Klinik 319

Aus dem Städtischen Hospital in Schw. Gmünd.

VIII. Zur Kasuistik der Knochenbrüche. Mit besonderer Berücksichtigung der Rentenverhältnisse. Von Dr. Reinhold Klaus, Assistenzarzt. (Hierzu 1 Abbildung und Taf. XXI—XXIV) . 398

Aus dem Städtischen Hospital in Schw. Gmünd.

IX. Die Kropfoperationen am städtischen Hospital in Schw. Gmünd von 1896—1903. Von Dr. H. Closs, prakt. Arzt in Obersontheim, früherem Assistenzarzt am Hospital. (Mit 6 Abbildungen) 473

Aus der Grazer chirurgischen Klinik.

X. Ueber ein differentialdiagnostisches Symptom zwischen Hernia cruralis und Varix der Vena saphena magna. Von Dr. Jos. Hertle, Assistent der Klinik 555

Aus der Breslauer chirurgischen Klinik.

XI. Nahtmaterial mit verzögerter Resorption. Von Dr. H. Miyake, Japan 561

DRITTES HEFT

ausgegeben im September 1904.

Aus der Heidelberger chirurgischen Klinik.

XII. Ueber die Behandlung des Carcinoms des Pharynx und der Tonsillen. Von Dr. Karl Lindenborn 569

Aus der Grazer chirurgischen Klinik.

XIII. Zur Operation der Aneurysmen, insbesondere der Totalexstirpation. Von Dr. Rudolf Kolb, Operationszögling der Klinik . 627

Aus der Königsberger chirurgischen Klinik.

XIV. Ueber die Versorgung des Bruchsackes bei der Radikaloperation von Leistenhernien. Von Privatdocent Dr. Bunge, Oberarzt der Klinik. (Mit 3 Abbildungen) 653

Seite

Aus der Königsberger chirurgischen Klinik.

XV. Muskelsequester nach Pneumokokkeninfektion. Von Dr. Paetzold, Oberarzt im Feldartillerie-Regiment Nr. 20, kommandiert zur Klinik 668

Aus der Königsberger chirurgischen Klinik.

XVI. Ueber ausgedehnte Mesenterialabreissungen bei Kontusion des Abdomens. Von Dr. Rudolf Neumann 676

Aus der Königsberger chirurgischen Klinik.

XVII. Klinische Beiträge zur Kenntnis der Pankreasnekrose. Von Dr. Curt Boehm, Assistenzarzt am Diakonissenhause zu Bromberg 694

Aus der Heidelberger chirurgischen Klinik.

XVIII. Gastroenterostomie mittelst elastischer Ligatur. Eine Experimentalstudie. Von Dr. Georg Tiefenthal. (Mit 4 Abbild.) 748

Aus dem Karl-Olga-Krankenhaus in Stuttgart.

XIX. Ueber die Verwendung der Killian'schen Bronchoskopie bei der Pneumotomie. Von Dr. Eduard Schefold, Volontärarzt 767

Aus der Freiburger chirurgischen Klinik.

XX. Ein Fall von Myxofibrom des Nervus peronaeus. Zugleich ein Beitrag zur Lehre von der Entstehung der Ganglien. Von Oberarzt Dr. Custodis, kommandiert zur Klinik 788

SUPPLEMENT-HEFT.

Jahresbericht der Heidelberger chirurgischen Klinik für das Jahr 1903.

Mit einem Vorwort herausgegeben von Professor Dr. V. Czerny, Direktor der Klinik. Redigiert von Privatdozent Dr. A. Nehrkorn, I. klin. Assisenzarzt.

I

AUS DER

HEIDELBERGER CHIRURGISCHEN KLINIK

DES PROF. DR. CZERNY.

Petersen: Beiträge zur Lehre vom Carcinom.

III

Anatomische und klinische Untersuchungen über die Magen- und Darmcarcinome.

Von

Prof. Dr. W. Petersen und Dr. F. Colmers.

Mit [illegible] Abbildungen und Taf. I—XVI.

Inhaltsverzeichnis.

Seite

Einleitung 3

I.

Anatomischer Teil 4

1. Kap.

Das peripheriere Wachstum der Magen- und Darmcarcinome . . . 5

2. Das [illegible] Wachstum bei den verschiedenen Carcinomformen . . . 6

A. Carcinoma [illegible] 7

1. Das expansive Wachstum 7

Parenchyme und [illegible]

2. Das [illegible] Wachstum 9

a. Das [illegible] Wachstum 11

b. Das [illegible] Wachstum 16

[illegible] Wachstum 17

[illegible] Wachstum 22

[illegible] Wachstum 24

Präparate zur [illegible] 26

Seite

B. Carcinoma adenomatosum papilliferum, microcysticum, gelatinosum 28
C. Carcinoma solidum und Mischformen 28
NB. Die sogenannten „Vorstufen des Carcinoms“ 30
II. Besondere Eigentümlichkeiten des peripheren Wachstums 32
1. Multicentrische Herde 33
2. Vortäuschung multicentrischer Herde 33
3. Organ-Mimicry 36
4. „Normale Funktionen“ der Carcinomzellen 40
III. Zusammenfassung der Beweise für das unicentrische Wachstum . 42
1. Die histologischen Verhältnisse der Kontaktzone 42
2. Das kontinuierliche Wachstum 49
IV. Die Ansichten anderer Autoren 51
V. Wachstum und Histogenese 58

2. Kap.

Die anatomischen Formen der Magen- und Darmcarcinome 60

I. Einteilungsprincipien 60
Allgemeines über den Aufbau der Carcinome. Stroma; Gefässverhältnisse; Nervendurchwachsung etc. 62
II. Das Untersuchungsmaterial und seine Verarbeitung 64
III. Die verschiedenen Wachstumstypen. Zusammenstellung der einzelnen Fälle 67
A. Carcinoma adenomatosum 67
B. Carcinoma solidum 115
C. Mischformen 137
IV. Tabellarische Zusammenfassung der anatomischen Formen . . . 143

II.

Klinischer Teil 144

3. Kap.

Morphologie und Malignität der Magen- und Darmcarcinome 145

4. Kap.

Die klinischen Formen der Magen- und Darmcarcinome 149

I. Rectumcarcinome 150
Indikation 152
Operationstechnik 152
II. Magencarcinome 153
Indikation und Operationstechnik 154
Verhalten am Pylorus 155

5. Kap.

Das Recidiv bei den Magen- und Darmcarcinomen 156

I. Allgemeines 156
Genetische Einteilung.
II. Heilungsvorgänge im Carcinom 159

Seite
1. Zweifelhafte Krebszellen 161
2. Epitheliale Hohlräume in Lymphdrüsen 164
3. Verschleppung nichtkrebsiger Zellen 167
4. Untergang sicherer Krebszellen; Schuchardt, v. Beck, Lubarsch, Schmidt 170
5. Einfluss des Primärtumors auf die Metastasen 178
III. Die topographischen Formen des Recidivs und ihre Bedeutung . . 179
1. Topopraphische Einteilung der Recidive 179
2. Lokalisation der Recidive 180
a. Magen 181
b. Rectum 182
3. Verschiedene Wertigkeit der Recidivformen 183
Die „Drüsenfrage" beim Uteruscarcinom 186

Schluss: Unicentrisches Wachstum und parasitäre Theorie des Carcinoms 188
Zusammenfassung der Ergebnisse 191

In den beiden ersten Abschnitten meiner „Beiträge zur Lehre vom Carcinom" [1]), habe ich die Ergebnisse meiner anatomisch-klinischen Untersuchungen über das Hautcarcinom niedergelegt.

In dieser dritten Arbeit möchte ich, gemeinsam mit Herrn Dr. Colmers, ähnliche Studien über die Magen- und Darmcarcinome folgen lassen.

Unserer Arbeit liegt folgendes Material zu Grunde:

66 Magencarcinome
22 Coloncarcinome
212 Rectumcarcinome.

Die gemeinsame Besprechung der Carcinome des Magens und des gesamten Darm-Tractus bringt einige Schwierigkeiten mit sich. Aber trotz aller Verschiedenheiten sind doch die Grundformen im Magen, Darm und Rectum so nahe verwandt, dass eine getrennte Bearbeitung allzuviele Wiederholungen verursacht hätte.

Die Coloncarcinome werden, da sie den Gegenstand einer anderweitigen noch nicht abgeschlossenen Arbeit bilden, bei unserer klinischen Besprechung etwas zu kurz kommen.

Carcinome des Dünndarms standen uns nicht zur Verfügung.

Wir haben die oben citierten Fälle möglichst gleichmässig nach der anatomischen und nach der klinischen Seite hin bearbeitet.

1) Diese Beiträge Bd. 32 u. 34. An diese schliesst sich an die Arbeit Liebert's, „Zur Frage des peripheren Wachstums der Carcinome". Ibid. Bd. 29.

Bei den mühsamen Nachforschungen über das spätere Schicksal der Operierten wurden wir unterstützt durch die Herren Dr. Schüller, Dr. Werner und besonders durch Herrn Dr. Küpferle.

Wenn wir nun unsere Arbeit trennen in einen anatomischen und einen klinischen Teil, so sei gleich hier bemerkt, dass diese Trennung sich naturgemäss nicht ganz scharf durchführen liess; in den ersten anatomischen Teil sind mancherlei klinische Notizen hineinverflochten und im zweiten klinischen Teil werden noch eine Reihe anatomischer Fragen zur Sprache kommen.

I.

Anatomischer Teil.

Von sämtlichen Fällen unserer Arbeit liegen uns mikroskopische Präparate vor. Von einem grossen Teil standen uns zudem noch die ganzen, bei der Operation entfernten Teile zur Verfügung. Bei dieser letzten Gruppe konnten daher je nach Bedürfnis die verschiedensten Partien untersucht werden, zumeist in kleineren und grösseren Schnittserien.

Die anatomischen Formen der Magen- und Darmcarcinome sind ganz ausserordentlich mannigfaltig; für eine systematische Besprechung erhebt sich daher als erstes Postulat eine möglichst genaue anatomische Einteilung. Es ist diese relativ einfach durchzuführen, wenn man sie rein deskriptiv gestaltet, d. h. wenn man sich darauf beschränkt, den Aufbau der fertigen Tumoren zu Grunde zu legen. Aber eine solche Beschränkung kann wissenschaftlich nur wenig befriedigen. Denn der fertige Aufbau ist doch nur eine tote Form, die erst Leben gewinnt, wenn wir sie erfüllen mit dem Geist der Histogenese und des Wachstums. Wir möchten hier, ebenso wie in der normalen Anatomie, nicht nur die fertigen Gebilde beschreiben; wir möchten vielmehr wissen, wie sich die erste Entwicklung der verschiedenen Carcinomformen gestaltet, von welchen verschiedenen Zellarten etwa sie ausgehen, wie dann ihr weiteres Wachstum erfolgt etc.

Einer solchen genetischen Einteilung stehen aber nun sehr grosse Schwierigkeiten entgegen. Es herrscht nämlich zur Zeit auch über grundlegende Fragen der Histogenese und des Wachstums der Magen-Darmcarcinome noch keineswegs Einigkeit; im Gegenteil, die Meinungen stehen sich fast diametral gegenüber!

Unbestritten ist, ebenso wie beim Hautcarcinom, nur das Eine: Die Theorie von Thiersch und Waldeyer besteht zu Recht; das Carcinom entwickelt sich nur aus präexistierendem Epithel. Nach den Hauser'schen Arbeiten schien es auch, als ob alle Probleme der feineren Histogenese und des Wachstums gelöst seien: das Schleimhautcarcinom entsteht durch primäre krebsige Degeneration einzelner Drüsen; das Carcinom wächst peripher durch fortschreitende krebsige Entartung der benachbarten Mucosa.

In den beiden früheren Abschnitten wurden die gegen diese Auffassung von Ribbert erhobenen Bedenken sowie die Stadien der Kontroverse Ribbert-Hauser eingehend erörtert; wir können daher hier darauf verweisen. Nur zwei Punkte seien kurz hervorgehoben.

Erstens möchten wir der Anschauung entgegentreten, der man besonders in chirurgischen Kreisen nicht selten begegnet: dass nämlich die Wichtigkeit dieser Kontroverse übertrieben werde; dass es sich hier um histologische Finessen handle, denen eine besondere praktische Bedeutung nicht zukomme. Wir hoffen, dass auch diese Arbeit wieder zeigt, wie wenig berechtigt diese Anschauung ist und wie stark diese histologischen Fragen nicht nur unsere theoretische Auffassung vom Wesen des Carcinoms, sondern auch unser praktisches chirurgisches Handeln beeinflussen müssen.

Zweitens möchten wir hervorheben, dass beim Magen- und Darmcarcinom die Frage des peripheren Wachstums eine besonders wichtige ist. Zum Studium der Histogenese können wir ja zwei Wege wählen; einmal (unter den in meinen früheren Arbeiten gewürdigten Kautelen) die Untersuchung der Randpartien des Carcinoms und ferner die Untersuchung kleiner, beginnender Carcinome. Der letztere Weg spielt für die Erforschung der Hautcarcinome eine wichtige Rolle, da uns hier kleine Carcinome relativ häufig zu Gebote stehen. Im Magen- und Darmkanal dagegen werden die Carcinome zumeist erst in vorgeschritteneren Stadien entdeckt und „beginnende Carcinome" gehören zu den allergrössten Seltenheiten. Es muss daher hier die Frage der Histogenese noch viel inniger als bei den Hautcarcinomen mit der Frage des peripheren Wachstums verquickt sein. Wächst das Magen- und Darmcarcinom, wie Ribbert meint, wirklich ausschliesslich unicentrisch, so ist damit allerdings — um ein Hansemann'sches Wort zu gebrauchen — „dem Fass unserer histogenetischen Kenntnisse der Boden vollkom-

men ausgeschlagen".

Bevor wir uns also mit der Histogenese des Magen- und Darmcarcinoms befassen, müssen wir uns klar werden über das peripheré Wachstum.

1. Kap.

Das periphere Wachstum der Magen- und Darmcarcinome.

Wenn wir unsere Stellung zu dieser Frage darlegen wollen, so würde es naturgemäss das rationellste sein, über die einzelnen von uns daraufhin untersuchten Fälle in extenso zu berichten und bei jedem Falle die Wachstumsfrage epikritisch durchzugehen; so hat es z. B. Borrmann in seiner sorgfältigen Arbeit „über das Wachstum und die Verbreitungsweise des Magencarcinoms" [1]) gehalten; aber dieses Vorgehen führt infolge seiner übergrossen Exaktheit doch zu recht vielen Wiederholungen und ermüdenden Längen. Im Interesse der übersichtlicheren Darstellung wählen wir daher einen anderen Weg. Wir werden zunächst die Frage des peripheren Wachstums an der Hand einzelner Präparate eingehend besprechen und erst später die systematische Zusammenstellung der einzelnen Fälle folgen lassen. Dies hat den grossen Vorteil, dass wir unter Hinweis auf die vorhergehende Besprechung dann nur kurze anatomische Notizen beizugeben brauchen. Allerdings müssen wir bei dieser Anordnung unsere erst später genauer zu begründende anatomische Einteilung hier einmal als gegeben voraussetzen. Diese Einteilung ist folgende:

A. Carcinoma adenomatosum:

I. Simplex,
II. papilliferum,
III. microcysticum,
IV. gelatinosum.

B. Carcinoma solidum.

I. Alveolare,
II. diffusum,
III. gelatinosum,

C. Mischformen.

Wir untersuchen also zunächst die Verhältnisse des peripheren Wachstums bei diesen verschiedenen Formen.

1) Mitteil. aus den Grenzgebieten. 1. Supplementbd. 1901.

Die Hauptfragen sind dieselben wie beim Hautcarcinom. Wächst das Carcinom in seinen peripheren Partien, wie Hauser will, durch eine „fortschreitende krebsige Entartung" der benachbarten Drüsen (von uns multicentrisches Wachstum genannt) oder wächst es vielmehr wie Ribbert will, nur aus sich selbst heraus (unicentrisch)? Wie unterscheidet man „primäres Tiefenwachstum" und „sekundäre Vereinigung"? etc. etc. Diese Begriffe und ihre Bedeutung sind früher (Teil I, p. 546 u. ff.) so ausführlich erörtert worden, dass wir hier sofort zur systematischen Besprechung übergehen können.

A. Das periphere Wachstum des Carc. adenomatosum simplex.

Wie sich später noch ergeben wird, lassen sich die schwebenden Streitfragen über das Wachstum der Schleimhautcarcinome bei dieser Form am besten zum Austrag bringen; es ist daher hier eine ausführliche Besprechung notwendig. Bei den übrigen Formen können wir uns dann um so kürzer fassen.

Beim Carcinoma adenomatosum simplex lassen sich (wie bei den meisten malignen Tumoren) zwei Wachstumsformen zweckmässig unterscheiden; 1) das expansive, 2) das infiltrierende Wachstum. Wir werden diese zwei Typen getrennt besprechen.

1) Das expansive Wachstum.

Das expansive Wachstum ist dadurch charakterisiert, dass das Carcinom in geschlossener Masse nach allen Seiten hin gegen die gesunde Umgebung vordringt. Diese Form zerfällt nochmals in zwei wichtige Untergruppen. Es wird nämlich die Umgebung zerstört entweder durch das Carcinom-Epithel selbst oder aber durch das wuchernde Stroma; wir haben also, um zwei kurze Bezeichnungen zu gebrauchen, entweder eine Parenchym-Expansion oder eine Stroma-Expansion.

Die Parenchym-Expansion

wird bei der gewöhnlichen Darstellung vorwiegend berücksichtigt. Das Epithel rückt in geschlossener Masse nach der Seite vor, die Nachbarschaft verdrängend. Am reinsten findet man diesen Typus ausgeprägt bei der dem Carcinoma simplex naheverwandten Form des Carcinoma adenomatosum papilliferum. (Taf. XIII, Fig. 45) giebt ein solches des Rectums wieder; wir sehen die durch die ge-

schlossenen Carcinommassen stark in die Höhe und zur Seite gedrängte Mucosa, welche nur an einer kleinen Stelle durch einen Carcinomzapfen durchbrochen wird.

Daneben spielt aber auch sicher die

Stroma-Expansion

eine grosse Rolle. In Taf. VI, Fig. 16 giebt die linke Seite des Bildes ein gutes Beispiel hierfür. Die Carcinomzüge sind eingelagert in ein stark entwickeltes, zellreiches Stroma. Dieses bildet in mehr weniger breiter Schicht die Grenzzone zwischen Carcinom und gesundem Gewebe. Nirgendwo stösst eine Carcinomzelle direkt an eine Zelle der normalen, nicht infiltrierten Umgebung, speciell nirgendwo an eine Drüse der benachbarten Mucosa. Da wir nun in typischen Formen des Stroma-Expansions-Wachstums diese Grenzzone durch das ganze Carcinom hindurch finden, so muss hier naturnotwendig die Zerstörung des Nachbargewebes durch das Stroma selbst zustande kommen; wir müssten denn etwa die sehr gezwungene Annahme machen, dass irgend welche Stoffe, von den Carcinomzellen ausgehend, durch die Stromaschicht hindurchfiltrierten und dann erst ihre deletäre Wirkung entfalteten. Ueber das Vorkommen und über die Bedeutung des Stroma-Wachstums gehen die Ansichten der Autoren noch sehr auseinander.

So schreibt z. B. Borst[1]): „Ziegler macht darauf aufmerksam, dass unter Umständen neben den Parenchymzellen auch das Krebsstroma mit in die Nachbargewebe vordringt; das sei besonders beim Vordringen eines Carcinoms in Knorpel und Knochen der Fall. Immerhin muss man aber dabei doch annehmen, dass die Krebszellen zuerst in die genannten Gewebe einwachsen und sie auflösen und dass das Stroma dann erst nachfolgt. Nur Kromayer stellt die frappante Behauptung auf, dass das carcinomatöse Epithel die Bildung eines carcinomatösen Bindegewebes hervorrufe und dass die Zerstörung des normalen Gewebes nicht durch das Krebsepithel, sondern durch das carcinomatöse Bindegewebe besorgt werde (!)."

Die Ansicht Kromayer's geht, wenigstens in dieser Formulierung, sicher zu weit. Aber andererseits ist doch die oben beschriebene Form der Stroma-Expansion speciell beim Rectumcarcinom so häufig, dass ihr eine grosse Wichtigkeit zugesprochen werden muss.

Vor allem scheint sie uns eine principielle Bedeutung zu be-

1) Borst, Die Lehre von den Geschwülsten. S. 706.

sitzen für die Auffassung der peripheren Bindegewebsveränderungen beim Carcinom. Manche Autoren sehen hier einzig und allein eine sekundäre Wucherung, gewissermassen eine zweckmässige Schutzreaktion des Organismus, welche das Vordringen der Carcinomzellen verhindern soll. Nun ist es aber offenbar widersinnig, eine Schutzreaktion anzunehmen, welche ihrerseits an der Zerstörung des gesunden Gewebes vorwiegend beteiligt ist! — Bereits in Teil I (p. 631 u. ff.) habe ich darauf hingewiesen, dass es unmöglich ist, alle Bindegewebsveränderungen beim Carcinom einheitlich aufzufassen; coordinierte und subordinierte Wucherungen gehen hier Hand in Hand. Bei dieser Form der Stroma-Expansion haben wir es nun ganz gewiss mit einer coordinierten Wucherung zu thun. Epithel und Stroma bilden hier gewissermassen ein in sich geschlossenes Organ, welches aus sich herauswachsend die gesunde Nachbarschaft zur Seite drängt.

Wodurch ist nun im letzten Grunde diese Zerstörung der Nachbarschaft bedingt, welche Kräfte sind hierbei im Spiel? Wird die Umgebung einfach durch den mechanischen Druck zerstört oder wirken chemische cytolytische Kräfte? Sehr wahrscheinlich müssen wir, (wie sich besonders noch bei dem infiltrierenden Wachstum ergeben wird) eine Kombination dieser beiden Kräfte annehmen. Der Cytolyse mag wohl die Hauptrolle zufallen; daneben wirkt aber, wie die einfache Betrachtung der Abbildungen ergiebt, speciell an der Peripherie auch die mechanische Verdrängung und Kompression des Gewebes mit.

In diesen beiden Formen des Expansiv-Carcinoms haben wir nun zwei reine Typen des unicentrischen Wachstums vor uns; die Grenze des Carcinoms gegen die Nachbarschaft ist, wie unsere Abbildungen zeigen, nach allen Seiten hin eine absolut scharfe; die benachbarten Drüsen zeigen keinerlei Proliferation, sondern nur Kompression und Degeneration.

Sehr viel schwieriger zu beurteilen ist die zweite Form,

2) das infiltrierende Wachstum.

Das infiltrierende Carcinom (auch wohl das progressive genannt) wächst nicht in kompakten Massen, sondern es dringt in kleineren und grösseren Zellzügen in die Lücken und Spalten des Gewebes hinein (vgl. Taf. I, Fig. 1). Je nach der Art, der Menge, der Anordnung und der Richtung dieser vordringenden Zellen können die mannigfaltigsten Bilder entstehen. So wachsen

z. B. verschiedene der sogleich zu beschreibenden Carcinome nach der Tiefe zu mehr expansiv, nach den Seiten zu dagegen mehr infiltrierend.

Es interessiert uns nun speciell die Art und Weise des Vordringens in die benachbarte Mucosa. Das Carcinom kann dorthin gelangen von oben, von der Seite und von unten her. Es benutzt dabei natürlich vorwiegend die mannigfaltigen, ihm hier zu Gebote stehenden Lymphbahnen. Aber es ergiebt sich ein bemerkenswerter Unterschied; in vielen Fällen bleibt das Carcinom stets innerhalb dieser Lymphbahnen; es komprimiert und verdrängt so allmählich die benachbarten Drüsen, ohne mit den Drüsenzellen selbst in einen direkten Kontakt zu treten; bei genügend dünnen, gut konservierten und gut gefärbten Präparaten findet man dann zwischen Carcinomzügen und normalen Drüsen stets noch das Lymphgefäss-Endothel oder die Membrana propria der Drüsen oder beides. Nennen wir dieses Wachstum das interglanduläre Wachstum.

In andern Fällen verlässt dagegen das Carcinom die Lymphbahnen, bricht in die Drüsen selbst ein und wächst nun mit Vorliebe innerhalb der durch die Drüsen vorgezeichneten Bahnen, wobei es die Membrana propria (mit Ausnahme der Einbruchsstellen) sehr lange schonen kann: intraglanduläres Wachstum.

Es sind diese beiden Formen nicht ganz scharf zu trennen, denn auch bei dem intraglandulären Wachstum rücken nun nicht alle Carcinomzüge auf den Drüsenstrassen vor; wir finden vielmehr zumeist neben den intraglandulären Krebsschläuchen andere, die auf grössere oder kleinere Strecken interglandulär wachsen.

Aber es giebt doch Carcinomformen, bei denen der eine oder der andere Wachstumstypus so überwiegend ausgebildet ist, dass principielle Verschiedenheiten vorliegen müssen. Diese Verschiedenheit des Typus scheint uns wesentlich bedingt zu sein durch eine Verschiedenheit der Carcinomzellen selbst. Bei dem Hautcarcinom habe ich eingehend erörtert (Teil I, p. 586), wie ein von unten nach oben an das Oberflächenepithel sekundär heranwachsender Carcinomzapfen sich mit diesem vollkommen organisch vereinigen kann. Wir kamen zu dem Schlusse, dass hier eine gewisse Attraktion der beiden Epithelarten vorliegen müsse, eine Art Epitheliophilie (um den von Kromayer eingeführten Ausdruck zu gebrauchen). Auf den vorliegenden Fall angewandt müsste es also heissen, das intraglanduläre Carcinom

zeigt eine stärkere Epitheliophilie als das interglanduläre. Nun zeigt es sich aber, dass vor allem solche Carcinome intraglandulär wachsen, deren Zellen nur verhältnismässig wenig von dem normalen Typus abweichen. Diese „Abweichung von der Norm" möchten wir (Beneke folgend), als Kataplasie bezeichnen. Wir ziehen diese Benennung der Hansemann'schen „Anaplasie" vor, da erstere weniger präjudiciert. Ganz allgemein können wir also die Regel aufstellen — eine Regel, die allerdings Ausnahmen hat —: ein Schleimhautcarcinom wächst um so mehr intraglandulär, je geringer die Kataplasie seiner Zellen ist.

Ein Carcinom erzeugt nun sehr verschiedene Bilder, je nachdem es vorwiegend inter- oder intragladulär wächst; die Deutung dieser Bilder ist zudem bei der letzteren Form sehr viel schwieriger als bei der ersteren; manche Missverständnisse der bisherigen Diskussion scheinen uns darauf zu beruhen, dass man dies nicht genügend beachtete. Es erscheint uns daher gerechtfertigt und zweckmässig, diese Formen schärfer zu trennen als es bisher geschehen und sie getrennt zu besprechen.

a. Das interglanduläre Wachstum.

Das interglanduläre Wachstum vollzieht sich, wie oben gesagt, vorwiegend auf dem Wege der Lymphbahnen. Ueber diese sei daher vorerst ein kurzes Wort gestattet.

Eine sehr genaue Untersuchung der Lymphgefässe der Magenwand verdanken wir Cunéo [1]), dessen Darstellung auch Borrmann [2]) folgt. Das von Cunéo entworfene Schema bringen wir wegen seiner Uebersichtlichkeit hier zum Abdruck; (Fig. 1) wir werden uns in der weiteren Besprechung mehrfach auf dasselbe beziehen können.

Cunéo unterscheidet 4 Lymphgefässnetze: das mucöse, submucöse, musculäre und subperitoneale. Das mucöse Netz beginnt mit Ampullen hoch oben in den Interstitien der Schleimhaut; von hier aus steigen die interglandulären Lymphsinus senkrecht nach unten. Etwa von der Mitte der Mucosa ab beginnen diese Lymphsinus untereinander zu communicieren durch das periglanduläre Netz, welches die Drüsen in zahlreichen Zügen

1) Cunéo, De l'envahissemenment du système lymphatique dans le cancer de l'estomac et de ses conséquences chirurgicales. Paris 1900.

2) l. c.

umspinnt. Tiefer unten ergiessen sie ihre Lymphe in das subglanduläre Netz, welches sich flächenhaft dicht über der Muscularis mucosa ausbreitet. Von diesem ausgehend, durchsetzen kurze, aber relativ weite Lymphgefässe (die wir zweckmässig die Schaltstücke nennen) senkrecht nach unten die Muscularis mucosae, um in das weite Strombett des dicht unterhalb der letztern gelegenen

Fig. 1.

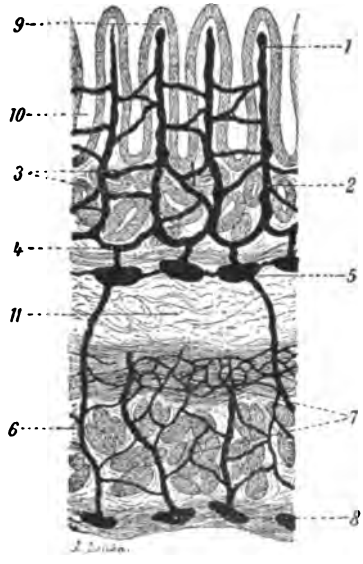

Schematischer senkrechter Schnitt durch die Magenwand, die allgemeine Verteilung der Lymphgefässe zeigend (nach Cunéo). 1. Ampullenartige Anfänge der Lymphbahnen. 2. Absteigende Aeste. 3. Periglanduläres Netz. 4. Subglanduläres Netz. 5. Submucöses Netz (zwischen 4 und 5 die „Schaltstücke"). 6. Sammelbahnen der Muscularis. 7. Intramusculäres Netz. 8. Subperitoneales Netz. 9. Interglanduläre Septen. 10. Schleimhautkrypten. 11. Submucosa.

submucösen Netzes einzumünden. Von hier aus durchziehen mehr oder weniger senkrechte Lymphgefässe die Submucosa und die Muskulatur; schliesslich sammeln sie sich zu dem letzten, dem subperitonealen Netz.

Aehnlich scheint der Verlauf der Lymphgefässe innerhalb der Darmwand zu sein.

Es stehen also den Magen-Darmcarcinomen zur Verbreitung innerhalb der Mucosa und der ganzen Darmwand sehr zahlreiche Wege zu Gebote.

Zum Einbruch in die benachbarte Mucosa hat das interglanduläre Carcinom, wie ein Blick auf das Schema zeigt, zwei Wege zur Verfügung. Einmal den direkten seitlichen durch das periglanduläre oder subglanduläre Netz (horizontales Wachstum); diesen Weg benutzt es relativ selten. Sehr viel häufiger wählt es den Umweg durch die Submucosa; vgl. Fig. 2; es wächst zu-

Fig. 2.

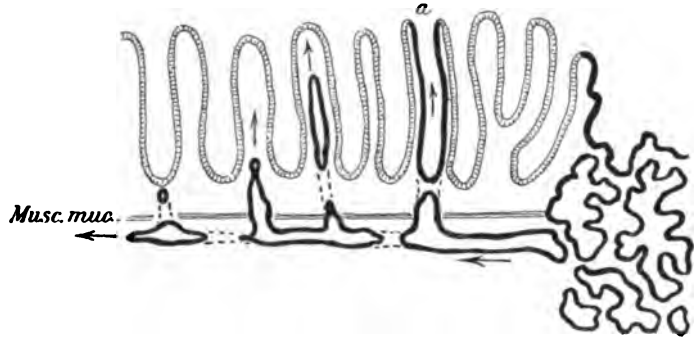

Normale Drüsen: schraffiert. Carcinom: schwarz. Die im einzelnen Schnitt fortfallenden Verbindungen der Carcinomzüge: punktiert.

nächst horizontal unterhalb der Muscularis mucosae, dann durchbricht es diese innerhalb der erwähnten „Schaltstücke" retrograd von unten nach oben und breitet sich jetzt in den reichen mucösen Netzen aus (ascendierendes Wachstum).

Die Deutung der hierbei entstehenden Bilder bietet keinerlei Schwierigkeiten, wenn die von den Carcinomzellen gebildeten Schläuche sich scharf unterscheiden von den normalen Drüsen. So z. B. in dem Präparat, von dem Taf. XII, Fig. 41 ein halbschematisches Bild giebt. Wir haben rechts den Rand eines Magencarcinoms vor uns mit tief ausgenagtem Grund und mit unterminiertem, überhängendem Rand (vielleicht ein altes Ulcus rotundum?). Nach links zu sehen wir die normale Mucosa und in dieser einen fast vollkommenen Ausguss der intramucösen Lymphbahnen durch Carcinomzellen. Es liegt aber nun hier eine Mischform vor von Carcinoma adenomatosum und Carcinoma solidum; die Carcinomzüge zeigen nur an wenigen Stellen noch einen deutlichen schlauchförmigen Charakter; meist bestehen sie aus schmalen soliden Zellzügen, die sich von den normalen Drüsen scharf unterscheiden. Es kann daher gar nicht erst der Verdacht aufkommen, dass hier carcinomatös entartete Drüsen vorliegen, sondern es muss sich um einen Aus-

guss der Lymphbahnen mit Carcinom-Epithel, um ein typisches, interglandulär wachsendes Carcinom handeln.

Schwieriger kann die Unterscheidung werden, wenn die interglandulären Carcinomzüge ihre Drüsenähnlichkeit noch besser bewahrt haben. Je nach der Schnittrichtung kann es alsdann

Fig. 3.

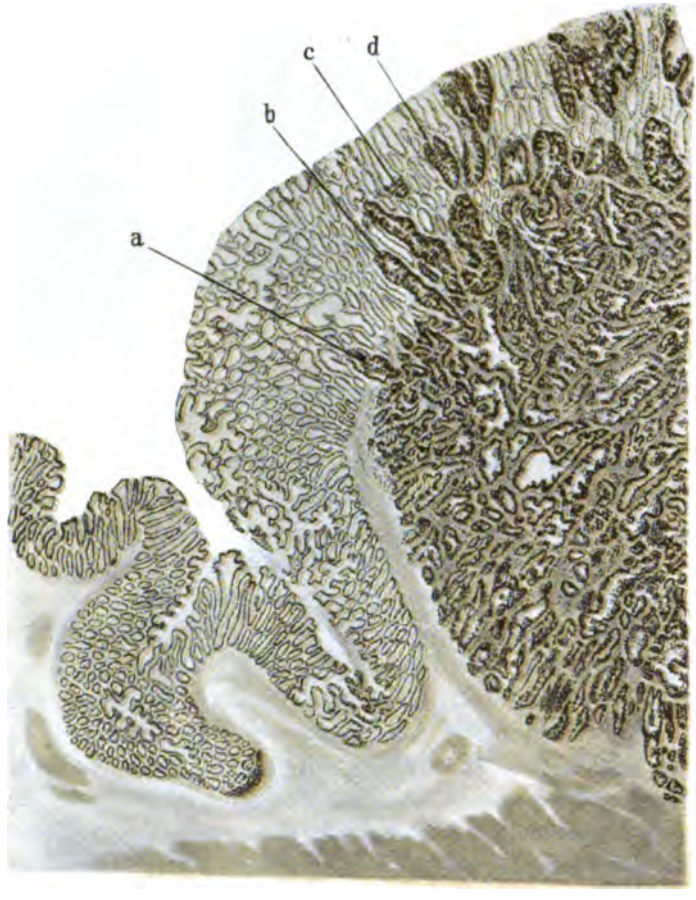

scheinen, als ob innerhalb der normalen Drüsen hie und da eine carcinomatös degenerierte Drüse auftauchte. Vor allem entstehen „Täuschungsbilder", wenn der Carcinomschlauch zwischen den Drüsen vordringt bis an die Oberfläche; hier kann sich der vorher geschlossene Schlauch öffnen und sich vollkommen organisch mit den beiden daneben liegenden Drüsen verbinden (Fig. 2 a). Geht

nun jetzt in dem einzelnen Schnitt der Zusammenhang mit dem submucösen Hauptherd verloren, dann ist in der That nicht mehr zu erkennen, ob hier eine autochthone Drüse krebsig entartet ist, oder ob ein retrogrades Höhenwachstum vorliegt. Die Serie wird jedoch nach unseren Erfahrungen stets einen Zusammenhang dieser an-

Fig. 4.

scheinend isolierten Erkrankungsherde mit dem Hauptherd nachweisen; ein diskontinuierliches Wachstum innerhalb der Lymphbahnen scheint so nahe am Hauptherd nicht vorzukommen. Wir werden bei der zweiten Gruppe noch genauer besprechen, welche weiteren Hilfsmittel in zweifelhaften Fällen die differentielle Diagnose erleichtern können. Im allgemeinen sind aber, wie gesagt, bei

dieser Carcinomform die Wachstumsverhältnisse leicht zu beurteilen; sehr viel länger werden wir uns mit der zweiten Gruppe, den intraglandulären Carcinomen, zu beschäftigen haben.

b. Das intraglanduläre Wachstum.

Fig. 3 und 4 zeigen in den Randpartien eines Rectumcarcinoms in übersichtlicher Weise ein Bild dieser Wachstumsform. Wir sehen in der Tiefe die vielfach verschlungenen Carcinomschläuche, welche die benachbarte Mucosa stark zur Seite und in die Höhe drängen. In diese Mucosa eingesprengt finden wir zahlreiche zum Teil anscheinend isolierte Krebsherde. Solche Bilder waren es ganz besonders, welche Hauser als „fortschreitende krebsige Entartung" der Drüsen auffasste, während Ribbert glaubte, hier nur „sekundäre Einbrüche" zu sehen. Um die Deutung dieser Bilder wogt auch heute noch lebhafter Kampf.

Ueberblicken wir die beiden obigen Figuren, so ist kein Zweifel, dass die Hauser'sche Anschauung als die weitaus einfachere und natürlichere erscheint. Die einzelnen Carcinomherde, die sich deutlich von den normalen Drüsenschläuchen abheben, scheinen so organisch in die normale Struktur der Mucosa eingepasst, dass ihre autochthone Entstehung an ihrem derzeitigen Standort durchaus einleuchtet. Ja es scheint in den obigen Bildern sogar eine sehr instruktive Entwicklungsserie der isolierten krebsigen Drüsenentartung vorzuliegen. Die Drüsen e und f sind anscheinend in ihrer ganzen Länge krebsig erkrankt und dann in die Submucosa durchgebrochen, während bei b, d und besonders bei c partielle, noch isolierte Drüsenentartungen vorliegen.

Und dennoch trügt dieser Schein. Es liegt ein typisches unicentrisches intraglanduläres Wachstum vor, wie wir jetzt bei der genaueren Besprechung ähnlicher Befunde nachzuweisen gedenken.

Die Gründe, welche uns zu unserer Auffassung bestimmten, werden wir hier bei der Beschreibung der einzelnen Fälle jeweils nur kurz skizzieren und zum Schlusse etwas ausführlicher epikritisch zusammenfassen. Die Abbildungen der betreffenden Präparate sind, wie wir glauben, so klar, dass wir unsere Beschreibung recht kurz halten dürfen.

Dem intraglandulär wachsenden Carcinom stehen, wenn es in die benachbarte Mucosa einbrechen will, zunächst

die beiden Wege zu Gebote, welche bereits beim interglandulären Carcinom beschrieben wurden: nämlich der Einbruch von unten her (ascendierendes Wachstum) und der Einbruch von der Seite her (horizontales Wachstum). Dazu kommt aber nun hier bei dem intraglandulären Wachstum noch eine dritte Möglichkeit; das Carcinom kann sich nämlich auch oben über die normale Oberfläche hinüberschieben und sich dann eventuell von oben her in die normalen Drüsen hineinsenken (oberflächliches und descendierendes Wachstum).

Selbst verständlich können diese drei Möglichkeiten sich in der mannigfachsten Weise kombinieren. Betrachten wir zunächst den ersterwähnten Modus:

1) Einbruch des Carcinoms in die Mucosa von unten her (ascendierendes Wachstum).

Fig. 5.

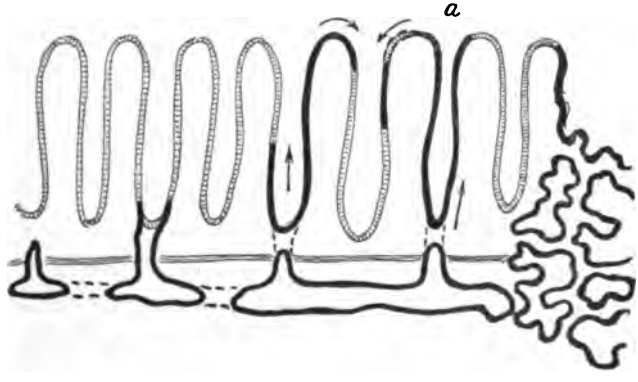

(Erklärung: vgl. Fig. 2.)

Dieses ascendierende Wachstum wird von dem intraglandulären Carcinom entschieden bevorzugt. Das Carcinom wählt dabei den Umweg durch die Submucosa; es wächst zunächst dicht unterhalb der Muscularis mucosae in dem submucösen Netz, bricht dann, die früher beschriebenen „Schaltstücke" des Cunéo'schen Schemas benutzend, nach oben durch die Muscularis mucosae hindurch in die Mucosa ein, um schliesslich hier in der mannigfachsten Weise mit den normalen Drüsen in Verbindung zu treten.

Taf. I, Fig. 1 giebt ein anschauliches Bild dieses Wachstums; sie entstammt der Randpartie eines Carcinoma recti; rechts liegt das ulcerierte Carcinom; dasselbe zeigt den typischen Aufbau des

Carcinoma adenomatosum simplex. Nach links hin schiebt sich das Carcinom zuerst in grösseren Massen, dann mehr keilförmig und zuletzt in einem ganz schmalen Streifen unter die normale Mucosa vor. In der Mucosa selbst sehen wir vier Carcinomherde bei a, b, c und d. Bei dem Herd b scheint eine sichere Deutung nicht möglich: er hängt mit den submucösen Krebszügen, sehr breit zusammen, aber er steht oben anscheinend auch mit einer normalen Drüse in Verbindung, sodass man nicht weiss, ob er von unten nach oben, oder von oben nach unten gewachsen ist.

Dagegen imponieren die drei übrigen Herde zunächst durchaus als isolierte, multicentrische; bei ihnen ist nämlich der scheinbare Befund folgender: Bei a ist eine in ihrer ganzen Länge krebsig erkrankte Drüse von oben nach unten in die Submucosa durchgebrochen; ganz charakteristische „isolierte Nebenherde" liegen bei c und d vor; bei c ist eine Drüse, die noch keinerlei Zusammenhang mit dem Hauptherd hat, in ihrer oberen Hälfte erkrankt; umgekehrt sind bei d die unteren Teile der Drüsen carcinomatös. Besonders klar ist anscheinend eine Stelle im oberen linken Winkel des bei d in die Figur eingezeichneten Rechtecks (dieses Rechteck ist in Fig. 2 bei stärkerer Vergrösserung wiedergegeben); hier sehen wir (bei f) einen Drüsenquerschnitt, der links oben noch normale Zellen zeigt, während rechts unten eine „partielle krebsige Entartung" vorliegt.

Das Studium bei stärkerer Vergrösserung und mit Hilfe von Serienschnitten führt jedoch zu einem anderen Ergebnis. Der Herd b steht in breitem Zusammenhang mit den submucösen Carcinommassen, während er mit den normalen Drüsen nirgendwo in Verbindung tritt; auch an seiner oberen Grenze, wo eine solche Verbindung zu bestehen scheint, ist eine Bindegewebsschicht zwischen Carcinom und normaler Drüse nachweisbar. Es ist also sicher ein unicentrischer Herd mit retrogradem Höhenwachstum.

Schwieriger ist die Deutung der übrigen Herde. Die scheinbar isolierten Herde c und d stehen zwar gleichfalls, wie die Serie zeigt, in kontinuierlichem Zusammenhang mit den übrigen Carcinomherden. Aber auch mit den normalen Drüsenzellen scheinen sie organisch zusammenzuhängen; sie sind mit diesen noch umschlossen von einer gemeinsamen Membrana propria. Von grosser Wichtigkeit für die ganze weitere Diskussion sind nun die feineren histologischen Verhältnisse an der Stelle, wo Carcinomzellen und normale Zellen sich berühren; wir nennen diese Stelle, um eine kurze, nichts präjudicierende Be-

zeichnung zu haben, die „Kontaktzone". In unserem Falle scheint uns nun diese Kontaktzone nicht für eine fortschreitend krebsige Entartung der normalen Zellen, sondern für eine „sekundäre Verwachsung" bezw. Berührung der beiden Zellarten zu sprechen. Die Grenze zwischen normalen Zellen und Krebszellen ist vollkommen scharf. Das normale Epithel zeigt keine Uebergangsbilder zum Carcinom; es weist überhaupt keine Zeichen der Proliferation, sondern nur solche der Kompression und Degeneration auf. Wir sagen kurz: Die Kontaktzone hat unicentrischen Charakter; die unicentrische Kontaktzone eines Krebsherdes spricht aber (unter einer gewissen, später zu besprechenden Einschränkung) naturgemäss für dessen unicentrische Entstehung. Wir halten daher die Herde c und d für unicentrische.

Bei dem Herd a ist eine sichere Entscheidung nicht mehr möglich, da hier die „Kontaktzone" durch sekundäre entzündliche Veränderungen unklar geworden ist.

Besonders interessant sind die Verhältnisse an den Herden e und f; Fig. 2 zeigt dieselben bei stärkerer Vergrösserung. Die Beurteilung ist hier dadurch erschwert, dass die Carcinomschläuche den normalen Drüsen an vielen Stellen ausserordentlich ähnlich sind. Bei e—e' sehen wir einen sich nach oben hin mehrfach gabelnden Carcinomschlauch, der bei schwacher Vergrösserung aus den darüber liegenden, von ihm nur wenig unterschiedenen normalen Drüsen hervorzugehen scheint. Auch die starke Vergrösserung erweckt zunächst die gleiche Vorstellung. Aber die Serie zeigt, dass diese Schläuche zwar mit dem submucösen Carcinom in Verbindung stehen, dass sie dagegen von den normalen Drüsen überall scharf getrennt sind.

Ein kleines topographisches Merkzeichen darf hier vielleicht kurz hervorgehoben werden, das in ähnlichen Fällen nicht selten die Beurteilung erleichtert. Der Carcinomschlauch gabelt sich, wie vorhin schon erwähnt, nach oben zu; das spricht, wie uns weitere Erfahrungen lehrten, mehr für ein Wachstum von unten nach oben. Wächst umgekehrt ein Carcinomschlauch von oben nach unten, so wird er mehr Neigung haben, sich nach unten hin zu gabeln.

Nun zum Schluss zu dem Herde f. Dieser steht mit einer normalen Drüse in einem besonders engen, wir möchten sagen, organischen Zusammenhang. Wir sehen sehr deutlich links oben den schmalen Halbring der normalen Zellen, an den sich rechts unten das breitere, dunklere Segment des Carcinoms anschliesst. — Aber

auch mit den submucösen Carcinomzügen, von denen er anscheinend so weit entfernt liegt, hängt dieser kleine Herd nach Ausweis der Serie kontinuierlich zusammen. Die Topographie lässt also die Frage, ob unicentrisch oder multicentrisch, unentschieden. Wieder entscheidet die „Kontaktzone"; diese ist ausgesprochen unicentrisch: scharfe Grenze der beiden Zellarten; Mangel jeder fortschreitenden krebsigen Entartung und jeder Proliferation in den anstossenden normalen Zellen. Auch dieser kleine Herd f ist also ein unicentrischer.

Somit ist diese ganze Randzone des Carcinoms trotz ihres anscheinend multicentrischen Charakters in unicentrischem Sinne umzudeuten.

Durchaus ähnliche Bilder zeigt die Randpartie eines anderen Rectumcarcinoms (Taf. III, Fig. 5). Hier liegt links das Ende des Carcinom-Ulcus, an welches sich rechts die noch normale Mucosa anschliesst. Die dunkel gefärbten, ziemlich regulär gebauten Carcinomschläuche heben sich überall scharf von den normalen Drüsen ab. Das Carcinom erstreckt sich nach rechts hin submucös etwas über die Grenze unserer Abbildung hinaus. Uns interessieren hier wiederum wesentlich die Verhältnisse der Mucosa selbst. Wir sehen in die Mucosa eingesprengt verschiedene kleinere und grössere Carcinomherde, die hier noch mehr wie im vorigen Falle den Eindruck der „isolierten krebsigen Entartung" einzelner Drüsen erwecken. Ein Bedenken gegen diese Auffassung könnte höchstens in dem Umstand gefunden werden, dass die zwischen den Carcinomherden liegenden normalen Drüsen sehr schmal, z. T. atrophisch aussehen und so gar keine Neigung zur krebsigen Entartung aufweisen. Aber die Krebsherde sind doch so organisch eingefügt in die Struktur der Schleimhaut, dass vor Ribbert gewiss Niemand Bedenken getragen hätte, hier multicentrische Herde anzunehmen. Besonders die Drüse a scheint eine andere Deutung gar nicht zuzulassen; es scheint noch vollkommen die normale Konfiguration der Drüse mit Fundus, Membrana propria etc. erhalten zu sein und nur eine krebsige Entartung der unteren zwei Drittel der Drüse vorzuliegen. Selbst der durch die Serie leicht zu führende Nachweis, dass der Abschluss des Drüsenfundus ein nur scheinbarer ist und dass der untere krebsig entartete Anteil der Drüse doch mit den darunterliegenden Carcinomschläuchen kontinuierlich zusammenhängt, brauchte den Anhänger des multicentrischen Wachstums noch nicht wankend zu machen. Denn die krebsig entartete

Drüse könnte ja nach unten durchgebrochen sein und sich sekundär mit den übrigen von links her submucös heranziehenden Carcinomschläuchen vereinigt haben. Aber wiederum müssen die Verhältnisse der „Kontaktzone" zu einer anderen Deutung zwingen.

Taf. III, Fig. 6 giebt diese Zone bei stärkerer Vergrösserung wieder. Ein Blick auf diese Abbildung lehrt, dass hier eine von oben nach unten fortschreitende krebsige Entartung, wie sie doch in einem isolierten Nebenherd angenommen werden müsste, unmöglich vorliegen kann. Das normale Epithel zeigt nichts weniger als eine „fortschreitende Entartung". Die Grenze zwischen den beiden Epithelarten ist absolut scharf; im Carcinom finden wir sehr zahlreiche Mitosen, in den normalen Zellen dagegen nur Kompression und Atrophie. Man glaubt es förmlich zu sehen, wie das dunkle Carcinom in geschlossener, drohender Masse von unten nach oben vorrückt und die sich ängstlich zusammendrängenden zarten normalen Zellen rücksichtslos vor sich her schiebt. Klarer lässt sich wohl das retrograde Höhenwachstum des Carcinoms mit Einbruch in eine Drüse nicht demonstrieren.

Die übrigen anscheinend isolierten Krebsherde der Mucosa hängen gleichfalls sämtlich kontinuierlich mit dem Carcinom zusammen und wenn sie auch nirgendwo mehr eine so klare „Kontaktzone" bilden, wie in dem Herd a, so liegt doch an keiner Stelle ein Grund vor, eine isolierte multicentrische Entstehung anzunehmen.

Bereits bei dem interglandulären Wachstum betonten wir, dass besonders schwer zu deutende Täuschungsbilder dann entstehen, wenn ein Carcinomschlauch senkrecht von unten nach oben bis an die Oberfläche durchbricht und schliesslich hier frei ausmündet; geht dann seine untere Verbindung mit dem Haupttumor im einzelnen Schnitt verloren, so ahmt ein solcher Schlauch morphologisch durchaus eine normale Drüse nach und imponiert als isolierte, krebsig entartete Drüse. Das gleiche Täuschungsbild kann natürlich in noch grösserer Vollkommenheit bei dem intraglandulären Wachstum erzielt werden (vergl. Fig. 2a, 4e und f, Taf. III, Fig. 5b); hier kann nur die genaue Untersuchung der Serie vor Irrtümern schützen.

Es hat Borrmann betont, dass beim Magencarcinom die retrograde Durchbrechung der Muscularis mucosae mit Vorliebe genau unterhalb eines intramucösen Lymphfollikels erfolgt. Auch wir konnten dies beobachten. Es müssen wohl an dieser Stelle be-

sonders kräftige „Schaltstücke“ durch die Muscularis mucosae hindurchtreten.

Den beiden obigen Beispielen des ascendierenden Wachstums lassen wir nun ein weiteres folgen über den

2) Einbruch des Carcinoms in die Mucosa von der Seite her (horizontales Wachstum).

Fig. 6.

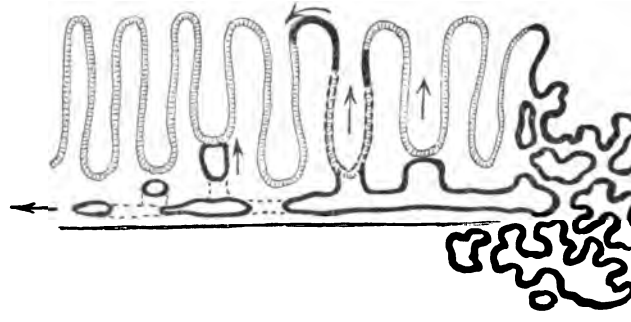

(Erklärung: vgl. Fig. 2.)

Das Carcinoma adenomatosum simplex benutzt bei dieser Wachstumsform (vergl. Fig. 6) gewöhnlich das dicht unter den Drüsen liegende subglanduläre Netz; selten bricht es auf dem Wege der periglandulären Lymphbahnen in einem höheren Niveau in die Mucosa ein. Das horizontale Wachstum kann der richtigen Deutung grosse Schwierigkeiten bereiten, wie das nächste Präparat ergiebt.

Dasselbe entstammt einem Magencarcinom, welches allerdings ganz streng genommen nicht hierher gehört, indem es eine Mischform von Carcinoma solidum und adenomatosum darstellt. Taf. II, Fig. 3 giebt ein Uebersichtsbild desselben; links liegt die Randzone des Carcinoms; dasselbe wächst in soliden geschlossenen Massen (Carcinoma solidum alveolare); nur in der äussersten Peripherie finden sich einzelne adenomatöse Schläuche. Das Carcinom schiebt sich submucös anscheinend nur wenig nach rechts unter die normale Mucosa hinunter. Dagegen scheinen specifische krebsige Veränderungen in dieser benachbarten Mucosa selbst vor sich zu gehen. Die Mucosa nimmt, wie die Abbildung zeigt, von rechts nach links, je mehr sie sich dem Carcinom nähert, sehr stark an Dicke zu, bis sie schliesslich das 3—4fache der normalen Dicke er-

reicht hat. Die Drüsen sind sehr stark gewuchert, zeigen vielfache Schlängelung und Verästelung; die Drüsenzellen sind grösser als die normalen, ihr Protoplasma ist dunkler, die Kerne sind chromatinreicher. Und nun finden sich in der Tiefe der Mucosa Veränderungen, die wir in der That ziemlich lange als sicher multicentrische deuteten. Unsere erste Auffassung war nämlich folgende: Dicht neben den untersten Drüsenabschnitten sieht man hie und da (b, c, d) kleine rundliche Herde dunkler gefärbter Zellen, die nach ihrem ganzen Charakter und nach ihrer Aehnlichkeit mit den spärlichen adenomatösen Partien des Carcinoms sicher krebsig sind. Für ihr direktes Hervorgehen aus den Mucosadrüsen sprachen nun sehr starke Gründe. Erstens schien hie und da ein Drüsenfundus kontinuierlich in einen Carcinomherd sich fortzusetzen und zwar nicht mit einer scharf abgegrenzten Kontaktzone, sondern in allmählichem Übergang. Ferner hatten diese kleinen Herde anscheinend keinen Zusammenhang mit dem links liegenden Hauptherd des Carcinoms. Endlich lagen die Herde — und das schien uns noch ein besonders zwingender Grund — zumeist noch oberhalb der Muscularis mucosae; nur hie und da zeigten sie einen eben beginnenden Durchbruch nach unten. Wie sollten sie also von unten her retrograd heraufgewachsen sein, zumal die Submucosa selbst hier vollkommen frei von Carcinomschläuchen war?! Das rein horizontale Wachstum hatten wir damals noch nicht zu würdigen gelernt.

Aus allen diesen Gründen schien also hier ein sicheres multicentrisches Wachstum vorzuliegen. Es war dies eines der ersten Magenpräparate, welches wir genauer auf die Frage des peripheren Wachstums hin untersuchten und es schien uns dieses somit die bei dem Hautcarcinom gewonnenen Erfahrungen durchaus zu bestätigen. Als aber nun weitere Untersuchungen unseren Blick für die anatomischen Verhältnisse des Magen- und Darmcarcinoms und für die mannigfachen „Täuschungsbilder" mehr geschärft hatten, da nahmen wir dieses Präparat nochmals zur Hand und legten eine grössere Serie an. Sofort änderte sich das mikroskopische Bild und damit auch unsere Anschauung. Jetzt fanden wir Partien, wie sie Taf. II, Fig. 4 bei stärkerer Vergrösserung wiedergiebt. Wir sehen, wie von links, von dem Haupttumor her, ein langer Carcinomschlauch b oberhalb der Muscularis mucosae, seitlich in die Mucosa einbricht; derselbe verläuft offenbar in der „subglandulären" Lymphbahn Cunéo's (cf. obiges Schema). Mit diesem Schlauch hängen nun

die mehr nach rechts liegenden kleinen Carcinomherde, die wir früher als isolierte ansahen, kontinuierlich zusammen. Damit waren also schon zwei Gründe, die uns für die multicentrische Entartung der Drüsen zu sprechen schienen (Isolierung, Lage über der Muscularis mucosae) in unicentrischem Sinne umgedeutet; und auch die letzte Annahme, der allmähliche Uebergang der normalen Drüsen in die Carcinomherde erwies sich als irrig. Ein sicherer direkter Uebergang bestand, wie die Serie erwies, nirgendwo. Dagegen waren allerdings die Carcinomherde oft so dicht an die Drüsen herangewuchert, dass nur bei sorgfältigster Beobachtung noch eine bindegewebige Zwischenschicht nachzuweisen war; manchmal drückte ein Carcinomschlauch, der sich an eine normale Drüse herandrängte, eine „Delle" in diese hinein. Wenn nun ein Carcinomschlauch sich schräg über eine normale Drüse herüberschob, so konnte es in der That den Anschein erwecken, als ob die beiden Zellarten allmählich in einander übergingen (Fig. 4 c). Wir hatten also hier gewissermassen das intraglanduläre Wachstum „in statu nascendi" vor uns; denn es war kein Zweifel, die Carcinomschläuche bevorzugten trotz der anfänglich gewählten Lymphbahn doch auffällig die „Drüsenstrassen"; nur wenig später hätten wir sicher zahlreiche Drüseneinbrüche gefunden.

Ueber die Enddiagnose konnte demnach trotz der anfänglichen Irrfahrten schliesslich kein Zweifel sein: unicentrisches Wachstum des Carcinoms mit horizontalem Einbruch in die benachbarte Mucosa.

Es folgt als dritte Unterabteilung des intraglandulären Wachstums

3) Einbruch des Carcinoms in die Mucosa von oben her (oberflächliches und descendierendes Wachstum).

Das beistehende Schema (Fig. 7) erläutert einige der bei dieser Form sich ergebenden Möglichkeiten.

Taf. V, Fig. 14 zeigt dieses Wachstum in einer besonders reinen Form. Die Figur stellt die Randpartie eines Magencarcinoms dar und entspricht genau der Pylorusgegend. Links (bei M) endet die Hauptmasse eines Carcinoma adenomatosum, welches stellenweise mikrocystischen Aufbau zeigt. Nach rechts schliesst sich das Duodenum (D) an, charakterisiert durch die zahlreichen

Brunner'schen Drüsen (Br). Zwischen Magen und Duodenum schiebt sich ein der hier deutlich markierte Pylorus (P). In der Tiefe entsendet das Carcinom nur einen kurzen, ziemlich geschlossenen Zapfen nach der Peripherie zu. Anders dagegen an der Oberfläche; hier zieht das Carcinom in breitem Zuge über die Oberfläche der normalen Drüsen hinweg bis weit in das Duodenum hinein. Es könnte zunächst scheinen, als ob auch hier eine fortschreitende krebsige Entartung und zwar der oberen Drüsenpartien vorliege. Aber die Krebszellen setzen sich überall scharf gegen die normalen Zellen ab und die letzteren zeigen ebenso wie

Fig. 7.

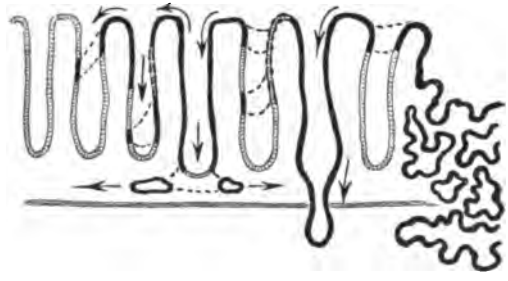

(Erklärung: vgl. Fig. 2.)

in den früheren Präparaten gar keine aktiven Veränderungen. Jene Deutung ist also unhaltbar; das Carcinom kriecht vielmehr gewissermassen über die benachbarte Mucosa hinüber. Dabei drängt es entweder die normalen Drüsen einfach mechanisch zur Seite oder aber es wächst von oben her descendierend in einzelne Drüsenschläuche hinein.

Die richtige Auffassung des Bildes ist hier relativ einfach, weil das Carcinom und seine supramucöse Randwucherung so übersichtlich in einen Schnitt gefallen sind. Die Deutung wird sofort schwieriger, wenn die oberflächlichen Carcinomherde scheinbar isoliert sind; so z. B. in dem Präparate der Taf. IV, Fig. 13. Es liegt wiederum die Randpartie eines Magencarcinoms vor. Wir sehen bei a, mitten in die normale Mucosa eingelagert, einen Herd von dunkel gefärbtem irregulärem Epithel, der nach seiner Struktur vollkommen identisch ist mit dem benachbarten krebsigen Haupttumor. Bei b und c zeigt dieser Herd eine scharfe Grenze gegen die normale Mucosa. Er lag nun von dem Haupttumor recht weit entfernt und in einer Serie von etwa 20 Schnitten war eine

Annäherung an denselben nicht zu konstatieren. Da auch in der Submucosa hier Carcinomherde fehlten, so glaubten wir zunächst einen isolierten Nebenherd vor uns zu haben; derselbe erschien uns wegen seiner Kleinheit, seiner scharfen Abgrenzung gegen die benachbarte Mucosa und wegen des Mangels jeder „Absprengung" im Ribbert'schen Sinne, von grossem theoretischen Interesse. Aber auch hier gab die weiter fortgeführe Serie ein durchaus anderes Bild. Es ergab sich nämlich, dass das Carcinom an vielen Stellen von unten her in die Schleimhaut durchbrach und dann teils intra-, teils interglandulär an die Oberfläche emporwucherte. Hatte es diese einmal erreicht, dann zeigte es eine ausgesprochene Vorliebe für ein reines Oberflächenwachstum; in vielfachen ganz irregulären, z. T. sehr schmalen Zügen zog es über die normale Mucosa hinweg, nur selten sich wieder in die Tiefe hinabsenkend. In unserer Figur 11 lag nun der Querschnitt eines solchen schmalen supramucösen Carcinomausläufers vor; jener Herd war also doch ein unicentrischer.

Zur Ergänzung dieser verschiedenen Formen des intraglandulären Wachstums lassen wir schliesslich die Beschreibung einiger Präparate folgen, welche die verschiedenen

Verhältnisse an der „Kontaktzone"

noch etwas deutlicher illustrieren. Die nächstfolgenden Bilder entstammen sämtlich grösseren Serien; diese zeigten, dass alle diese kleinen, oft scheinbar isolierten Krebsherde mit dem Haupttumor zusammenhängen. Ferner sind wir durch die Serien in allen Fällen über die Richtung des Wachstums hinreichend orientiert. Die Abbildungen (Taf. IV) sind so klar, dass wir nur wenige Worte hinzufügen.

Fig. 9 (Rectum). Das Carcinom wächst von oben in die Drüse hinein: die Zellen in der untern normalen Hälfte der Drüse sind stark komprimiert und zeigen keinerlei Proliferation.

Fig. 11 (Rectum). Gleichfalls Einbruch des Carcinoms von oben her in eine Drüse. Die Grenze zwischen Carcinomzellen und normalen Zellen ist scharf; rechts (bei a^1) schieben sich die Carcinomzellen zwischen den normalen Zellen und der Membrana propria nach unten vor.

Dieses Abdrängen der normalen Drüsenzellen von der Membrana propria durch das vordringende Carcinom scheint uns besonders charakteristisch zu sein für

das unicentrische Wachstum. Taf. III, Fig. 7 (Rectum) giebt ein weiteres, klares Bild hiervon. Bei a liegt in der Mucosa ein grösserer Carcinomherd, der, wie die Serie zeigt, von unten her in die Schleimhaut hineingewachsen ist. Von diesem Herd a aus wächst nun bei b ein Carcinomschlauch nach links in eine benachbarte Drüse hinein. Fig. 8 giebt die Kontaktzone bei stärkerer Vergrösserung wieder. Bei a liegen die beiden Zellarten anscheinend ganz friedlich mit scharfer Grenze nebeneinander. Bei b dagegen schiebt sich das Carcinom keilförmig unter die normalen Drüsenzellen herunter und drängt sie von der Membrana propria ab.

Taf. IV, Fig. 12 (Rectum) zeigt endlich nochmals das Hineinwachsen des Carcinoms in eine Drüse von unten her.

Eine besondere Form von Täuschungsbildern, die nicht selten zu beobachten ist, giebt Taf. IV, Fig. 10 (Rectum) wieder. Hier ist von rechts oben ein Carcinomstreifen in eine Drüse eingebrochen (a). Nun scheint aber bei d an der gegenüberliegenden Drüsenwand ein Epithel-Fleck für sich krebsig entartet zu sein; ohne die Serie in der Hand zu haben, wäre es nicht möglich, diese Auffassung zu widerlegen. Die nächsten Schnitte zeigen jedoch, dass das von a her kommende Carcinom innerhalb der Drüse ringförmig herumwächst und dass in dem einen, abgebildeten Schnitt die Verbindung nur deshalb fehlt, weil hier das Lumen der Drüse getroffen wurde; bereits in dem nächstfolgenden Schnitt zieht eine schmale Carcinombrücke von c nach d hinüber und in einem weiteren Schnitt besteht schon eine breite Verbindung.

Es wäre nun ein leichtes, aus der grossen Zahl unserer Präparate noch eine reiche Auswahl der verschiedensten Beispiele des intramucösen Carcinom-Wachstums zu bringen. Aus der Kombination von inter- und intraglandulären Formen, sowie aus der mannigfachen Abwechslung zwischen ascendierendem, horizontalem, descendierendem und oberflächlichem Wachstum resultiert eine schier unerschöpfliche Fülle der interessantesten Bilder. Allein es würde eine solche Schilderung allzuviel Raum beanspruchen, ohne doch viel principiell Neues zu bringen.

Wir schliessen daher die Besprechung des Carcinoma adenomatosum simplex und gehen über zu den andern Formen.

Das periphere Wachstum der übrigen Carcinomformen.

Nach der eingehenden Erörterung der Verhältnisse beim Car-

cinoma adenomatosum simplex können wir uns hier um so kürzer fassen. Wir fanden, um das vorweg zu nehmen, auch bei den übrigen Formen keine Thatsachen, die sich nicht mit dem unicentrischen Wachstum hätten in Einklang bringen lassen (einige verschwindende Ausnahmen werden weiter unten erwähnt).

Was zunächst die beiden, dem Carcinoma adenomatosum simplex nahe verwandten Gruppen des

Carcinoma papilliferum und microcysticum

betrifft, so ist das periphere Wachstum derselben demjenigen des „Simplex" durchaus ähnlich. Sie wachsen beide zumeist rein expansiv und zwar geben sie häufig sehr klare Bilder der Parenchym-Expansion. Nur einige Worte zu den beiden Abbildungen dieser Formen.

Taf. XIII, Fig. 45 Carcinoma papilliferum des Rectums. Links rein expansives Wachstum; die benachbarte Mucosa wird in toto in die Höhe gehoben und zur Seite gedrängt. Bei a wird sie von dem vordringenden Carcinom retrograd durchbrochen. In der Tiefe und rechts zeigt das Carcinom Neigung zu infiltrierendem Wachstum.

Taf. XII, Fig. 43 Carcinoma microcysticum des Magens. Rein expansives Wachstum; die Mucosa rechts zur Seite gedrängt; das Carcinom dringt in geschlossener Masse in die Mucosa ein.

Carcinoma adenomatosum gelatinosum.

Taf. XIV, Fig. 46 zeigt diese Carcinomform (Rectum). Das Wachstum ist zwar infiltrierend, aber doch nicht entfernt so diffus wie bei dem Carcinoma solidum gelatinosum (cf. Taf. XVI, Fig. 49). Das Carcinom dringt teils von unten her, mit Vorliebe aber auch direkt seitlich in die benachbarte Mucosa ein. Die Drüsen der letzteren sind in der nächsten Umgebung des Carcinoms häufig gewuchert und geschlängelt, ohne jedoch einen sichern Uebergang in echtes Carcinom erkennen zu lassen.

Das periphere Wachstum des Carcinoma solidum.

Bei dem Carcinoma solidum können wir die gleichen Hauptgruppen des Wachstums unterscheiden wie beim Carcinoma adenomotasum: expansives und infiltrierendes Wachstum. Der Typus des ersteren findet sich am reinsten beim Carcinoma solidum alveolare, derjenige des letzteren bei dem Carcinoma

solidum diffusum.

Bei dem Carcinoma solidum sehen wir nun merkwürdig wenig „Täuschungsbilder", welche den Verdacht eines multicentrischen Wachstums erwecken könnten. Nur höchst selten beobachten wir einmal in die Mucosa eingesprengt jene anscheinend isolierten, sicher krebsigen Herde, die uns bei dem Carcinoma adenomatosum so vielfach beschäftigten. Ja, man könnte noch weiter gehen; der Unterschied der beiden Zellarten ist oft so gross und die Zellen liegen so unvermittelt nebeneinander, dass es bei manchen Formen unmöglich erscheint, auch nur die epitheliale Natur dieser Tumorzellen mit Sicherheit zu erweisen; bei vielen Präparaten wüssten wir wenigstens nicht, wie wir einen Skeptiker davon überzeugen sollten, dass hier wirklich ein Carcinom und nicht ein Sarkom oder ein Endotheliom vorliegt. Nur eine vergleichende Uebersicht der so mannigfaltigen Wachstumsverhältnisse kann hier zu der Diagnose des Carcinoms führen.

In solchen Fällen kann aber offenbar nur derjenige eine fortschreitende krebsige Entartung der Drüsen annehmen, der sich vorher an dem Carcinoma adenomatosum simplex die Ueberzeugung gebildet hat, dass diese multicentrische Verbreitung die gewöhnliche Form des peripheren Wachstums vom Magen- und Darmcarcinom sei. Das Carcinoma adenomatosum simplex muss daher auch den Haupt-Kriegsschauplatz abgeben, auf dem die Fragen des peripheren Carcinom-Wachstums zum Austrag kommen. Ist hier die Entscheidung gefallen, so kann für die übrigen Formen der Ausgang des Streites nicht mehr zweifelhaft sein.

Nur auf einige wenige Präparate sei hingewiesen, die unsere Anschauung auch betreffs des Carcinomas solidum illustrieren mögen; wir können uns dabei um so kürzer fassen, als gerade diese Verhältnisse von Borrmann, mit dem wir hier in allen wesentlichen Punkten übereinstimmen, sehr eingehend dargestellt wurden.

Carcinoma solidum alveolare. Taf. XIV, Fig. 47 zeigt das Anfangsstadium eines solchen aus dem Rectum. Das Carcinom wächst hier noch rein expansiv in geschlossenen Alveolen. In die Mucosa dringt es durch horizontales Seitenwachstum ein.

In einem so frühen Stadium haben wir diese Carcinomform aber nur einmal angetroffen. Sie wächst offenbar sehr schnell; sie verliert dann ihren expansiven Typus und dringt infiltrierend in die Tiefe. Taf. XII, Fig. 42 zeigt dies spätere Stadium bei einem Magencarcinom. Bei a wird die Mucosa retrograd durchbrochen.

Die Mucosadrüsen zeigen in der Nähe des Carcinoms häufig starke Wucherungen, setzen sich aber stets scharf gegen das Carcinom ab und zeigen keine Uebergänge zu diesem.

Carcinoma solidum diffusum. (Taf. XV, Fig. 48 Magen.) Das Carcinom hat seinen abveolären Charakter vollkommen eingebüsst. Die diffusen, polymorphen Zellmassen dringen irregulär sowohl in die Tiefe, als auch von der Seite und von unten her in die benachbarte Mucosa ein. Die Carcinomzellen sind meist scharf zu unterscheiden von den normalen Drüsenzellen; jedenfalls fehlen Uebergangsformen vollständig.

Carcinoma solidum gelatinosum (Taf. XVI, Fig. 49 Magen.) Das periphere Wachstum dieser Form entspricht durchaus demjenigen des Carcinoma solidum diffusum. Die oft sehr starken Wucherungen der benachbarten Mucosadrüsen zeigen niemals einen sichern Uebergang in Carcinom.

Bei den Mischformen schliesslich finden wir je nach der Zusammensetzung die verschiedensten Wachstumsarten neben einander vor.

Bei diesen letzteren Carcinomformen fehlen also, wie schon früher bemerkt, in der Peripherie fast vollständig jene eingesprengten sichern Krebsherde, deren richtige Deutung bei dem Carcinoma adenomatosum simplex so viele Schwierigkeiten verursacht.

Dafür finden sich aber nun sowohl bei dem Carcinoma adenomatosum, als bei sämtlichen soliden Formen andere, im Carcinoma adenomatosum simplex meist fehlende Veränderungen, die von den Anhängern des multicentrischen Wachstums als „fortschreitende krebsige Entartung" gedeutet werden. Es sind dies die oben mehrfach erwähnten Wucherungen und Schlängelungen der Mucosadrüsen in der Nachbarschaft der Carcinoms; Veränderungen, die vielfach aufgefasst werden als „vorbereitende Wucherungen", als Vorstufen des Carcinoms.

„Vorstufen des Carcinoms".

Wenn man sich in einem Uebersichtsschnitt einem derartigen Carcinom von der gesunden Seite nähert, so findet man häufig eine allmählich zunehmende Wucherung der Mucosadrüsen; die Drüsen werden länger und dicker, ihre Zellen färben sich dunkler und zeigen nicht selten Mitosen. Je näher wir an das Carcinom herankommen, desto stärker werden diese Veränderungen. Die Drüsen treiben

zahlreiche Sprossen, sie schlängeln und verästeln sich und wachsen schliesslich zu ausserordentlich zierlichen baumförmigen Gebilden aus, wie sie z. B. Taf. VI, Fig. 18 wiedergiebt. Ganz besonders verwickelte Formen entstehen, wenn diese aktiv gewucherten Drüsen durch das in die Mucosa einbrechende Carcinom wiederum passiv komprimiert werden.

Mit dieser Drüsenwucherung ist gewöhnlich kombiniert eine entzündliche Infiltration der Mucosa, welche in ihrer Stärke der Drüsenwucherung meist parallel geht.

Hauser glaubt, dass diese atypische Drüsenwucherung sich später zu einer echten krebsigen Wucherung steigern kann; er hält dieselbe aber keineswegs für eine specifische krebsige Veränderung der Magen- und Darmschleimhaut, denn er fand ganz ähnliche Wucherungen bei tuberkulösen Geschwüren, bei Ulcus ventriculi sowie beim Magen-Sarkom.

Wir haben uns an unsern Präparaten nun nicht davon überzeugen können, dass diese vorbereitenden Wucherungen jemals in echtes Carcinom übergingen. Häufig zwar nähern sich die verdickten, geschlängelten Drüsen mit ihrem dunkeln Epithel, mit ihren Mitosen etc. so sehr dem Typus des Carcinoms, dass man meint: so, jetzt braucht nur noch ein kleiner Schritt zu geschehen, und der Carcinomschlauch ist fertig. Aber dieser Schritt wird eben, wenigstens nach unsern Erfahrungen, nicht gethan.

Die zahlreichen Mitosen innerhalb dieser Wucherungen beweisen natürlich nichts für eine Carcinomvorstufe; sie beweisen nur, dass eine starke Proliferation der Drüsen vorliegt, dass also diese Schlängelungen etc. nicht nur durch passive Kompression der Drüsen erzeugt sind.

Wenn wir daher in diesen Wucherungen nicht, wie Hauser, Vorbereitungen zum Carcinom zu sehen vermögen, so können wir doch ebensowenig der Ansicht von Ribbert und Borrmann beistimmen, dass es sich hier um einfache sekundäre Veränderungen der Mucosa handle, bedingt durch Zug und Druck des benachbarten Tumors. Hiergegen spricht, dass diese Wucherungen bei sehr starker Hebung und Zerrung der Mucosa vollkommen fehlen können, während sie ein anderes Mal in einer flachen von dem Tumor mechanisch anscheinend gar nicht beeinflussten Mucosa sich sehr reichlich finden. Ferner fehlten sie z. B. vollkommen in einem Colon, in welches ein Magencarcinom durchgebrochen war, trotzdem hier in der Umgebung der Durchbruchstelle gewiss eine starke mechanische Zerrung stattfand.

Eine ganz einwandsfreie Deutung dieser Wucherungen scheint uns zur Zeit noch nicht möglich. Wir halten es für das wahrscheinlichste, dass es sich um eine durch die Toxine des Carcinoms bedingte Wucherung handelt, die aber nicht als Vorbereitung zu einer fortschreitenden krebsigen Entartung zu betrachten ist. Dabei bleibt vorerst unerklärt, warum diese Wucherungen bei den verschiedenen Carcinomen so ausserordentlich verschieden stark entwickelt sind.

Wenn man nun die so mannigfaltigen Bilder des Carcinom-Wachstums auf eine kurze allgemeine Formel zurückführen will, so kann man sagen: das periphere Wachstum eines Carcinoms ist um so irregulärer, je stärker die Kataplasie seiner Zellen ist. Das Carcinoma intraglandulare respektiert vollkommen die Struktur der Mucosa; das Carcinoma interglandulare hält sich wenigstens noch an die Lymphbahnen. Manche Formen des Carcinoma solidum dagegen dringen ganz diffus in das umgebende Gewebe ein. Die Carcinomzellen verschmähen hier gewissermassen die geschlossene Ordnung und die bequemen Heerstrassen; sie rücken vielmehr in unregelmässigen, aufgelösten Linien querfeldein auf den Feind los.

Damit hängt es auch zusammen, dass beim Magencarcinom, wo die stark kataplastischen Formen durchaus überwiegen, das intraglanduläre Wachstum nur eine sehr geringe Rolle spielt. Daher schenkt ihm z. B. Borrmann in seiner Arbeit über das Magencarcinom nur wenig Beachtung; er konnte trotz seiner ausgedehnten Untersuchungen überhaupt nur 3mal einen direkten Einbruch des Carcinoms in eine Mucosadrüse entdecken, während wir beim Rectumcarcinom diese Einbrüche in unzähligen Präparaten auffanden.

Nach diesen mehr oder weniger typischen Befunden des Carcinomwachstums sind noch zu besprechen

Einige besondere Eigentümlichkeiten des peripheren Wachstums der Magendarm-Carcinome.

Alle bisherigen Bilder des peripheren Wachstums konnten wir, wie vorstehend ausgeführt, auf ein rein unicentrisches Wachstum zurückführen. Nun bleiben aber schliesslich in den Randpartien einige, allerdings recht seltene, Veränderungen übrig, welche durch

ein unicentrisches peripheres Wachstum nicht genügend erklärt werden und die wir für kleine isolierte multicentrische Herde halten.

Diese multicentrischen Veränderungen sind erstens, wie gesagt, sehr selten und zweitens kommen sie, wie es scheint, vorwiegend in der nächsten Nähe kleiner Carcinome vor. Eine praktische Bedeutung kommt ihnen daher wahrscheinlich nicht zu. Um so grösser dagegen ist ihre theoretische Wichtigkeit, denn gerade diese kleinen isolierten Nebenherde sind, wie bei der Besprechung des Hautcarcinoms ausführlich erörtert, für das Studium der Histogenese ausserordentlich wertvoll. Da ich nun beabsichtige, die Frage der Histogenese der Schleimhautcarcinome in einer weiteren Arbeit systematisch darzustellen, so gehe ich hier nicht weiter darauf ein. Nur das eine sei kurz hervorgehoben: diese multicentrischen Herde geben keinerlei Stütze für die Ribbert'sche Theorie der primären Bindegewebsveränderungen im Carcinom; im Gegenteil sie sprechen durchaus für eine primäre krebsige Entartung des Epithels im Sinne Hauser's. Derartige kleine multicentrische Herde bilden dann den Uebergang zu den primären multiplen Carcinomen, wie sie im Darm anscheinend nicht ganz selten sind.

Natürlich haben wir solche multicentrischen Herde nur dort angenommen, wo wir alle Täuschungsmöglichkeiten ausschliessen konnten. Um zu demonstrieren, wie vorsichtig man hier zu Werke gehen muss, möchten wir an dieser Stelle die schon früher beschriebenen zahlreichen

„Täuschungsbilder"

noch um einige vermehren. Taf. IX, Fig. 26 giebt das Uebersichtsbild der Randpartie eines Carcinoma adenomatosum gelatinosum des Magens. Zu äusserst rechts bei d liegen in der Submucosa die letzten massigen Ausläufer des Carcinoms, während im übrigen Schnitt in der Submucosa Krebsherde nicht mehr vorhanden sind. Die nach links ziehende normale Mucosa zeigt in der Nähe des Carcinoms noch starke Wucherungserscheinungen, die nach der gesunden Seite, nach a hin, allmählich an Stärke abnehmen. Die Drüsen sind verlängert, verdickt, hie und da geschlängelt und zeigen

in den oberen Partien eine starke schleimige Degeneration. Diese ist am stärksten in den tiefen Buchten der stark welligen Schleimhaut.

Die ersten dieser Buchten bei c giebt Fig. 29 bei stärkerer Vergrösserung wieder. Die oberen Abschnitte der Drüsen sind hier besonders stark schleimig degeneriert; in die schleimige Masse eingelagert finden sich zahlreiche kleinere und grössere nekrotische Zelltrümmer, meist bandförmig angeordnet. Zwischen diesen Massen liegen nun bei f und g zwei Haufen ganz anders gearteter Zellschläuche. Die Zellen derselben sind wohl erhalten; sie sind viel dunkler gefärbt als die benachbarten normalen Drüsenzellen; sie zeigen einzelne Mitosen. Der Vergleich mit dem benachbarten Tumor ergiebt, dass diese Zellhaufen sicheres Carcinomgewebe darstellen. Nun liegen aber bei einer Serie von ca. 40 Schritten diese Herde vollkommen isoliert in der Schleimhautbucht; eine Verbindung mit dem Carcinom ist nicht nachweisbar. Da eine Metastase an diese ungewohnte Stelle hin wohl auszuschliessen war, so blieb nur übrig eine allerdings sehr eigenartige fleckweise carcinomatöse Degeneration der oberflächlichen Mucosaschichten anzunehmen, gewissermassen eine „Paget's disease" des Magens. Jedoch die Freude, ein so neues und merkwürdiges Krankheitsbild entdeckt zu haben, war leider nur eine kurze; denn als die Serie weiter geschnitten wurde, da begannen diese rundlichen Zellhaufen allmählich Fühlhörner auszustrecken, welche schliesslich eine zwar nur schmale, aber doch sichere Verbindung des Haupttumors mit dem Carcinom darstellten.

Zwei Umstände erschienen bei dieser Form des Oberflächenwachstums besonders bemerkenswert. Einmal die scheinbare Gutmütigkeit des Carcinoms, welches die benachbarten normalen Drüsen nirgendwo attakierte und ferner die Anspruchslosigkeit dieser Carcinomzellen, welche hier oben mitten in den nekrotischen Zellmassen ihr Auskommen fanden; dabei hielten sie den Typus des Haupttumors vollkommen fest.

Eine andere Form isolierter multicentrischer Entartung glaubten wir dann zu finden in der Bucht a (bei stärkerer Vergrösserung in Taf. IX, Fig. 27). Das Epithel ist hier an einer umschriebenen Stelle ganz irregulär angeordnet; die Drüsenschläuche scheinen in kleinere und grössere Stücke zerlegt. Dieser Herd drängt nicht nur die benachbarten Drüsen deutlich zur Seite, sondern er buchtet auch die Muscularis mucosae stark nach unten vor. — Was lag also näher, als einen isolierten Carcinomherd anzunehmen, der

eben im Begriff war, die Muscularis nach unten zu durchbrechen. Allerdings zeigte das Epithel mehr Degeneration als Proliferation. Die Durchforschung einer grösseren Serie gab schliesslich die richtige Erklärung. Es war hier in der unregelmässig gewulsteten Schleimhaut die oberste Kuppe eines schief liegenden, in schleimiger Degeneration befindlichen Mucosazapfens angeschnitten worden; die Ausbuchtung der Muscularis mucosae war dadurch bedingt, dass sich in der tiefen Bucht, welche nach oben nur eine sehr schmale Oeffnung besass, die abgestossenen Epithelien massenhaft ansammelten und die normale Mucosa auseinanderdrängten.

Eine dritte sehr merkwürdige Stelle des gleichen Präparates fand sich bei b (stärkere Vergrösserung in Fig. 28). Es zieht von rechts oben her ein sich verzweigender Drüsenschlauch nach links unten in die Tiefe; derselbe ist eingelagert in ein zellreiches Bindegewebe. Bei e sehen wir das anscheinend isolierte untere Ende dieses Drüsenschlauches, dass bis unter einen Teil der hier vielfach zerklüfteten Muscularis mucosae vorgedrungen ist. Die benachbarten Schnitte der Serie ergaben, dass dieser Drüsenabschnitt in der That vollkommen isoliert war. Am nächsten lag daher, eine isolierte Tiefenwucherung einer einzelnen Drüse anzunehmen. Hiergegen sprach jedoch entschieden, dass in dem ganzen Drüsenschlauch, wie die Serie zeigte, sich keine einzige Mitose fand, dass vielmehr die Zellen hie und da beginnende Degeneration zeigten. Wir müssen also wohl eher annehmen, dass der untere Teil eines Drüsenfundus durch die entzündliche Wucherung des Bindegewebes abgesprengt und passiv in die Tiefe verlagert wurde.

Hier hätten wir also das, was Ribbert will (oder wenigstens früher wollte): Absprengung und Verlagerung in die Tiefe! Aber dieses Bild, scheinbar eine Stütze für Ribbert's Theorie, erweist sich in Wirklichkeit als ein starker Gegenbeweis; denn dieser verlagerte Drüsenfundus, der doch nach Ribbert voraussichtlich krebsig werden sollte, zeigt im Gegenteil nur Degenerationserscheinungen. Wir kommen auf dieses Bild und ähnliche noch zurück.

So sehen wir, dass man in diesem einen Präparate drei Entdeckungen hätte machen können: 1) „Paget's disease" des Magens, 2) grössere isolierte Carcinomherde der Mucosa mit beginnender Durchbrechung der Muscularis und 3) isolierte Tiefenwucherung einer einzelnen Drüse. Aber alle drei Entdeckungen verflüchtigten sich in der Feuerprobe der Serienuntersuchung.

Bei dem geschilderten intramucösen Wachstum des Magen- und Darmcarcinoms springt besonders bei der intraglandulären Form desselben noch ein Punkt in die Augen, der in der Diskussion eine grosse Rolle gespielt hat, das ist die

Anpassung des Carcinoms an die normale Organstruktur.

Die gewissermassen organische Einfügung der Carcinomschläuche in den normalen Drüsenverband war ja ein Hauptgrund für die Annahme einer isolierten krebsigen Entartung. Ist es nicht auffallend, dass, wie wir es so oft sehen, das vordringende Carcinom die normalen Epithelien rücksichtslos vernichtet, während es die Membrana propria schont und dieselbe noch lange Zeit als gemeinsame Hülle für normale und krebsige Zellen bestehen lässt!? Diese Anpassung des Carcinoms an die Organstruktur ist naturgemäss am stärksten ausgesprochen in dem primär erkrankten Organ selbst; das Organstroma dient dann gleich als Carcinomstroma. Aber auch, wenn es in andere Organe hineinwächst oder metastasiert, kann das Carcinom sich ähnlich verhalten; so wird besonders das bindegewebige Wabenwerk der Lungen von metastatischen Carcinomen gewöhnlich sehr schonend behandelt und mit Vorliebe als Carcinomstroma benutzt. Es kann infolge dessen in der Metastase der alveoläre Charakter eines Carcinoms schärfer ausgeprägt erscheinen als im Primärtumor selbst. Nicht selten sind solche Carcinommetastasen wegen ihrer organischen Einfügung in das Lungenstroma fälschlich als primäre Lungencarcinome gedeutet worden. Diese Verhältnisse entbehren nicht eines principiellen Interesses, denn die Nichtbeachtung derselben scheint uns an der Entgleisung einiger Carcinom-Forscher erheblich mitgewirkt zu haben. Mit merkwürdiger Vorliebe wird von solchen Autoren, welche durch Infektion mit irgend welchem Material bei Tieren Carcinome erzeugt haben wollen, immer wieder gerade auf die carcinomatösen Lungentumoren hingewiesen; hier nimmt eben jede Wucherung, welcher Art sie auch sei, eine mehr oder weniger alveoläre bezw. krebsige Struktur an. Wenn daher in einer Arbeit von den angeblich in den verschiedensten Organen erzeugten „typischen carcinomatösen" Tumoren nur gerade Lungenmetastasen vorgeführt werden, so muss dies von vornherein schon sehr skeptisch stimmen; wir denken hierbei vor allem an die ex-

perimentellen Carcinome von Plimmer[1]) und Leopold[2]).

Für diese Anpassungsfähigkeit des Carcinoms an die normale Organstruktur giebt noch einen interessanten Beleg unsere Taf. V, Fig. 15. Dieselbe zeigt einen Schnitt durch ein Pankreas, dessen Lobuli mit ihren kleinen Drüsen-Alveolen deutlich hervortreten. In den Läppchen a und b sind die bläulich gefärbten Pankreas-Alveolen fast vollkommen ersetzt durch mehr rötlich gefärbte Alveolen. Bei schwächerer Vergrösserung zeigen die Zellen dieser letzteren keinen grossen Unterschied gegen normale Pankreaszellen, sodass man etwa an eine fleckweise parenchymatöse Entzündung des Pankreas denken könnte. Doch findet man die gleichen rötlichen Alveolen auch in den interglandulären Septen und bei starker Vergrösserung zeigen zudem die Zellen derselben so starke Abweichungen von den Pankreaszellen, dass wir eine krebsige Entartung annehmen müssen. Dieselbe scheint hier im ersten Beginn zu sein; besonders bei d und e sind nur ganz vereinzelte rötliche Alveolen in die Lobuli eingesprengt, anscheinend einer diskontinuierlichen isolierten Entartung einzelner Pankreas-Alveolen entsprechend. Hätte man nur Schnitte des Tumors in dieser Ausdehnung vor sich, so wäre jene Deutung kaum zu widerlegen. Nun aber entstammt das Präparat einem Pankreas, in welches ein Magencarcinom hineingewachsen ist und der Vergleich ergiebt ohne weiteres, dass jene rötlichen Zellhaufen den Alveolen dieses Magencarcinoms entsprechen. Demnach besteht kein Zweifel, dass das unicentrische, in das Pankreas eingebrochene Magencarcinom ein multicentrisches Pankreascarcinom vortäuschen konnte; es ist ganz wunderbar, wie sorgsam hier das Carcinom die zarten intralobulären Septen schont und wie geschickt es sich der normalen Pankreasstruktur anpasst; man könnte hier direkt von einer „Pankreas-Mimicry" des Magencarcinoms sprechen.

Eine ähnliche **Organ-Mimicry** finden wir beim Carcinom des Magens und des Darms auch in diesen Organen selbst. Nicht wenige der beim intraglandulären Wachstum des Carcinoms geschilderten Bilder sind ja in gewissem Sinne hierher zu rechnen. Ferner kann in den centralen Partien eines ulcerierenden Carcinoms mehr zufällig eine Aehnlichkeit mit normaler Mucosa entstehen; das Carcinom wächst in den zwischen den Muskelbündeln vertikal in herab-

1) The Practitioner. Cancer Number. April 1899.
2) Arch. f. Gynäk. Bd. 61. H. 1.

steigenden Lymphbahnen in die Tiefe (cf. das Schema Cunéo's S. 12). Wenn nun die obersten, mehr irregulären Partien zerstört werden, so können die stehenbleibenden tieferen, parallel angeordneten Carcinomzüge einer normalen Mucosa recht ähnlich werden.

Von grösserer principieller Wichtigkeit scheint uns aber eine Form der Drüsen-Mimicry des Carcinoms, die wir nicht selten in seiner Randzone finden. Taf. VI, Fig. 16 und 17 zeigt dies Verhalten bei einem kleinen Carcinomrecidiv des Rectums. Fig. 17 giebt einen Durchschnitt des Knötchens in natürlicher Grösse wieder. Die im übrigen glatte Schleimhaut ist in der Mitte auseinandergedrängt durch einen kleinen scharf umschriebenen Tumor, den Fig. 16 bei stärkerer Vergrösserung zeigt. Wir sehen hier ein kleines typisches Carcinoma adenomatosum; das Stroma ist sehr zellreich, von vielen Capillaren durchzogen, hie und da von Hämorrhagien durchsetzt. In das Stroma eingelagert sind Carcinomazüge, die teils als gerade Schläuche von sehr verschiedener Weite, teils als komplicierte, vielfach ausgebuchtete Alveolen erscheinen. Im Centrum der Oberfläche sind die Schläuche am unregelmässigsten angeordnet; das Zwischengewebe wird hier von einem mit Leukocyten durchsetzten Zelldetritus gebildet; nur durch ganz zarte einschichtige Zellzüge steht dieser centrale Herd mit den tieferliegenden, mehr regulären Schläuchen in Verbindung. Die Abgrenzung des Tumors ist nach allen Seiten eine vollkommen scharfe, sowohl nach der blutgefässreichen Submucosa hin, als auch gegen die benachbarte Mucosa selbst. Dies Carcinom stellt den klarsten Typus eines unicentrisch wachsenden Tumors dar und zwar haben wir den Typus der Stroma-Expansion vor uns; überall finden wir zwischen die Carcinomzellen und das umgebende normale Gewebe eingeschaltet eine (allerdings oft nur dünne) Stromaschicht. Das Stroma also dringt zuerst in die gesunde Umgebung vor und in diesen gewissermassen vorbereiteten Boden wachsen die Carcinomzellen hinein. Dementsprechend findet sich auch nicht die geringste aktive Beteiligung der benachbarten Mucosa an der Carcinomentwicklung. Die Drüsen derselben sind vielmehr in der Nähe des Carcinoms komprimiert und atrophisch.

Dass dieses Carcinom ursprünglich aus ganz wenigen, höchstens 2—3 Mucosadrüsen entstanden und dann aus sich heraus weiter gewachsen sein muss, das lässt sich hier noch auf eine andere recht

interessante Weise beinahe mathematisch demonstrieren. Wie Fig. 17 zeigt, liegt der Tumor in einer glatten Schleimhaut; wir können also die frühere Oberfläche annähernd rekonstruieren, wenn wir die Punkte a und b (Fig. 16) der benachbarten Mucosa nach der Mitte zu so weit herunterbiegen, bis sie wieder das Niveau der umgebenden Mucosa erreicht haben. Thun wir das, dann bleibt, wie sich durch Auszählung und Abmessung der Drüsen leicht erweisen lässt, zwischen den beiden Punkten a und b höchstens noch für zwei oder drei Mucosadrüsen, vielleicht sogar nur für eine einzige Drüse Platz übrig; von höchstens 1—3 Drüsen muss also dieses Carcinom seinen Ausgang genommen haben.

Wir sind nun der Ansicht (und wir werden dieselbe später bei der Erörterung der Recidivfrage noch genauer begründen), dass es sich hier, trotzdem klinisch ein Recidiv vorliegt, anatomisch um ein zweites primäres Carcinom handelt. Unter diesen Umständen könnte natürlich der Tumor trotz seiner Recidiv-Natur zur Frage der Histogenese herangezogen werden und auf Grund seiner Kleinheit sollte er eigentlich recht wertvolle Aufschlüsse liefern. Aber es zeigt sich wieder einmal, dass die Kleinheit hierfür nicht allein massgebend ist; der unicentrische Typus ist allzuscharf ausgeprägt; der Tumor ist trotz seiner Kleinheit schon vollkommen fertig und wir wüssten nicht, wie man über seine Histogenese noch etwas herausfinden sollte.

Dagegen ist nun nach zwei Richtungen hin das Studium des Wachstums dieses kleinen Carcinoms recht interessant. Fassen wir zunächst einmal den äussersten Rand desselben links oben ins Auge; die Carcinomschläuche werden hier immer einfacher, auch in der Tiefe verschwinden die komplicierten Ausbuchtungen und schliesslich bleiben Epithelzüge übrig, die sehr ähnlich normalen Drüsen als einfache kurze Schläuche von der Oberfläche zur Tiefe ziehen. Diese Drüsen-Mimicry hätte ja nun nichts Auffallendes an sich, wenn hier eine fortschreitende krebsige Entartung vorläge; eine solche ist aber nach Obigem auszuschliessen. Wenn wir vielmehr die Bilder der ganzen Serie vergleichen, so müssen wir uns über das periphere Wachstum dieses kleinen Carcinoms folgende Vorstellung bilden: die normalen Drüsen werden zunächst durch das neugebildete Stroma des Carcinoms zur Seite gedrängt; über die Oberfläche dieses Stromas hinweg schieben sich von den centralen Teilen des Tumors her zarte einschichtige Epithelzüge, bezw. Epithelplatten herüber (vgl. auch Fig. 19, Taf. VII, welche dem glei-

chen Tumor entstammt, bei c). Von einer solchen Platte aus senken sich nun in ziemlich regelmässigen Abständen Epithelschläuche in die Tiefe, die zunächst kleine, reguläre, durchaus drüsenähnliche Gebilde liefern. Bis jezt hatte der ganze Prozess die allergrösste Aehnlichkeit mit der normalen Drüsenentwicklung bezw. mit einer Drüsenregeneration. Aber im Gegensatz zu diesen normalen Vorgängen kommt der Process hier nicht zum Abschluss, sondern die einfachen Schläuche beginnen allmählich Sprossen zu treiben, weiter in die Tiefe zu wuchern und sie bilden schliesslich die irregulären atypischen Carcinomschläuche. Wir glauben, in solcher Klarheit ist dieser sehr merkwürdige Vorgang noch kaum beobachtet worden. Die Carcinomzellen scheinen hier die den normalen Zellen zukommenden Arbeiten noch nach Möglichkeit durchführen zu wollen, sie erfüllen gewissermassen **normale Funktionen.**

Noch in anderer Weise bethätigen sich die Carcinomzellen in diesem kleinen Tumor in einem derartigen Sinne. Es wurden oben bereits kurz erwähnt die schmalen Zellzüge, welche den oberflächlichen irregulären Carcinomherd verbinden mit den tieferen gleichmässig gebauten Carcinomschläuchen. Taf. VII, Fig. 19 zeigt solche Verbindungszüge bei stärkerer Vergrösserung. Dieselben bestehen aus stark ausgezogenen, tief dunkel gefärbten schmalen Zellen bezw. Kernen, die keinerlei Aehnlichkeit mehr mit Epithelien zeigten, die wir daher zunächst für Bindegewebskerne hielten. Zwei Gründe machten jedoch schliesslich ihren epithelialen Charakter durchaus sicher. Mit Immersion konnte man mehrfach sehen, wie eine Zelle in ihrer unteren Hälfte noch durchaus Epithelcharakter zeigte, während sie oben schon zu einem solchen schmalen dunklen Schwanz ausgewachsen war. Ferner waren, wie die Serie zeigte, solche schmale Zellzüge vielfach die einzige Verbindung zwischen oberflächlichen und tieferen Carcinomschläuchen.

Die gleichen Zellen durchsetzen nun in der mannigfaltigsten Weise das ganze Stroma; mit Vorliebe schlingen sie sich in zierlichen Zügen und Reihen um kleine Capillaren herum; so z. B. Fig. 19 bei b; die in dem Präparat sehr deutlichen Capillaren sind durch ein Versehen in der Abbildung leider nicht völlig fertig gezeichnet; man sieht sie deutlicher in der rechten oberen Ecke der Abbildung; dort werden sie bogenförmig umschlungen von einem breiteren Krebszug, der eben eine kleine, drüsenförmige Einsenkung gebildet hat und jetzt im Begriff ist, wieder in die Tiefe hinabzusteigen. —

An manchen Stellen ist es allerdings nicht mehr zu unterscheiden, ob es sich noch um epitheliale oder um bindegewebige Bildungen handelt.

Es haben diese Zellen bezw. Kerne die allergrösste Aehnlichkeit mit den von Loeb beschriebenen sog. Schorfzellen des Epithels. Stellt man experimentell einen kleinen Epitheleffekt, z. B. am Meerschweinchenohr her, so wird dieser zuerst ausgefüllt von einem aus Blut, Serum u. s. w. gebildeten Schorf; in diesem finden sich nun nach kurzer Zeit mannigfaltige Zellformen, die man früher stets als bindegewebige Wanderzellen deutete. Loeb[1]) wies jedoch nach (und Werner[2]) hat später seine Befunde bestätigt), dass ein grosser Teil dieser Schorfzellen — und zwar gerade solche schmalen tief dunkel gefärbten Formen, wie sie unser Präparat zeigt — epithelialer Herkunft sind. Diese epithelialen Wanderzellen entstammen bei den Hautcarcinomen merkwürdigerweise nicht den tiefen, sondern den höheren Lagen des Epithels. Der Schorf wird, wie Loeb sich ausdrückt, von solchen Zellen „besiedelt".

Um einen ähnlichen Vorgang muss es sich hier handeln. Das sehr gefässreiche, von Hämmorrhagien durchsetzte Stroma schafft für das Carcinom-Epithel ein ähnliches Milieu, wie der Schorf für das normale Epithel. Das ähnliche Milieu aber bedingt ähnliche Wachstumsvorgänge; das schorfähnliche Stroma wird besiedelt von krebsigen Schorfzellen. Nachdem wir einmal auf diesen Vorgang aufmerksam geworden waren, konnten wir in ähnlich entwickeltem Stroma denselben noch vielfach beobachten.

In doppelter Weise betätigen also in diesem Tumor die Carcinomzellen eine normale Wachstumsfunktion: sie ahmen die Vorgänge der Regeneration nach und sie besiedeln einen Schorf. Wir können dies Verhalten in Parallele setzen zu der bekannten Beobachtung, dass die Zellen eines Lebercarcinoms auch in Metastasen, z. B. in der Lunge, noch Galle zu produzieren vermögen.

In der hiermit abgeschlossenen Detailschilderung des Wachstums der Magen- und Darmcarcinome konnten einige wichtige Punkte nur gelegentlich gestreift werden. Es erscheint daher zweckmässig, noch anzufügen eine

---

1) Arch. f. Entw. Mechanik. Bd. 6.
2) Diese Beiträge Bd. 34.

Zusammenfassung der Beweise für das unicentrische periphere Wachstum.

Wenn wir die oben geschilderten mannigfachen Befunde in der Peripherie der Magen- und Darmcarcinome nochmals an unserem Auge vorüberziehen lassen, so heben sich ab 3 Hauptgruppen der Mucosaveränderungen:

1) reine Kompressionserscheinungen. Diese finden sich bei dem reinen expansiven Wachstum, sowohl bei der Stroma-Expansion als auch bei der Parenchym-Expansion. Hier ist eine fortschreitende krebsige Entartung vollkommen ausgeschlossen.

2) Sog. vorbereitende Drüsenwucherungen. Diese Gruppe ist am stärksten vertreten bei dem Carcinoma solidum. Ein sicherer Beweis für den Uebergang dieser „Vorstufen" des Carcinoms zu echtem Carcinom ist bisher nicht erbracht.

3) Einsprengung sicherer Krebsherde. Diese Gruppe wird hauptsächlich repräsentiert durch die infiltrierenden Formen des Carcinoma adenomatosum simplex. Bei diesen Formen entstehen in der That vielfach Bilder, die den Verdacht eines multicentrischen Wachstums ausserordentlich nahe legen und die einer richtigen Deutung grosse Schwierigkeiten entgegensetzen; aber auch diese Formen mit ihren mannigfachen Täuschungsbildern sind bedingt durch unicentrisches Wachstum. Hierfür sprechen folgende Gründe:

1. Die histologischen Verhältnisse der Kontaktzone.

Die Hauptfrage, die hier in Betracht kommt, ist folgende:

Inwiefern gestattet die Beschaffenheit der Kontaktzone eine Diagnose, ob ein selbständiger (autochthoner) Carcinomherd mit primärem Tiefenwachstum vorliegt oder ein herangewachsener (heterochthoner) Herd mit sekundärer Verwachsung?

Dieser bedeutsame Punkt, der in der That zur Zeit der Brennpunkt der wichtigsten Fragen der Carcinomhistogenese ist, ist bisher sehr lebhaft diskutiert worden. Da er wohl auch weiterhin noch vielfach umstritten sein wird, so müssen wir etwas ausführlicher auf denselben eingehen.

Wo ein Krebsherd mit der normalen Umgebung zusammenhängt, da kann entweder ein allmählicher Uebergang der Krebszellen in die normalen Zellen vorliegen (verwaschene Grenze), oder aber die beiden Zellarten setzen sich in einer scharfen Linie gegeneinander ab (scharfe Grenze).

Bis vor gar nicht langer Zeit machte man sich über diese Unterschiede nicht eben viele Gedanken. Nun aber kam Ribbert und sagte: das primäre Tiefenwachstum eines selbständigen Krebsherdes muss stets in einem allmählichen Uebergang der normalen Zellen in Krebszellen seinen Ausdruck finden; wo also immer eine „scharfe Grenze" sich findet, da liegt nach Ribbert unbedingt eine „sekundäre Verwachsung" vor; oder noch schärfer präcisiert: jede Entwicklungszone bedingt verwaschene Grenzen, jede Wachstumszone eine scharfe Grenze.

War dieser Satz richtig, so kamen in der That alle herrschenden Anschauungen über die feinere Histogenese des Carcinoms ins Wanken. Denn diese Anschauungen beruhten eben zumeist auf dem Studium solcher Nebenherde der Carcinomperipherie, die „scharfe Grenzzonen" besassen. Waren diese also wirklich alle nur sekundär an das normale Epithel herangewachsen, so konnten sie natürlich nur etwas über das Wachstum, dagegen nichts mehr über die Histogenese aussagen.

Beim Hautcarcinom kam ich zu dem Ergebnis, dass für die Mehrzahl der Fälle diese Ribbert'sche Auffassung richtig ist, das sie jedoch nicht so apodiktisch formuliert werden darf. Ich fand vielmehr (l. c. S. 586): „Auch bei primärem Tiefenwachstum kann eine scharfe Grenze zwischen normalem Epithel und Carcinomepithel bestehen." Jedoch musste ich diesem Satz eine gewisse Einschränkung geben (l. c. S. 586):

„Durchmustert man nämlich einen solchen Nebenherd auf Serienschnitten in seiner ganzen Ausdehnung, so findet man, dass in seinen verschiedenen Abschnitten die Verhältnisse etwas verschieden liegen. In den Randpartien setzen sich die Zellarten scharf gegen einander ab, die Grenze zwischen dem Gesunden und dem Carcinom ist wie mit dem Lineal gezogen, in den centralen Partien des Herdes dagegen finden sich nun wieder Stellen, wo ein mehr allmählicher Uebergang der Zellarten stattfindet, wo wir z. B. in einer Zone von etwa 4 Zellbreiten nicht sicher entscheiden können, ob hier schon Carcinom vorliegt oder noch nicht. Bei sekundär herangewachsenen Herden dagegen fand ich stets durch den ganzen Herd hindurch eine scharfe Grenze zwischen Carcinom und gesundem Gewebe."

Heute möchten wir jenem Satz noch eine weitere Einschränkung hinzufügen.

Wir glauben nämlich, dass es sich in diesen umstrittenen

Grenzzonen um ein Mittelding handelt zwischen „Entwicklungszone“ und „sekundärer Verwachsungszone.“

Zur Erläuterung der etwas verwickelten Verhältnisse geben wir zunächst einige Schemata, welche sich an die von mir für besonders beweisend angesehene Fig. 10 Taf. 34 jener Arbeit anlehnen. Nehmen wir einen kleinen Epithelzapfen, dessen unteres Ende primär krebsig entartet. Nach Ribbert müsste dadurch stets ein Bild entstehen, wie es Fig. 8 schematisch darstellt: allmählicher Uebergang der

Fig. 8.

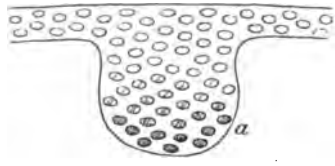

Fig. 9.

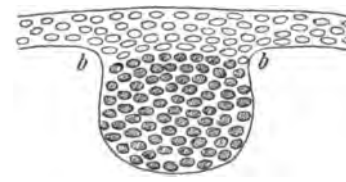

normalen Zellen (mit einfachem Umriss) zu den carcinomatösen (schraffierten) Zellen.

Im Einklang mit Hauser nahm ich dagegen an, dass bei dieser Histogenese auch das Bild der Fig. 9 entstehen könne: scharfe Grenze zwischen Carcinom- und normalen Zellen.

Meine Hauptstütze für diese Auffassung war folgende. Ich fand solche scharfen Grenzen mehrfach in kleinen Nebenherden, deren topographische Selbständigkeit durch die Plattenmodellierung absolut sicher festgestellt war; die Herde hingen nirgendwo mit einem anderen Carcinomherd kontinuierlich zusammen; ihre diskontinuierliche metastatische Entstehung konnte ich ausschliessen, da in den betreffenden Carcinomen anderweitige Metastasen vollkommen fehlten. Diese Herde mussten also an Ort und Stelle (autochthon) entstanden sein. Wenn diese Herde also trotzdem eine scharfe Grenzzone aufweisen, so muss die letztere, trotz Ribbert, mit einer „Entwicklungszone“ vereinbar sein.

Nun könnten aber, was ich damals wohl nicht genügend beachtet habe, bereits in einem solchen kleinen autochthonen Nebenherde Histogenese und Wachstum sich mischen. Es könnte Schema 9 dadurch entstanden sein, dass der kleine Carcinomherd des Schema 8 bereits aus sich heraus weiter wächst. Dann würden wir also in der That bei dieser „scharfen Grenze“ keine Entwicklungszone, sondern eine Wachstumszone haben. Aber nicht, wie Ribbert meint, eine sekundäre Verwachsung zweier vorher gekannter Zellkomplexe, sondern eine Wachstumsgrenze, bedingt durch das Wachstum eines autochthonen Zellkomplexes, der hier gegen die normalen Zellen andrängt. Wir möchten für eine derartige Grenze, wie sie durch Expansion eines kleinen autochthonen Krebsherdes innerhalb eines organischen Zellverbandes entstehen kann,

im Gegensatz zu der „sekundären Verwachsungsgrenze“ den Namen der „autochthonen Expansionsgrenze“ vorschlagen.

Ein ganz ähnliches Bild, wie es in Figur 9 die autochthone Expansion erzeugt hat, könnte nun auch entstehen durch sekundäre Verwachsung. Fig. 10 sei das Schema eines kleinen metastatischen Carcinomherdes c, der eben im Begriff ist, durch retrogrades Höhenwachstum mit der darüber liegenden Epithelleiste zu verschmelzen. Wir haben früher geschildert, dass eine solche Verschmelzung in durchaus organischer Weise

Fig. 10.

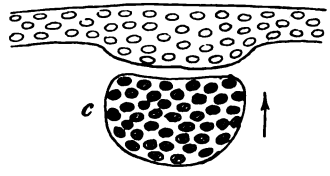

Fig. 11.

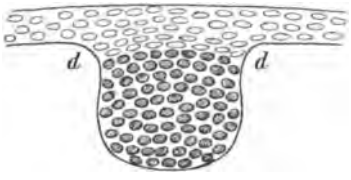

zu stande kommen kann; der Carcinomherd passt sich gewissermassen der Formation des normalen Epithels an; es entsteht dann ein Herd 11, den wir zum Unterschied von den autochthonen Herden 8 und 9 einen heterochthonen oder Wanderherd nennen wollen. Bei diesem letzteren bildet sich nach den vorliegenden Erfahrungen in der Kontaktzone dd stets eine „scharfe Grenze“; niemals werden die benachbarten normalen Zellen etwa zur Wucherung durch den Krebsherd angeregt! Wir sehen also: für die Beurteilung, ob ein autochthoner oder ein heterochthoner Herd vorliegt, ist eindeutig nur die „verwaschene Grenze“; diese ist das sichere Kennzeichen einer „Entwicklungszone“; sie beweist die autochthone Entstehung, das primäre Tiefwachstum des betreffenden Herdes.

Eine „scharfe Grenze“ dagegen ist zwar das Kennzeichen einer Wachstumszone, aber diese Wachstumszone kann auf zweierlei Weise entstanden sein, entweder durch „sekundäre Verwachsung“ oder durch „autochthone Expansion“. Es ergiebt sich mithin folgendes Schema:

1) Autochthoner Herd { a) reine Histogenese: „verwaschene“ Grenze
   b) Histogenese Expansion } „scharfe“ Grenze
2) Heterochthoner Herd . . . . . }

Daraus folgt, dass eine scharfe Zone nicht ohne weiteres, wie Ribbert meint, gegen einen autochthonen Herd spricht. Ein Herd mit scharfer Grenzzone kann vielmehr trotzdem als autochthon angesehen werden, wenn er seine topographische Selbständigkeit dokumentiert, d. h. wenn er nicht in kontinuierlichem Zusammenhange mit einem anderen Krebsherde steht, und wenn seine diskontinuierliche metastatische Entstehung ausgeschlossen werden kann.

Die Wichtigkeit dieser Feststellung erhellt, wenn wir eine Stelle der soeben erschienenen „Geschwulstlehre“[1]) Ribbert's citieren; er schreibt dort (p. 552):

„Der einzige Fall, in dem auf den ersten Blick die Rede davon sein könnte, dass ein selbständiges Hineinwachsen der Epidermis in die Cutis stattfände, ist von Petersen (B. z. klin. Chir. 32) beschrieben worden. In der nächsten Umgebung eines grösseren Carcinoms fand er kleine, von dem unteren Rande der Epidermis in die Tiefe gehenden Epithelwurzeln, die in ganz unverändertes Bindegewebe hineinragten. Er nimmt an, dass hier ein neues Bildungscentrum eines Carcinoms gegeben sei und sieht in dem Befund den Beweis für ein in die intakte Cutis erfolgendes selbständiges Epithelwachstum. Aber die Deutung ist meines Erachtens nicht richtig. Die scheinbar neuen Entwicklungscentren stehen sicherlich in direkter Abhängigkeit von dem grösseren Krebs. Nun hat allerdings Petersen hervorgehoben, dass eine Verbindung mit dem Haupttumor nicht bestand. Aber wenn ich das als richtig voraussetze (siehe aber Borrmann, der darauf eingehen wird), so würde ich mir vorstellen müssen, dass Epithelien des primären Carcinoms durch Wanderung an der Oberfläche der Epidermis an jene sekundären Bildungsstätten gelangten und dann zu wuchern fortfuhren. Denn dass es sich hier nicht um ein neues Aussprossen der Epidermis handelt, geht aus der Abbildung aufs deutlichste hervor. Das nach unten wachsende, dunkler gefärbte Epithel schneidet in völlig scharfer Linie den unteren Rand der Epidermis ab. Das verträgt sich sehr gut mit einem Heranwachsen der dunklen Krebszellen an das Deckepithel, ist aber unvereinbar mit der Entstehung aus ihm.“

Nun, aus dem Obigen ergiebt sich, dass jene „scharfe Linie“ durchaus nicht unvereinbar ist mit einer Entstehung der Herde aus dem Deckepithel gerade an dieser Stelle. Da jene Herde nun mit dem Haupttumor nicht zusammenhingen; da ferner ihre metastatische Entstehung bei dem Fehlen aller sonstigen Metastasen im höchsten Grade unwahrscheinlich war, so halten wir dieselben nach wie vor für autochthone Herde; allerdings für solche, welche die Entwicklung des obigen Schemas 8 zu Schema 9 durchgemacht haben, in denen sich also Histogenese und Wachstum bereits mischen. Aber diese Mischung lässt ihre principielle Bedeutung für die Histogenese durchaus unberührt. Da sich in ihrer Umgebung keinerlei Veränderung des Bindegewebes zeigt, so bleiben jene Herde Ribbert nach wie vor beweisend für eine primäre, vom Binde-

1) Das Werk erschien nach Abschluss unserer Arbeit, so dass es nur an wenigen Stellen berücksichtigt werden konnte.

gewebe unabhängige Erkrankung des Epithels. Man müsste denn etwa annehmen, dass in dem Stadium des obigen Schemas Fig. 8 die Veränderung in dem Krebsherd a durch eine Wucherung des benachbarten Bindegewebes hervorgerufen wurde und dass diese „supraordinierte" Bindegewebswucherung in dem Stadium der Fig. 9 bereits wieder verschwunden sei. Wir denken, diesen Ausweg dürfen wir als allzu unwahrscheinlich ablehnen.

Wir sehen, dass die vorliegenden Probleme um so verwickelter werden, je intensiver wir uns mit denselben beschäftigen. Manchem wird zudem unsere obige Annahme, dass bereits in so kleinen Krebsherden Histogenese und Wachstum sich innig mischen können, als zu künstlich konstruiert erscheinen. Aber die gleiche Mischung der beiden Processe lässt sich sehr leicht feststellen bei einem andern pathologischen Gebilde des Magen- und Darmkanals, welches dem Carcinom nahe verwandt ist, bei der Polyposis adenomatosa. Es hat bereits Lohmer die Wichtigkeit dieser Erkrankung für die vorliegende Frage erkannt; er schreibt (Ziegler, Bd. 28, S. 402):

„Bei einem Fall von Polyposis adenomatosa eines 16jährigen Knaben, der ebenfalls wie der von Hauser und Bardenheuer beschriebene Fall mit Carcinom kompliciert war, fand sich in mehreren Bezirken gewucherter aber sonst, was das Drüsenepithel anbetrifft, intakter Schleimhaut hier und da eine Drüse oder ein Komplex von Drüsen, bei denen ein Teil der Wand Mehrschichtung des Epithels und Umwandlung der Becherzellen in dunkelgefärbte Cylinderzellen zeigte. Was uns aber besonders interessiert, ist, dass zwischen dem mehrschichtigen, unregelmässigen Epithelbelag und dem normalen Becherzellenbelag der Drüse meist eine scharfe Grenze war; ja der Drüsenteil, welcher durch die Epithelveränderung ausgezeichnet war, setzte sich häufig auch noch besonders von dem normalen Teile ab, oder er buchtete sich geradezu gegen diesen von oben her vor. Man konnte dies an den meisten der veränderten Drüsen feststellen, an anderen war der Uebergang des Epithels ein mehr allmählicher. Um einen anderen Vorgang, als Wucherung und Umwandlung des Drüsenepithels konnte es sich nicht handeln; daraus scheint mir das häufige Vorkommen einer partiellen scharf gegen den normalen Bezirk abgegrenzten Epithelwucherung hervorzugehen."

Nun, hier liegt, wie uns scheint, das Gleiche vor, wie bei unserem obigen Schema; wir haben eine Mischung von Entartung und Wachstum vor uns (auch Lohmer spricht ja bereits von „Wucherung"). Wo eben reine Entartung vorliegt, da finden sich „verwaschene Grenzen"; wo das entartete Epithel aus sich heraus wuchert, da bilden sich wieder „scharfe Grenzen." Ich werde auf diese interessanten

Verhältnisse, die auch wir mehrfach bei der Polyposis des Darms beobachten konnten, bei der Bearbeitung der Histogenese zurückkommen.

Nach dieser Abschweifung, die zu einer einwandfreien Verwertung der

Kontaktzonen unserer Magen- und Darmcarcinome

notwendig war, kehren wir zu diesen selbst zurück. 3 Gründe waren es, die wir früher bei der Schilderung der einzelnen Präparate für den unicentrischen Charakter dieser Kontaktzonen ins Feld führten:

1) Die scharfe Grenze zwischen Krebszellen und normalen Zellen. Eine solche spricht, wie aus Obigem hervorgeht, zwar mit grosser Wahrscheinlichkeit gegen primäres Tiefenwachstum, aber doch nicht mit Notwendigkeit.

2) Das Fehlen jeder Proliferation in den anstossenden normalen Zellen.

3) Kompression der benachbarten normalen Zellen; Abdrängung derselben von der Membrana propria.

Besonders der letzte Punkt ist natürlich mit einer reinen Entwicklungszone nicht vereinbar. Er ist das sichere Kennzeichen einer Wachstumszone; aber nun doch nicht, wie Ribbert meint, unbedingt das Zeichen einer sekundären Verwachsung, sondern vielleicht nur das Zeichen einer autochthonen Expansion. Es könnten vielleicht doch kleine isolierte multicentriche Krebsherde in der Mucosa sich bilden, die dann sehr schnell aus sich herauswachsend die Spuren ihrer Histogenese sehr bald wieder verwischten. Dann wäre ja nicht nur die scharfe Grenze an den Kontaktzonen, sondern auch die Kompression und Verdrängung der benachbarten Zellen durchaus verständlich.

Jedoch auch diese letzte Rückzugslinie können wir dem Anhänger eines multicentrischen Wachstums hier abschneiden. Wenn dieser Process ein typischer wäre, dann müsste man bei genügender Ausdauer doch hie und da einmal die verwaschene Grenze jener Entwicklungszonen antreffen, wie wir sie bei der Polyposis adenomatosa so leicht feststellen können.

Trotz aller Bemühungen ist es uns aber nicht gelungen, auch nur ein einziges Mal eine Kontaktzone mit allmählichem Uebergang der Zellen ineinander zu finden (mit Ausnahme der wenigen, später bei der Histogenese noch zu besprechenden Befunde).

So kommen wir also auch bei schärfster Kritik schliesslich zu dem Endergebnis: Die Verhältnisse der Kontaktzonen

des Magen- und Darmcarcinoms sind nur zu erklären durch ein unicentrisches Wachstum.

Hierzu kommt als zweiter, ebenso wichtiger Beweis:

2. Der **kontinuierliche Zusammenhang** aller scheinbar isolierten Nebenherde mit dem Hauptherd.

Dieser wichtige Punkt wurde in den früheren Schilderungen der einzelnen Präparate bereits genügend gewürdigt; derselbe muss einem Anhänger des multicentrischen Wachstums die grössten Schwierigkeiten bereiten. Man könnte ja zwar sagen: wenn die Drüsen in der Umgebung des Haupttumors an verschiedenen Stellen isoliert erkranken und wenn sie dann in die Tiefe durchbrechen, so müssen sie mit dem inzwischen submucös gewucherten Haupttumor doch auch einmal in Verbindung treten. Ganz recht! Aber es gilt hier das gleiche wie oben bei den „Kontaktzonen". Die Spuren dieses Processes könnten doch unmöglich vollkommen verwischt sein. Wenn man also Hunderte und abermals Hunderte von lückenlosen Serienschnitten durchforscht, so müsste man doch ein oder das andere Mal eine Drüse finden, die im Beginne der Entartung ist, die noch einen selbständigen, topographisch abgegrenzten Nebenherd darstellt, der noch keine Verbindung mit dem Hauptherd eingegangen ist. Das ist uns aber nicht gelungen. Vielleicht darf dieser Misserfolg deshalb noch als besonders beweisend gelten, da ich mit Rücksicht auf die Ergebnisse meiner Untersuchungen beim Hautcarcinom fest überzeugt war, dass sich solche selbständigen multicentrischen Nebenherde finden lassen müssten, ebensogut wie ich sie schliesslich in der Haut fand!

Aber alle Bemühungen waren vergeblich. So oft wir auch einem isolierten Nebenherde auf der Spur zu sein glaubten — immer wieder ergab ein sorgfältiges Studium der Serie, dass er im Zusammenhang stand mit dem Hauptherd.

Wir hatten ursprünglich die Absicht, die topographischen Beziehungen dieser Nebenherde zum Hauptherd ebenso wie beim Hautcarcinom noch besonders zu erhärten durch das Verfahren der plastischen Plattenmodellierung. Aber erstens wäre diese Methode hier in dem Gewirr von kleinen Drüsenschläuchen noch schwieriger und zeitraubender gewesen als beim Hautcarcinom, und zweitens fanden wir überhaupt keine Stellen, die uns nach der Serienuntersuchung in ihrer Topographie irgendwie zweifelhaft gewesen wären; das Endergebnis war immer das gleiche: kontinuier-

licher Zusammenhang aller Carcinomherde.

Dieses kontinuierliche Wachstum der Magen- und Darmcarcinome steht in auffallendem Gegensatze zu den Verhältnissen beim Hautcarcinom. Ich konnte bei diesem zwei Formen unterscheiden: 1) die retikuläre Form: kontinuierliches Wachstum; 2) die alveoläre Form; diskontinuierliches Wachstum. Bei der letzteren, in der Haut durchaus nicht seltenen Form kommt es schon sehr frühzeitig zur Loslösung und Verschleppung einzelner Carcinomzellen, die dann isolierte Krebsherde liefern.

Diese echt alveoläre Form fehlt anscheinend beim Magen- und Darmcarcinom völlig; in allen unseren Fällen war, jedenfalls zu Beginn, das Wachstum sowohl in der Mucosa wie in den tieferen Partien ein durchaus kontinuierliches. Wir gehen nun nicht so weit wie Bormann, welcher glaubt, dass diese Kontinuität der Carcinomzüge niemals unterbrochen sei, dass das Carcinom sogar in die Lymphdrüsen stets kontinuierlich hineinwuchere. Die letztere Annahme ist bereits durch Lengemann's [1]) sorgfältige Arbeit widerlegt. Lengemann fand, dass beim Magencarcinom die Krebsherde der Lymphdrüsen häufiger durch Sprung-Metastasen als durch kontinuierliches Wachstum entstehen.

Aber auch noch vor der Erreichung der Drüsenstationen, noch innerhalb der Magen- und Darmwand, fanden wir hie und da bei grösseren Carcinomen vereinzelte, nach der Serienuntersuchung sicher isolierte Krebsherde; jedoch sind dies Ausnahmen und es bleibt der Satz bestehen: das Magen- und Darmcarcinom wächst innerhalb des primär erkrankten Organs fast ausschliesslich kontinuierlich; erst bei dem Uebergreifen auf die Drüsen entstehen häufiger diskontinuierliche metastatische Herde.

Zu diesen beiden ausführlich entwickelten Hauptbeweisen für das unicentrische Wachstum der Magen- und Darmcarcinome (unicentrischer Charakter der Kontaktzone, kontinuierliches Wachstum) kommen schliesslich noch einige weniger belangreiche Beobachtungen.

Es fanden sich vielfach Bilder, die als Vorbereitungen zum Einbruch von Carcinomschläuchen in normale Drüsen-

1) Lengemann, Die Erkrankung der regionären Lymphdrüsen beim Krebs der Pars pylorica des Magens. Verh. des Chir. Kgr. 1902 p. 483.

schläuche angesehen werden mussten; es war z. B. eine normale Drüse von einem Carcinomschlauch nur partiell komprimiert, gewissermassen eingedellt; es wurden hierdurch sehr instruktive Uebergänge geschaffen zwischen dem sicher unicentrischen, interglandulären und dem mehr fraglichen intraglandulären Wachstum.

Ferner fand sich nach der Peripherie zu häufig eine Höhenabstufung des peripheren Wachstums; nahe am Haupttumor waren die Carcinomzüge retrograd bereits bis an die Oberfläche vorgedrungen, mehr peripher hatten sie etwa die Mitte der Mucosa erreicht, noch weiter hinaus hatten sie eben den Fundus einer normalen Drüse durchbrochen und an der äussersten Grenze fanden sich die Carcinomschläuche nur noch submucös (vgl. Fig. 5 und 6).

Alle diese Beobachtungen schliessen sich also zusammen zu dem Endergebnis: die Magen- und Darmcarcinome wachsen ganz überwiegend **unicentrisch**; sie schreiten, um ein Bild von Borst zu gebrauchen, in die Umgebung mit ihren eigenen Truppen vor und werben sich nicht aus vorher gesundem Gewebe immer neue Söldner für ihr destruktives Werk.

Vergleichen wir nun mit diesen unseren Ergebnissen die

Ansichten der anderen Autoren

die sich mit der Frage des peripheren Wachstums beschäftigten. Die Mehrzahl der Forscher hält, wie Borst feststellt, auch noch gegenwärtig die früher allein herrschende Ansicht von dem multicentrischen Wachstum aufrecht.

Selbst Ribbert[1]) liess ursprünglich noch etwas Spielraum für dieses übrig. Nach Schilderung der mikroskopischen Verhältnisse eines beginnenden Magencarcinoms (Zerlegung der Drüsen durch Bindegewebswucherung) schreibt er: „Uebrigens habe ich dieselben Erscheinungen auch, und zwar ebenfalls fleckweise, in den Randteilen eines grösseren Magencarcinoms angetroffen und deute sie hier in gleicher Weise als die Einleitung zur krebsigen Epithelwucherung." Später ist er hiervon, soviel wir sehen, abgekommen und glaubt, dass multicentrische Herde nur in den ersten Stadien des Carcinoms sich finden.

Vollkommen auf seine Seite stellt sich sein Schüler Borr-

1) Virch. Arch. Bd. 141 p. 160.

mann, welcher speciell das unicentrische Wachstum des Magencarcinoms durch eine grosse Anzahl sorgfältiger Beobachtungen stützte. Diesen beiden schliesst sich, soweit reine Wachstumsfragen in Betracht kommen, neuerdings an Borst in seiner grossangelegten „Lehre von den Geschwülsten" (Wiesbaden 1902).

Einen vermittelnden Standpunkt nimmt Hansemann ein. Er schreibt (Die mikroskopische Diagnose der bösartigen Geschwülste II. Aufl. p. 200):

„Der Fehler Ribberts liegt nur in der Verallgemeinerung und in der Vorstellung, dass es eine andere Art der Propagation (NB. als die unicentrische) gar nicht gebe. Ja, ich behaupte, dass diese andere Art sogar die häufigere ist. Ich besitze eine ganze Reihe Präparate von ... Magen- und Darmkrebsen ..., an denen ich das aufs sicherste demonstrieren kann, und bei denen von einem Heranwachsen im Sinne Ribberts sicher nicht die Rede ist."

Es wäre sehr dankenswert, wenn Hansemann diese Präparate einmal genauer beschreiben und abbilden wollte.

Eine genauere Besprechung erfordert die Stellung Hauser's. Dieser hält auf Grund seiner so umfassenden und sorgfältigen Untersuchungen trotz aller Einwürfe Ribbert's an seiner ursprünglichen Anschauung fest, dass zwar ein unicentrisches Wachstum beim Magen-Darmcarcinom vorkommt, dass aber doch die Hauptrolle der multicentrischen „fortschreitenden krebsigen Entartung" zufällt.

In seiner Beweisführung müssen wir zwei Dinge auseinanderhalten 1) die „vorbereitenden Wucherungen" in den Carcinom-Randzonen und 2) die sicher krebsigen multicentrischen Herde.

Auf die ersteren legt Hauser, wenn wir seine letzten Arbeiten recht verstehen, heute kein allzugrosses Gewicht mehr; wenigstens hat er in seinen Erwiderungen auf Ribbert's Arbeiten keine Bilder mehr gebracht, die einen Beleg für den Uebergang dieser „vorbereitenden Wucherungen" in echtes Carcinom bilden könnten.

Um so eifriger dagegen hält er fest an den sicheren krebsigen, isolierten, multicentrischen Herden. Wenn man nun die zahlreichen Abbildungen, mit denen er das Vorkommen solcher Herde zu beweisen sucht, mustert, so kann man sich des Gedankens nicht erwehren, dass ein grosser Teil derselben doch durch unicentrisches Wachstum zu Stande gekommen ist.

Viele seiner Bilder entsprechen durchaus den von uns oben beschriebenen Befunden, den mannigfachen „Täuschungsbildern", die auch wir, trotz anfänglich gegenteiliger Meinung, schliesslich alle als Produkte eines, freilich sehr komplicierten, unicentrischen Wachstums deuten mussten.

Es ist allerdings die Deutung der Hauser'schen Befunde dadurch erschwert, dass seine Abbildungen meist halb schematisch gehalten sind. Es sind daher z. B. die genaueren Verhältnisse an der Kontaktzone, deren Wichtigkeit oben ausführlich besprochen wurde, selten klar zu erkennen. Wo dies möglich ist, (z. B. Virchow's Arch. 138 Taf. 13, Fig. 1 bei c) da scheint uns die Beschaffenheit der Kontaktzone durchaus mit einer „sekundären Verwachsung" vereinbar.

Wenn aber hier Hauser Irrtümer untergelaufen sind, so scheint uns dies historisch unter Berücksichtigung der Entstehung seiner Hauptarbeit durchaus selbstverständlich. Jene Arbeit wollte eingreifen in die Streitfrage Virchow contra Thiersch-Waldeyer; es galt zu entscheiden, ob die carcinomatösen Wucherungen stets ausgehen vom Epithel oder ob sie auch im Bindegewebe ihren Ursprung nehmen können. Die Bedeutung der Hauser'schen Arbeit besteht nun darin, dass er die Ansicht von Thiersch und Waldeyer mit den stärksten Gründen stützte. Neben dieser Hauptfrage musste die Nebenfrage über die feineren Vorgänge der Histogenese naturnotwendig zunächst in den Hintergrund treten.

Sind aber nun alle Befunde Hauser's durch den unicentrischen Wachstumsmodus zu erklären? Wir glauben, wir müssen hier einen Unterschied machen. Ribbert hatte in seinen ersten Arbeiten, in denen er über die genaueren Verhältnisse des peripheren Wachstums beim Magen- und Darmcarcinom berichtete, für die Täuschungsbilder wesentlich das ascendierende Höhenwachstum der Carcinomschläuche, die Durchbrechung der Muscularis mucosae von unten her, verantwortlich gemacht. Entsprechend diesem Argument beschrieb nun Hauser in seinen verschiedenen Entgegnungen mehrere Präparate, in denen am Rande des Carcinoms die Mucosa allein Krebsschläuche aufwies während die Submucosa noch frei von solchen war. Er schreibt[1]):

„Ribbert hat übersehen, dass in beiden Fällen die Schleimhautdrüsen ziemlich weit über den Bezirk der krebsig infiltrierten Submucosa

1) Ziegler's Beitr. Bd. 22 p. 589.

hinaus krebsig entartet sind. Wie sollten . . . die . . . Drüsen von der Submucosa herausgewachsen sein? Unterhalb dieser Schleimhautstrecke sind ja gar keine Krebsschläuche in der Submucosa vorhanden und zwar nicht nur in diesem Schnitte, sondern in sämtlichen der ganzen Serie."

Dieser Gegenbeweis Hauser's erschien zunächst durchaus überzeugend; jedoch kam bald ein neuer Einwurf Ribbert's; die weiteren Untersuchungen zeigten, dass das Carcinom nicht nur von unten her, sondern auch von der Seite und von oben her in die benachbarte Mucosa vordringen kann. Da aber jene von Hauser angeführten, angeblich selbständigen Nebenherde dicht neben dem Hauptherd lagen, so konnten sie sehr wohl auf diese Art entstanden sein und verloren damit ihre zwingende Beweiskraft.

Dagegen bleibt nun ein Fall Hauser's übrig, den auch dieser neue Einwurf Ribbert's nicht zu entkräften scheint. In der Umgebung eines grossen Magencarcinoms fand Hauser eine kleine Stelle, die er als sichere primäre krebsige Drüsenwucherung auffasste. Dicht unterhalb der Muscularis mucosae lagen mehrere Drüsenschläuche, von denen er schreibt [1]):

„Der Zusammenhang der paar unter die Muscularis mucosae eben heruntergewucherten Drüsenausläufer mit den entarteten Schleimhautdrüsen lässt sich aus den unmittelbar vorhergehenden und folgenden Schnitten der kleinen Serie ohne weiteres erkennen. Sonstige krebsige Wucherungen in der Submucosa fehlten auf weite Entfernung (1 cm) hin, so dass also auch in diesem Falle von einem Hinaufwuchern der Krebsschläuche in die Schleimhaut gewiss keine Rede sein kann."

Da diese Stelle, wie die Abbildung ergiebt, zudem rings von normaler Mucosa umschlossen ist, so scheint dies Präparat in der That das isolierte carcinomatöse Tiefenwachstum in der Randpartie eines Carcinoms (im Sinne Hauser's) zu beweisen. In richtiger Erkenntnis der Wichtigkeit gerade dieses Präparates hat Hauser dasselbe auf der Frankfurter Naturforscher-Versammlung demonstriert und er bedauert, wie mir scheint mit Recht, dass Ribbert diesen ihm von neuem vorgehaltenen Fall in seiner späteren Erwiderung übergeht.

Das isolierte Tiefenwachstum ist in diesem Falle unseres Erachtens nicht zu bezweifeln. Dagegen erhebt sich die zuerst vielleicht etwas absurd erscheinende Frage, ob es auch ein krebsiges Tiefenwachstum ist. Zwei Umstände erwecken hier

1) Ziegler's Beitr. Bd. 22 p. 589.

unser Bedenken. Erstens weisen die in die Tiefe gewucherten Drüsenabschnitte, wie die Abbildung sehr deutlich ergiebt, gar keine Abweichung von den normalen Drüsen auf; ihr Protoplasma lässt die bekannte dunklere Färbung vermissen, es fehlen Mitosen etc. Hierzu kommt nun, dass ähnliche Tiefenwucherungen sich auch in der Umgebung eines nicht-krebsigen Processes vorfinden, nämlich beim Ulcus rotundum des Magens. Derartige Fälle hat Hauser selbst in seiner bekannten Arbeit über „Das chronische Magengeschwür, Leipzig 1883", sehr sorgfältig beschrieben.

Auch wir konnten in der Umgebung von Magendarmcarcinomen mehrfach ähnliche Bilder beobachten; die Deutung derselben ist nicht leicht; jedenfalls aber dürfen wir dieselben nicht ohne weiteres für das Carcinom reklamieren. Wir werden unten auf diese interessanten Wucherungen zurückkommen.

Eine weitere wichtige Arbeit über das Carcinom-Wachstum stammt von Lohmer [1]), einem Schüler Marchand's. Lohmer kommt im Gegensatz zu Hauser zu der Anschauung, dass dem unicentrischen Wachstum beim Schleimhautcarcinom eine grosse Rolle zufällt; er giebt auch die Möglichkeit von Täuschungsbildern vollständig zu und betont die Schwierigkeit der Deutung im einzelnen Falle. So beschreibt er ein Präparat, in dem sowohl in der Mucosa wie in der Submucosa Krebsschläuche lagen, die unter einander kommunicierten; er getraut sich hier nicht, eine sichere Entscheidung zu fällen, ob „primäre Entartung" oder „sekundäre Vereinigung". Aber Lohmer ist doch weit davon entfernt, das multicentrische Wachstum nun vollkommen auszuschliessen; er hält dasselbe neben dem unicentrischen vollkommen aufrecht; von ganz besonderem Interesse scheint mir ein Fall von Rectumcarcinom, bei dem es sich um isolierte multicentrische Nebenherde zu handeln scheint; ich citiere denselben daher ausführlich. Lohmer berichtet [2]):

„Die makroskopisch anscheinend intakte Schleimhaut ist in diesem Falle im Allgemeinen aus normalen, in den oberen Partien etwas erweiterten, teilweise auch verzweigten Drüsen zusammengesetzt, deren einschichtiger Epithelbelag aus Cylinderzellen, vermischt mit Becherzellen besteht. Verfolgt man die Schleimhaut weiter nach der ulcerierten Geschwulst hin, so fällt die unregelmässige Form der Drüsen in den oberen

1) Lohmer, Ueber das Wachstum der Haut- und Schleimhautcarcinome. Ziegler's Beitr. Bd. 28 p. 372.

2) l. c. p. 403.

Partien noch mehr auf. Weiterhin aber sehen wir einige Drüsen, deren Lumen, ebenso wie das der anderen, frei auf der Oberfläche ausmündet, sodass ihr Epithel in das normale Epithel der Darmoberfläche übergeht, deren epitheliale Auskleidung aber plötzlich an irgend einer Stelle eine Strecke weit verändert ist. An Stelle der Becherzellen finden sich dort, mehrschichtig angeordnet, unregelmässig liegende, vielfach sich übereinanderschiebende und papillär in das Lumen hervorragende cylindrische, dunklere Zellen; die Wand der Drüse ist dadurch um das Vielfache verdickt. Diese Veränderung betrifft nur einen Teil der Drüsen, oft einen ringförmigen Abschnitt, oft nur einen Teil der Wand auf einer Seite oder einen von ihr sich abzweigenden Drüsenschlauch. Es ist auf der Serie mit absoluter Sicherheit festzustellen, dass diese Wucherung aus der Drüsenwand selbst hervorgegangen ist; ein Zusammenhang mit anderen Zügen ist nicht vorhanden. Es ist dies von grosser Wichtigkeit, denn unter der Muscularis mucosae liegen einzelne solide oder drüsenschlauchähnlich gestaltete Krebskörper, deren Epithel in Beschaffenheit und Anordnung dem erwähnten gewucherten Epithel der Drüse gleich ist, was andrerseits die Annahme, dass es sich um eine carcinomatöse Wucherung der Drüsenwand handelt, bestätigt",

und weiter:

„Es bleibt also gar keine andere Möglichkeit übrig, als dass die Drüsen partiell carcinomatös entartet sind; es breitet sich demnach hier der carcinomatöse Process nicht nur durch weiteres Wachsen seiner einmal gebildeten Massen aus, sondern auch durch Ergriffenwerden der Nachbarpartieen, denn die erwähnte Epithelwucherung findet sich in weiterer Entfernung von der Geschwulst nicht mehr vor."

Leider giebt Lohmer zu diesem wichtigen Fall keine Abbildung; aber seine Beschreibung ist doch so sorgfältig, dass wir hier mit hoher Wahrscheinlichkeit eine isolierte partielle krebsige Entartung der Drüsen annehmen müssen.

Lohmer konnte sodann in der Randpartie von 4 weiteren Rectumcarcinomen Veränderungen nachweisen, die ähnlicher Natur waren. Im Gegensatz zu dem vorigen Falle bezogen sich die Veränderungen fast ausschliesslich auf die oberen Partien der Drüsen; diese zeigten eine starke Wucherung und Verdickung, wie Lohmer meint, „augenscheinlich krebsiger Natur." Diese Fälle sind zwar auch sehr verdächtig der isolierten krebsigen Entartung, aber doch scheinen sie uns nicht vollkommen beweisend. Lohmer diskutiert die Möglichkeit (S. 404): „es handele sich auch hier um eine „sekundäre Verwachsung", nur dass die Krebszüge sich nicht von unten her, sondern von oben mit den Drüsen verbänden". Lohmer

glaubt diese Möglichkeit jedoch ausschliessen zu können, hauptsächlich deswegen, weil er auf der Darmoberfläche nur ein einschichtiges Epithel fand; er glaubt aber, da das Krebsepithel in den Drüsen selbst mehrschichtig war, dass es dann auf der Oberfläche die gleiche Anordnung hätte zeigen müssen. Dieser Einwand ist nun, wie aus unseren früheren Bildern hervorgeht, nicht stichhaltig; es kann sehr wohl das Carcinom einschichtig über die Oberfläche hinüberwuchern und dann doch nach dem Einbruch in die Drüsen sich mehrschichtig anordnen. Hierzu kommt, dass an einzelnen Stellen seiner Präparate, wie Lohmer schreibt, das Oberflächenepithel nicht mehr vorhanden war; das erschwert die Beurteilung.

Auch die anderen Gegengründe Lohmer's gegen eine unicentrische Deutung dieser Bilder sind meiner Ansicht nach nicht durchschlagend.

Wir möchten nun nicht so weit gehen wie Borrmann und diese 4 Fälle Lohmer's ohne weiteres für das unicentrische Wachstum in Anspruch nehmen; aber sie scheinen uns doch verschiedener Deutung fähig und daher weder für die eine noch für die andere Anschauung mit Sicherheit verwertbar.

Ueber ähnliche Befunde wie Lohmer scheint Versé[1]), gleichfalls ein Schüler Marchand's, zu verfügen; er berichtet:

„An vorgeschritteneren sowohl als auch speciell an mehreren beginnenden Carcinomen vom Magen wie vom Rectum habe ich ausgedehnte Serienuntersuchungen vorgenommen, über welche ich mich aber an dieser Stelle nur kurz referierend äussern möchte. Ich konnte nicht nur bei einem beginnenden Rectumcarcinom 2 völlig getrennte primäre Herde, von welchen die Carcinom-Entwicklung ausging, feststellen, sondern sah auch bei einem jungen Magenkrebs eine carcinomatöse Degeneration der Schleimhaut auf eine Strecke von 1½ cm hin, ohne dass eine Abschnürung der Drüsen auch nur angedeutet war."

Diese Ausführungen sind zu kurz, um eine sichere Beurteilung zu gestatten; man wird erst die in Aussicht gestellte ausführliche Mitteilung abwarten müssen.

Wir glauben demnach, dass wir bei objektiver Würdigung dieser Autoren unsere eigenen Ergebnisse nicht wesentlich zu modificieren brauchen. Für uns steht nach wie vor fest: das Magen- und Darmcarcinom wächst ganz überwiegend unicentrisch aus sich selbst heraus; multicentrische Herde gehören zu den allergrössten Seltenheiten; sie sind zudem

1) Versé, Die Histogenese der Schleimhautcarcinome. Diss. Leipzig 1903.

wahrscheinlich beschränkt auf die nächste Nachbarschaft beginnender Carcinome.

Aus diesem unicentrischen Wachstum des Magen- und Darmcarcinoms ergeben sich nun eine Reihe der wichtigsten Schlussfolgerungen, die wir jetzt zu besprechen hätten; Schlussfolgerungen bezüglich der Fragen der Histogenese, der Klassificierung, der Recidive und der Aetiologie der Carcinome.

Was zunächst

die Histogenese

betrifft, so soll diese, wie oben schon bemerkt, in einer späteren Arbeit behandelt werden. Wir gehen daher hier auf die Litteratur über Histogenese, auf die sogenannten beginnenden Carcinome und Aehnliches nicht weiter ein und beschränken uns auf wenige Worte. Aus dem unicentrischen Wachstum folgt, dass die Randpartien der Magen- und Darmcarcinome für das Studium der feineren Histogenese unbrauchbar sind oder doch nur mit der allergrössten Vorsicht benutzt werden dürfen. Da uns ferner eine genügende Anzahl kleinster, gut beobachteter Magen- und Darmcarcinome nicht zur Verfügung steht, so sind unsere Kenntnisse der Carcinom-Histogenese in diesen Organen noch sehr mangelhaft. Wir können nur sagen, das Magen- und Darmcarcinom geht hervor aus den Epithelien; wie aber die feineren Vorgänge der ersten Entstehung sind, darüber wissen wir nur wenig. Nur möchten wir hier bemerken: Ribbert weiss darüber ebensowenig wie wir anderen und es ist nicht berechtigt, wenn er auch die Schleimhautcarcinome zur Stütze seiner Theorie von der primär bindegewebigen Entstehung des Carcinoms heranzieht.

Ein Weiteres möchte ich noch betonen. Auf Grund unserer Erfahrungen beim Schleimhautcarcinom habe ich meine Präparate der Hautcarcinome nochmals eingehend durchgesehen; aber ich habe nichts von dem zurückzunehmen, was ich früher behauptete. Beim Hautcarcinom giebt es sicher multicentrische Formen und die Randbilder dieser multicentrischen Carcinome bleiben mir nach wie vor ein sicherer Beweis dafür, dass hier das Carcinom beginnt mit primärer Epithelveränderung. Bevor nun nicht beim Schleimhautcarcinom das Gegenteil bewiesen ist, dürfen wir wohl mit grosser Wahrscheinlichkeit annehmen, dass es sich hier ähnlich verhält.

In dieser Meinung werden wir bestärkt durch die bereits oben

kurz angeführten seltenen multicentrischen Befunde in den Randpartien unsere Magen- und Darmcarcinome: diese sprechen durchaus für eine primäre krebsige Entartung des Epithels im Sinne Hauser's. Während wir also in dieser Arbeit die Ansichten Ribbert's über das Wachstum der Magen- und Darmcarcinome im wesentlichen bestätigen können, so bleiben wir in der Frage der Histogenese durchaus auf Seiten Hauser's: auch das Magen- und Darmcarcinom beginnt mit einer **primären**, von Bindegewebsveränderungen unabhängigen **Veränderung des Epithels.**

Die eigenartigen Unterschiede zwischen den häufig multicentrischen Hautcarcinomen und den unicentrischen Magen-Darmcarcinomen müssen wohl bedingt sein durch tiefere Verschiedenheiten in der Struktur dieser Organe.

Auf der Verschiedenheit der Epidermiszellen und der Schleimhautzellen beruht ferner wohl auch eine weitere, auffallende Verschiedenheit in der Wachstumsform der Haut- und der Magen-Darmcarcinome. Wir haben bei letzteren gesehen, welche geradezu wunderbaren Wanderungen die Krebszellen innerhalb der Mucosa und speciell innerhalb der Drüsenstrassen auszuführen vermögen. Etwas Aehnliches wird beim Hautcarcinom nicht beobachtet.

Dieser Unterschied wird uns vielleicht verständlicher, wenn wir die normalen Regenerationsverhältnisse in der Haut und im Magen-Darmkanal berücksichtigen. In der Haut hat die Epithelzelle bei der normalen Regeneration stets nur einen ganz kurzen Weg zurückzulegen. Anders dagegen die Drüsenzelle im Magen und Darm. Wir wissen durch neuere anatomische Forschungen, dass hier teils in der Tiefe der Krypten, teils höher oben in den Drüsen eigene Regenerationscentren liegen, von denen aus die Zellen oft eine weite Wanderung anzutreten haben, ehe sie ihren dauernden Standplatz erreichen. Bei der Bearbeitung der Histogenese werden wir auf diese verschiedenen Punkte noch zurückkommen müssen.

Zum Schluss noch ein Wort über die praktische Bedeutung des unicentrischen Wachstums. Das ist keine Frage: uns Chirurgen muss das unicentrische Wachstum der Carcinome sehr viel sympathischer sein als das multicentrische. Bei unicentrischen Carcinomen dürfen wir erwarten, dass nach vollkommener Entfernung aller erkrankten Zellen Dauerheilung eintritt. Bei den multicentrischen Carcinomen dagegen haben wir es mit

einer unheimlichen Disposition der Umgebung des Carcinoms zu weiterer Erkrankung zu tun, mit einer Disposition, deren räumliche Ausdehnung wir nur schwer abschätzen können.

Unter diesen Umständen ist es natürlich beim Magen- und Darmcarcinom doppelt wichtig, die anatomischen Verbreitungswege genau zu studieren und zu kennen. Diese Verbreitungswege sind nun sehr verschieden bei den verschiedenen Carcinomformen; zu deren Besprechung gehen wir nunmehr über.

2. Kap.

Die anatomischen Formen der Magen- und Darm-Carcinome.

Im Eingange unserer Arbeit haben wir ausgeführt, dass für eine rationelle anatomische Einteilung der Carcinomformen eine genaue Kenntnis der Histogenese von der grössten Wichtigkeit wäre. Leider müssen wir, wie aus Obigem hervorgeht, ohne diese Kenntnis auszukommen suchen; wir wissen vorerst nicht, wie die feineren Vorgänge der Histogenese sind. Wir wissen z. B. nicht, ob vielleicht die verschiedenen Carcinomformen von verschiedenen Zellarten ausgehen; wir wissen nicht, ob ein Carcinoma solidum aus der Vorstufe eines Carcinoma adenomatosum hervorgeht, oder ob es sich stets sofort als Carcinoma solidum entwickelt.

Für eine Einteilung der Carcinomformen bleibt dann als wesentlichstes Criterium doch nur die reine Morphologie, der Aufbau übrig, der naturgemäss in enger Wechselbeziehung steht zu den verschiedenen Wachstumsformen.

Eine Klassifizierung der Magen- und Darmcarcinome nach ihrem Aufbau

ist nun nicht ohne einige Kompromisse möglich. Die verschiedenen Typen grenzen sich durchaus nicht scharf gegeneinander ab, sondern zeigen mannigfaltige Uebergangsformen. Man muss sich daher darauf beschränken, die vorherrschenden morphologischen Merkmale festzustellen und nach diesen die Einordnung vorzunehmen.

Nun sind aber nicht selten verschiedene morphologische Typen in dem gleichen Tumor in annähernd gleicher Ausdehnung vorhanden; es bleibt als Notbehelf nur übrig, solche Carcinome zu einer Gruppe der Mischformen zusammenzufassen.

Die von uns gewählte Einteilung, die sich an die von Hau-

ser entworfene anschliesst, wurde bereits auf Seite 6 mitgeteilt. Die Gründe, die uns zu der besonderen Form unseres Schemas veranlassten, seien hier ganz kurz skizziert. Hauser rechnet das Carcinoma gelatinosum stets zu dem Carcinoma adenomatosum. Nun fanden wir aber die gelatinöse Entartung sowohl bei den adenomatösen, als auch bei den soliden Formen; das Carcinoma gelatinosum kehrt daher bei uns als Untergruppe bei diesen beiden Hauptformen wieder.

Borrmann trennt ferner von dem Carcinoma solidum ein „diffuses polymorphzelliges Carcinom" ab. Wir geben zu, dass dasselbe durchaus charakteristische Eigentümlichkeiten besitzt; wir haben es aber doch lieber, um nicht allzu viele Gruppen zu schaffen, als Untergruppe bei dem Carcinoma solidum gelassen unter der Benennung: Carcinoma solidum diffusum.

Sehr lebhaft wurde in den letzten Jahren die Frage diskutiert, ob man nicht von einem gewöhnlichen Carcinoma adenomatosum ein Adenoma malignum abgrenzen solle. Besonders die Gynäkologen zeigten grosse Neigung, diese selbständige Gruppe zu schaffen. Die Definition des Adenoma malignum ist keine ganz einheitliche; gewöhnlich wird darunter ein Carcinom verstanden, das bei seinem Wachstum den normalen Drüsentypus möglichst genau innehält und dessen Tumorschläuche nur einschichtiges Epithel zeigen.

Wir konnten uns auf Grund unseres Materials nicht zu dieser Trennung entschliessen; wir fanden gar zu viele Fälle, in denen einschichtige und mehrschichtige Carcinomschläuche in der mannigfachsten Weise wechselten. Zudem steht dieser Trennung des Adenoma malignum ein klinisches Bedenken entgegen; nur allzuleicht verführt der Name dazu, sich unter dieser Form etwas Besonderes, etwa eine Zwischenstufe zwischen Adenom und Carcinom vorzustellen. Davon kann aber ganz sicher zumeist keine Rede sein; auch Borrmann z. B., der an der Benennung festhält, lehnt diese Vorstellung ab.

Eine Trennung in medullare, einfache und scirrhöse Formen haben wir unterlassen; es verwirrt dieselbe das Bild allzusehr; zudem konnten wir klinisch verwertbare Ergebnisse dabei nicht gewinnen.

Es hat Borrmann versucht, den Gründen nachzugehen, welche die Morphologie der verschiedenen Carcinomformen bedingen. Er kommt dabei zur Aufstellung von 6 Faktoren, welche in jedem einzelnen Fall die Morphologie genügend erklären sollen;

er legt dabei auf die Verhältnisse der Umgebung des Carcinoms, besonders auf die Mitbeteiligung des Bindegewebes grossen Wert. Wir können ihm auf dieses etwas spekulative Gebiet nicht folgen; uns scheint für die Art des Wachstums und damit für die Morphologie von ganz überwiegender Wichtigkeit die jeweilige Beschaffenheit der Carcinomzellen, während die Verhältnisse der Umgebung nur eine sekundäre Rolle spielen.

Die unendliche Mannigfaltigkeit der Carcinome eines und desselben Organs, wie etwa des Magens, ist doch wohl nur dadurch zu erklären, dass gleich zu Beginn der Erkrankung die den Zellen immanenten Eigenschaften in sehr verschiedener Weise modificiert wurden; es sind einmal diese, ein anderes Mal jene Zellcharaktere verschwunden, während sich die übrigen wieder in der verschiedensten Weise kombinieren und steigern können. Gerade hierin scheint uns ein starker Beweis zu liegen, dass das Carcinom beginnen muss mit einer primären Veränderung der Epithelien; denn warum sollte die supraordinierte Bindegewebswucherung Ribbert's so unendlich mannigfaltige Zellkataplasien hervorrufen?

Diese besondere, jedem Carcinom eigentümliche Art der Zellveränderung ist nun unserer Meinung nach auch massgebend für die Form seines Wachstums. Ein kleines Beispiel möge die Verschiedenheit unserer Auffassung von derjenigen Borrmann's erläutern. Borrmann führt die Morphologie seines in der Form einschichtiger Röhren wachsenden „Adenoma malignum" auf ein Wachstum der Carcinomzellen auf der Wand der Lymphbahnen zurück. Nun bedarf aber ein solches Carcinom, um diesen Typus aufrechtzuerhalten, der Lymphbahnen gar nicht; wenn seine Zellen einmal das Bestreben haben, in dieser Form zu wachsen, so tun sie das ebensogut auf der nekrotisierenden Oberfläche der normalen Mucosa oder innerhalb von Blutgefässen, oder an allen möglichen anderen Stellen, wo von Lymphgefässen keine Rede ist. Wir haben früher derartige Bilder mehrfach beschrieben.

Dem Stroma schreiben wir mithin nur eine sekundäre Rolle für das Carcinomwachstum zu; seine Durchforschung fördert zwar mancherlei interessante Details zu Tage, dieselben haben jedoch nur ein rein histologisches Interesse und sollen daher hier nicht weiter besprochen werden. Nur zu Beginn der Carcinomentwicklung scheint in manchen Fällen dem Stroma doch eine principielle Rolle zuzufallen; hier kann es ein wesentlicher Bestandteil des Carcinom-

organismus sein, es kann sich an der Zerstörung des Nachbargewebes, sowie an der Bahnung eines Weges für die Carcinomepithelien wesentlich beteiligen (vgl. oben Seite 8).

In späteren Stadien hat das Stroma wahrscheinlich nur sehr selten eine ähnliche Bedeutung. Es kann in seiner Menge ganz ausserordentlich wechseln, sogar in einem und demselben Tumor. An der einen Stelle sind die Carcinomzellen von einem mächtigen Stromawall umgeben, an anderen wieder wachsen sie ganz frei ohne jedes Stroma innerhalb der nackten Spalten des Gewebes.

Auch über die nicht uninteressanten Gefässverhältnisse des Carcinoms wollen wir uns hier nicht weiter verbreiten. Auffallend ist in den Randpartien der Tumoren der häufige Befund stark erweiterter Capillaren; dieselben scheinen manchmal geradezu den Carcinomzellen den Weg zu weisen und zu bahnen; besonders deutlich kann dies zu Tage treten dort, wo das Carcinom von unten her die Muscularis mucosae durchbricht (cf. Taf. VI, Fig. 18c).

Interessante Befunde ergaben sich bei der genaueren Untersuchung der Oberfläche ulcerierter Carcinome, besonders beim Adenomatosum simplex des Rectum. Die Ulceration, die zumeist schon sehr frühzeitig, wohl hauptsächlich durch mechanische Reize eintritt, führt hier zu ausgedehnten oberflächlichen Hämorrhagien. Das bindegewebige Stroma entfaltet nun die gleiche Thätigkeit, wie bei gutartigen ulcerösen Processen: es zeigt die Tendenz, die Heilung herbeizuführen. Wir sehen eine reichliche Anhäufung von Rundzellen, und in ein junges zartes Bindegewebe sprossen zahlreiche junge Kapillaren hinein, die oft so dicht beieinander liegen, dass das Gewebe fast angiomatös aussieht. Es handelt sich hier um nichts anders als um eine vom Stroma ausgehende Granulationsgewebebildung, die vollkommen den regenerativen Processen beim gewöhnlichen Heilungsvorgange von geschwürigen Wunden entspricht. In dieses lockere blutreiche Gewebe dringen von unten her die Carcinomschläuche ein, um immer wieder von neuem zu oberflächlichem Zerfall und frischen Blutungen zu führen.

In diesem lockeren, an Stelle der Mucosa getretenen blutreichen Carcinomgewebe konnten wir verschiedene Male, besonders deutlich in einem Falle, eine Wachstumsform beobachten, die sonst dem Carcinom ganz abgestritten zu werden pflegt. Bekanntlich wird für

einen fundamentalen Unterschied zwischen Sarkom und Carcinom gehalten, dass das letztere seine Gefässversorgung stets durch das Stroma erhält, während beim ersteren oft die Kapillaren unmittelbar von Geschwullstzellzügen eingeschlossen sind. Wir sahen nun, freilich niemals in grösserer Ausdehnung, an den genannten Stellen Carcinomgewebe, das vollkommen einem Angiosarkome glich: zahlreiche weite Kapillaren, eingelagert in ein Netz von Carcinomzellzügen ohne jedes Stroma. Aehnliche Befunde, zarte Gefässschlingen unmittelbar umschlossen vom Carcinomepithel, konnten wir des öfteren beim Carcinoma adenomatosum papilliferum erheben.

Nicht selten fanden wir bei infiltrierenden Carcinomen des Magens sowohl wie des Rectums enge Beziehungen zwischen der vordringenden Geschwulst und den Nerven. Bei demselben Magencarcinom, bei dem wir oben die „Organmimicry" im Pankreas schilderten (S. 37, cf. Taf. V, Fig. 15), zeigte sich ein Verhalten gegenüber den Nerven, das man ebenfalls als „Organmimicry" bezeichnen könnte. Taf. VIII, Fig. 23 zeigt uns einen solchen von der Geschwulst durchwachsenen Nerven. Das ganze bindegewebige Stützgerüst der Nerven ist erhalten, statt der einzelnen feinsten Nervenstämmchen finden wir jedoch zarte, teils einreihige, teils schlauchförmige Carcinomzüge. Häufiger beobachteten wir eine Perineuritis carcinomatosa (Taf. VIII, Fig. 21 und 22); ähnliche Bilder, wie sie einer von uns[1]) bei einem Blutgefässendotheliom des Penis an der Hand sehr charakteristischer Abbildungen beschrieben hat. Goldmann[2]) hat diese Beziehungen der Neubildungen zu den Nerven zuerst eingehend untersucht; wir verweisen diesbezüglich auf seine Arbeit in diesen Beiträgen.

Nach diesen allgemeineren Bemerkungen über den Carcinom-Aufbau gehen wir zu der

Besprechung der einzelnen Carcinomformen

über. Es liegen unserer Arbeit, wie in der Einleitung schon bemerkt, zu Grunde 66 Magencarcinome, 22 Coloncarcinome, 212 Rectumcarcinome. Von vielen dieser Fälle standen uns leider nur vereinzelte mikroskopische Präparate zur Verfügung; aber zusammen mit dem sehr sorgfältig geführten Tagebuche des Patho-

1) Colmers, Ziegl. Beitr. Bd. 34. S. 295.
2) Diese Beitr. Bd. 18 S. 595.

logischen Instituts liessen sich dieselben für manche Zwecke, vor allem für statistische Fragen, doch noch nutzbringend verwenden. Von den übrigen Fällen dagegen, nämlich 34 Magencarcinomen, 22 Coloncarcinomen und 46 Rectumcarcinomen waren die operativ entfernten Präparate noch in toto aufbewahrt. Hier konnten wir daher eine ausgiebige histologische Untersuchung aller wünschenswerten Stellen durchführen. Um die Ergebnisse dieser histologischen Bearbeitung möglichst übersichtlich zu gestalten, haben wir versucht, von denselben kleine Schemata zu zeichnen, die jedem einzelnen Fall beigegeben sind. Es ist in diesen Abbildungen die Kontur des betreffenden Organs in Hellgrau angegeben. In diese Kontur ist das Carcinom, soweit seine Ausdehnung makroskopisch erkennbar war, dunkelgrau eingezeichnet. Die mikroskopische Ausdehnung des Carcinoms ist mit Rot eingetragen. Dort, wo das Carcinom die Operationsgrenzen deutlich überschritt, ist dies durch einen roten Pfeil angezeigt. Die Schemata sind so gezeichnet, dass das distale Ende sich stets links befindet; eine besondere jedesmalige Bezeichnung ist deshalb bei der Darstellung der Colon bezw. Rectumcarcinome fortgelassen worden. Um über die mikroskopische Ausdehnung ein sicheres Urteil zu gewinnen, mussten natürlich Stücke aus den verschiedensten Teilen des Tumors entnommen werden. Gewöhnlich wurde geprüft das proximale Ende, das Centrum und das distale Ende; beim Magen diese Verhältnisse vielfach sowohl an der kleinen wie an der grossen Kurvatur. Bei nicht cirkulären Carcinomen wurden auch häufig ihre Grenzen gegen den in querer Richtung verschonten Teil des Magens bezw. des Darmrohres untersucht. Das cirkuläre Wachstum ergab jedoch gegenüber dem distalen und proximalen keine bemerkenswerten Unterschiede; die z. B. bei Rotter[1]) ausgesprochene Vermutung, dass auch schon beginnende Carcinome häufig cirkulär die Darmwand durchsetzen, besteht daher, wenigstens für die meisten Formen des Carcinoma adenomatosum nicht zu recht. Auf die operative Bedeutung dieser Thatsache kommen wir an anderer Stelle zurück.

Besondere Berücksichtigung erfuhr das periphere Wachstum.

Je nach der Eigenart des Tumors wurden entweder nur einzelne Schnitte, oder teils kleinere, teils grössere Serien angefertigt. Bei der grossen Zahl von Präparaten war diese Arbeit natürlich recht mühsam; aber wir glauben, dass die dadurch gewonnenen

1) Handbuch der prakt. Chirurgie.

Schemata auch ein so übersichtliches Bild der Wachstumsverhältnisse geben, wie es auf andere Weise nicht zu erzielen ist. Vor allem scheint uns der Vergleich des makroskopischen schwarzen mit dem mikroskopischen roten Carcinom von Interesse und von praktischer Bedeutung zu sein. Zeigen doch die Schemata in klarster Weise, wie ausserordentlich verschieden das Verhältnis der mikroskopischen zur makroskopischen Ausdehnung in den verschiedenen Formen ist. Bei einigen Formen fallen die Grenzen fast stets zusammen; bei andern geht das mikroskopische Carcinom stets weit über die makroskopischen Grenzen hinaus; bei einzelnen wiederum liegt die mikroskopische Grenze sogar innerhalb der makroskopischen.

Speciell die mikroskopische Ausbreitung am Pylorus, die uns Chirurgen noch besonders interessiert, tritt in instruktiver Weise zu Tage.

Die Beurteilung der Schemata wäre natürlich am leichtesten gewesen bei einer gleichmässigen Wiedergabe aller Schemata in natürlicher Grösse. Das hätte jedoch bei manchen Präparaten ungebührlich viel Platz beansprucht; es ist daher eine Anzahl derselben verkleinert abgebildet; der Massstab ist neben jedem Schema angegeben ($^1/_1$, $^1/_2$, $^1/_3$ etc.).

Es ist ferner, um die Verhältnisse des peripheren Wachstums wenigstens schematisch eintragen zu können, die Dicke der Magen- bezw. Darmwand im Verhältnisse zur Längenausdehnung meist relativ etwas zu gross gezeichnet.

Bei jedem Schema stehen 3 Zahlen; die untere giebt die Gesamtlänge des Präparates (in Centimetern) an; die oben seitlich stehenden Zahlen besagen, wie viel Schleimhaut beiderseits makroskopisch gesund erschien. Darnach lassen sich die eventuellen Masse der mikroskopischen Ausdehnung leicht übersehen. —

Den Fällen dieser Gruppe sind kurze klinische und anatomische Notizen beigegeben. Die Verhältnisse des peripheren Wachstums sind mit Rücksicht auf die frühere ausführliche Besprechung nur ganz kurz berührt.

Die bei vielen Fällen sich findende makroskopische Beschreibung (nach dem Diktat des jeweiligen Operateurs) bezieht sich stets auf das frische Präparat.

Nur einige wenige Sektionspräparate sowie einige Fälle ohne klinische Notizen sind in diese Gruppe aufgenommen mit Rücksicht auf besonders interessante Wachstumsverhältnisse.

Wir lassen nunmehr die einzelnen Fälle, nach ihren anatomischen Formen geordnet, folgen.

A. Carcinoma adenomatosum.

I. Carcinoma adenomatosum simplex.

(Taf. XIII, Fig. 44.)

Das Carcinom baut sich auf teils aus einfachen mehr oder weniger geschlängelten, teils aus vielfach verästelten Drüsenschläuchen, die sich zumeist in kleineren wie in grösseren Alveolen anordnen. Die Zellen sind cylindrich (selten kubisch) gestaltet und teils mehrschichtig, teils einschichtig angeordnet. Sie heben sich durch ihre dunkle Färbung und den Chromatinreichtum ihrer Kerne scharf ab von den normalen Cylinderzellen. Becherzellen haben wir niemals unter den Carcinomzellen beobachtet. Die Stromaentwicklung ist in den centralen Partien der Tumoren gewöhnlich stärker als in den peripheren. Nur bei der „Stromaexpansion" sehen wir eine mehr oder weniger breite Zone sehr zellreichen jungen Stromas das Tumorparenchym einschliessen und gegen das normale Gewebe vordringen. Auf die eigentümlichen Stromawucherungen an der Oberfläche gerade einfach adenomatöser Krebse sind wir schon an andrer Stelle eingegangen.

Was die genaueren morphologischen Eigentümlichkeiten dieser, wie auch der übrigen noch zu besprechenden Formen angeht, so müssen wir auf die sehr ausführlichen und exakten Beschreibungen in den Arbeiten Hauser's und Borrmann's verweisen.

Magencarcinome.

1. Luise E., 51 J. Seit 2 Jahren Magenbeschwerden; seit 3 Monaten Appetitlosigkeit und Obstipation; starke Abmagerung. 17. I. 93. Operation. Resektion nach Kocher. 14. II. 93. Nach glattem Verlauf in gutem Allgemeinbefinden entlassen. Mai 93. Keine Beschwerden, 9 kg Gewichtszunahme. 23. X. 93. Ovariotomie wegen eines (wahrscheinlich von dem Magencarcinom unabhängigen) Carcinoma ovarii. Exitus.

Mikrosk.: Einfach drüsiges Carcinom mit Neigung zu kleincystischer Entartung. In Muscularis und Subserosa bildet der Pylorus nach dem Duodenum zu eine ziemlich scharfe Grenze. In der Mucosa dagegen schiebt sich hier das Carcinom über diese Grenze hinüber und eine schmale Zunge wächst horizontal und intraglandulär in den oberflächlichen Teilen der Mucosa noch etwa 0,5 cm über die Brunner'schen Drüsen

hinüber. Nach der Cardia zu schiebt sich gleichfalls das Carcinom teils inter-, teils intraglandulär am weitesten innerhalb der Mucosa vor, schneidet jedoch hier mit einer ziemlich senkrechten Linie ab. Die be-

Fig. 12.



7.5 cm.

nachbarte Mucosa zeigt nach beiden Seiten hin hochgradige Entzündung des interglandulären Gewebes und mannigfache „vorbereitende" Wucherungen (angebliche Vorstufen des Carcinoms). Ein Uebergang jedoch von normalen Drüsen in Carcinomdrüsen ist nirgends zu beobachten.

2. Joseph S., 48 J. Seit 3 Monaten Beschwerden. 4. I. 00 Resektion der Cardia und kleinen Kurvatur. Am 4. Tage p. op. Exitus unter den Zeichen diffuser Peritonitis. Sektion: Diffuse eitrige Peritonitis und Pleuritis, perioesophageale Phlegmone. Keine Metastasen.

Makrosk.: 8,5 cm langes und ebenso breites Magenstück, der kleinen Kurvatur von der Cardia an bis zu ihrer Mitte entsprechend, eingenommen von einem 5,5 cm langen und 4 cm breiten Geschwür mit unebenem, zerfallenem Grunde und scharf geschnittenen, gewulsteten Rändern.

Fig. 13.

8.5
kleine Curvatur

Mikrosk.: Einfach drüsig gebautes Carcinom, meist in grösseren Knoten sich vorschiebend; starke regressive Vorgänge. Benachbarte Mucosa passiv gehoben, zum Teil durchsetzt von kleinen Carcinomherden mit retrogradem Höhenwachstum. An einzelnen Stellen typischer Einbruch in gesunde Drüsen ohne aktive Beteiligung der letzteren. Die

zwischen den Carcinomzügen liegenden Drüsen zeigen vielfach Verlängerung und Schlängelung, aber keine Uebergänge zu Carcinom. Einige grössere Drüsen an der kleinen Kurvatur vollständig carcinomatös.

3. Anna A., 60 J. Seit der Jugend Magenbeschwerden, seit 2 Monaten Abmagerung. 5. VII. 00. Billroth II. 11. VII. Am 5. Tage p. op. Relaparotomie wegen plötzlichem Fieber mit fliegendem Puls. Cirkumskripte Eiterung am Duodenalstumpf. 27. VII. Collaps; heftige Darmblutung. 6. VIII. Exitus in Collaps. Sektion: Keine allgemeine Peritonitis, kleiner Abscess am Duodenalstumpf. Grösserer subphrenischer Abscess. Reichliche Blutung im Magen; Quelle nicht nachweisbar.

Makrosk.: Kastaniengrosse Geschwulst im Pförtnerteil der kleinen Curvatur, mit mehrern, bis taubeneigrossen Drüsen an der letzteren. Nach Aufschneiden findet sich an der kleinen Curvatur ein kreisrundes, kraterförmiges tiefes Geschwür mit glatten verschieblichen Schleimhauträndern, distal hart am Anfang des Duodenums endend. Die Ränder der Magenresektionsstelle sind 5 cm, die des Duodenalquerschnittes 2,5 cm vom Tumor entfernt.

Fig. 14.

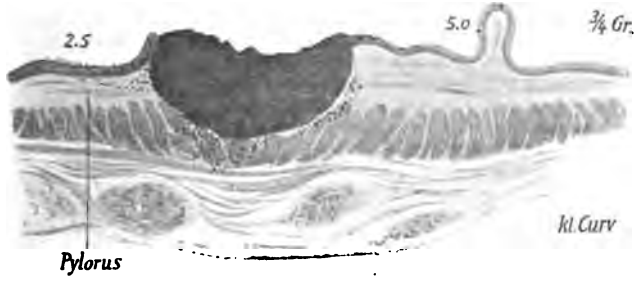

Mikrosk.: Das Carcinom wächst meist in grösseren Haufen mit stellenweise schönem papillärem Bau; kleincystisch. Nach dem Fundus zu scharfe expansive Grenze gegen die normale Schleimhaut, in der sich nur vereinzelte interglanduläre eingesprengte Carcinomherde finden. Die Schleimhaut zeigt bis nahe an die Schnittgrenze starke Verdickung; Wucherung und Schlängelung der Drüsen, hochgradige zellige Infiltration mit zahlreichen intramucösen Lymphdrüsen. Keinerlei Uebergang der wuchernden Drüsen in Carcinom. Nach dem Duodenum zu in Muscularis und Submucosa scharfe Grenze des Carcinoms, ebenso am Pylorus. In der Mucosa selbst dagegen schiebt sich das Carcinom horizontal noch fast einen Centimeter weit über die Pylorusgrenze hinüber und zwar in einem derartigen intraglandulären Wachstum, dass bei oberflächlicher Betrachtung hier die oberen Hälften der Drüsen carcinomatös erscheinen, die unteren dagegen normal. Stellenweise Einbruch der Carcinomschläuche von oben

her in normale Drüsen. Die Lymphdrüsen zeigen stark entzündliche Veränderungen, aber kein Carcinom.

4. Käthe R., 39 J. Seit $^3/_4$ Jahren Magenbeschwerden. 4. II. 03 Resectio Pylori. 20. III. 03 geheilt entlassen. 18. XI. 03 Wohlbefinden. Kein Recidiv.

Makrosk.: Das exstirpierte Magenstück der Pars pylorica ist an der kleinen Kurvatur 8 cm, an der grossen Kurvatur 10 cm lang und beträgt ca. die Hälfte des ganzen Magens. An der kleinen Kurvatur sitzt ein halbeigrosses Geschwür, dessen Grund von einem stark acinösen 1,5 cm dicken Carcinomgewebe eingenommen wird. Dasselbe geht an der Hinterfläche eben auf die Serosa über. An der grossen Kurvatur ist ein fingerbreiter Streifen Schleimhaut noch frei von Carcinom.

Fig. 15.



Mikrosk.: Medullares, stellenweise papilliform gebautes Carcinom. Die benachbarte Schleimhaut erscheint durch Stromaexpansion in toto beiseite gedrängt, sodass Carcinomschläuche mit normalen Drüsenschläuchen nirgendwo in sichere Verbindung treten. Das Carcinom zeigt am Rande vielfach regulären drüsenförmigen Aufbau. In der benachbarten Mucosa zeigen die Drüsen vielfach starke Tingierung und irreguläre, „vorbereitende" Wucherungen, jedoch keinen Uebergang in Carcinom.

Dickdarmcarcinome.

5. Lucie B., 45 J. Seit 5 Monaten Beschwerden. 10. XI. 90 (nach Anlegung von Kotfistel am 17. X. 90) Resektion der Flex. sigm. Heilung. 19. V. 92 Wohlbefinden.

Fig. 16.

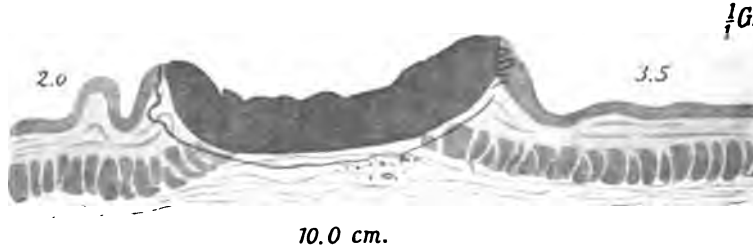

Makrosk.: Cirkuläres Carcinomgeschwür mit bleistiftdickem Lumen.

Mikrosk.: Das Carcinom stellt ein flaches Geschwür mit leicht aufgeworfenen Rändern dar, das auf dem Durchschnitte in seiner ganzen Ausdehnung eine gleichmässige, sehr geringe Dicke aufweist. Es baut sich auf aus einfachen, teils geschlängelten, teils kleincystisch erweiterten carcinomatösen Drüsenschläuchen, die durch ein mässig reichlich entwickeltes, ziemlich zellreiches Stroma von einander geschieden sind. Während an den Randpartien die Muskulatur der Darmwand zum grösseren Teil erhalten ist, ist dieselbe in den centralen Teilen des Geschwürs zerstört, und sein Grund wird hier bereits vom periproktalen Gewebe gebildet. Die Neubildung zeigt reines, geschlossenes Expansivwachstum und endet nach allen Seiten unvermittelt mit scharfer Grenze. Mucosadrüsen ohne besondere Veränderungen.

6. Lina S., 35 J. Seit etwa 1 Jahr Beschwerden. 8. I. 91 Kolostomie am Coecum. 9. II. 91 Resektion des im Colon descendens sitzenden Tumors. 27. II. Schluss der Coecalfistel. 20. X. 92 Wohlbefinden. Geheilt entlassen.

Fig. 17.

Makrosk.: Das resecierte Darmstück ist 9 cm lang. Das zuführende Darmende ist hypertrophisch um 1½ mal so weit wie das abführende atrophische. In der Mitte findet sich ein cirkuläres Geschwür mit stark gewulsteten überhangenden Rändern, welche nach dem zuführenden Darme ulceriert, nach dem abführenden mehr gewulstet erscheinen. Erst nach einigem Suchen gelingt es mit der Knopfsonde einen durchgängigen Kanal zu finden und zu passieren. Auf der Mesenterialseite geöffnet, macht es den Eindruck eines kolloid degenerierten Drüsencarcinoms. Nach

oben und nach unten ist der Geschwürrand noch von 1 cm resp. 2 cm gesunder Schleimhaut umgeben.

Mikrosk.: Das Carcinom ist ziemlich medullar gebaut. In seinem Centrum finden sich regulär angeordnete dichtgedrängte Carcinomschläuche, die nur wenig Stroma zwischen sich lassen. Nach den Seiten und nach der Tiefe zu werden die Schläuche schlanker, unregelmässiger und zeigen stellenweise gelatinöse Degeneration. Diese Zellzüge brechen ziemlich diffus infiltrierend ins Mesenterium ein bis hart an die Schnittgrenze, während der Tumor nach den Seiten zu mehr expansiv abfällt. Die Mucosa wird zur Seite geschoben und schneidet scharf gegen das Carcinom ab.

7. Georg Sch., 48 J. Seit einem Jahre Beschwerden. 10. VII. 93 Resectio coeci et coli ascend. carcinomat. 15. VII. 93 Exitus letalis. Sektion: Peritonitis. Nekrose der Wundränder.

Makrosk.: Das exstirpierte Darmstück zeigt an der Ileocoecalklappe eine Stenose, welche für die Fingerspitze durchgängig ist und an einer Stelle des Coecums eine ampullenförmige Höhle von Hühnereigrösse zeigt. An der Aussenseite hatte das Neoplasma die Darmwand durchbrochen und war bis auf die Fascia transversa und das Peritoneum übergegangen. Ränder des Ulcus gegen das Ileum scharf abgegrenzt, derb und überhängend, gegen das Colon ziemlich unregelmässig. Vom erweiterten und hypertrophischen Ileum sind 6 cm, vom Colon ascendens 8 cm reseciert, während der Durchmesser des coecalen Hohlraumes 5 cm beträgt.

Fig. 18.

Valvula Bauhini

19.0 cm.

Mikrosk.: Die regulär gebauten Zellschläuche sind, meist zu grösseren Alveolen vereinigt, in ein sehr zellreiches Stroma eingebettet. In Mucosa und Muscularis ziemlich scharfe expansive Grenze. Im Mesenterium vereinzelte infiltrierende Ausläufer. Die Mucosa ist beiderseits stark in die Höhe gehoben und von dem Tumor pilzförmig zur Seite geschoben; die Mucosa, die selbst keine Carcinomherde aufweist, scheint durch die dem Carcinom vorangehende Infiltrationszone zerstört.

8. Eduard M., 54 J. Seit 7 Monaten Beschwerden. 31. X. 95 Resektion der carcinomatösen Flexura sigm. 3. XI. 95 Exitus. Sektion:

Peritonitis sicca. Myodegeneratio cordis. Lungenödem.

Makrosk.: Das resecierte Darmstück ist in der Mitte narbig eingezogen, so dass sich die Fingerspitzen gegenseitig nicht berühren; aber die bleistiftdicke Sonde dringt bequem durch. Das Darmstück ist 10,5 cm lang, wird an der oberen Peripherie aufgeschnitten und zeigt in der Mitte ein cirkuläres, buchtiges Geschwür mit missfarbigem Grunde, das an der schmalsten Stelle 2 cm, an der breitesten 4 cm breit ist. Von den exstirpierten Lymphdrüsen ist eine etwas derber anzufühlen und auf dem Durchschnitt deutlich acinös.

Fig. 19.

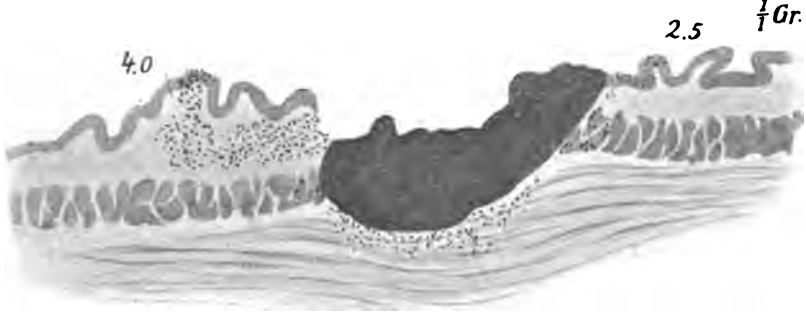

Mikrosk.: Das Carcinom bildet an den Rändern eine schmale Zone, deren Aufbau durchaus einer normalen Mucosa ähnelt; nach der Mitte zu erstrecken sich die unregelmässigen Carcinomschläuche bis unter die Muscularis hinab. Die Grenze des Tumors ist in der Tiefe ziemlich scharf. Nach den Seiten ziehen in der Submucosa über die makroskopischen Grenzen hinaus grosse infiltrierende Carcinomzüge, die in grösseren und kleineren Gruppen von unten her ascendierend in die Mucosa einbrechen, um dort teils inter-, teils intraglandulär zu wachsen. Auffallend ist eine sehr ausgebreitete fleckige Zellinfiltration in der Submucosa und unterhalb der Muscularis.

9. Isidor K., 42 J. Seit 8 Monaten Beschwerden. 29. IV. 95 Resektion des carcinomatösen Colon descendens. Geheilt entlassen nach glattem Verlauf. 9. IX. 96 Wohlbefinden.

Makrosk.: Das exstirpierte Darmstück hat eine Länge von 12 cm mit einem centralen und einem peripheren je 3 cm breiten Rand von gesundem Darmgewebe. Die in der Mitte davon liegende Darmpartie von 6 cm Länge ist stark verdickt, im Gebiet der Schleimhaut cirkulär ulceriert und bedingt eine bedeutende centrale Verengeruug des Darmlumens, so dass der Durchmesser desselben nur 5—7 mm beträgt. Die Darmwand ist in der ganzen Dicke in der Mittelpartie stark infiltriert, die oberen und unteren Partien des resecierten Darmes sind auffallend dünn.

Mikrosk.: Das Carcinom setzt sich zusammen aus retikulären Zellzügen; die bald noch deutlich schlauchförmig, bald aber solide erscheinen. Nach der Periferie zu sind sie vielfach zu ganz schmalen,

Fig. 20.

skirrhösen Reihen ausgezogen. Das Stroma ist sehr reichlich, meist zellreich. Nach der Tiefe gehen einzelne Züge infiltrierend ins Mesenterium hinein. Seitlich erstreckt sich das Carcinom mässig weit in der Submucosa, aus dieser hie und da von unten her ascendierend in die emporgewölbte Mucosa einbrechend; die autochthonen Mucosa-Drüsen zeigen keine „carcinomatöse Entartung".

10. Fritz H., 58 J. Seit 25 Jahren Magenbeschwerden, in letzter Zeit Appetitlosigkeit. 13. VII. 96 Resektion des Coecums wegen Tumor. 17. VII. 96 Exitus. Sektion: Diffuse septische Peritonitis.

Makrosk.: Der exstirpierte Tumor besteht aus $3^1/_2$ cm Ileum und 12 cm Colon. An der lateralen Wand des Colon ein ohrmuschelförmiges Geschwür mit etwas papillär gewulsteten Rändern von 6,5 cm Länge und 4,5 cm Breite. Ränder derb und infiltriert.

Fig. 21.

Mikrosk.: Das im wesentlichen expansiv wachsende Carcinom besteht aus ziemlich regulären Drüsenschläuchen, die im Centrum sich zu dichteren medullären Massen zusammenballen. Sehr zellreiches Stroma. Die Grenze nach der Tiefe zu ist ziemlich scharf; nur einige wenige scheinbar versprengte Schläuche finden sich unterhalb der Muskulatur. An der Peripherie drängt das Carcinom die Mucosa stark zur Seite. Besonders interessant sind die Verhältnisse proximalwärts. Hier ist das Carcinom in einer schmalen Schicht weit über die Mucosa hinüberge-

die normale Mucosa herüber wuchert und dann von oben inter- und intraglandulär in dieselbe einbricht. Die autochthonen Drüsen selbst zeigen keine Wucherung.

14. Katharina J., 39. J. Seit etwa 4 Monaten Beschwerden (Obstipation). 5. IX. 00 Typhlostomie. Dabei kein Tumor nachweisbar. Nach gründlicher Entleerung am 13. IX. 00 Laparotomie. Resektion der Flexura sigm. wegen stenosierenden Carcinoms. 13. X. 00 Schluss der Coecalfistel. 8. XII. 00 mit kleiner Fistel in gutem Wohlbefinden in ambulante Behandlung entlassen.

Makrosk.: Das resecierte Darmstück misst 15 cm. Der Tumor liegt ziemlich in der Mitte desselben. Er besteht aus einem ringförmigen, das Darmlumen stark verengenden Carcinom. Dasselbe lässt die Uterussonde noch eben passieren. Im zuführenden Darmende eine etwa thalergrosse infiltrierte Ulceration; auch im abführenden Schenkel noch eine kleine Ulceration. Keine Drüseninfiltration.

Fig. 25.

Mikrosk.: Schmale Zellschläuche in Querzügen; Stroma nicht sehr zellreich. Das Carcinom dringt innerhalb der Submucosa und Muscularis expansiv vor, ohne disseminierte Herde. In die benachbarte Mucosa bricht es distalwärts horizontal, proximalwärts ascendierend ein; die autochthonen Drüsen zeigen dort nur degenerative Processe.

15. Konrad G., 60 J. Seit 1 Jahr Obstipation. Blut im Stuhl. Gewichtsabnahme. 27. VI. 02 Operation. Resectio flexurae carcinom. Glatte Heilung.

Makrosk.: Das resecierte Stück der Flexur ist 17 cm lang und zeigt etwa in der Mitte einen ca. apfelgrossen ulcerierten Tumor.

Fig. 26.

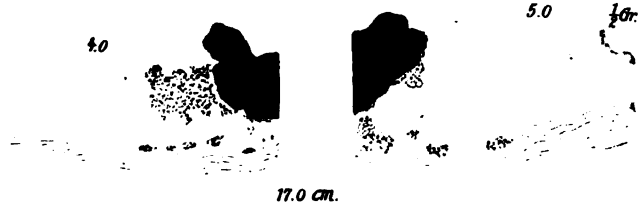

Mikrosk.: Die unregelmässig gebauten Carcinomschläuche sind zumeist in grösseren Alveolen, oft in Cysten mit papillären Wucherungen,

angeordnet. Nach den Seiten zu überschreitet der expansiv vordringende Tumor ziemlich weit die makroskopischen Grenzen. Die Mucosa ist am Rande in toto zur Seite gedrängt, zeigt keine Proliferation.

16. Ferdinand N., 58 J. Seit Jahren chron. Obstipation; in den letzten Monaten Blut im Stuhl und starke Gewichtsabnahme. 10. XI. 02 Resektion der Flexura sigmoidea wegen Carcinoms. Temporäre Kotfistel. 28. XII. 02 in gutem subjektiven Befinden geheilt (mit geschlossener Fistel) entlassen.

Makrosk.: Das exstirpierte Darmstück ist 17 cm lang. Nach oben 4 cm, nach unten 8 cm gesunder Mucosa. Das ulcerierte, acinös zerfallene Drüsencarcinom umgibt in der Breite von 5—6 cm das ganze Darmrohr, sodass das Lumen bleistiftdick ist. Die carcinomatöse Infiltration geht bis an die Serosa und mesenteriale Drüsen finden sich bis dicht an die Ligatur der Gefässe.

Fig. 27.

17.0 cm.

Mikrosk.: Das Carcinom baut sich auf aus dichtgedrängten Alveolen vielfach geschlängelter unregelmässiger Carcinomschläuche. Stroma unregelmässig entwickelt, meist spärlich aber zellreich. Nach der Tiefe zu schneidet das Carcinom scharf expansiv ab und ist hier umgeben von einer sehr breiten dichten Infiltrationszone (Stromaexpansion). Die Mucosa ist distal in toto zur Seite gedrängt; proximal erscheint sie wie angenagt durch die von unten her einbrechenden und interglandulär vordringenden Carcinomzüge.

17. Katharina S., 63 J. Seit $^5/_4$ Jahren Beschwerden. 26. IX. 02 Resektion der Flexura sigmoidea wegen Carcinom. 30. IX. 02 Exitus letalis. Sektion: Peritonitis purulenta. Nahtdehiscenz an der hinteren Peripherie.

Makrosk.: Das resecierte Darmstück ist 11 cm lang. Das mittlere Drittel in einer Breite von 5 cm ist von einem cirkulären ulcerierten Carcinom eingenommen. Nach oben 3 cm, nach unten 2 cm gesunde Schleimhaut. Im exstirpierten Mesenterium findet sich eine bohnengrosse Drüse von markiger Beschaffenheit. Zwei ähnliche Drüsen werden aus der Mesenterialwunde exstirpiert.

Mikrosk.: In der Mitte des Ulcus schmale, drüsenähnlich angeordnete Carcinomschläuche, die nach den Seiten zu in kleinere und

grössere, unregelmässige Cysten zerfallen. Der Tumor wächst in Submucosa und Muscularis ganz expansiv; die mikroskopische Grenze deckt sich fast vollkommen mit der makroskopischen. Die Mucosa ist stark

Fig. 28.

11.0 cm.

emporgehoben und zeigt zahlreiche kleine zumeist interglanduläre Carcinomherde, die sämtlich durch ascendierendes Wachstum entstanden sind.

18. Reseciertes Coecumcarcinom. Aus der Sammlung der Heidelberger Klinik.

Fig. 29.

17.0 cm.

Mikrosk.: Der Tumor zeigt in seinen verschiedenen Teilen sehr verschiedenen Aufbau. In der einen Hälfte besteht er aus sehr regulär angeordneten langen Carcinomzügen, die zum Teil papillär gebaut sind. In der anderen Hälfte dagegen finden sich grosse Partien, die sich aus zierlichen kleinen und kleinsten Cysten aufbauen. Während die beschriebenen Längsschläuche Cylinderzellen zeigen, nehmen die Zellen der Cysten mehr kubischen Charakter an. Die Cysten sind gefüllt mit einer von Eosin stark gefärbten ziemlich homogenen Masse. Der Aufbau des Tumors erinnert hier durchaus an eine Struma colloides. Nach der Tiefe zu ist die Grenze des Tumors teilweise ziemlich scharf; im Mesenterium überschreitet er infiltrierend die Schnittgrenze. Die angrenzende Mucosa ist beiderseits stark in die Höhe gehoben. Distalwärts reine Parenchymexpansion des Tumors, proximalwärts kriecht das Carcinom ziemlich weit horizontal über die Mucosa hinüber, um descendierend in dieselbe inter- und intraglandulär einzubrechen.

Mastdarmcarcinome.

19. Karl B., 60 J. Seit 1 Jahr Beschwerden. Grosses Geschwür dicht oberhalb des Anus. 17. VI. 82 Amputation nach Lisfranc. 5 Jahr 5 Mon. p. op. Exitus an Pneumonie.

Makrosk.: Grosses, kraterförmiges Geschwür mit tiefem, zerfressenem Grund und sehr derbem, aufgeworfenem Rand. Es schneidet am Anus ziemlich scharf ab. Proximal etwa 2 cm normale Schleimhaut.

Fig. 30.

Mikrosk.: Flaches Geschwür mit spärlichen Carcinomschläuchen, umgeben von einem etwas medullarer gebauten Carcinomgewebsring. Drüsenschläuche vielfach verästelt in Alveolen angeordnet; reine Parenchymexpansion, Grenzen nach allen Seiten scharf und unvermittelt.

20. 44 j. W. Seit 3 Monaten Beschwerden. Derbe, cirkuläre Stenose dicht oberhalb des Anus; Verwachsung mit der Scheide. 11. VII. 83 Amputation nach Lisfranc. 2 Jahr 4 Mon. p. op. Exitus an Recidiv.

Makrosk.: Dicht oberhalb des Anus thalergrosses Geschwür. Rand desselben sehr derb; die ganze Umgebung ausgedehnt diffus infiltriert; Grenzbestimmung des Carcinoms kaum möglich.

Fig. 31.

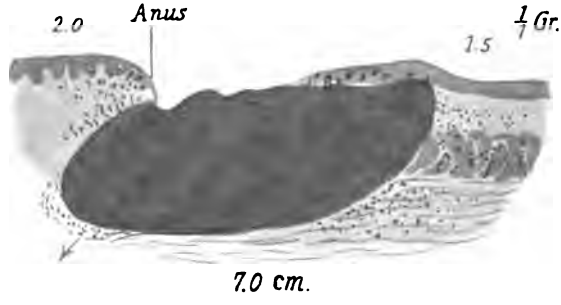

Mikrosk.: Die Hauptmasse des Carcinoms baut sich auf aus ausserordentlich zierlichen, schmalen Zellzügen, die im Centrum vielfach kleine Cysten bilden, nach der Peripherie zu sich überall in schmalen, das Gewebe infiltrierenden Strängen verbreiten. Letztere zeigen zum Teil noch

schlauchförmigen Charakter, zum Teil bestehen sie aber auch aus langen einzelligen Reihen, die sich vielfach in einzelne Zellen auflösen. Die Zellen sind zumeist typisch cylindrisch. Die benachbarte Schleimhaut ist weithin von Carcinomzügen unterminiert, welche vielfach von unten her retrograd in dieselbe einbrechen. In Submucosa und Muscularis gleichfalls ausgedehnte Infiltration durch Carcinomzüge, die an einer Stelle die Schnittgrenze überschreiten. Die Drüsenschläuche der normalen Mucosa heben sich überall scharf gegen das Carcinom ab und zeigen keine selbstständige Wucherung.

21. Friedrich H., 48 J. Seit 2 Jahren Beschwerden. 25. VI. 84 Operation: Sacrale Exstirpation. Höckriger stark stenosierender Tumor. 4 Jahr 7 Mon. p. op. Apoplexia cerebr. Sektion: Recidivknoten im Rectum. Carcinom im Pankreas und in der Leber.

Makrosk.: Das excidierte Stück ist 20 cm lang. Am oberen Ende desselben, 2 cm vom Schnittrande entfernt, ein 4—6 cm breites, nicht ganz ringförmig geschlossenes Geschwür, das noch 2 cm Schleimhaut frei lässt.

Fig. 32.

Mikrosk.: Das Carcinom baut sich zumeist aus grösseren und kleineren, von mässig starken Stromabalken gebildeten Alveolen auf, welche die vielfach verästelten Carcinomschläuche enthalten. Das an der Oberfläche stark zerklüftete Carcinom wölbt sich nur wenig in das Darmlumen vor. In der Tiefe greift es bereits mit einigen disseminierten Ausläufern infiltrierend auf das Fettgewebe über. Seine untere Grenze ist meist scharf, oben dringt es mit einzelnen kleinen isolierten Alveolen noch eine Strecke weit in die Submucosa vor. Grenze in der Mucosa scharf und expansiv; die Drüsen der letzteren zeigen keine Wucherungserscheinungen.

22. 50j. Mann. Seit 1/2 Jahr Beschwerden. 19. II. 85 Amputation nach Dieffenbach. Exitus an Recidiv 2 Jahr 11 Mon. p. o.

Makrosk.: Stark zerklüftetes, 7 cm langes Geschwür; Muscularis stark infiltriert. Unterhalb der Neubildung 4 cm, oberhalb 1 cm breite normale Schleimhaut.

Mikrosk.: Flaches Geschwür mit etwas verdickten Rändern, dessen ausgedehnter Grund bereits im periproktalen Gewebe gelegen ist und nur einen geringen Dickendurchmesser besitzt. Einfach adenomatöser Aufbau aus vielfach geschlängelten und verästelten Drüsen, die sich an den Rändern etwas dichter aneinander drängen. Stroma wenig zellreich.

Fig. 33.

In der Schleimhaut und Submucosa expansives, nach der Tiefe zu mehr infiltrierendes Wachstum. In der Tiefe des periproktalen Gewebes mehrere kleine Lymphdrüsen, von denen die Mehrzahl einfache Hyperplasie zeigen; jedoch zwei kleine, nach der unteren Carcinomgrenze gelegene Drüsen sind bereits vom Carcinom befallen.

23. Georg B., 48 J. Seit 1/2 Jahr Beschwerden. 10. X. 85 Amputation nach Dieffenbach; lebt 17 1/2 Jahr p. op. Gutes Allgemeinbefinden. Arbeitet z. Z. noch im Walde als Taglöhner.

Makrosk.: Das exstirpierte Rectumstück weist an der hinteren Wand ein 5 markstückgrosses derb infiltriertes Geschwür mit wallartigen Rändern auf, die nach oben wie nach unten von der Schnittgrenze durch einen je 1,5 cm breiten gesunden Schleimhautsaum getrennt sind.

Fig. 34.

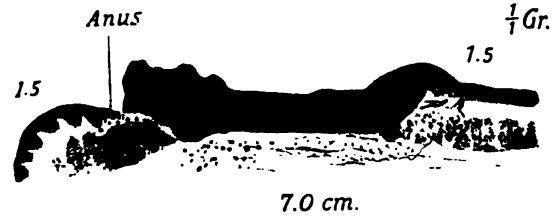

Mikrosk.: Teils alveolär, teils einfach drüsig gebautes Carcinom, das von der unmittelbar oberhalb des Anus gelegenen Schleimhaut ausgeht. In den drei Schichten der Darmwand endet der hier expansiv wachsende Tumor völlig compakt, während er in die Tiefe vereinzelte infiltrierende Ausläufer schickt, die jedoch den Schnittrand nicht erreichen. Das Carcinom zeichnet sich aus durch zahlreiche Degenerationsherde, besonders nahe der Oberfläche, die mehr oder weniger fortgeschrittene re-

gressive Vorgänge zeigen. Schleimhautgrenze scharf; Drüsen ohne besondere Veränderungen.

24. Wilhelm F., 60 J. Seit 3 Jahren Beschwerden. 11. XII. 86 Entfernung eines Rectalpolypen und keilförmige Excision einer Mastdarmfistel, die eine carcinomverdächtige Stelle aufweist. 5. VI. 1887 Amputation nach Dieffenbach. Exitus let. 10 Jahre p. op. an Apoplexia cerebri. Kein Recidiv.

Makrosk.: Das exstirpierte Rectum ist 15 cm lang und weist etwa in der Mitte ein ca. 6 cm breites unebenes Geschwür mit überhängenden Rändern auf, welches das Darmrohr ziemlich stark verengt.

Fig. 35.

15.0 cm.

Mikrosk.: Flaches expansiv sich ausbreitendes Carcinomgeschwür von einfach adenomatösem Bau, das zum grössten Teil die Darmwand zerstört hat und im periproktalen Gewebe gelegen ist. An der proximalen Grenze schiebt es sich noch mit einem Zapfen in die Submucosa hinein. Schleimhautgrenze vollkommen scharf; Mucosa zeigt geringe periglanduläre entzündliche Reaktion.

25. Leonhard E., 47 J. Seit 2 Jahren Beschwerden. 29. VI. 87 Amputation nach Dieffenbach. 1 Jahr 8 Mon. p. op. Exitus an Recidiv und Metastasen.

Makrosk.: Das entfernte Mastdarmrohr ist 12 cm lang. 1,5 cm oberhalb des Analrand beginnt ein ca. 7 cm langes, cirkuläres, derbes in seiner ganzen Ausdehnung ulceriertes Infiltrat mit überhängenden

Fig. 36.

12.0 cm.

Rändern, das bis ins periproktale Zellgewebe hineinreicht und das Darmlumen auf Bleistiftdicke verengt. Oberhalb des Geschwürs sind ca. 3 cm gesunder Schleimhaut mit entfernt, aber noch ziemlich nahe dem Schnitt-

rande befindet sich im paraproktalen Fett eine bohnengrosse harte Lymphdrüse, deren noch mehrere mit exstirpiert sind. Im paraproktalen Fett, von der Mitte der Infiltration ausgehend derbere Lymphstränge, die sich an manchen Stellen etwas bedenklich der Schnittebene nähern.

Mikrosk.: Tiefes Geschwür von geringem, nach der Mitte zunehmendem Dickendurchmesser des Grundes und hochemporgewulstetem carcinomatösen Randwalle; alveolär gebaut, mit zellreichem Stroma. Während letzteres im Geschwürsgrunde ziemlich reichlich entwickelt ist, zeigt der wallartige Rand mehr einen medullaren Charakter. Der Grund des Geschwürs liegt in seiner grössten Ausdehnung im periproktalen Gewebe, in das sich bis an die mesorektale Schnittgrenze vereinzelte, schmale infiltrierende Carcinomstränge hinziehen. An der Schleimhautgrenze einzelne retrograde Einbrüche des Carcinoms von der Submucosa her. Die Drüsen der Mucosa heben sich vollkommen scharf von den interglandulär vordringenden Carcinomschläuchen ab. Nirgends Uebergänge.

26. Karoline D., 42 J. Seit $^3/_4$ Jahren Beschwerden. 31. VIII. 88 Amputation nach Dieffenbach. 1 Jahr 8 Mon. p. op. Exitus an Recidiv.

Makrosk.: Das exstirpierte Rektalrohr besitzt eine Länge von 10,5 cm und eine Breite von 5,5 cm. Geschwür 4 cm lang; unten 3 cm, oben 3,5 cm freie Schleimhaut.

Fig. 37.



Mikrosk.: Alveolär gebautes Carcinom mit ulcerierter Oberfläche, das die Muscularis bereits zerstört hat und mit einzelnen Ausläufern infiltrierend in den Lymphspalten des periproktalen Gewebes vordringt. Grenzen in den drei Darmschichten scharf; im Allgemeinen hier mehr expansives Wachstum.

27. 36j. W. Seit $^3/_4$ Jahren Beschwerden. 27. VII. 91 sacrale Resektion. 6 Jahr 3 Mon. p. op. Exitus an Recidiv.

Makrosk.: Thalergrosses kraterförmiges Geschwür mit aufgeworfenen derben Rändern; der sehr derbe Grund greift tief ins pararectale Gewebe ein. Zu beiden Seiten 4—5 cm anscheinend normale Schleimhaut.

Mikrosk.: Das infiltrierend wachsende Carcinom, das die Darm-

wand ziemlich stark verdickt, baut sich fast überall aus einfachen, unverästelten Drüsenschläuchen auf bei ziemlich reichlicher Stromaentwicklung, die in den mehr centralen Partien besonders nach der periproktalen Grenze zu einen geradezu skirrhösen Charakter annimmt. Die Carcinomschläuche dringen hier diffus infiltrierend in den Lymphspalten vor, von sehr reichlichem Rundzellengewebe umgeben, das an vielen Stellen Neigung zur Einschmelzung zeigt. Proximalwärts geht die mikroskopische

Fig. 38.

Grenze etwas über die makroskopische hinaus, bleibt jedoch noch weit von der Schnittgrenze entfernt. In der Tiefe des periproktalen Gewebes einige nicht carcinomatöse Drüsen. In der Mucosa finden sich zahlreiche retrograde Einbrüche des Carcinoms zumeist ins periglanduläre Gewebe, ganz vereinzelt auch in die Drüsen selbst hinein; nirgends ist jedoch ein allmählicher Uebergang von Drüsenepithel in Carcinomepithel nachzuweisen.

28. Friedrich G., 13 J. Seit 1/2 Jahr Beschwerden. 23. I. 96 sakrale Resektion. 1 Jahr 5 Mon. p. op. Exitus an Recidiv.

Makrosk.: Der exstirpierte Darm, hinten aufgeschnitten, zeigt an seiner vorderen Fläche ein cirkuläres Geschwür von 4 cm vertikalem Durchmesser und unregelmässig buchtigem Grund mit überhängenden

Fig. 39.

etwas derberen Schleimhauträndern, das durch die ganze Dicke des Darmrohres durchgeht, sodass das Peritoneum des Douglas 3 1/2 cm oberhalb der Umschlagstelle in der Grösse von etwa einem 5 Pfennigstück nabel-

förmig eingezogen ist. Oberhalb des Geschwürs ein 1,5 cm, unterhalb ein 3 cm breiter, anscheinend intakter Schleimhautrand.

Mikrosk.: Tiefgreifendes mesorektalwärts infiltrierend vordringendes Geschwür, dessen Grund bereits vom periproktalen Gewebe gebildet wird. In den Schichten der Darmwand vorwiegend Expansivwachstum. Im wesentlichen der Bau eines typischen adenomatosum simplex des Rectum; an den Mucosaründern, die von einem breiten, compakten Carcinomwulst in die Höhe geschoben werden, von mehr medullarem Typus. An allen Grenzen scharf und unvermittelt aufhörend. An den Schleimhautgrenzen in den abgehobenen Rand der Mucosa interglanduläre Einbrüche von unten her; nirgends Uebergänge.

29. Karl B., 40 J. Seit 1/2 Jahr Beschwerden. 27. II. 01 sacrale Amputation. 9. VII. 01 Recidivoperation. 24. VIII. 01 Kolostomie. 11. IX. 01 Exitus letalis.

Makrosk.: Das exstirpierte Rectum ist 12 cm lang und weist ein schildförmiges, nahezu cirkuläres, an der Vorderwand einen 1 cm breiten Schleimhautstreifen frei lassendes Geschwür auf. Dasselbe ist 5 cm breit und in seinen centralen Teilen bis ins periproktale Gewebe durchgebrochen. Oberhalb des Geschwürs 1,5 cm breit gesunde Schleimhaut. Dicht neben der Schnittlinie im Mesorectum erstreckt sich ein Rosenkranz von harten carcinomatösen Drüsen bis nahe an den Schnittrand hin.

Fig. 40.

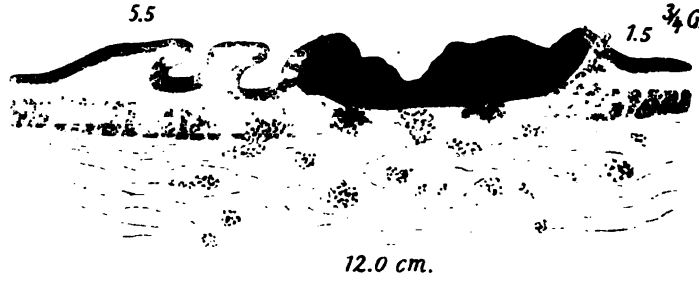

Mikrosk.: Das infiltrierend wachsende Carcinom zeigt einen alveolären Bau. Der Dickendurchmesser des Geschwürsgrundes ist ziemlich schmal und nimmt nur an den wallartigen Rändern etwas zu; vom Geschwürsgrund erstrecken sich weit ins periproktale Gewebe hinein zahlreiche Ausläufer, umgeben von reichlichem Rundzellengewebe. In der Tiefe des Fettgewebes mehrere kleinere carcinomatöse Drüsen. Schleimhaut wallartig emporgehoben und unterminiert; vereinzelte retrograde interglanduläre Einbrüche.

30. Konrad E., 68 J. Seit 1/2 Jahr Beschwerden. 27. II. 01 sacrale Amputation. Exitus am 4. Tage p. op. an Peritonitis.

Makrosk.: Das stark zerklüftete Ulcus lässt nur die hintere Peripherie des Rectum frei; es stellt ein stark zerfallenes, jauchiges schildförmiges Geschwür dar, das nach vorne auf die Prostata übergegriffen hat. Der obere Rand des Ulcus ist vom gesunden Darmende noch 3 cm entfernt; nach unten ist der Anus mitentfernt. Hier ist kaum 1 cm Schleimhaut noch gesund.

Fig. 41.

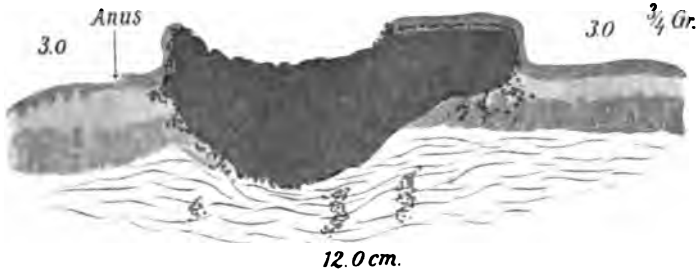

Mikrosk.: Das infiltrierend wachsende Carcinom ist einfach drüsig gebaut und zeigt in seinen peripheren Partien, namentlich in der Tiefe, ein mehr diffuses Vordringen seiner Schläuche und ziemlich starke Stromaentwicklung. Proximalwärts ist die Schleimhaut ausgedehnt unterminiert durch starkes submuköses Wachstum. Im periproktalen Gewebe mehrfach zu beobachtende Periarteriitis und Perineuritis carcinomatosa. Keine Einbrüche in die Mucosa; Drüsen derselben ohne wesentliche Veränderung.

31. Hermann J., 56 J. Seit 2½ Monaten Beschwerden. 6. V. 01 sacrale Amputation. XI. 03 Exitus an Recidiv.

Makrosk.: Das exstirpierte Rectum ist 10 cm lang. 4 cm oberhalb des Anus ein schmierig belegtes kaum thalergrosses Ulcus mit hohen verdickten Rändern. Oberhalb desselben ca. 3 cm gesunde Schleimhaut.

Fig. 42.



Mikrosk.: Einfach adenomatöses Carcinom mit zellreichem Stroma, das, in der Schleimhaut und Muscularis expansiv wachsend, nicht über die makroskopische Grenze hinausdringt, nach der Tiefe jedoch mit langen

mehr skirrhösen Strängen in das periproktale Gewebe infiltrierend vordringt. Mucosagrenze scharf; Schleimhaut in toto abgehoben und zurückgedrängt. Schleimhautdrüsen zeigen keine wesentliche Veränderung.

32. Ernst B., 58 J. Seit 1/2 Jahr Beschwerden. 24. III. 02. Nach vorheriger Isolierung des Tumors mittels Laparotomie sacrale Amputation. Am 4. Tage p. op. Exitus an Peritonitis.

Makrosk.: Sehr hochsitzendes cirkuläres, stark stenosierendes Rectumcarcinom.

Mikrosk.: Alveolär gebautes infiltrierendes Carcinom, von reinem einfach adenomatösen Typus, das sich nach der Tiefe zu diffus ins periproktale Gewebe ausbreitet. Schleimhautgrenzen scharf; vereinzelte intraglanduläre Einbrüche.

33. Wilhelm G., 57 J. Seit 1/2 Jahr Beschwerden. 23. III. 02 sacrale Amputation. 3. XII. 02 Excision eines kleinen regionären Recidivs der hinteren Rectalwand. 1 1/2 Jahr p. op. lebt; gutes Allgemeinbefinden.

Makrosk.: Das amputierte Rectumstück ist 11 cm lang; die Mitte desselben ist von dem 3 cm breiten gürtelförmigen Carcinom eingenommen; nach unten liegt ein 3 cm, nach oben ein 5 cm breiter gesunder Schleimhautstreifen. In dem Fett einige verdächtige Drüsen.

Fig. 43.

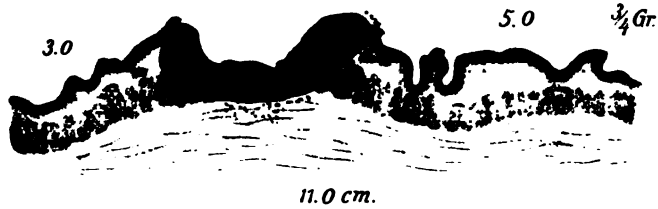

Mikrosk.: Im Allgemeinen alveolär gebautes im wesentlichen expansiv, teilweise aber auch schon infiltrierend vordringendes Carcinom, das innerhalb der Alveolen und auch an der Oberfläche zuweilen Papillenbildung zeigt. Es hat in seinem Bereiche die Muskulatur vollständig durchsetzt und ist im Begriff in das benachbarte Fettgewebe einzudringen. Am Schleimhautrande sowohl retrograde Durchbrüche von unten her wie horizontales Oberflächenwachstum. In der Submucosa reichen noch einige Krebsalveolen über die makroskopische Grenze hinaus. Stroma sehr zellreich und reich an Kapillaren. An der Oberfläche Granulationgewebsbildung mit Blutschorfen, in die die jungen Carcinomschläuche vordringen. (Ueber das später exstirpierte regionäre Recidiv siehe unten und Taf. V, Fig. 16.)

34. Carl K., 57 J. Seit 1/2 Jahr Beschwerden. 5. V. 02 sacrale Amputation. 11 Mon. p. op.: lebt; gutes Allgemeinbefinden.

Makrosk.: Flaches, buchtiges Geschwür mit wallartigen, derb infiltrierten Rändern von 2—3 cm durchschnittlicher Breite, das $^2/_3$ der Cirkumferenz des Darmlumens einnimmt.

Fig. 44.

Mikrosk.: Ganz flaches expansives Geschwür; in dessen Centrum die Muskulatur zum grösseren Teil zerstört ist. Typisch adenomatöser Bau; Stroma, besonders an der ulcerierten Oberfläche, sehr zellreich und reich an Kapillaren (Granulationsgewebe ähnelnd). Keine Neigung in die Tiefe vorzudringen; scharfe Grenzen. Schleimhautdrüsen nicht wesentlich verändert.

35. Hannchen St., 64 J. Seit 6 Wochen Beschwerden. 4. VII. 02 sacrale Resektion. 3 Wochen p. op. Exitus an Sepsis.

Makrosk.: Das Carcinom sitzt an der Hinterseite der Darmwand, hat kaum 2 Markstückgrösse, ist wenig ulceriert, greift nirgends auf die Serosa über. Drüsen nicht nachzuweisen.

Fig. 45.

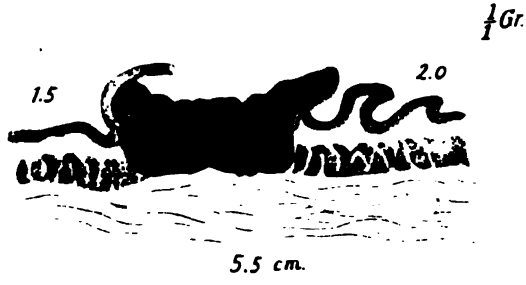

Mikrosk.: Flaches expansives Carcinomgeschwür mit wallartig emporgehobenen überhängenden Schleimhauträndern, das in seinen centralen Partien eben in die Muskulatur eindringt, ohne dieselbe bereits durchbrochen zu haben. Das Carcinom baut sich aus einfachen, teils verästelten und geschlängelten, teils etwas cystisch erweiterten Drüsen auf und endet vollkommen geschlossen, an allen Rändern mit scharfen Grenzen. Das Stroma ist sehr zell- und kapillarreich, besonders an der Oberfläche der Randpartien, wo es stellenweise als typisches Granulationsgewebe dem Carcinom in nahezu gleicher Breite aufgelagert ist, während

junge Carcinomschläuche von unten her in dasselbe eindringen. Schleimhaut abgehoben und teilweise unterminiert; unvermittelte scharfe Grenze.

36. Barbara G., 51 J. Seit 4 Monaten Beschwerden. 7. VII. 02 sacrale Resektion. Exitus 14 Tage p. op. an Sepsis.

Makrosk.: Reseciertes Darmstück 10 cm lang. An der vorderen Wand ein ungefähr Fünfmarkstück grosses Geschwür mit wallartig verdickten Rändern und infiltriertem Grunde.

Fig. 46.

Mikrosk.: Flaches, rein adenomatös gebautes Carcinomgeschwür, das in den centralen Partien die Darmmuskulatur zerstört hat, ohne jedoch tiefer ins periproktale Gewebe einzudringen und das durch Stromaexpansion wächst. Der Zellreichtum des Stromas ist stärker als gewöhnlich ausgeprägt und hat am distalen Geschwulstende zur Anhäufung einer breiten förmlichen Mauer von Rundzellengewebe geführt, die zwischen Tumor und sämtlichen Schichten der gesunden Darmwand gelegen ist. In diesem zellreichen Gewebe liegen kleine Haufen von Geschwulstzellen, die degenerative Vorgänge aufweisen. Schleimhautgrenze scharf, nur unmittelbar am proximalen Tumorende einige wenige Einbrüche in die abgehobene und stark bei Seite gedrängte Mucosa.

37. Jakob W., 63 J. Seit 6 Wochen Beschwerden. 7. VII. 02 sacrale Amputation. 9 Monate p. op.: lebt; gutes Allgemeinbefinden.

Makrosk.: Reseciertes Darmstück 10 cm lang. An der Hinterwand ein flaches, buchtiges Geschwür mit ziemlich derben aufgeworfenen Rändern, das etwas über die Hälfte der Cirkumferenz des Darmrohres einnimmt.

Mikrosk.: Flaches Geschwür mit wallartigen Rändern, das teils einen einfach adenomatösen Bau zeigt, teils kleincystisch entartet ist, wobei die zu Cysten erweiterten Schläuche mit einem meist abgeflachten Epithel ausgekleidet sind und einen homogenen Inhalt zeigen. Nach den Seiten Stromaexpansion; Stroma sehr zellreich, am proximalen Ende eine breite Infiltrationszone zwischen Neubildung und gesunder Submucosa. Während so das Carcinom seitlich mit scharfen Grenzen unvermittelt endet, geht es in der Tiefe, wo es in seinen centralen Partien die Muskulatur in ihrer grösseren Breite bereits durchsetzt hat, mit vereinzelten

disseminierten kleinen Alveolen infiltrierend gegen das periproktale Gewebe vor. Schleimhautgrenze scharf und unvermittelt.

Fig. 47.



38. Wilhelm R., 52 J. Seit 2 Monaten geringe Beschwerden. 7. I. 03 Amputatio recti. 12. II. 03 geheilt entlassen.

Makrosk.: Fünfmarkstückgrosses Carcinomgeschwür mit aufgeworfenen Rändern; nicht stenosierend, oberhalb desselben 5,5 cm breiter, anscheinend gesunder Schleimhautsaum. Nach unten reicht das Geschwür bis an den Anus.

Fig. 48.

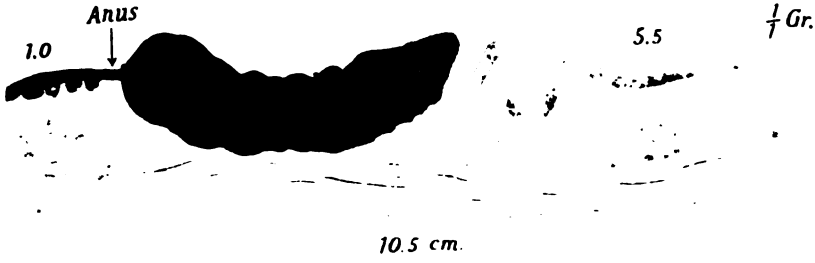

Mikrosk.: Der ganz flache Grund des rein expansiv (im wesentlichen Stromaexpansion) wachsenden Carcinomgeschwürs enthält in sehr dichtem zellreichen Stroma, das mit einer breiten Granulationsgewebsschicht bedeckt ist, einzelne kurze, ziemlich weit auseinanderliegende Carcinomschläuche, die bereits dem periproktalen Gewebe aufliegen. Während sich also so das Carcinom an der Oberfläche immer wieder zerfallend mit seinem Geschwürsgrunde von ganz geringem Dickendurchmesser ins periproktale Gewebe hineinsenkt, sind die hohen Ränder von einem ringförmigen Carcinomwall umzogen, der auf dem Durchschnitt im Gegensatz zu dem skirrhösen Geschwürsgrunde einen mehr medullaren Charakter zeigt. Das Stroma ist hier enorm gefässreich; die Kapillaren sind prall gefüllt. Auch die angrenzende Submucosa ist stark hyperämisch. Grenzen des Carcinom nach allen Richtungen scharf und unvermittelt; nirgends disseminierte Herde in den Randpartien.

39. Katharina A., 70 J. Seit $^3/_4$ Jahren Beschwerden. 6. IV. 03 Amputatio recti. Sacraler After. 13. V. 03 geheilt entlassen.

Makrosk.: Schildförmiges, zerklüftetes Carcinom von 5 cm Breite, das proximal von einem 2 cm, distal von einem 3 cm breiten Schleimhautsaum eingefasst ist.

Fig. 49.



Mikrosk.: Alveolär medullar gebautes Carcinom, das sich im wesentlichen durch Stromaexpansion ausbreitet. An seiner Oberfläche, besonders an seinem distalen Ende, sind grosse Partien im Begriff nekrotisch zu werden. Die Carcinomzellen sind zum grössten Teil zerfallen und ersetzt durch sehr reichliches Rundzellengewebe, das centrale Einschmelzungen aufweist. Nach der Tiefe zu ist das periproktale Gewebe bereits ergriffen. In diesem mehrere nicht carcinomatöse, hyperplastische Drüsen. Mucosagrenze unvermittelt und scharf.

40. Aus der Sammlung der Heidelberger Klinik.

Makrosk.: Das resecierte Darmstück ist 7 cm lang und weist ein das Lumen ziemlich stark stenosierendes, nahezu cirkuläres Geschwür mit hohen wallartigen Rändern auf, das nach oben von einem 2 cm breiten, nach unten einen 1 cm breiten, anscheinend gesunden Schleimhautsaum umgeben ist.

Fig. 50.

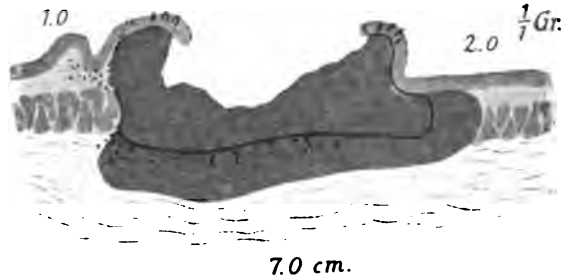

Mikrosk.: Das infiltrierend wachsende Carcinom ist einfach drüsig gebaut, besitzt ein zellreiches Stroma und zeigt vielfach, besonders an den Randpartien in Submucosa und Muskulatur regressive Vorgänge, die

begleitet sind von einer starken Anhäufung von Rundzellengewebe. An der proximalen Schleimhautgrenze mehrfache retrograde inter- und intraglanduläre Einbrüche des Carcinoms. Nach der Tiefe zu hat die Neubildung bereits das periproktale Gewebe erreicht, in das es diffus infiltrierend eindringt. Die Schleimhautdrüsen zeigen mässige periglanduläre Entzündung; nirgends finden sich Uebergang vom Drüsenepithel zum Epithel des Carcinoms.

41. Aus der Sammlung der Heidelberger Klinik.

Makrosk.: Etwa 5 Markstück grosses buchtiges Geschwür mit nur mässig erhabenen wallartigen Rändern.

Fig. 51.

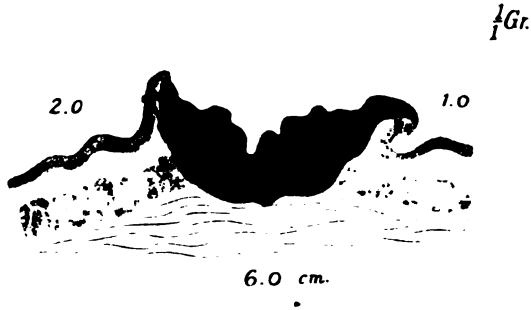

Mikrosk.: Flaches beetartig erhabenes Geschwür (Ulcus rodens), das in seinen centralen Partien etwas tiefer exulceriert ist, aber nirgends durch die teilweise zerstörte Muskulatur durchgedrungen ist. Einfach adenomatöser Aufbau; expansives Wachstum, scharfe Grenzen, zellreiches Stroma, das an den Randpartien sehr gefässreich ist.

42. Aus der Sammlung der Heidelberger Klinik.

Makrosk.: das amputierte Rectum ist 8,5 cm lang und zeigt un-

Fig. 52.

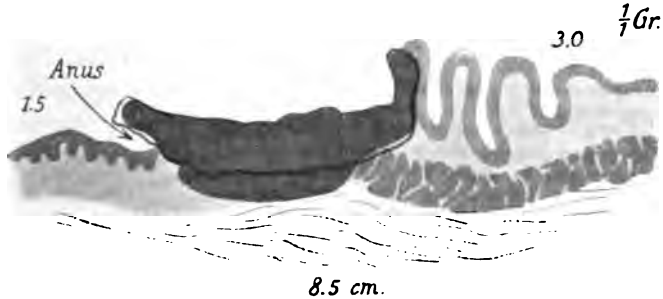

mittelbar an der Hautschleimhautgrenze ein cirkuläres, 4 cm breites Geschwür, dessen unterer Rand sich aus dem Anus herauswulstet. Oben

ein 3 cm breiter, gesunder Schleimhautsaum; unten ist ein 1,5 cm breiter Hautring mit fortgenommen.

Mikrosk.: Zumeist alveolär gebautes, durch Stromaexpansion wachsendes Carcinom, das nach der Tiefe zu eben das periproktale Gewebe erreicht und allseitig compakt gegen das gesunde Gewebe sich abgrenzt; nirgends Ausläufer oder disseminierte Herde. Stroma zellreich, enthält vielfach grössere Herde von Rundzellengewebe, innerhalb dessen man deutliche regressive Vorgänge an den Carcinomschläuchen beobachten kann. Schleimhautgrenze scharf und unvermittelt.

43. Aus der Sammlung der Heidelberger Klinik.

Makrosk.: Das exstirpierte Darmstück ist 9 cm lang; etwa in der Mitte ein schildförmiges 5,5 cm breites Geschwür mit hohen wallartigen Rändern, das nach oben von einem 2 cm, nach unten von einem 1,5 cm breiten gesunden Schleimhautsaum begrenzt ist.

Fig. 53.

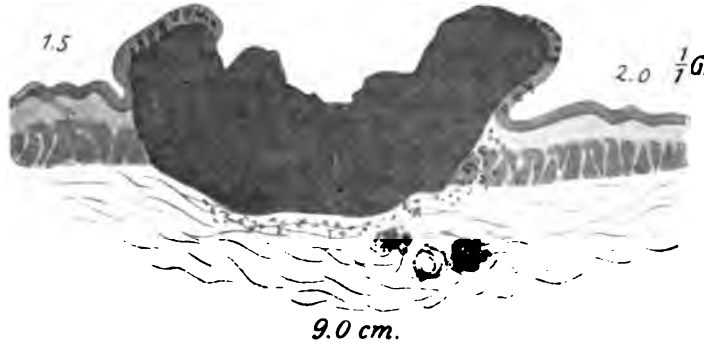

Mikrosk.: Das infiltrierend vordringende Carcinom baut sich, teilweise alveolär angeordnet, einfach drüsig auf und ist, namentlich an den Randpartien, fast medullar zu nennen. An den Schleimhauträndern zahlreiche, sehr zierliche retrograde Durchbrüche in die Mucosa und Einbrüche in Drüsen, teilweise auch Oberflächenwachstum, aber überall scharfe Grenzen zwischen normalen Epithelien und carcinomatösen. Das periproktale Gewebe, das in ziemlicher Ausdehnung vom Carcinom ergriffen ist, enthält 2 kleine carcinomatöse Drüsen.

Aus der Betrachtung der mitgeteilten 43 Fälle des Carc. adenomatosum simplex lassen sich folgende Schlüsse ziehen.

Wir können zwischen einer expansiven und infiltrierenden Wachstumsform unterscheiden. Die erstere entspricht den gewöhnlichen oberflächlichen Geschwüren, die fast stets nur Organwachstum zeigen und selten mit ihrem Grunde das periproktale Gewebe erreichen. Sie

sind in Analogie zu setzen mit dem Ulcus rodens der Haut. (Vergl. Textfig. 12, 26, 31, 40 u. a. m.).

Die andere Wachstumsform stellen tiefgreifende Geschwüre mit infiltrierendem peripherem Wachstum dar. Ihnen gehören sämtliche Magencarcinome dieser Gruppe an bis auf Fall 4, wo sich seitlich expansives, in der Tiefe aber doch auch schon infiltrierendes Wachstum findet. Die infiltrierenden Rectumcarcinome zeichnen sich dadurch aus, dass wir hier stets, auch in relativ jungen Fällen, das periproktale Gewebe von der Neubildung bereits ergriffen finden.

Während bei den expansiv wachsenden Carcinomen die makroskopische Grenze mit der mikroskopischen im wesentichen übereinstimmt, wird bei den infiltrierenden Carcinomen die makroskopische von der mikroskopischen Grenze stets mehr oder weniger weit überschritten.

II. Carcinoma adenomatosum papilliferum.

(Taf. XIII, Fig. 45.)

Bei dieser Form des Carc. adenomatosum finden sich in den Krebsalveolen statt der einfachen Schläuche vielfach verästelte Papillen. Diese bestehen aus einem ganz zarten zumeist mit einschichtigem Epithel besetzten Bindegewebsgerüst, das von dem Stroma der Alveolen ausgeht. An der Oberfläche des Tumors finden sich oft ziemlich grosse zierliche Papillenbildungen, die in das freie Lumen des Magens oder Darms hineinstreben.

Wir fanden hier des öfteren in den Epithelsträngen, die papillenartig in die Lumina hineinragten, ganz zarte kapillare Gefässschlingen; ein Befund, der bei Carcinomen im Allgemeinen geleugnet wird. (Vergl. S. 100).

Magencarcinome.

44. Karoline H., 44 J. Seit 1/4 Jahr Beschwerden. 12. I. 03 Operation: Resectio pylori. 19. II. 03 geheilt entlassen.

Makrosk.: Der exstirpierte Magen ist V-förmig um den Tumor gekrümmt, welcher von der kleinen Kurvatur und der hinteren Magenwand ausgeht. Die beiden Schenkel sind je 9 cm lang und, da die kleine Kurvatur nabelförmig eingezogen ist, treten sie wie zwei Tumoren hervor. In der Nähe der Cardia ist der Schnittrand des Magens bloss 1 cm entfernt von dem offenbar medullären Tumor. Derselbe reicht bis zum Pylorusrand und lässt bloss einen 2 Finger breiten Streifen an der vor-

deren Wand und der grossen Kurvatur frei, stenosiert also die ganze Pars pylorica des Magens.

Mikrosk.: Ganz medullar gebauter Tumor mit sehr spärlicher Stromaentwickelung und langen papillär angeordneten Schläuchen. Der Tumor rückt in reiner Parenchymexpansion geschlossen nach allen Seiten hin vor und zeigt an der Basis in grosser Ausdehnung eine starke, fast

Fig. 54.



kapselartige Bindegewebshülle an Stelle der Muscularis. Da zudem die Drüsenschläuche vielfach noch reguläre Ausdehnung zeigen, während ihr Epithel jedoch zweifellos carcinomatös ist, so handelt es sich vielleicht um ein auf dem Boden eines Polypen entstandenes Carcinom. Die benachbarte Mucosa ist durch den Tumor stark emporgewulstet und schneidet überall scharf gegen das Tumorgewebe ab, ohne sich an dessen peripherem Wachstum irgendwie zu beteiligen.

45. Ludwig W., 61 J. Vor 10 Jahren Magenbeschwerden; seit 10 Wochen wieder Schmerzen. 26. VI. 03 Resektion des Magens (Billroth II). 4. VII. 03 Exitus letalis. Sektion: Cirkumskripte Peritonitis in der Umgegend des Magen- und Duodenalstumpfes. Carcinomatöse Drüsen am Pankreaskopf und an der Leberpforte, kleinere längs des Colon transversum, am Milzhilus und vereinzelt neben der Aorta abdominalis. Hypostatische Pneumonie; Stein im Cysticus, Hydrops der Gallenblase.

Makrosk.: Das resecierte Magenstück misst an der kleinen Kurvatur ca. 14 cm, an der grossen ca. 20 cm. Von der kleinen Kurvatur ausgehend erstreckt sich ein pilzförmiger, faustgrosser Tumor in das Mageninnere, der fast die ganze Hinterwand und den grössten Teil der Vorderwand einnimmt. Nach dem Pylorus zu 3 cm, nach der Cardia 1—2 cm freie Zone. An der kleinen Kurvatur ein derber Drüsenstrang und in der Umgebung desselben auf der Serosa kleine Knötchen.

Mikrosk.: Der ganz medullar gebaute Tumor setzt sich zusammen aus ziemlich grossen, von den zierlichsten Papillen ausgefüllten Alveolen, die von einander nur durch ganz schmale, aus sehr zellreichem Gewebe gebildeten Stromasepten getrennt werden. Nach der Tiefe zu rein expansives, seitlich jedoch infiltrierendes Wachstum. Der Tumor hat in der Tiefe die Muskulatur nicht ganz durchdrungen; seine Grenze ist hier eine vollkommen scharfe. Seine Grenze gegen die Mucosa ist am Pylorus

Fig. 55.

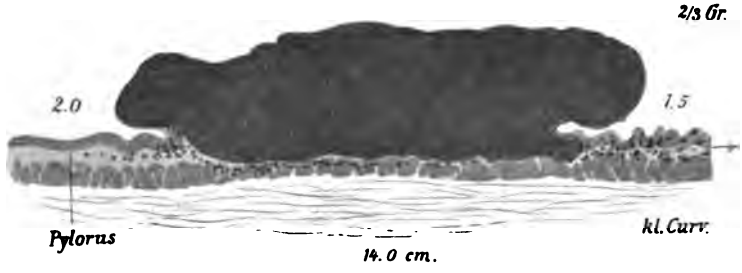

ziemlich scharf; hier finden sich mehrere Einbrüche von unten her, da das Carcinom noch eine Strecke weit in geschlossenen Komplexen vordringt. An der cardialen Seite ist im Kranken reseciert. An der Oberfläche des Carcinoms findet sich ein breiter Granulationsgewebsstreifen mit reichlichen Coagula, in dem die jungen hineinsprossenden Carcinomstränge in Drüsenform papillomatös wuchern.

Dickdarmcarcinome.

46. Isaak M., 56 J. Seit etwa 1/2 Jahr Beschwerden. 30. VI. 93. Resektion der Flexura sigmoidea wegen Carcinom. 27. VII. 93 geheilt entlassen. 8. IX. 96: Gutes Allgemeinbefinden; 15 Pfd. Gewichtszunahme.

Makrosk.: Resecierter Darm 14 cm lang, in der Mitte von einem 4—5 cm langen Geschwür so verengt, dass sich die Fingerspitzen eben nur begegnen. Der oberhalb der Stenose liegende Darmteil zeigt stark hypertrophische Muskulatur, ist aber nicht viel weiter als der abführende Schenkel. Das Carcinomgeschwür ist gegen die Muscularis scirrhös, wuchert aber gegen die Mucosa in Form einer medullären Masse, welche rasch zerfällt. In dem entfernten Mesenterialteil 5—6 bohnengrosse markige Drüsen.

Mikrosk.: Im Centrum des durch Parenchymexpansion wachsenden Carcinoms finden sich grosse Alveolen dicht gelagerter Carcinomzüge. Dieselben bilden vielfach grössere Schläuche und Cysten mit ziemlich starker papillärer Wucherung in die Lumina hinein. Nach der Peripherie mehr reguläre Reihen adenomatöser Anordnung. Nach der Tiefe im

Allgemeinen scharfe Grenze, doch finden sich einige anscheinend isolierte Herde bis ins Mesenterium hinein. Nach den Seiten zu ist die normale Mucosa stark in die Höhe gedrängt und zeigt keinerlei aktive Wuche-

Fig. 56.

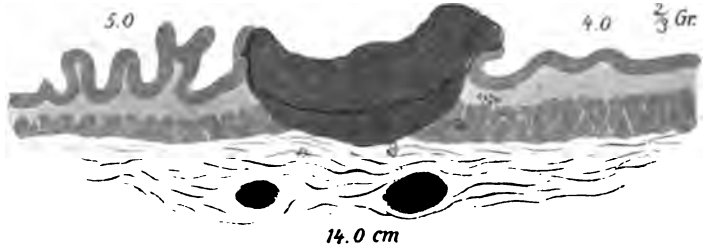

rung; ihre Grenze gegen die Geschwulst ist vollkommen scharf und unvermittelt.

47. Julius L., 42 J. Seit 3/4 Jahren Beschwerden. 26. V. 00. Resektion der Flexura sigmoidea. 28. V. 00. Abends plötzlicher Collaps. Nachts starkes Blutbrechen. Ulcus ventriculi? 29. V. 00. Nochmals etwa 1,5 l Blut erbrochen. Collaps. Exitus letalis. Sektion verweigert.

Makrosk.: Am konvexen Teil der resecierten Schlinge liegt ein Borsdorfer-Apfel grosser höckeriger Tumor von 5 cm Durchmesser und 2,5 cm Dicke, welcher das Darmlumen verengt und, da er bis auf die Serosa durchgeht, diese einstülpt und nach sich zieht. Das ganze resecierte Stück ist 9 cm lang.

Fig. 57.

Mikrosk.: Der Tumor zeigt in seiner Hauptmasse einen medullaren Typus. Die dichtgedrängten grossen Alveolen zeigen nur wenig Stroma. Innerhalb der Alveolen vielfach papilläre Anordnung der Drüsenschläuche. Grosse Teile des Carcinoms zeigen starke gelatinöse Entartung. Das Carcinom zeigt reine Parenchymexpansion und schiebt sich nur wenig submucös vor. Die angrenzende Mucosa ist stark emporgehoben, an einer Stelle vom Carcinom von unten her durchbrochen und überall scharf vom Tumorgewebe abgegrenzt.

48. Josephine R., 43 J. Lange Zeit auf Wanderniere behandelt. Starke Beschwerden. Diagnose: Pyonephrosis sin. 25. II. 03. Operation: Es stellt sich heraus, dass die Geschwulst nicht der Niere, sondern dem Darm angehört. Resektion der Flexura sigmoidea wegen grossen Carcinoms und einer damit verwachsenen Dünndarmschlinge. Kotphlegmone mit folgender temporärer Kotfistel, die sich bald wieder schliesst. 30. IV. 03. Mit geschlossener Wunde entlassen. 5 Pfund Gewichtszunahme. 20. XI. 03: Gewichtszunahme. Wohlbefinden. Blühendes Aussehen.

Makrosk.: Der exstirpierte Tumor ist überfaustgross, in einer Länge von 26 cm vom Colon fast ringförmig umgeben. Dieses ist dadurch stark geknickt und so verengt, dass man stellenweise nur mit dem kleinen Finger durchkommen kann. Offenbar besteht im zuführenden Schenkel das primäre Carcinom (a) von 8 cm Längendurchmesser, welches ringförmig

Fig. 58.

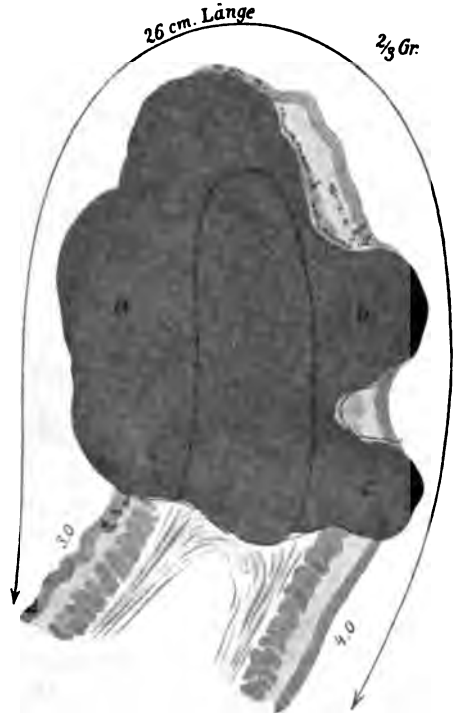

das Darmlumen auskleidet; die mesenteriale Drüsenmetastase, welche die Mitte des Tumors einnimmt, ist an zwei markstückgrossen Stellen (b u. c) in den rückläufigen Schenkel der Flexur pilzförmig durchgebrochen. Die adhärente Dünndarmschlinge zeigt an zwei bohnengrossen Stellen den

Einbruch des Drüsencarcinoms in das Lumen. Anatom. Diagnose: Stark entwickeltes Carcinom der Flexur mit Infiltration der mesaraischen Drüsen und Infektion einer Dünndarmschlinge.

Mikrosk: Der Tumor ist der Typus eines reinen Carcinoma papilliferum, das durch Parenchymexpansion wächst. In der mannigfaltigsten und zierlichsten Weise springen in das Lumen der grösseren und kleineren Alveolen die vielfach verästelten Papillen vor. Das Stroma ist ziemlich reichlich, aber kernarm. Die Grenze des Tumors ist nach allen Seiten hin sehr scharf; nur vereinzelte Alveolen schieben sich unter die benachbarte Mucosa, diese von unten her vielfach durchbrechend. Die Drüsen der Mucosa zeigen nur mässige entzündliche Reaktion, keine Wucherung. Nach dem ganzen Aufbau des Tumors ist mit grosser Wahrscheinlichkeit anzunehmen, dass derselbe bei a entstanden ist und dass die Herde b und c sekundäre Durchbrüche darstellen.

Mastdarmcarcinome.

49. Frl. Luise Sch. Seit 1/2 Jahr Beschwerden. 7. X. 97. Sacrale Resektion. 5 J. 5 Mon. p. op.: lebt, sehr gutes Allgemeinbefinden.

Makrosk.: Der resecierte Ring des Rectum ist 8 cm lang, zeigt an der Vorderfläche ein kraterförmiges Geschwür mit wulstigen Rändern, so dass die obere und untere Schleimhaut 1 bezw. 2 cm von der Geschwürsgrenze entfernt ist. Die Schleimhaut erscheint ganz gesund. Im mitentfernten Mesorectum finden sich mehrere derbe carcinomatöse Drüsen.

Fig. 59.

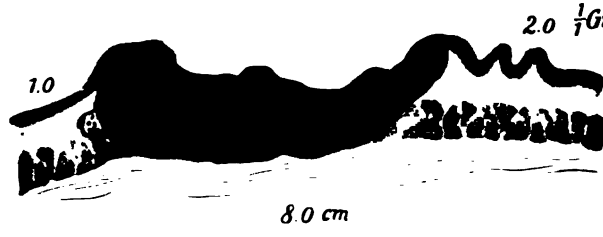

Mikrosk.: Ziemlich oberflächliches, rein expansiv sich ausbreitendes Carcinom, das nicht über die Muscularis hinausdringt und nach allen Seiten geschlossen endet. Die Neubildung, die makroskopisch grösser erscheint als mikroskopisch, baut sich auf aus grösseren und kleineren, von ziemlich derben Stromazügen eingeschlossenen Alveolen. Diese sind mit ziemlich hohem Cylinderepithel ausgekleidet und von ihrer Wand aus entspringen, das Lumen vollkommen ausfüllend, zahlreiche mehr oder weniger verästelte zarte, mit dem gleichen Epithelbelag wie die Alveolenwand bekleidete Papillen; innerhalb derselben finden sich oft ganz zarte kapillare Gefässschlingen (vgl. S. 95).

50. Damian G., 48 J. Seit ca. $^3/_4$ Jahren Beschwerden. 8. V. 00. linksseitige Colostomie. Der grosse Tumor im kleinen Becken deutlich zu fühlen. 19. VI. 00. Amputatio recti et flexurae nach voraufgegangener Laparotomie auf sakralem Wege. 21. VI. 00 Exitus letalis. Sektion: Peritonitis. Hochgradige Myocarditis fibrosa et lipomatosa.

Makrosk.: Die exstirpierte Flexur ist 30 cm lang, im mittleren Drittel eingenommen von einem handgrossen, stark wucherndem Papillom, welches an der Hinterfläche und nach rechts hin infiltrierend die Rectalwand überschritten hat, hier einen perirektalen Abscess bildete und in Form eines Stranges längs des rechten Vas deferens in die Höhe ging, so dass bei der Exstirpation noch dieses und auch das Samenbläschen exstirpiert wurde. Unterhalb des Tumors ist die Mastdarmschleimhaut noch 12 cm, oberhalb noch 6 cm weit gesund. Der Tumor selbst lässt einen 2 Finger breiten Streifen der Mastdarmschleimhaut nach links und unten intakt. Der Tumor liegt oberhalb der Nélaton'schen Falte; das oberhalb gelegene Darmstück war noch von gesunder Serosa umkleidet. In der unmittelbaren Umgebung des Haupttumors finden sich noch zahlreiche kleinere und grössere polypöse Wucherungen.

Fig. 60.

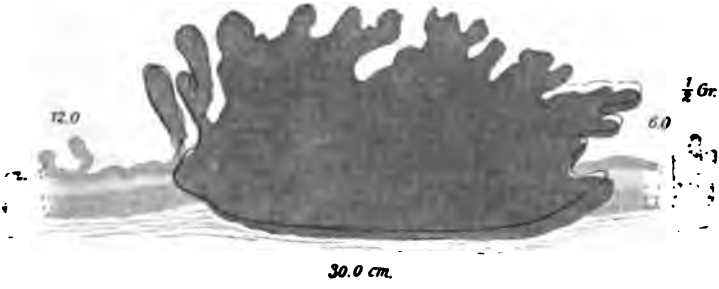

Mikrosk.: Das schon makroskopisch als papillärer Tumor imponierende Carcinom zeigt auch mikroskopisch den reinen Typus des Carcinoma papilliferum mit Parenchymexpansion. Die Carcinomschläuche bewahren, selbst in den älteren Partien, auffallend stark den Charakter normaler Drüsenschläuche, wenn auch freilich ohne Becherzellen. Die Grenzen des Tumors nach der Tiefe zu sind scharf. Besonderes Interesse beanspruchen die Verhältnisse in der umgebenden Mucosa. Dicht neben dem Haupttumor findet sich ein grosser Polyp, dessen Kuppe sicher carcinomatös ist; ob er einen „selbständigen Nebenherd" darstellt, bleibt zweifelhaft. Daneben liegen kleinere Polypen, die gleichfalls starke Zellveränderungen aufweisen, die vielleicht als Vorstufen des Carcinoms zu betrachten sind. Es wird auf diese Veränderungen in einer späteren Arbeit ausführlicher eingegangen werden.

51. 55j. M. Seit 1 Jahr Beschwerden. 18. III. 00 Sacrale Amputation. 2¼ J. p. op.: lebt; gutes Allgemeinbefinden, kein Recidiv.

Makrosk.: Pilzförmiger, papillärer Tumor; ziemlich derb. Nach den Seiten scharf begrenzt; greift ziemlich weit in die Tiefe.

Fig. 61.

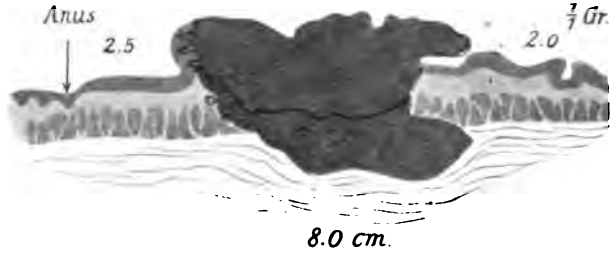

Mikrosk.: Ziemlich flaches Geschwür, das über die Muscularis nicht in die Tiefe dringt. Zumeist, wenn auch nicht überall, ausgeprägter papillomatöser Bau, jedoch nicht so deutliche Alveolenbildung wie bei Fall Nr. 49. In den Papillen auch hier zahlreiche zarte Gefässschlingen. Grenzen nach allen Richtungen scharf, Wachstum durch Expansion. In der Peripherie des Tumors Neigung zu degenerativen Processen. Mucosa zur Seite gedrängt; Drüsen ohne bemerkenswerte Veränderungen.

52. 55j. W. Seit 1 Jahr Beschwerden. 15. V. 02. Sacrale Amputation. 11 Monate post operat.: lebt; gutes Allgemeinbefinden.

Makrosk.: Kleiner, pilzförmiger Tumor. Die überhängenden Ränder derb. Grenze nach der Tiefe zu scharf, dicht oberhalb der Muskulatur.

Fig. 62.

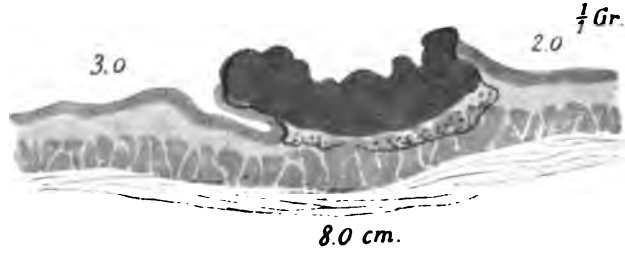

Mikrosk.: Das Carcinom zeigt im wesentlichen den gleichen Typus wie Fall Nr. 49; auch hier mehr ein oberflächlich sich expansiv ausbreitendes Carcinom, das über die Muskulatur nicht hinausgeht. Mucosagrenzen scharf; Drüsen ohne Besonderheiten.

53. Georg Pf., 54 J. Seit ¾ Jahr Beschwerden. 28. III. 03. Amputation des Rectum. Sacraler After. 25. IV. 03 geheilt entlassen.

Makrosk.: Das resecierte Darmstück ist 10 cm lang; in der Mitte

und hinten ein über 5-Markstückgrosses tief ulceriertes Carcinom mit aufgeworfenen Rändern, das jederseits von der Schnittgrenze ca. 3 cm entfernt ist. Die dem Ulcus benachbarten Drüsen sind derb infiltriert, während die an der Schnittgrenze liegenden weich und nicht carcinomatös erscheinen.

Fig. 63.

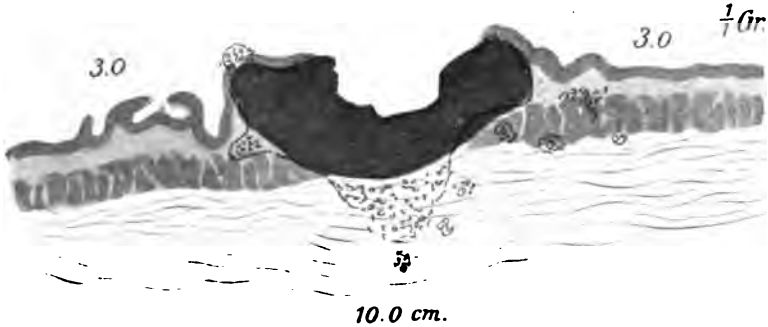

Mikrosk.: Alveolär gebautes, expansiv wachsendes Carcinom, mit fast durchgehends vorhandener Papillenbildung, die besonders hübsch am distalen Rande zum Ausdruck kommt. Hier ist sowohl das Carcinom wie die angrenzende Schleimhaut sehr reich an prallgefüllten Kapillaren, die teilweise geplatzt sind und so zu Haemorrhagien geführt haben. Am proximalen Ende schiebt sich der Tumor zungenförmig unter die Schleimhaut, ohne Durchbrüche zu zeigen; dagegen finden sich einige kleine vorgeschobene Herde in Submucosa und Muskulatur jenseits der makroskopischen Grenze. In den centralen Partien ist das Carcinom bereits beträchtlich in das periproktale Gewebe vorgedrungen, das es bis nahe an die Schnittgrenze durchsetzt; hier beginnender Uebergang zum infiltrierenden Wachstum.

Sämtliche 10 Fälle des Carc. papilliferum bis auf einen (Magen), der cardialwärts hart an der Tumorbasis im Kranken reseciert ist, zeigen ein rein expansives Wachstum. Die mikroskopische Grenze fällt mit der makroskopischen zusammen. Alle Tumoren zeigen mehr oder weniger Neigung zu einem polypösen Wachstum ins Magen- bezw. Darmlumen hinein und sehr geringes Tiefenwachstum.

Daraus ergiebt sich, dass das Carc. adenomatosum papilliferum die gutartigste Form des Magen- bezw. Darmcarcinoms darstellt.

III. Carcinoma adenomatosum microcysticum.

Taf. XII, Fig. 43.

Das Carcinom stellt eine Abart des Carc. adenomatosum simplex dar. Die einfachen, selten verästelten Drüsenschläuche erweitern sich,

augenscheinlich unter dem Druck des producierten Sekretes, zu kleinen Cysten bei gleichzeitiger Abflachung des fast stets einschichtigen Epithels. Der Cysteninhalt erscheint als eine homogene mit Eosin leuchtend rot gefärbte Masse und ist sowohl von gelatinös entarteten Zellen als auch von den sonst häufig sich als Inhalt der Carcinomschläuche findenden Degenerationsprodukten wohl zu unterscheiden; diese stellen eine von Leukocyten durchsetzte körnige Masse dar.

Magencarcinom.

54. Frau Marie E., 82 J. Gangraena senilis femoris. Amputation. Exitus letalis. 8. I. 01 Sektion: Am Pförtner eine Thalergrosse infiltrierte Partie; Ränder wallartig, Mitte etwas eingesunken, mässige Stenose.

Sektionspräparat.

Fig. 64.

Mikrosk.: Das Carcinom breitet sich ganz flach in kompakter Masse expansiv in der Magenwand aus und ist ganz gleichmässig medullar gebaut. Es besteht zum grössten Teil aus kleinen cystisch degenerierten, teilweise bauchig erweiterten Drüsenschläuchen, deren Epithel aber überall gut erhalten ist. Die Hohlräume enthalten einen homogenen, selten gekörnten, mit Eosin leuchtend rot gefärbten Inhalt. Die angrenzende Mucosa erscheint von dem geschlossen vordringenden Tumor passiv verdrängt; nirgends Einbrüche in Drüsen oder in das interglanduläre Gewebe.

Dickdarmcarcinome.

55. 63j. W. Seit 2 Jahren Beschwerden. 21. XII. 00. Sacrale Amputation. 2¼ J. p. op.: lebt; sehr gutes Allgemeinbefinden, kein Recidiv.

Makrosk.: Das Carcinom, das unmittelbar am Ende des Rectums gelegen ist, ist 7 cm breit, circulär und wulstet sich zum Anus heraus. Nach oben noch ein 2 cm breiter Saum gesunder Schleimhaut.

Mikrosk.: Das Carcinom, das sich unmittelbar an der Haut-Schleimhautgrenze entwickelt hat und sich über den Anus hinauswulstet, zeigt einen alveolären Bau; die in den Alveolen gelegenen Drüsen sind zu kleinen Cysten erweitert, die, teilweise konfluiert, sich zu grösseren ver-

einigt haben und mit einem durch Eosin leuchtend rot gefärbten homogenen, zuweilen Zelldetritus enthaltenden Inhalt angefüllt sind. Der Tumor ist ganz kompakt; er dringt nach allen Seiten geschlossen ex-

Fig. 65.

pansiv mit glatten Grenzlinien vor, die Schleimhaut weit zurückschiebend, ohne in letztere einzubrechen.

56. 57j. M. Seit 3 Mon. Beschwerden. 17. I. 96. Sacrale Resektion. 15. V. 01 wallnussgrosser Recidivknoten entfernt. Gute Rekonvalescenz. 6 J. 11 Mon. p. I. op.: Exitus an Pneumonie.

Makrosk.: Das resecierte Rectumstück hat eine Länge von 10 cm, wird an der vorderen Wand aufgeschnitten und enthält ein 5 cm hohes und 10 cm breites Geschwür, welches die hintere Rectalwand und die beiden seitlichen Wände einnimmt und nur in der Mitte der vorderen Wand eine 1 cm breite Zone freilässt. Von der Mitte des Geschwürs springen 2 wallnussgrosse derbe missfarbige Knoten in das Rektallumen vor, dasselbe fast ganz stenosierend; Geschwürsfläche hart und infiltriert.

Fig. 66.

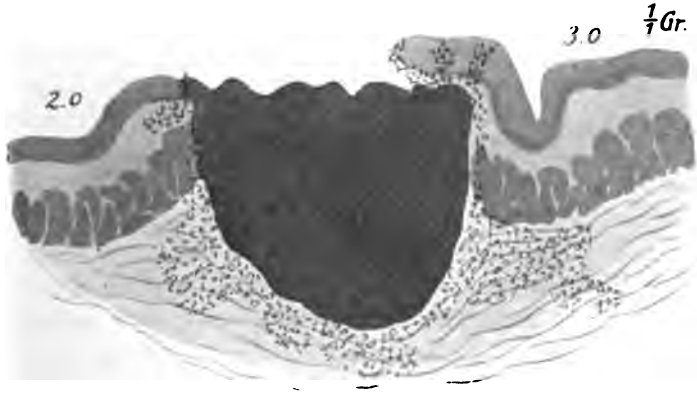

Mikrosk.: An der Oberfläche ulceriertes Carcinom, das die Muskulatur in ihrer ganzen Breite entsprechend seiner Oberflächenausdehnung durchdrungen hat, um sich im periproktalen Gewebe weiter auszubreiten.

Es besteht in seiner Hauptmasse aus meist ganz kleinen Cysten, die zum grossen Teil mit einem von Eosin blassrot gefärbten homogenen Inhalt ausgefüllt sind. Das Epithel ist zumeist ein hohes Cylinderepithel, das zuweilen, anscheinend durch Druck des Cysteninhalts, stark abgeflacht ist. Die Grenze des Carcinoms gegen das gesunde Gewebe ist eine scharfe; in der Schleimhaut finden sich dicht am Rande einige kontinuierlich vom Haupttumor ausgehende Durchbrüche durch die Muscularis mucosae. In der Muskulatur sind der Tumorgrenze einige Entzündungsherde vorgelagert, die kontinuierlich in das zellreiche Randstroma übergehen (Stromaexpansion). Innerhalb derselben finden mehrere riesenzellenähnliche Gebilde, offenbar zusammengeballte Tumorzellen, die Degenerationsvorgänge zeigen. Die Mucosadrüsen heben sich an den Tumorgrenzen, auch gegenüber den geschilderten Einbrüchen, scharf ab von den Carcinomschläuchen.

Von dem Carc. microcysticum lässt sich nach dem spärlichen vorliegendem Material nur sagen, dass es sich — unsern Erfahrungen nach — um rein expansiv wachsende Carcinome handelt, die mehr Neigung zum Organwachstum als zum Tiefenwachstum zeigen.

IV. Carcinoma adenomatosum gelatinosum.

Das Carcinom baut sich im Allgemeinen aus einem netzartigen, alveolär angeordneten Stroma auf; in die grösseren und kleineren Maschen dieses Netzes ist das Geschwulstparenchym in Gestalt schleimiger, gelatinöser Massen eingelagert, die teils vollkommen entartet sind, teils noch einzelne Zellen (Siegelringform), Zellbänder oder Zellschläuche enthalten. Die Wandungen dieser Maschen sind oft mit einem ziemlich hohen ein- oder mehrschichtigen Cylinder-Epithel ausgekleidet. An den peripheren Partien ist gewöhnlich die gelatinöse Entartung weniger vorgeschritten und fehlt hier zuweilen ganz, so dass der adenomatöse Charakter der Neubildung meist deutlich zu erkennen war.

Die Stromamaschen können in ihrer Stärke sehr variieren, von ansehnlichen Bindegewebsbalken (namentlich bei expansiven, grob alveolären Geschwülsten) bis zu einem feinen und zierlichen Netzwerk, das an das Stützgerüst des Fettgewebes lebhaft erinnert.

Magencarcinome.

57. Marie H., 65 J. Seit etwa 1/2 Jahr mässige Magenbeschwerden, geringe Abmagerung. 5. VI. 96 Operation. Billroth II. 9. VI. Exitus letalis. Sektion: lobuläre Pneumonie. Keine Peritonitis.

Makrosk.: An der grossen Kurvatur ein oberflächliches Schleim-

hautgeschwür mit etwas derben harten Rändern, welches den Pförtner so verengt, dass sich die eingeführten Fingerspitzen eben nur mit Not berühren. An der Duodenalseite ist der gesunde Rand oben 1 cm, unten 1,5 cm, an der Magenseite dagegen 5 cm breit.

Fig. 67.

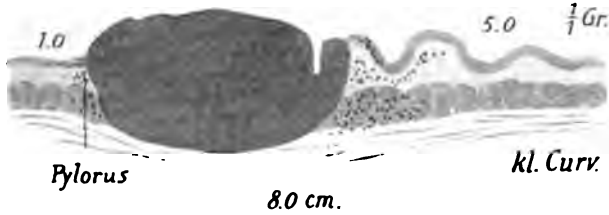

8.0 cm.

Mikrosk.: Das Carcinom zeigt hochgradige gelatinöse Degeneration. Vereinzelt finden sich noch in den gelatinösen Massen einige undeutliche adenomatöse Schläuche. Der Pylorus wird in Submucosa und Mucosa ein wenig überschritten. In der Mucosa ziemlich starke Entzündung. Die Drüsen zeigen vorwiegend Kompression und Atrophie, nur wenig Wucherung, keinerlei carcinomatöse Entartung.

58. Margarethe G., 57 J. Seit etwa 1/2 Jahr Beschwerden; seit etwa 8 Wochen knolliger Tumor in der Magengegend bemerkt. Operation: 17. VI. 96. Gastroenterostomie mit Knopf nach v. Hacker. 27. VI. 96. Exitus letalis. Sektion: Carcinoma pylori, Metastasen in der Leber. Lungenemphysem. Mitralstenose, alte Verdickung der Aortenklappen.

Sektionspräparat.

Fig. 68.

Tumorlänge 5.0 cm.

Mikrosk.: Das Carcinom besteht in seinen älteren Partien aus grossen mit gelatinösen Massen erfüllten Alveolen, in seinen jüngeren Partien zeigt es adenomatösen Bau, aber auch hier vereinzelt bereits gelatinöse Degeneration. Während der Tumor an der Fundusseite scharf begrenzt aufhört, setzt er sich am Pylorus diffus teils auf das Pankreas teils auf das Duodenum fort, und zwar so, dass er gegen letzteres längs

der Serosa vordringt, Mucosa und Muscularis verschonend. Die Mucosa ist im ganzen Bereich des Tumors ulceriert; in ihre Grenzpartien dringt derselbe diffus interglandulär ein. Die benachbarten Drüsen sind verlängert und etwas geschlängelt; das interglanduläre Gewebe ist stark entzündet. Im Pankreas Organmimikry des Carcinoms, vgl. S. 37 und Taf. V, Fig. 15.

59. Franz R., 40 J. Seit 3/4 Jahren Beschwerden. 4. XII. 99. Wegen Magencolonfistel (perforiertes Carcinom) Ausschaltung des Colon descendens. 8. XII. 99. Exitus letalis. Sektion: Gallertcarcinom der grossen Curvatur mit Durchbruch ins Colon transversum. Perforation der Darmwand am Knopf, eitrige Peritonitis.

Sektionspräparat.

Makrosk.: Der Tumor ist ein grosses verjauchtes Carcinom mit stark überhängenden Rändern, das von der hinteren Magenwand ausgegangen, dann auf die grosse Kurvatur und vordere Wand übergriffen hat, um von hier ins Colon transversum durchzubrechen. Es steht makroskopisch nirgends in Verbindung mit dem Pylorus, von dem es beträchtlich weiter entfernt bleibt als von der Cardia, an die es nahe heranreicht.

Fig. 69.

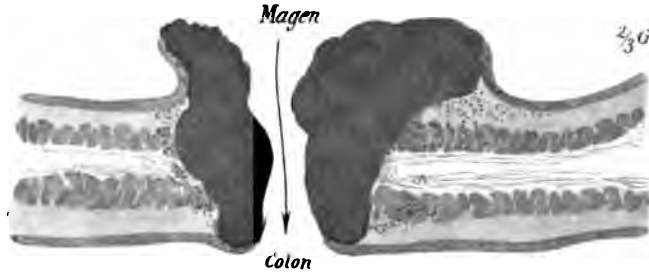

Mikrosk.: Das Carcinom zeigt zwei verschiedene Wachstumsformen. Zu seinem grösseren Teil zeigt es hochgradige gelatinöse Entartung und baut sich auf aus zum Teil beträchtlich grossen Alveolen, die aber offenbar durch Konfluenz vieler kleinen entstanden sind; denn man sieht sie durchzogen von einem fein verästelten Stromanetz, dessen Maschen zuweilen noch viel Cylinderepithelien enthalten, während der Contur nicht glatt sondern guirlandenförmig geschweift ist, wobei jede konvexe Ausbuchtung einer kleinen oft nöch vollständig erhaltenen mit hohem Epithel ausgekleideten Alveole entspricht. Dieser Wachstumstypus findet sich in den cardialen und centralen Teilen der Geschwulst, auch an der Vorderwand des Magens, wo die Neubildung bereits auf das Colon übergegriffen hat. Nach dem Pylorus zu findet sich jedoch eine ganz andre Wachstumsform. Hier baut sich der Tumor einfach drüsig auf und zwar breitet

er sich bei nahezu vollständig erhaltener Muscularis mucosae hauptsächlich in Submucosa und Mucosa aus. In der letzteren ersetzt er die normalen Drüsen so täuschend, dass es oft erst bei genauerem Studium der Zellform gelingt, diese als krebsig festzustellen. Deutlich wird der Unterschied erst an der Grenze, wo man sehen kann, wie die carcinomatöse Pseudomucosa die normale Mucosa in toto bei Seite schiebt, ohne dass sich der geringste Uebergang zwischen beiden hier deutlich zu unterscheidenden Formen nachweisen lässt. Stroma spärlich entwickelt und zellreich. — Die angrenzende Magenmucosa zeigt starke entzündliche und Degenerationserscheinungen und weicht wesentlich ab von der Mucosa des perforierten Colon transversum, die an den Grenzen der Perforationsstelle vollkommen reaktionslos und anscheinend ganz passiv sich verhält.

Dickdarmcarcinome.

60. Oskar A., 52 J. Seit etwa 1 Jahr Beschwerden. 29. I. 87 Exstirpation der Dickdarmgeschwulst (Coecum); Vereinigung Ende zu Ende. 1. II. 87. Collaps, Exitus. Sektion: Pneumonie; keine Peritonitis, Naht sufficient.

Makrosk.: Die Geschwulst stellt einen stark faustgrossen, unebenen höckerigen Tumor dar, der an der hinteren äusseren Fläche die Fascie durchbrochen hat, sodass daselbst bienenwabenartig punktförmig gallertige Massen zu Tage treten. Die vom Ileum ins Colon ascendens durchgeführte Sonde ergiebt eine Länge von 13 cm und die in die beiden Lumina eingeführten Finger begegnen sich nach Ueberwindung eines elastischen Hindernisses in einer enteneigrossen ulcerierten Höhle, welche sich in dem nach hinten aussen entwickelten Tumor befindet. Derselbe wird an der hinteren äusseren Fläche durchschnitten und stellt sich auf dem Durchschnitt als gallertige, weich elastische Masse von alveolärem Gefüge, stellenweise von Haemorrhagien durchsetzt dar, welche gegen den Dünndarm sich ziemlich scharf absetzt. Der Tumor umgiebt den Dickdarm dicht unterhalb der Ileocoecalklappe, sodass noch die blindsackförmige Ausbuchtung des Coecum freibleibt, als eine 6 cm breite ulcerierte ringförmige Infiltration. Nach dem Colon ascendens zu 2 bis 3 etwa fingerdicke Oeffnungen, welche durch brückenförmige, stellenweis polypös entartete Schleimhautpartien von einander getrennt sind. An der Colonseite ist der Rand gesunder Schleimhaut 4—6 cm breit. Wurmfortsatz nicht entartet. Zwei gallertige Lymphdrüsen aus dem paracoecalen Gewebe entfernt.

Mikrosk.: Der Tumor setzt sich zusammen aus kleineren und grösseren Alveolen eines rein gelatinösen Gewebes, die durch ziemlich schmale kernarme Septen getrennt sind. In diese Alveolen eingelagert finden sich nur ganz spärlich noch einzelne unregelmässige Zellzüge, von denen nicht mehr genau zu entscheiden ist, ob sie früher Schläuche oder

solide Zapfen darstellten. Nach den vorliegenden Bildern scheint das erstere das wahrscheinlichere zu sein. Der Tumor dringt ziemlich geschlossen bis ins Mesenterium hinein. Reine Parenchymexpansion. Die benachbarte Mucosa ist zur Seite geschoben und zeigt in ziemlich weiter

Fig. 70.

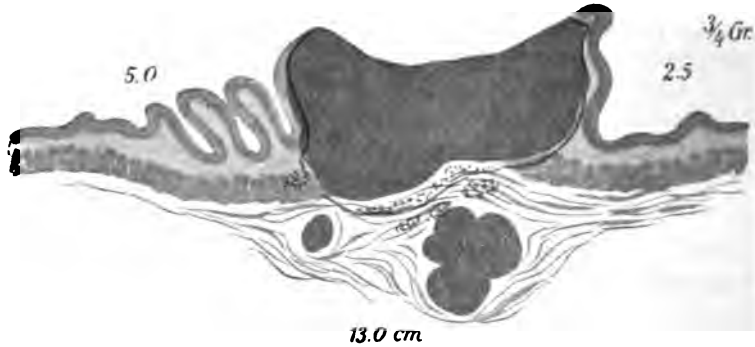

Ausdehnung eine oberflächliche schleimige Entartung. Jedoch ist diese überall scharf zu trennen von dem dicht daranstossenden gelatinösen Carcinom.

61. Friedrich Sch., 47 J. Seit 2 Jahren Beschwerden. 30. IX. 82. Exstirpation des Tumors des Coecums bezw. Colon ascendens, teilweise Resektion des Duodenum und Pankreas. Operationsdauer 4 St. $1^1/_2$ St. p. op. Collaps. Exitus.

Makrosk.: 2 faustgrosser Tumor des Coecums und Colon ascendens.

Fig. 71.



Mikrosk.: Das Carcinom setzt sich wiederum zusammen aus grossen Alveolen mit hochgradiger gelatinöser Entartung. Die Mehrzahl derselben enthält nur noch Zelltrümmer, über deren Charakter nichts mehr auszusagen ist. Nur in den Randzonen finden sich ganz vereinzelte kleine Al-

veolen mit einer Auskleidung von Cylinderepithel und vereinzelte Schläuche. Der Tumor zeigt nach allen Seiten scharfe Begrenzung und expansives Wachstum. Die benachbarte Mucosa erscheint zur Seite geschoben, atrophisch, ohne jede aktive Wucherung oder Umwandelung in gelatinöses Gewebe.

62. Leopold W., 49 J. Seit 1½ Jahren Beschwerden. 14. VI. 02. Resektion der Flexura hepatica mit Coecum. 15. VI. 02. Collaps. Exitus. Sektion: Peritonitis diffusa.

Makrosk.: Gut faustgrosser, derber, höckeriger Tumor der Flexura hepatica. Harte Drüsen im Mesocolon und Mesocoecum.

Fig. 72.

Mikrosk.: Die Hauptmasse des Tumors besteht aus sehr grossen massigen Alveolen mit starker gelatinöser Degeneration. Eine grosse Zahl der Alveolen zeigt noch deutliche Cylinderzellenschläuche mit Neigung zu papillärer Wucherung. Der Tumor ist nach allen Seiten scharf begrenzt, sowohl nach der Tiefe sowie nach der benachbarten Mucosa hin, jedoch schiebt er sich über diese Mucosa strichweise weit hinüber (Oberflächenwachstum), so dass mitten in den zum Teil weit entfernt liegenden Schleimhautfalten scheinbar isolierte Carcinomherde auftreten.

Mastdarmcarcinome.

63. Peter H., 59 J. Seit 10 Monaten Beschwerden. 2. XII. 80 Operation (hinterer Längsschnitt nach Kocher), dabei wird ein derber infiltrierter Lymphstrang zurückgelassen; Peritoneum bereits infiltriert. 1½ Monate post operat. Exitus an Metastasen.

Makrosk.: Das excidierte Darmstück hat eine Höhe von 8 cm und eine Breite von 11 cm. Die Ulceration an der vorderen Wand ist (im grössten Durchmesser) 6 cm hoch und 8 cm breit.

Mikrosk.: Das Carcinom bildet ein flaches, in der Darmwand sich expansiv ausbreitendes Geschwür. Die Tumormassen reichen nur wenig in die Muscularis hinunter. Sie bestehen aus vielfach verästelten adenomatösen Zellschläuchen mit schönem hohen Cylinderepithel und zeigen

oft hochgradige gelatinöse Degeneration. Der Tumor setzt nach den Seiten zu ziemlich scharf ab; in der Muskulatur hingegen und nach der Tiefe zu im periproktalen Fettgewebe finden sich vereinzelte infiltrie-

Fig. 73.

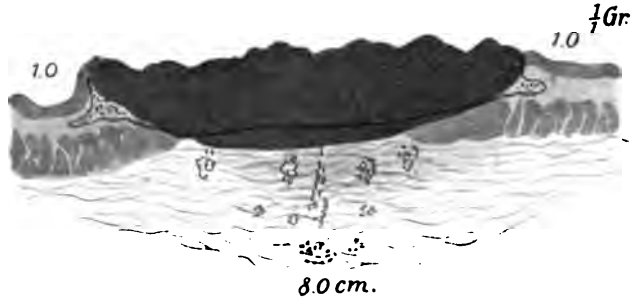

rend vordringende schmale Carcinomstränge, die bereits mehr oder weniger starke gelatinöse Entartung aufweisen. In der benachbarten Mucosa keinerlei Wucherungserscheinungen.

64. Philipp St., 50 J. Seit 1/2 J. Beschwerden, Stuhlzwang, Tenesmus, Blutabgang. 2. X. 86. Entfernung eines polypösen Mastdarmtumors mittels Ecraseurs. 26. XI. 86 Recidiv auf der bei der ersten Operation gespaltenen hinteren Rectalwand (gegenüber der Basis des primären Tumors). Excochleation; mikroskopisch: carcinomverdächtig. 20. I. 87 Amputation nach Lisfranc. 1. III. geheilt entlassen. 1 Jahr post operat. Exitus an Recidiv.

Makrosk.: Das in der vorderen Wand aufgeschnittene exstirpierte Rectum ist 10 cm lang. Der Schnitt trifft genau die Narbe der zuerst exstirpierten polypösen Neubildung, welche noch durch 4 1/2 cm breite gesunde Schleimhaut von dem sekundären Carcinom in der hinteren Raphe

Fig. 74.

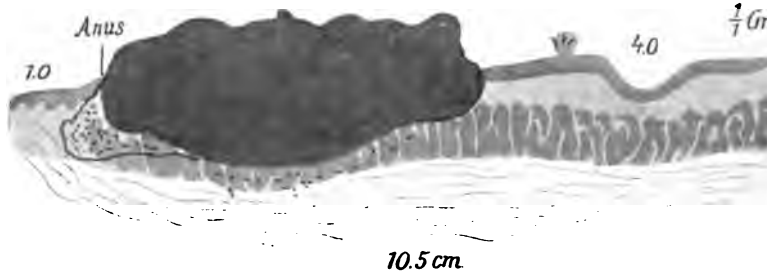

getrennt ist. Die Umgebung ist von derberem mitexstirpiertem Fettgewebe begrenzt und am oberen Ende des linken Schnittrandes sitzt eine bohnengrosse Infiltration, welche auf dem Durchschnitte gallertig in-

filtriert erscheint. Das sekundäre Neoplasma am hinteren Sphinkterschnitt ist im Allgemeinen eiförmig, 5 cm lang, 8,5 cm breit; nahe dem oberen Ende derselben liegt eine erbsengrosse weiche polypöse Wucherung.

Mikrosk.: Das Carcinom zeigt im Allgemeinen rein adenomatösen Aufbau. Die zum Teil in Cysten, zum Teil in breiteren und schmäleren Zügen angeordneten Carcinomzellen zeigen vielfache gelatinöse Degeneration. Die Grenze gegen das Nachbargewebe ist überall eine scharfe, so auch gegen die Mucosa (Parenchymexpansion). Der Tumor reicht nur bis in die oberen Schichten der Muscularis und wölbt sich nach oben ziemlich stark in das Darmlumen vor. Die Mucosadrüsen zeigen keine besonderen Veränderungen. Neben dem Carcinom, von demselben durch eine etwa 0,5 cm breite normale Schleimhautbrücke getrennt, findet sich ein etwa linsengrosser pilzförmiger Polyp. Die Drüsenschläuche desselben zeigen starke atypische Wucherung.

65. Jakob Z., 69 J. Seit 1 Jahr Beschwerden. 23. VI. 98. Sacrale Resektion. Am 4. Tag p. op. Exitus an Blutung in Peritonealhöhle.

Makrosk.: Etwa eigrosser, polypöser Tumor der vorderen Rectalwand mit ulcerierter Oberfläche, der breitbasig der Rectalwand aufsitzt und oben von einem 3 cm, unten von einem 4 cm breiten gesunden Schleimhautrande umgeben ist.

Fig. 75.

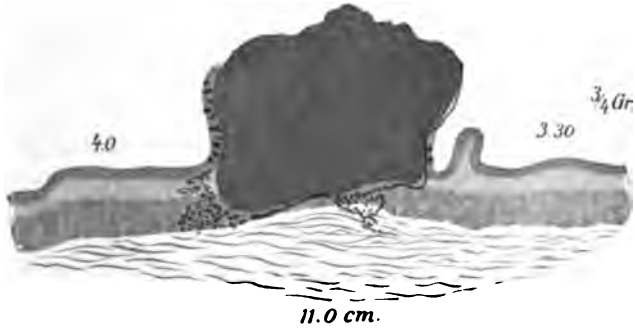

Mikrosk.: Das Carcinom ist augenscheinlich auf dem Boden eines Polypen entstanden. Es baut sich in seinem in das Darmlumen vorspringenden Teile medullar aus meist sehr langen, dicht aneinander gelagerten Schläuchen auf, während seine basalen Teile hochgradige gelatinöse Degeneration mit Cystenbildung und vielfach vollständigem Zugrundegehen der Zellstruktur zeigen. An der Carcinomschleimhautgrenze finden sich vielfache Einbrüche in die Schleimhautdrüsen, die sich vereinzelt noch weit von der Grenze entfernt in den oberflächlichen Tumorpartien vorfinden. Expansives Wachstum mit Uebergang in infiltrierendes.

66. 59 j. W. Seit 1/4 Jahr Beschwerden. 12. IV. 99. Sacrale Resektion. 6 Monate p. op. Exitus an Recidiv und Metastasen.

Makrosk.: Das exstirpierte Rectalstück misst 11.5 cm und weist im Centrum ein ca. 5 Markstück grosses typisches carcinomatöses Geschwür auf, das im wesentlichen die vordere Wand einnimmt und bereits bis an das pararectale Gewebe vorgedrungen ist. Es ist nach unten zu von einem etwa 3 cm breiten intakten Schleimhautsaum begrenzt, nach oben zu von einem eben solchen 5 cm breiten. Am Ende des letzteren eine kleine polypöse Wucherung. Drüseninfiltration konnte nicht sicher nachgewiesen werden.

Fig. 76.

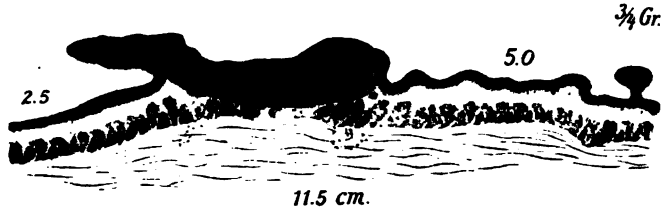

Mikrosk.: Teils alveolär, teils einfach drüsig gebautes Carcinom, das in seinen basalen Teilen gelatinös degeneriert ist; nach abwärts wird die Schleimhaut lippenförmig weit ausgebuchtet, nach aufwärts finden sich noch einige kleine submucöse Herde über die makroskopische Grenze hinaus. Der am proximalen Schleimhautende befindliche kleine Polyp zeigt gewisse Veränderungen seiner Drüsen, die an andrer Stelle ausführlicher besprochen werden sollen. Das Carcinom dringt ins periproktale Gewebe infiltrierend ein.

67. Hermann F., 68 J. Seit 10 Wochen Beschwerden. 3. III. 02. Sacrale Amputation. III. 03. Colostomie wegen stark stenosierenden Recidivs; lebt.

Makrosk.: Das resecierte Darmstück ist 14 cm lang. Das Carcinom schildförmig, 3—4 cm lang, der hinteren Mastdarmwand aufsitzend. An seinem unteren Rande 3 cm, an seinem oberen 8 cm gesunder Schleimhaut erhalten. Im pararectalen Zellgewebe keine Drüsen.

Fig. 77.

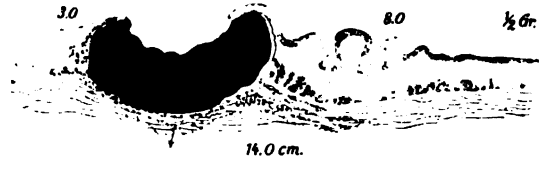

Mikrosk.: Das Carcinom zeigt überall adenomatösen Bau; seine Zellschläuche dringen bei sehr spärlicher Stromaentwicklung, die in den Randpartien vollkommen fehlt, diffus infiltrierend in den Lymphspalten

der Submucosa und Muskulatur vor. In den älteren Partien häufen sie sich in grösseren und kleineren Alveolen an, die jedoch keine scharf markierte Wand besitzen, und zeigen hier ziemlich ausgedehnte gallertige Degeneration. Ueberall kann man jedoch an dem hohen wandständigen Cylinderepithel der mit gelatinösen Massen angefüllten Schläuche den adenomatösen Typus des Carcinoms deutlich erkennen. Im pararectalen Gewebe geht das Carcinom bis an die Schnittgrenze. Mucosagrenze vollkommen scharf und unvermittelt.

Die aus dem Carc. adenomatosum hervorgegangenen gelatinösen Carcinome zeigen gewöhnlich ein mehr expansives Organwachstum, und zwar häufiger im Dickdarm als im Magen. Wie alle medullaren Carcinome dieser Organe entwickeln sie sich im wesentlichen submucös und intramucös. Nur beim Rectum erfolgt frühzeitig nach der Tiefe zu durch Infiltration der Lymphwege der Durchbruch ins pararectale Gewebe.

B. Carcinoma solidum.

I. Carcinoma solidum alveolare.

Taf. XIV, Fig. 47.

Das Carcinom zeigt zumeist einen plexiformen Bau; Zellzüge und Zellalveolen sind durch meist schmale Stromasepten von einander geschieden. Die Zellen zeigen eine polymorphe oder kubische, selten mehr cylindrische Gestalt, in den Zellhaufen finden sich des öfteren kleine, teils leere, teils mit homogener Masse gefüllte Räume. Die Schleimhautgrenze ist stets scharf gegen den Tumor abgesetzt. Selten, dass sich noch kleinere Geschwulstherde als gleichsam vorgeschobene Posten in der angrenzenden Submucosa oder Mucosa vorfinden, dem Verlauf des Cunéo'schen submucösen und subglandulären Lymphnetzes entsprechend (vgl. Taf. II, Fig. 3).

Magencarcinome.

68. Peter R., 54 J. Seit 1¼ Jahr Beschwerden, Abmagerung. 11. II. 99. Operation: Billroth II. 30. VI. 99 Wieder-Aufnahme. Stenosenerscheinungen. 5. VII. 99. 2. Gastroenterostomie an der Vorderwand des Magens nahe der grossen Kurvatur. 20 Stunden post op. Collaps. Exitus letalis.

Makrosk.: Stark bleistiftdicke Stenose des Pförtners. An diesem ein kleines, im Ganzen nussgrosses Carcinom, das ein Geschwür von Markstückgrösse zeigt, besonders Vorderwand und grosse Kurvatur

einnehmend. Ränder des Geschwürs ziemlich derb und gewulstet. Am Boden des Geschwürs gegen das grosse Netz zu geht ein halbhaselnussgrosser Knoten in das Netz über und enthält im Centrum deutliche Blutgefässe: perivasculäre Infiltration.

Fig. 78.

Mikrosk.: Solides Carcinom von medullarem Bau, das in der Muscularis und Submucosa in ganz feinen, dicht beieinander liegenden, vielfach netzförmig verschlungenen Zügen infiltrierend vordringt und einen Ausguss der Lymphspalten bildet. In seinen mittleren Partien ulceriert, dringt es an den Rändern von unten her interglandulär in die Schleimhaut ein, die Drüsen förmlich erdrückend. Ein Einbruch in dieselben ist nirgends nachzuweisen. Die angrenzenden Schleimhautdrüsen sind stark geschlängelt und verlängert; „carcinomatöse Entartung" jedoch nirgends nachweisbar. Die Grenze in allen drei Schichten gegen das gesunde Gewebe hin ist eine vollkommen scharfe, das Carcinom hört wie eine Zellmauer unvermittelt auf. Infolge der starken Hypertrophie des Pylorus erschien in diesem Falle die makroskopische Grenze weiter hinausgerückt als die mikroskopische. Nach der Tiefe hingegen, dem Netz zu, dringt das Carcinom augenscheinlich über die Schnittgrenze hinaus.

69. Lazarus B., 54 J. Seit 3/4 Jahr Beschwerden. 14. VI. 01. Billroth II. Glatte Heilung. IX. 02. Recidiv.

Makrosk.: Das exstirpierte Magenstück ist an der kleinen Curvatur 7 cm, an der grossen 13 cm lang. Die Serosa ist dicht vor dem Pylorus an der vorderen Fläche in Markstückgrösse scirrhös entartet. Der Pförtner stark stenosiert, für einen Bleistift durchgängig. Das Geschwür misst an der grossen Kurvatur 7 cm, an der kleinen 4 cm im Durchmesser; die Ränder sind verhältnismässig flach und stark induriert. Pylorusmuskulatur stark hypertrophiert. Das Geschwür selbst macht wegen der flachen Ränder und der glatten Granulationen des Grundes einen relativ gutartigen Eindruck, dagegen sind die Drüsen in der Nachbarschaft derb, und carcinomatös entartet.

Mikrosk.: Solider, plexiform gebauter medullärer Tumor, der sich kompakt und ziemlich flach in der Magenwand ausbreitet. Parenchymexpansion vgl. Taf. II, Fig. 3. Während die Geschwulst in Submucosa

und Muscularis vollkommen geschlossen vordingt, finden sich vom Tumor ausgehend, teils in den Lymphspalten der Muscularis Mucosae, teils in der tiefen Schicht der Mucosa selbst, eine Strecke weit einzelne kleine vorgeschobene Carcinomschläuche, die in der Mucosa einen förmlichen Ausguss des subglandulären Netzes (Cunéo) bilden. Die Mucosa, die über dem ganzen Tumor ulceriert ist, zeigt in den angrenzenden Partien starke

Fig. 79.

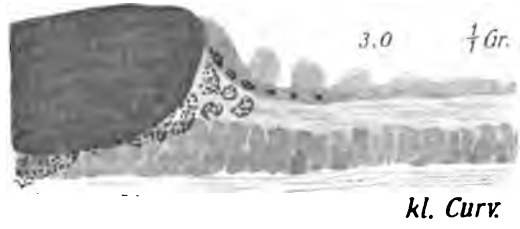

entzündliche Veränderungen. Die Drüsen sind ausserordentlich gewuchert und geschlängelt, so dass die Schleimhaut hier ein förmlich polypöses, warziges Aussehen hat. Eine carcinomatöse Entartung der Drüsen ist jedoch nirgends nachzuweisen.

70. Jakob St., 54 J. Seit 1½ Jahr Beschwerden. 7. XI. 02. Resektion nach Kocher. 16. XII. 02 In objektiv schlechtem, subjektiv gutem Befinden entlassen.

Makrosk. Am Pförtner, auf die kleine Kurvatur übergreifend, ein cirkuläres carcinomatöses Geschwür von 5 cm Durchmesser mit sehr wulstigen überhängenden Rändern, das an der grossen Kurvatur stellenweise bis an die Serosa reicht; diese ist hier mit derben Lymphdrüsen besetzt. 6. VI. 03. Kein Zeichen von Recidiv.

Fig. 80.

Mikrosk.: Der Tumor ist typisch medullar gebaut. Die Zellen sind kubisch, wenig polymorph, sehr klein. Am Rande meist scharfe Grenze des expansiv vordringenden Carcinoms. Nur wenige peripherwärts vordringende schmälere Carcinomzüge. Der Pylorus bildet eine scharfe Grenze. Auch in der Mucosa grenzt sich das Carcinom scharf ab gegen die normale Schleimhaut, letztere wulstförmig empordrängend. Die Mu-

cosa ist hier stark verbreitert und entzündet. Die Drüsen selbst zeigen starke Schlängelung und Wucherung, die auch nach der Peripherie zu zunächst kontinuierlich fortschreitet, während sich weiterhin noch zahlreiche isolierte derartige Drüsenwucherungen finden. Der Fundus der Drüsen ist in diesen scheinbaren Nebenherden verbreitert, verzweigt und tief blau gefärbt: eine sichere fortschreitende „krebsige Entartung" ist jedoch nirgendwo nachweisbar.

71. Aus der Sammlung der Heidelberger Klinik.

Fig. 81.

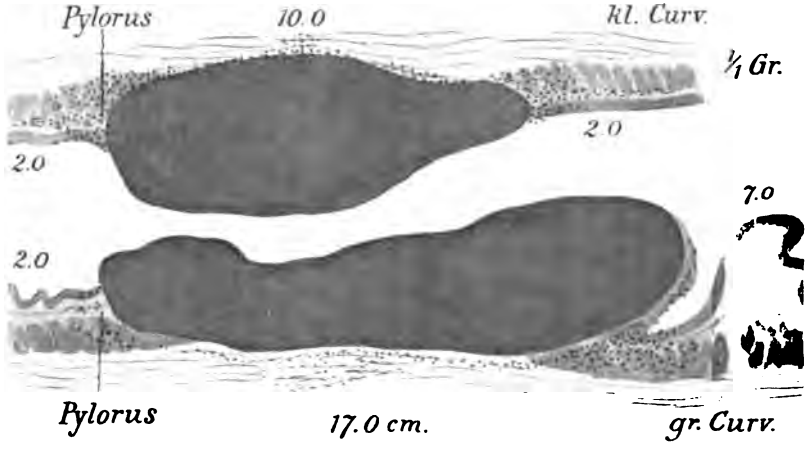

Mikrosk.: In der Mitte des medullaren Tumors sind die kleinen polymorphen Carcinomzellen in soliden Haufen angeordnet, die sich an der Peripherie nur hie und da in gröbere und feinere solide Züge auflösen. Der Pylorus wird in allen drei Schichten überschritten, jedoch nur um kurze Strecken. Horizontales Wachstum in der Schleimhaut. Nach der grossen Kurvatur hin überschreitet das Carcinom nur wenig die makroskopischen Grenzen; mehr an der kleinen. Die über dem Tumor liegende Mucosa ist zum Teil noch erhalten; die Drüsen sind hier ausserordentlich verschmälert und verlängert. Nach den Randpartien zu starke entzündliche Veränderungen in der Mucosa und mannigfaltige Drüsenwucherungen, jedoch ohne sicheren Uebergang in Carcinom.

Dickdarmcarcinome.

72. Heinrich E., 49 J. Seit Monaten Beschwerden. 30. VI. 98. Resectio coeci carcinomatosi. 8. VII. 98. Exitus letalis. Sektion: Lokale eiterige Peritonitis. Lobuläre Pneumonie. Darmnaht sufficient.

Makrosk.: Der exstirpierte Tumor besteht aus 17 cm Colon und 5 cm Ileum. Die Ileocoecalklappe ist frei, ebenso die Tasche des Blind-

darmes; dagegen geht offenbar von der hinteren Fläche des Colon ascendens, aber den ganzen Darm cirkulär umgreifend ein faustgrosser, derber scirrhöser Tumor aus, welcher polypös in das Darmlumen hineinwuchernd dasselbe verlegt, die ganze Dicke der Darmwand durchsetzt und mit der Umgebung ziemlich fest verwachsen ist.

Fig. 82.

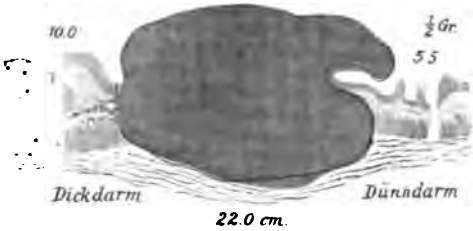

Mikrosk.: Das Carcinom stellt sich als ein solider Tumor dar, der sich aufbaut aus ziemlich schmalen, teils bandartigen sehr dicht neben einander liegenden Zellzügen, teils aus kleinen, dem Durchschnitte solcher Bänder entsprechenden Zellhaufen. Die Zellen sind klein und von polymorphem Charakter. Das sehr spärliche Zwischengewebe ist ausserordentlich zellreich. Nach dem Dünndarm zu fällt der Tumor steil ab und hört unvermittelt kompakt auf (Parenchymexpansion). Nach dem Dickdarm zu endet er nicht ganz so unvermittelt; einige Geschwulstzellzüge laufen in das sehr zellreiche Gewebe der stark verbreiterten und entzündeten Submucosa aus, in dem sie sich verlieren (Stromaexpansion). Auf eine ziemlich weite Strecke hin erstreckt sich diese submucöse Entzündung, an einzelnen Stellen förmliche Herde von diffuser Rundzellenanhäufung bildend. Der Tumor ist vornehmlich intramucös und submucös entwickelt; die Muskulatur ist von ihm nur in seinen centralen Partien zerstört.

Mastdarmcarcinome.

73. Elisabeth F., 64 J., seit ca. 10 Wochen Beschwerden. 6. VI. 00. Sacrale Amputation. 3 Wochen p. operat. Exitus an Sepsis.

Makrosk.: Das resecierte Darmstück ist 14 cm lang und weist

Fig. 83.

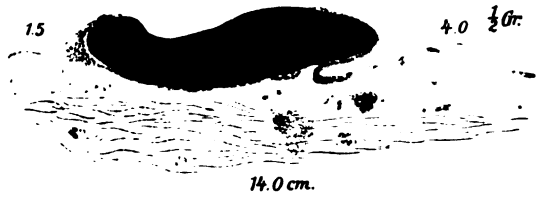

oben einen 4 cm, unten einen $1^1/_2$ cm breiten Saum gesunder Schleimhaut

auf. An der Hinterwand ein über 5 Markstück grosses ulceriertes Geschwür mit sehr derben aufgeworfenen Rändern. Auf dem Peritoneum disseminierte Carcinomknötchen.

Mikrosk.: Das Carcinom baut sich auf aus zumeist ziemlich kleinen scharf abgegrenzten Alveolen. Nach dem Rande nehmen dieselben manchmal scirrhösen Charakter an. Die Zellen sind zumeist kubisch; nur vereinzelt cylindrisch. Die normale Schleimhaut wird von dem expansiv vordringenden Tumor in toto stark in die Höhe gehoben; zeigt keinerlei Proliferationserscheinungen. Einige kleine Lymphdrüsen in der Tiefe sind von Carcinom durchsetzt.

Das Carc. solidum alveolare verbreitet sich gewöhnlich durch Parenchymexpansion; es kann ausnahmsweise vollkommen geschlossene Tumoren bilden. Nach der Tiefe zu finden sich jedoch, namentlich beim Mastdarmkrebs, meist spärliche ganz schmale Carcinomzellzüge, die die Darmwand infiltrierend durchbrechen.

II. Carcinoma solidum diffusum.

Taf. XV, Fig. 48.

Das Carcinom unterscheidet sich von dem Carcinoma alveolare vor allem durch sein diffuses Wachstum. Es fehlt den Zellen anscheinend jedes Vermögen in festeren Verbänden sich auszubreiten. Wir können hier nicht mehr zwischen Krebskörper und Stroma unterscheiden, können oft keine sichere Geschwulstgrenze feststellen. Diffus breitet sich die Neubildung vom Hauptherde, der zumeist ein rein medulläres Gepräge zeigt, nach allen Richtungen hin aus, die Saftspalten und Lymphgefässe der Schleimhaut, Submucosa und Muscularis infiltrierend. Die Zellen sind meist recht klein, kubisch oder polymorph. Es ist zumeist dieselbe morphologische Form, die Borrmann als polymorphzelliges Carcinom beschreibt.

In einem Falle (Fall 79) konnten wir eine eigentümliche Abart dieser Carcinomform beobachten. In dem ganz medullaren diffus Mucosa und Submucosa infiltrierenden Carcinom fanden sich in dem die Mucosa substituierenden Tumor grosse riesenzellenähnliche Zellen mit sehr breitem Protoplasmasaume (vgl. Taf. VIII, Fig. 24).

Die soliden Carcinome sind, soweit wir nach unserem Material urteilen können, stets medullar gebaut, wenigstens in ihren centralen Partien. Die Randpartien sind des öfteren scheinbar scirrhös; schmale Krebszellenzüge sind durch breite Bindegewebsbündel oder Muskellamellen von einander getrennt; eine weitere, starke Bindegewebs-

neubildung, die für die scirrhöse Form charakteristisch wäre, konnten wir nirgends beobachten.

Magencarcinome.

74. Pelagius G., 38j. Seit 2 Jahren Magenbeschwerden und Verstopfung, seit einem Jahre Abmagerung. Operation 13. X. 84. Billroth I. V. 85, 7 Monate post operat.: Exitus letalis an Recidiv.

Makrosk. Geschwür an der grossen Kurvatur 8,5 cm, an der kleinen nicht ganz so lang. Pylorus ziemlich stark verdickt und stenosiert; grösste Dicke der Magenwand am Pylorus 3 cm, an der Geschwürsgrenze 1,5 cm. Das Geschwür ist nicht sehr vertieft; sein Grund ist uneben, mässig induriert und von warziger Oberfläche.

Fig. 84.

Mikrosk.: Die Hauptmasse des Tumors besteht aus sehr kleinen, polymorphen Zellen, die zumeist dichte, nicht deutlich alveolär angeordnete Haufen bilden. Nach der Tiefe und nach den Seiten lösen sich diese Haufen in dünne Stränge auf, die vor allem in der Submucosa weithin die makroskopischen Grenzen überschreiten. Sie reichen ca. 1,5 cm weit über den Pylorus hinaus und erreichen auch auf der andern Seite nach dem Fundus zu die Grenze des Schnittes. Es ist hier allerdings eine scharfe Differenzierung zwischen Tumorzellen und Bindegewebszellen nicht mehr überall möglich. Dicht über dem Tumor ist die Mucosa vollkommen zerstört. Nach dem Rande hin sieht man eine ausserordentlich starke Verdickung der Mucosa mit baumförmiger Verzweigung der Drüsen. Da das interglanduläre Gewebe in sehr reichlicher aber wechselnder Menge auf weite Entfernung hin von Tumorzellen durchsetzt ist, so erscheinen die normalen Drüsen in der bizarrsten Weise komprimiert und verzogen. Nach dem ganzen Aufbau des Tumors und dem Zellcharakter muss es überhaupt unentschieden bleiben, ob hier ein diffuses Carcinom oder ein Endotheliom vorliegt.

75. Frau K., 50j. Vor 20 Jahren magenleidend. Seit 1 Jahr Beschwerden, seit ½ Jahr starke Abmagerung. Tumor kastaniengross, palpabel, beweglich. Operation 12. X. 89 Billroth I. 13. X. Collaps. Exitus letalis. Sektion: Schluckpneumonie, schlaffes Herz. Naht der Resektionswunde reaktionslos und sufficient.

Makrosk.: Starke Verdickung des Pylorus unter Verengerung bis auf Bleistiftdicke. In der Magenschleimhaut, die sich im Zustande des état mamelloné befindet, 3 oberflächliche Geschwüre mit grauweissem Grunde und speckigem Belage.

Fig. 85.



Mikrosk.: Diffuses solides Carcinom von durchaus ähnlichem Aufbau wie Fall Nr. 74. Auch hier gestattet Zellanordnung und Zellcharakter keine ganz sichere Differenzialdiagnose zwischen Carcinom und Endotheliom. Auch die umgebende Schleimhaut ist hier in durchaus ähnlicher Weise durchsetzt, wie dort. Am Pylorus macht der Tumor in den tieferen Schichten Halt; in Submucosa und Mucosa überschreitet er denselben dagegen um etwa einen halben Centimeter. Nach dem Fundus zu ist die Schleimhaut durchsetzt von kleineren Tumorherden, die zunächst als isolierte Nebenherde imponieren und mithin für ein multicentrisches Wachstum zu sprechen scheinen. Das Studium der Serie ergiebt jedoch, dass diese Herde teils submucös, teils intramucös Verbindungen mit dem Haupttumor besitzen (horizontales Wachstum).

76. Lisette Qu., 50 J. Seit 1½ Jahren Beschwerden, in letzter Zeit viel Erbrechen. 31. I. 96. Operation: Kocher. 2. II. Exitus letalis. Sektion: Frische lobuläre Pneumonie. Keine Peritonitis, keine Adhäsionen.

Makrosk.: Pförtner stark stenosiert. An der kleinen Kurvatur eröffnet, zeigt sich eine cirkuläre Infiltration des hypertrophischen Pförtners von 6—8 cm Breite, die sich gegen das Duodenum scharf abgrenzt, während sie auf der Magenseite mit flachem, buchtigem Rande auf die gesunde Schleimhaut übergreift. Die Infiltrationsfläche trägt einige warzige Schleimhautpolypen und zeigt nur einen oberflächlichen Substanzverlust, der, wie es scheint, nur in die Submucosa reicht. Diese und die Muscularis sind sehr stark hypertrophisch. Die Grenze dieser Infiltration ist an der Duodenalseite von 1—2 cm, an der Magenseite von 2—4 cm Breite gesunder Schleimhaut umgeben.

Mikrosk.: Die Hauptmasse des Tumors besteht aus soliden, kompakten Massen, deren Zellen kubisch oder polymorph, meist ausserordent-

lich klein sind. Cirkumskripte gelatinöse Entartung. Nach der Tiefe und nach den Seiten zu wächst das Carcinom in dünnen scirrhösen Strängen, die sich aber vielfach, vor allem auf der Serosa, zu grösseren Haufen verbreitern. Ueber den Pylorus greift der Tumor in den tieferen Schichten noch fast 2 cm hinaus bis ganz nahe an die Schnittgrenze. Ebenso kriecht er cardialwärts sowohl an der grossen wie an der kleinen Kurvatur ausserordentlich weit über die makroskopisch erkennbaren Grenzen hinaus; in der Submucosa fällt hier die Schnittgrenze noch in einen breiten Carcinomzug

Fig. 86.



hinein. Die Mucosa selbst ist nur auf geringere Entfernung von Carcinom durchsetzt. Es finden sich jedoch nach der Cardia zu innerhalb derselben isolierte Carcinomherde, die wiederum zunächst als multicentrische imponieren. Eine grössere Serie belehrt uns jedoch, dass diese „Nebenherde" mit den submucösen Carcinommassen in kontinuierlichem Zusammenhange stand. (Retrogrades Höhenwachstum.) Die diesen Mucosaherden benachbarten Drüsenschläuche zeigen ausserordentlich mannigfaltige Veränderungen (Wucherungen, Schlängelungen, Kompressionen), aber nirgends einen sicheren Uebergang in Carcinomgewebe.

77. Josef K., 46 J. Seit 1 Jahr Beschwerden. 25. V. 00. Billroth II. 29. V. Exitus. Sektion: Pleuropneumonie, keine Peritonitis.

Makrosk.: Länge des resecierten Magenstückes an der grossen Kurvatur 12 cm, an der kleinen 9 cm. Sowohl an der grossen wie an der kleinen Kurvatur einige derbe Drüsen.

Mikrosk.: Carcinoma solidum, polymorphzellig; dasselbe dringt meist diffus infiltrierend in die Umgebung vor. Der Pylorus wird an der grossen Kurvatur in allen 3 Schichten etwa 0,5 cm überschritten. Während sich hier das Carcinom in geschlossener Masse vorwiegend in der Mucosa selbst vorwärts schiebt, verbreitet es sich an der kleinen Kurvatur vorzugsweise in der Submucosa und überschreitet hier sowohl nach dem Duodenum wie nach der Cardia zu die Schnittlinie. Die Mucosa wird nach beiden Seiten hin von dem Carcinom durchsetzt, infiltrierendes interglanduläres Horizontalwachstum. Die Drüsen werden komprimiert und zeigen keinerlei aktive Wucherung.

78. Christine M. 38 J. Seit 8 Jahren magenleidend. Seit 5 Wochen

täglich Erbrechen. Abnahme der Körperkräfte. 6. VI. 02. Wegen der Hinfälligkeit der Pat. vorerst Gastroenterostomie. Glatter Verlauf, rasche

Fig. 87.

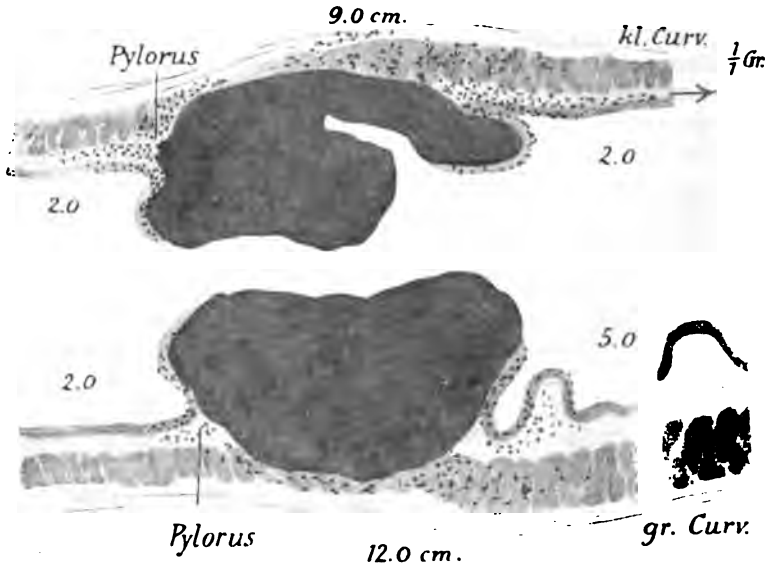

Erholung. 28. VI. 02. Resectio pylori. Glatter Verlauf. 29. VII. 02 geheilt entlassen. 3 Monate p. op. Exitus an Recidiv.

Makrosk.: Das exstirpierte Magenstück misst an der grossen Kurvatur 10 cm, an der kleinen 5,5 cm. Das Carcinom reicht an der Duodenalseite etwa bis 1 cm von der Schnittfläche und ebenso weit nähert sich die Infiltration dem Schnittrande der kleinen Kurvatur.

Fig. 88.



Mikrosk.: Das Carcinoma wächst in der Hauptmasse medullär und diffus; nur in vereinzelten peripheren Partien schmälere Stränge. Die Zellen wieder ausserordentlich klein und stellenweise von entzündlichen Bindegewebszellen nicht zu unterscheiden. Der Pylorus wird in Submucosa und Muscularis vom Carcinom überschritten und

in der Muscularis geht das Carcinom über die Schnittgrenze hinaus. Die Brunner'schen Drüsen sind durchsetzt von zahlreichen kleinen Carcinomherden. Nach der Cardia zu überragt das Carcinom in der Schleimhaut die makroskopische Grenze verhältnismässig wenig. In der Muscularis und Serosa dagegen geht es über die ca. 3 cm entfernte Schnittlinie hinaus. Die Mucosa zeigt in den Randpartien hochgradige, entzündliche Veränderungen und massenhafte Lymphfollikel. Das Carcinom bricht sowohl seitlich von der Mucosa her (horizontales Wachstum) wie unten von der Submucosa her (retrogrades Wachstum) in die Schleimhaut ein, oft rein interglandulär wachsend mit nur spärlichen Drüseneinbrüchen; die dazwischen erhaltenen Drüsen sind vielfach geschlängelt, aber ohne sicheren Uebergang in Carcinom.

79. Gottlieb R., 58 J. Seit 1/2 Jahr Magenbeschwerden. 17. VII. 02. Gastroenterostomie. 19. VII. 02 Exitus. Sektion: Diffuse miliare Carcinome des Peritoneums, dadurch Dünndarmstenose. Gangränherde der rechten Lunge, abgesacktes diaphragmales jauchig eitriges Empyem. Carcinoma pylori, namentlich Hinterwand und kleine Kurvatur einnehmend mit geschwürigem Zerfall der Mitte und diffuser Infiltration der Magenwand.

Mikrosk.: Das Carcinom durchsetzt diffus infiltrierend, von der Regio pylorica ausgehend, einen grossen Teil des ganzen Magens, weit über die makroskopischen Grenzen hinaus und ohne die Magenwand wesentlich zu verbreitern. Es baut sich auf aus überwiegend kleinen polymorphen Zellen, die die Mucosa und Submucosa in dichten Zügen, entzündlicher Infiltration vergleichbar, durchsetzen und als zierliches Netzwerk einen förmlichen Ausguss der Lymphspalten in der Muscularis bilden. In den oberflächlichen, der Mucosa entsprechenden Partien finden sich häufiger ganz grosse Zellen mit breitem, lebhaft vom Eosin gefärbten Protoplasmasaum (siehe Taf. VIII, Fig. 24). Die angrenzende Mucosa ist stark entzündlich infiltriert, so dass die Grenze des diffusen, kleinzelligen Carcinoms sehr schwer zu bestimmen ist, zumal das Präparat durch Leichenveränderung gelitten hat.

80. Anna Th., 23 J. 18. II. 03. Resectio pylori. 11. III. 03 geheilt entlassen.

Makrosk.: Der exstirpierte Pförtnerteil misst an der kleinen Kurvatur 11 cm, an der grossen 13 cm. An der kleinen Kurvatur ein pflaumengrosses Geschwür mit wulstigem, induriertem Rande. Der Pförtner wird dadurch wesentlich verengt. Das Geschwür ist etwas nierenförmig, gegen den Dünndarm tief und steil abfallend. Die Drüsen in der Nachbarschaft entschieden vergrössert und induriert.

Mikrosk.: Das Carcinom wächst zumeist medullar, nur an den

Randpartien vereinzelte schmale Züge. Das Carcinom überschreitet den Pylorus sowohl in der Muscularis als vor allem in der Submucosa und geht hier über die 1,5 cm vom Pylorus entfernte Schnittlinie hinaus. Auch nach dem Fundus zu wächst es submucös stark 3 cm über die makroskopische Grenze hinüber. Die nor-

Fig. 89.

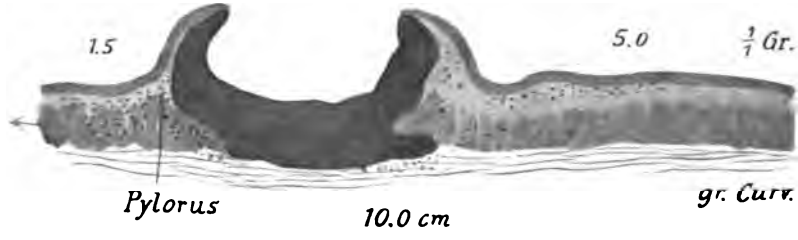

male Mucosa erscheint an den Seiten stark gehoben und von diffusen Zellmassen durchsetzt; die hier liegenden Drüsenreste zeigen nur passive Kompression. An der kleinen Kurvatur, die makroskopisch 7 cm frei ist, dringt die Geschwulst, die Mucosa diffus infiltrierend bis auf 2 cm an den Schnittrand heran.

81. Aus der Sammlung der Heidelberger Klinik.

Fig. 90.

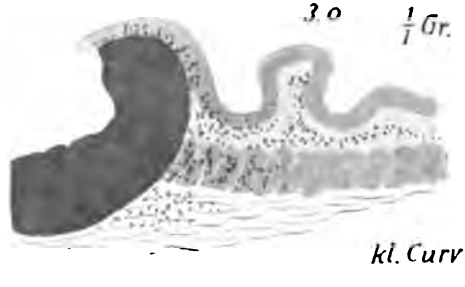

Mikrosk.: Solider, medullarer Tumor, vielleicht auf dem Boden eines Ulcus entwickelt, der diffus von der Ulceration aus in die Umgebung vordringt, eine grosse Strecke weit noch in schmalen Zügen die Submucosa infiltriert und vielfach von derselben aus in das interglanduläre Gewebe der Mucosa durchbricht (retrogrades interglanduläres Höhenwachstum). Die Mucosa ist am Rande des Geschwürs hoch emporgewulstet und von Tumormassen infiltriert; die Drüsen sind verlängert und geschlängelt.

Dickdarmcarcinom.

82. Jakob G., 21 J. Seit längerer Zeit Stuhlverhaltung und Schmerzen im Unterleib. Blut im Stuhl. 15. XII. 98. Resectio flexurae sigmoid.

wegen Carcinom. Cirkuläres Geschwür, mässig stenosierend.

Mikrosk.: Im Centrum des Tumors finden sich lange Züge gelatinösen Gewebes, in welches nur vereinzelt polymorphe Zellen eingesprengt sind. Diese Züge sind nur durch ganz schmale Septen getrennt. Nach der Peripherie zu werden sie allmählich zellreicher und schliesslich ersetzt durch feinste solide Zellreihen, welche sich streckenweise auflösen und dann vollkommen diffus die ganze Umgebung durchsetzen. Vor allem

Fig. 91.

breitet sich das Carcinom unterhalb der Muskulatur aus und überschreitet proximalwärts die Schnittgrenze, trotzdem diese 7 cm über die makroskopische Tumorgrenze hinausgeht. Der Zellcharakter ist hier an der Peripherie ausserordentlich wechselnd. Es finden sich grosse cylindrische Zellen, kubische Siegelringformen bis herab zu den kleinsten polymorphen Formen, die von den Bindegewebszellen kaum mehr zu unterscheiden sind. In die benachbarte Mucosa dringt das Carcinom sowohl horizontal, sowie retrograd vollkommen diffus ein. Die autochthonen Zellen zeigen alle Stadien der Degeneration, keine aktive Proliferation.

Mastdarmcarcinom.

83. August D., 38 J. Seit 3/4 Jahren öfter Blutabgang; in letzter Zeit Obstipation. 24. I. 03 sacrale Resektion. 26. II. 03 geheilt entlassen.

Makrosk.: Cirkuläres Geschwür, ziemlich stark stenosierend, mit wallartig verdickten Rändern, ca. 3 cm breit; nach oben 3 cm breiter, nach unten 2 cm breiter anscheinend gesunder Schleimhautsaum.

Mikrosk.: Das Carcinom baut sich überwiegend aus soliden Zellhaufen und Zellzügen auf, die, selten alveolär angeordnet, zumeist diffus infiltrierend in den Lymphspalten des Gewebes vordringen. Die ulcerierte Oberfläche weist eine ziemlich breite Granulationsgewebsschicht auf. Zwischen den auseinandergedrängten Balken der Muskulatur finden sich entsprechend dem proximalen Geschwürsrand einige längliche Geschwulstalveolen, die in Drüsenform angeordnete Zellschläuche enthalten. Während in den drei Schichten der Darmwand die Neubildung nur unwesent-

lich über die makroskopische Grenze hinausdringt, infiltiert sie diffus das periproktale Gewebe, das beiderseits im Kranken abgesetzt ist.

Fig. 92.

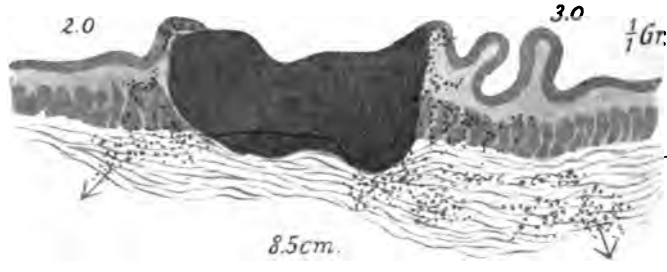

Das Carcinoma solidum diffusum zeichnet sich im Magen durch ein die makroskopischen Grenzen, ohne Rücksichtnahme auf den Pylorus, weit überschreitendes infiltrierendes Organwachstum aus; im Rectum neben dem letzteren durch ein ausgedehntes, diffuses Tiefenwachstum; es „injiciert" hier zuweilen förmlich die mesorectalen Lymphbahnen. Auch beim Dickdarm liegt die mikroskopische Grenze oft weit ausserhalb der makroskopischen.

III. Carcinoma solidum gelatinosum.

Taf. XVI, Fig. 49.

Beide Formen des Carc. solidum können gelatinös entarten, doch ist diese Entartung beim Solidum diffusum weitaus häufiger als beim alveolare. Wir finden alle Uebergänge von solchen Formen, bei denen fast jede einzelne Zelle, wenn auch bereits entartet, als solche noch zu erkennen ist, bis zu jenen grossen, mit gelatinösen Massen gefüllten Cystenbildungen, die oft so ausgedehnt sind, dass nur an wenig Stellen der ursprüngliche Wachstumstypus erkennbar ist.

Die aus der soliden Grundform hervorgegangenen Gallertkrebse erscheinen mikroskopisch, wie eben die soliden Tumoren überhaupt, ungleich bösartiger als die adenomatösen.

Magencarcinome.

84. Frau Katharine S., 53 J. Pat. bemerkte vor etwa einem halben Jahre bei einem Anfall von Erbrechen, welches sich seit einigen Wochen mehrmals wiederholt hat, eine rundliche Geschwulst in der Magengegend. Gleichzeitig seither Verschlechterung des Appetits und Allgemeinbefindens. Operation 4. IX. 82. Billroth I. Exitus 4 Stunden post. op. im Collaps.

Makrosk.: Ringförmige Infiltration der Pylorusgegend durch einen gallertigen Tumor, der die Magenwand auf $1^1/_4$ cm verdickt, und in seiner Mitte eine markstückgrosse Ulceration mit gewulsteten Rändern trägt. Bei der Sektion keine Metastasen.

Fig. 93.



Mikrosk.: Der Tumor zeigt hochgradige gelatinöse Degeneration. In den meisten Alveolen sind gar keine Zellen mehr erhalten; nur hie und da liegen dieselben noch in Gruppen zusammen und bilden unregelmässige Schläuche. In Submucosa und Muscularis mehr expansives Wachstum in grösseren Alveolen. Die Mucosa ist durchsetzt von dünneren und dickeren, das interglanduläre Gewebe infiltrierenden gelatinösen Strängen; dazwischen sind noch zahlreiche verlängerte und komprimierte Drüsen erhalten. Die Grenze gegen die normale Mucosa hin ist nach dem Fundus zu scharf; keinerlei Uebergang zwischen dem Carcinom und dem komprimierten normalen Gewebe. Nach dem Duodenum zu bildet in den tieferen Partien der Pylorus eine scharfe Grenze. In der Mucosa und dicht unter derselben ziehen dagegen zarte solide Carcinomzüge, die sich zum Teil zwischen die Brunner'schen Drüsen hineinerstrecken, bis nahe an die Schnittgrenze. Auch hier zeigen die normalen Drüsen nur Dehnung und Kompression, keine selbstständige Wucherung.

85. Martina W., 31 J. Seit 10 Jahren Magenschmerzen und Blutbrechen. Seit $1^1/_2$ Jahr Abmagerung. Operation 11. II. 85 Billroth I. 15. II. Exitus. Sektion: jauchige cirkumskripte Peritonitis an der Operationsstelle. Insufficienz der hinteren Hälfte der Cirkulärnaht.

Makrosk.: An der kleinen Kurvatur dicht beim Pylorus ein stark kirschengrosses, kesselförmig vertieftes Geschwür mit bis zu 1—2 cm verdickten Wandungen. An der grossen Kurvatur vor dem Pylorus eine knopfförmige, für die Daumenspitze offene Vertiefung, deren Grund und Ränder von derber festsitzender narbiger Schleimhaut umgeben sind, welche in der Ausdehnung eines Markstückes einzelne flache Ulcera darbietet. Die übrige Schleimhaut hypertrophiert, mamelloniert und stark hyperämisch. Makroskopische Diagnose: gutartige Stenose nach Ulcus ventriculi.

Mikrosk.: Das Carcinom zeigt im Allgemeinen den Charakter des Solidum diffusum. Nach dem Duodenum zu sind vereinzelte gelatinöse

Partien eingesprengt. Der Tumor überschreitet in allen drei Schichten, am stärksten in der Mucosa, den Pylorus. Auf der Serosa mehrere Geschwulstknoten. Die Mucosa ist noch in ziemlich grosser Ausdehnung

Fig. 94.

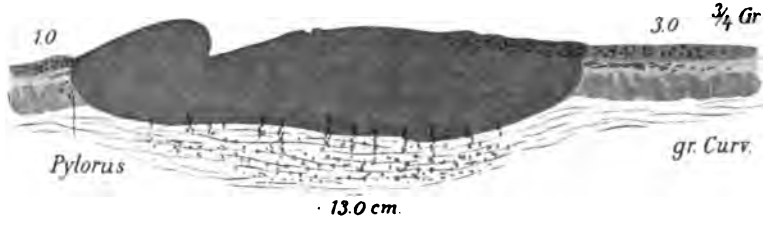

über dem Tumor erhalten und erscheint diffus infiltriert von den kleinen Tumorzellen. Die erhaltenen Drüsen zeigen keinerlei aktive Wucherung.

86. Karoline S., 46 J. Seit einem halben Jahr Beschwerden. 18. VI. 98. Operation: Billroth II. Nach $1^3/_4$ Jahren mit inoperablem Recidiv wieder aufgenommen. Stenose der Magen-Darmanastomose besteht nicht. 10. VII. 00 Exitus letalis. Keine Sektion.

Makrosk. Befund: An der kleinen Kurvatur ein elliptisches Geschwür von 7 cm Länge und 5 cm Breite, das 4 cm vor dem Pförtner endet. Das linke Ende liegt 2 cm von der Schnittlinie der kleinen Kurvatur entfernt. Die Umgebung des Geschwürs ist stark gewulstet und verdickt, so dass die Magenwand etwa 2,5 cm Dicke erreicht. Die Schleimhaut zeigt état mamelloné. In der Subserosa nach der kleinen Kurvatur hin verzweigte stricknadel- bis bleistiftdicke derbe Lymphstränge, bis in die Nähe der Schnittlinie hinreichend und auf dem Durchschnitt gallertig aussehend.

Fig. 95.

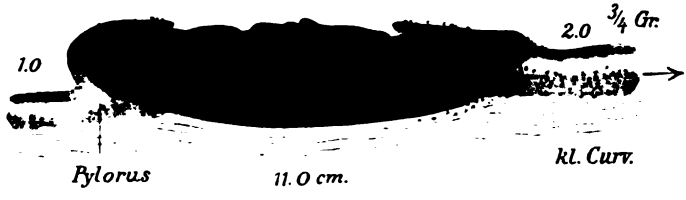

Mikrosk.: Das Carcinom ist in seinen älteren Teilen grob alveolär gebaut. Die gelatinöse Degeneration ist bis auf die äussersten Randpartien fast überall gleichmässig vorhanden, aber verhältnismässig geringgradig; die Zellkerne sind fast stets erhalten, oft auch die Zellkonturen. Nach der Tiefe zu hat der Tumor die Serosa erreicht, die er in ganzer Ausdehnung infiltriert und an zwei Stellen bereits durchbrochen hat. In der Muskulatur stellt die Geschwulst einen netzförmigen soliden Ausguss der Saftspalten dar. In der Mitte ist der Tumor ulceriert. Während

der makroskopisch schroff gegen das Duodenum zu abfallende Tumor auch mikroskopisch in allen Schichten am Pylorus Halt macht, geht er an der Fundusseite in den tiefsten Schichten der Muskulatur und in der Serosa über die Resektionsgrenze hinaus, die makroskopisch 2 cm breit gesund erschien. Die Mucosa ist an den Randpartien jederseits etwa 1,5 cm über dem Tumor erhalten, der in diesem Bereiche in ihren tieferen Schichten sich diffus interglandulär ausbreitet. Die angrenzenden Drüsen sind stark verlängert und geschlängelt.

87. Friedrich E., 46 J. Seit etwa 1 Jahr Beschwerden. 4. IV. 99 Billroth II. 29. IV. 99 geheilt entlassen. April 1901 Exitus.

Makrosk. Befund: An der hinteren Wand im Bereich der Pars pylorica springt pilzförmig ein stark apfelgrosser Tumor ins Lumen vor, an den Rändern etwa 1 cm weit über die intakte Schleimhaut überhängend. Der Tumor schneidet gegen die grosse Kurvatur zu scharf ab, weniger scharf an der kleinen Kurvatur und der vordern Magenwand. Konsistenz sehr derb, Oberfläche im ganzen ziemlich glatt; an den Randpartien stellenweise polypöse Wucherungen der Schleimhaut. Die Ulceration reicht bis dicht an die Schnittfläche des Duodenums, welche derb infiltriert erscheint; magenwärts an der grossen Kurvatur ein 7 cm, an der kleinen ein 2 cm breiter freier Schleimhautsaum. Ein nachträglich reseciertes Duodenumstück 3 cm lang, am Resektionsrand anscheinend ganz normal.

Fig. 96.

Mikrosk.: Die centrale Masse des Tumors bildet ein typisches Carcinoma gelatinosum, in welchem auf grosse Strecken hinaus keine einzige Epithelzelle mehr erhalten erscheint. Nach der Peripherie zu wächst der Tumor jedoch als Carcinoma solidum, das sich an den äussersten Grenzen in ein- und mehrschichtige, die Lymphbahnen infiltrierende Zellreihen auflöst. Diese Zellzüge überschreiten in Mucosa und Submucosa den Pylorus und gehen in der Submucosa über die Schnittgrenze (1,5 cm) hinaus. Die krebsige Mucosa erscheint diffus interglandulär infiltriert von kleinen polymorphen Carcinomzellen, die hier nur wenig Neigung zur gelatinösen Degeneration zeigen. Die dazwischenliegenden normalen Drüsen sind in die Länge gezogen, komprimiert, aber ohne aktive Wucherung.

88. Friedrich F., 56 J. Seit 4 Monaten Beschwerden. 16. VI. 02 Billroth II. 10. VII. 02 nach glattem Verlauf geheilt entlassen.

Makrosk. Befund: An der kleinen Kurvatur und an der vorderen Magenwand ein halbeigrosses Geschwür mit harten derben Rändern und faltigen Einziehungen der benachbarten Magenschleimhaut, welche an der vorderen Magenwand bis an den Pförtner heranreichen. Grosse Kurvatur 11 cm, kleine Curvatur 9 cm lang.

Fig. 97.

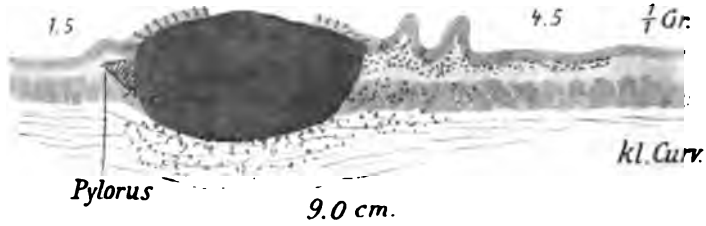

Mikrosk.: Die Hauptmasse des Tumors besteht aus hochgradig gelatinös entarteten Carcinom-Alveolen, die nur ganz vereinzelt noch Zellen in allen Stadien der gelatinösen Entartung aufweisen. Das Wachstum nach der Tiefe zu erfolgt durchaus in soliden, meist schmalen Zellzügen, die sich nach der äussersten Peripherie zumeist sehr zierlich in einreihige aus kleinsten Zellen gebildete Bänder auflösen. Sicher adenomatöse Partien sind nirgendwo nachweisbar. Die Serosa ist stark durchsetzt von Carcinomzellen. Die Mucosa, in die der Tumor teils durch horizontales, teils durch retrogrades Höhenwachstum einbricht, ist über demselben in grosser Ausdehnung noch erhalten. Die Drüsen zeigen prachtvolle baumartige Verästelung und Schlängelung, aber nirgendwo einen sicheren Uebergang in Tumorgewebe. An den Randpartien ist ausserordentlich deutlich zu verfolgen, wie die Carcinomzellen in breiteren und schmaleren Zügen in die Mucosa eindringen und zwar halten sie sich dabei durchaus an die interglandulären Lymphbahnen, die vielfach in zierlichster Weise injiciert erscheinen. Ein Durchbruch durch die Membrana propria ist nirgendwo mit Sicherheit zu beobachten, es erscheinen vielmehr die benachbarten normalen Drüsen in toto komprimiert. Sehr auffallend ist die sehr starke Beteiligung der Blutgefässe an dem Vordringen des Carcinoms. Die erweiterten und prallgefüllten Blutgefässe scheinen stellenweise dem Carcinom den Weg, entlang den „Schaltstücken" des Cunéo'schen Lymphbahnnetzes zu bahnen. (Vergl. Taf. VI, Fig. 18.)

89. Gabriel K., 61 J. Seit 3 Jahren Magenbeschwerden, die seit ca. 1/2 Jahr stärker geworden sind. 22. V. 03 Resektion des Magens. Billroth II. 22. VI. 03 nach glattem Verlauf geheilt entlassen.

Makrosk.: Das resecierte Magenstück ist an der kleinen Kurvatur 12 cm, an der grossen 20 cm lang. Am Pylorus resp. Duodenum ist die

Tumormasse überragt von einem ca. 1—2 cm breiten Saume gesunder Schleimhaut; an der kleinen Kurvatur dagegen reicht der Tumor bis dicht an die Schnittlinie heran. Am aufgeschnittenen Magen zeigt sich, dass die kleine Kurvatur sowie ein grosser Teil der Hinterwand, ferner auch ein ziemlich breiter Streifen der Vorderwand vom Tumor eingenommen sind. Derselbe ist flach erhaben, etwas pilzförmig, papillär. Die Serosa des Magens ist übersät von massenhaften weissen Krebszügen, teils fleckenförmig, teils streifig angeordnet.

Fig. 98.

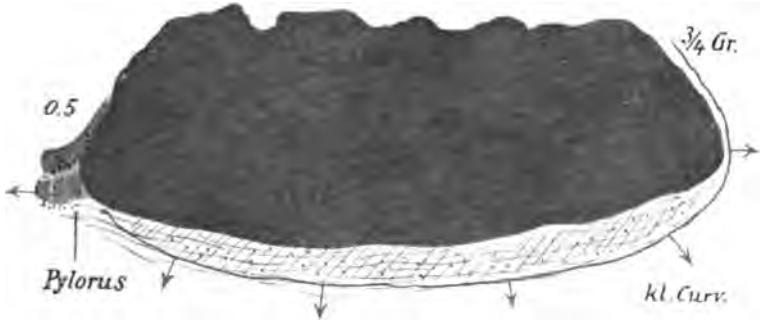

Mikrosk.: Das Carcinom zeigt eine hochgradige gelatinöse Degeneration, auch in seinen Randpartien. Es baut sich auf aus grossen, dicht aneinander gedrängten, mit gelatinösen Massen gefüllten Cysten. Die Stromaentwicklung ist im allgemeinen recht spärlich. Da, wo sich ab und zu stärkere Stromazüge finden, sind sie diffus infiltriert von soliden Zellzügen und -Haufen, deren einzelne Zellen häufig Siegelringform zeigen. In der Mucosa, die in ihrem Gerüst in beträchtlicher Ausdehnung über dem Tumor erhalten ist, sind die Drüsen ersetzt durch bandartig sich in einander verschlingende solide Carcinomzüge. Auf beiden Seiten ist im Kranken reseciert. Der Tumor setzt sich gegen die Mucosa des Duodenums am Tumor scharf ab, dringt aber mit zahlreichen Alveolen in der Submucosa und Muskulatur über die Schnittgrenze hinaus. Auch das kleine Netz ist im Kranken abgetragen.

Dickdarmcarcinome.

90. Frau Z., 69 J. Seit 4½ Monaten Beschwerden; vor 3 Wochen Partus. 26. II. 89 Amputation nach Kraske. 18. V. 89 geheilt entlassen. 1 Jahr post operat. Exitus an Recidiv.

Makrosk.: Das exstirpierte Stück, an der Sacralseite aufgeschnitten, ist 12 cm lang, wovon 6 auf das Carcinomgeschwür fallen, und 4 cm auf den oberen gesunden Schleimhautsaum. Das Geschwür nimmt die vordere und die seitlichen Flächen des Mastdarmrohres ein. Der Dou-

glas'sche Raum, durch frische peritonitische Adhäsionen in der Tiefe verklebt, zeigt miliare derbe subperitoneale Knötchen, welche namentlich an der vorderen Wand noch dicht am Schnittrande sich finden. Das periproktale Gewebe von derben, kleinknotigen Schwielen durchsetzt.

Fig. 99.



Mikrosk.: Das Carcinom zeigt zu seinem grösseren Teile hochgradige gelatinöse Entartung, besonders in seiner proximalen Hälfte. In seiner distalen geht es allmählich in einen diffus soliden Bau über, der sich in ganz schmalen, meist dicht bei einander liegenden Zellzügen und -Haufen ohne scharfe Grenze weit unter der Schleimhaut bis in die Analmuskulatur infiltrierend ausdehnt. Die proximale Grenze ist dagegen vollkommen scharf abgesetzt. Die Schleimhaut zeigt an den Tumorgrenzen stärkere entzündliche Infiltration. Nach der Tiefe zu hat die Neubildung nahe dem Anus bereits auf das periproktale Gewebe übergegriffen.

91. Herr B., 25 J. Seit ½ Jahr Beschwerden, starke Abmagerung, in letzter Zeit schmerzhafte Abscesse nahe dem Anus. Klin. Diagnose: Periproctitis, tuberkulöse Striktur, zweimalige Spaltung; 2 Monate nach der Aufnahme nach mikroskopischer Sicherstellung der Carcinomdiagnose: 3. III. 90 Amputation nach Kraske. Ausgedehnte Infiltration des Mesorectums und Douglas mit Carcinommassen. Radikaloperation unwahrscheinlich. 6 Monate post operat. Exitus an Recidiv.

Fig. 100.

Mikrosk.: Der Tumor zeigt in seinen älteren Partien hochgradige gelatinöse Entartung bei verhältnismässig geringer Stromabildung. An beiden Seiten überschreitet die carcinomatöse Infiltration die Schnittgrenzen. Hier an den Randpartien dringt die Neubildung ganz diffus

vor, zumeist in einzelligen Reihen die Saftspalten ausfüllend. Die Carcinomzellen sind in diesen Teilen zumeist erhalten, weisen aber bereits die charakteristische Siegelringform als Zeichen beginnender gelatinöser Entartung auf.

92. Herr M., 21 J. Seit 1 Jahr Beschwerden. 17. X. 92 Amput. Recti n. Lisfranc. Exitus 1 Jahr nach der Operation an Recidiv.

Makrosk.: Das amputierte Rectum misst 13 cm in der Länge und zeigt etwa in der Mitte ein 4 cm breites, derb infiltrierendes, die Darmwand verdickendes cirkuläres Geschwür mit wallartigen Rändern, das nach oben und unten von einem je 4 cm breiten anscheinend gesunden Schleimhautsaum umgeben ist.

Fig. 101.

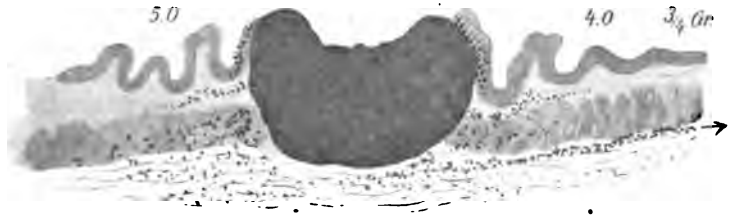

Mikrosk.: Das Carcinom ist in seinen centralen Partien ausgedehnt hochgradig gelatinös entartet und hier mehr cystisch gebaut; nach der Tiefe zu dringt es mehr infiltrierend vor, anfangs noch Siegelringform der Zellen aufweisend, nach den Grenzen zu in soliden Zellreihen. Während die Carcinomgrenze in Mucosa und Submucosa, auf der proximalen Seite auch in der Muskulatur, eine ziemlich scharfe und unvermittelte ist und hier nur verhältnismässig wenig die makroskopische Tumorgrenze überschreitet, dringen solide Tumorzüge längs der Fascia recti bis über die Schnittgrenze vor. Nach dem Anus zu infiltrieren sie in dichten Massen die Muskulatur des Spincter und das periproktale Gewebe, so dass überall im Kranken operiert wurde.

93. Herr W., 24 J. Seit 1/4 Jahr Beschwerden. 13. VI. 01 sacrale Amputation. Ein hochreichender Drüsenstrang nur mit Mühe entfernt; feste Verwachsung mit der Prostata. 5 Mon. p. op. Exitus an Recidiv.

Makrosk.: Das resecierte Darmstück misst 10 cm; an seiner Vorderfläche ein überthalergrosses in die Tiefe infiltrierendes carcinomatöses Geschwür. Nach oben noch etwa 3 cm intakte Schleimhaut. Mehrere carcinomatöse Drüsenstränge.

Mikrosk.: Das Carcinom zeigt durchwegs hochgradige gelatinöse Entartung, so dass sein ursprünglicher Wachstumstypus kaum mehr erkennbar ist. Es setzt sich zusammen aus dicht neben einander liegenden grösseren und kleineren mit gelatinösem Inhalt und Zellderivaten ange-

füllten Alveolen mit sehr spärlicher Stromabildung, die nur im periproktalen Gewebe etwas stärker vorhanden ist. Der Tumor hat weit auf das letztere übergegriffen, das anscheinend im Kranken entfernt ist. Am Rande erstrecken sich die gelatinösen Herde noch ziemlich weit in der Submucosa unter der Schleimhaut hin fort; in der Muskulatur findet man als Randpartie auch solide Carcinomzellhaufen und -Züge, die die Saft-

Fig. 102.

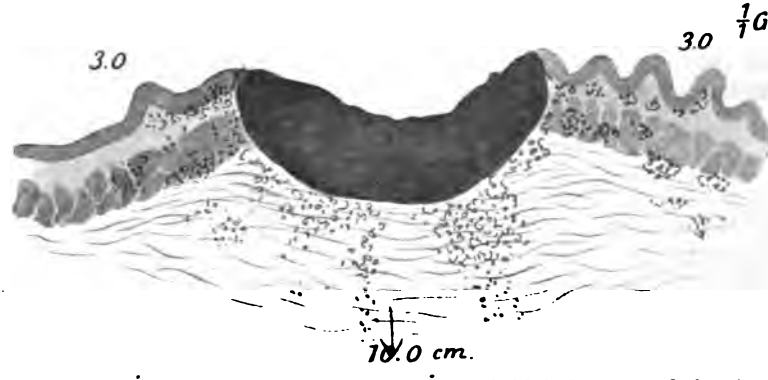

spalten des Gewebes diffus infiltrieren. Die Schleimhaut erscheint in der Nähe des Carcinoms infolge Wucherung ihrer Drüsen etwas verbreitert und auf ziemlich weite Strecke unter Beteiligung der Follikel entzündet. Unmittelbar an der Grenze kleine Hämorrhagien und ziemlich starke Hyperämie.

94. Sophie H., 29 J. Seit ca. 1/2 Jahr Beschwerden. 29. I. 03 sacrale Resektion. Ein hoch hinaufreichender Strang von bis haselnussgrossen harten Drüsen kann nicht vollständig entfernt werden.

Makrosk.: Reseciertes Darmstück 12 cm lang, Carcinomgeschwür ca. 5 cm breit, mit derben wallartigen Rändern, 2/3 der Cirkumferenz des Darmes einnehmend. Oberhalb 4 cm, unterhalb 3 cm freie Schleimhaut. Etwa 2 cm vom Carcinomrande entfernt ein linsengrosser Polyp.

Fig. 103.



Mikrosk.: Das Carcinom ist alveolär gebaut und zeigt fast durchwegs gelatinöse, oft hochgradige Entartung. An vereinzelten Randpar-

tien solides, mehr diffuses Wachstum, wo sich aber auch schon an zahlreichen Zellen typische Siegelringform nachweisen lässt. Das periproktale Fettgewebe, das eine grosse carcinomatöse Drüse enthält, ist ausgedehnt vom Tumor infiltriert. Die Infiltration überschreitet die pararectale Schnittgrenze. Der kleine Polyp zeigt zwar starke Entzündung mit beginnender Ulceration der Oberfläche, auch Degenerationserscheinungen an einigen Drüsen, aber keine als sicher carcinomatös anzusprechenden Veränderungen der Zellen, die überall ihre normale Gestalt zeigen. Die an das Carcinom angrenzende Mucosa zeigt leichte entzündliche Veränderung und Schlängelung ihrer Drüsen.

Für das Carc. solidum gelatinosum gilt das Gleiche, was über das Wachstum der beiden vorhergehenden Formen gesagt ist.

In weitaus den meisten Fällen überwiegt die diffus solide Form, und ebenso wie das Solidum diffusum macht auch das Solidum diffusum gelatinosum nicht Halt vor dem Pylorus.

Die aus der soliden Grundform hervorgegangenen Gallertkrebse erscheinen mikroskopisch, wie eben die soliden Tumoren überhaupt, ungleich bösartiger als die adenomatösen.

C. Mischformen.

Die Mischformen, die sich aus den beiden beschriebenen Hauptgruppen kombinieren, zeigen zumeist einen sehr komplicierten Aufbau aus soliden und adenomatösen Partien bei oft gleichzeitig vorhandener gelatinöser Degeneration. Sie bieten ein zu wenig einheitliches Bild, um eine Besprechung unter gemeinsamen Gesichtspunkten zu ermöglichen. Deshalb müssen wir uns auf die den einzelnen Fällen beigegebenen kurzen mikroskopischen Beschreibungen beschränken.

Magencarcinome.

95. Katharina R., 39 J. Seit 2 Jahren Beschwerden, seit 5 Monaten Geschwulst in der oberen Bauchgegend. 29. I. 84 Operation. Billroth I. 24. IV. 84 Exitus letalis. Sektion verweigert.

Makrosk.: Das Präparat zeigte eine starke Hypertrophie der Muscularis; die Schleimhaut war derb infiltriert und oberflächlich ulceriert.

Mikrosk.: Das Carcinom besitzt einen sehr komplicierten Aufbau. Nach dem Duodenum zu zeigt es noch rein adenomatöse Stellen, nach der Cardia zu dagegen einen diffus soliden Charakter. Die Geschwulstmassen dringen teils expansiv nach der Peripherie vor, zum Teil lösen sie sich

in feinste infiltrierende Züge auf. Dazwischen finden sich hie und da gelatinöse Partien. Die schmalen und zierlichen Carcinomzüge dringen bis auf die Serosa vor und überschreiten nach den Seiten hin überall die Schnittgrenzen. Auch der Pylorus scheint hier nicht das geringste Hemmnis gebildet zu haben. Die interglandulären Lymphspalten der Brunner-

Fig. 104.



schen Drüsen erscheinen an einzelnen Stellen wie ausgegossen mit Carcinomzellen. Die noch erhaltene Schleimhaut ist hochgradig entzündlich verändert und die Drüsen zeigen die verschiedensten Stadien der Kompression und Atrophie.

96. Ferdinand P., 38 J. Seit 1/4 Jahr Magenbeschwerden, seit 8 Wochen Erbrechen. 21. I. 03 Resectio pylori. 29. IX. nach auswärts versuchter Gastroenterostomie wegen Recidivs Exitus letalis.

Makrosk.: Das resecierte Magenstück ist etwa die Hälfte des ganzen Organs; es misst an der grossen Kurvatur 15 cm, an der kleinen 10 cm. An der letzteren aufgeschnitten, zeigt sich ein cirkuläres Geschwür, welches an der grossen Kurvatur die ganze Magenwand bis in die Serosa hinein in der Dicke von 5—6 cm durchsetzt und noch an der Serosaseite höckrige Auflagerungen zeigt; diesen schliesst sich dicht an eine erbsengrosse harte Lymphdrüse. Das Geschwür ist dreimarkstückgross und stenosiert den Pförtner sehr bedeutend durch seine wallartigen Ränder. Muscularis stark hypertrophisch, Schleimhaut im état mammelloné.

Fig. 105.

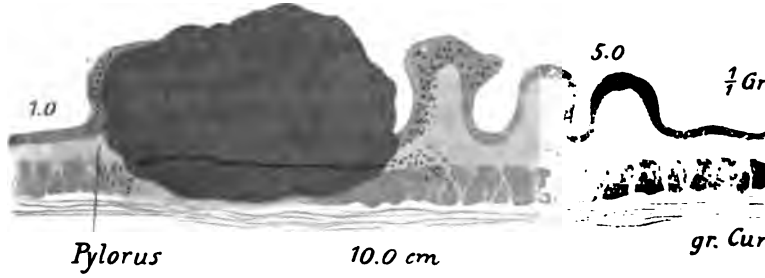

Mikrosk.: Der Tumor ist in der Hauptsache medullar adenomatös gebaut. In den Randpartien wächst er infiltrierend weiter, daneben finden

sich auch solide Partien. In der Tiefe macht der Tumor in grosser Ausdehnung vor der entzündlich infiltrierten Muskelschicht Halt, so dass hier die makroskopische Grenze über die mikroskopische hinausgeht. Der Pylorus bildet eine scharfe Grenze. Die Mucosa scheint zunächst fast in der ganzen Ausdehnung des Tumors über demselben erhalten zu sein. Die stärkere Vergrösserung zeigt jedoch, dass dieselbe unter auffallender Erhaltung der äusseren Struktur in toto carcinomatös ist. Nach dem Fundus zu hat sich das Carcinom überhaupt nur innerhalb der Mucosa noch ca. 1,5 cm weit über die makroskopische Grenze hinaus entwickelt und schneidet in scharfer Linie gegen die normale Mucosa ab. Die Drüsen der benachbarten Mucosa zeigen zwar starke Schlängelung und Dehnung, sowie schleimige Entartung, aber sicher keinen Uebergang in Carcinom. Auch nach der Pylorusseite hin ist in der Mucosa eine scharfe Grenze zwischen Carcinom und der in toto beiseite geschobenen Mucosa. Die Muscularis mucosae ist unter der carcinomatösen Pseudomucosa fast vollkommen erhalten und nur durchbrochen von zahlreichen Verbindungszügen zwischen den intramucösen und submucösen Carcinommassen.

97. Christine D., 72 J. Seit ca. 6 Wochen Beschwerden. 2. II. 03 Resectio pylori. 22. II. 03 geheilt entlassen. 18. XI. 03 Wohlbefinden. Kein Recidiv.

Makrosk.: Das exstirpierte Stück ist 10 bis 12 cm lang. Der Pylorus ist in einen derben Ring verwandelt ohne Ulceration. Am Magen ist die Resektionsstelle an der grossen Kurvatur 8 cm, an der kleinen 6 cm, am Duodenum 2 cm von Carcinom entfernt.

Fig. 106.



Mikrosk.: Der Tumor ist ausserordentlich kompliciert gebaut. Die nach dem Pylorus zu liegende Hälfte ist als Carcinoma adenomatosum scirrhosum mit Neigung zur kleincystischen Entartung zu bezeichnen, während die funduswärts liegende Hälfte ein Carcinoma solidum teils medullare, teils scirrhosum darstellt. Der Pylorus wird in Submucosa und Muscularis etwa 1 cm überschritten. Gegen die benachbarte Mucosa, die stark entzündet ist, setzt sich das Carcinom an beiden Seiten ziemlich scharf ab. Die benachbarten normalen Drüsen zeigen Wucherung, zum Teil cystische Entartung; sie sind vielfach fleckweise stark dunkelblau tingiert, aber nirgendwo mit Sicherheit in krebsiger Umwandlung.

Einige Centimeter vom Tumor entfernt, fand sich eine kleine carcinomverdächtige polypöse Wucherung, die sich jedoch als reines Adenom erwies.

98. Herr E., 53 J. Seit 3 Monaten Beschwerden; starke Gewichtsabnahme. 29. IV. 03 Resektion des Magens (Billroth II.). 2. V. leichter Icterus, der rasch zunimmt. 4. V. Benommensein. 6. V. Exitus letalis. Sektion: Peritonitis diffusa. Undichtigkeit am Magen- und Duodenalstumpf. Nekrose des Pankreas und Fettnekrose über dem Duodenalstumpf. Ulcus verticuli. Keine Metastasen.

Makrosk.: Das exstirpierte Magenstück ist an der kleinen Kurvatur ca. 11, an der grossen 12 cm lang. An der vorderen Wand aufgeschnitten, zeigt sich der Pförtner sehr stark verengt durch ein stenosierendes Carcinom mit starker Hyperplasie der Muscularis, verhältnismässig geringer Ulceration, narbig scheinender Infiltration der Serosa, namentlich an der Vorderfläche. Kleine Knötchen im benachbarten Netz und auf der Serosa. An der kleinen Kurvatur und in der Umgebung der Coronargefässe noch derbe Infiltrationen mit hanf- bis erbsengrossen Drüschen besetzt.

Fig. 107.

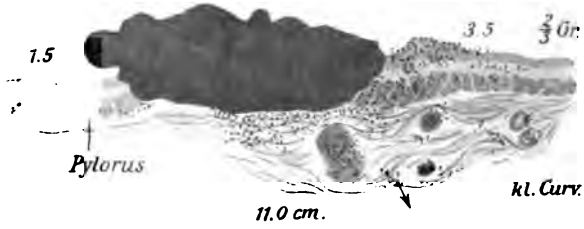

Mikrosk.: Das Carcinom zeigt einen sehr komplicierten unregelmässigen Aufbau. Die Hauptmasse des Tumor besteht aus soliden Zellhaufen und Zügen, die regellos und ganz diffus das Gewebe infiltrieren. Sie überschreiten weit die makroskopischen Grenzen an der kleinen und grossen Kurvatur, ohne jedoch den Schnittrand zu erreichen, und durchsetzen das mitentfernte kleine Netz, das augenscheinlich im Kranken reseciert wurde. Die Mucosa ist in ihrem Gerüst nahezu in der ganzen Ausdehnung erhalten, und vielfach finden sich in ihr nicht carcinomatöse, allerdings stark (regressiv) veränderte degenerierende Drüsen, während das Carcinom teils diffus solide inter- und intraglandulär vordringt, teils rein drüsig in meist einfachen, seltener verästelten Schläuchen. In ausgedehnterem Masse findet sich dies drüsige Wachstum in der vom Carcinom infiltrierten Submucosa. Stromabildung ist so gut wie gar nicht vorhanden. Die Grenze zwischen Carcinom und Mucosa ist am Pylorus vollkommen scharf und von der makroskopischen noch etwa 1 cm weit entfernt. In Submucosa und Serosa dringen hier jedoch noch einige

schmale Ausläufer in das Duodenum ein. Nach der Cardia zu wird, wenn der Schnittrand zwar auch nicht vom Tumor erreicht wird, so doch die makroskopische Grenze weit überschritten; hier ist das Verlaufen der diffusen carcinomatösen Infiltration in der entzündeten Schleimhaut ein so allmähliches, dass sich die Tumorgrenze nur mit grosser Schwierigkeit feststellen lässt. Im kleinen Netz mehrere Drüsen, die sämtlich bereits Carcinomzüge, zum Teil drüsig, zum Teil solide enthalten.

99. Aus der Sammlung der Heidelberger Klinik.

Fig. 108.

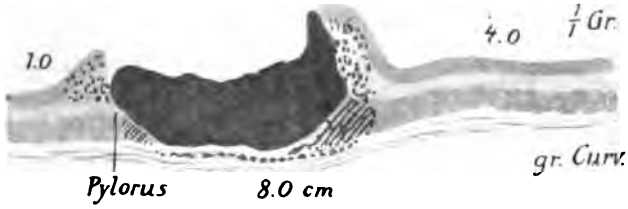

Mikrosk.: Das Carcinom zeigt ausserordentlich vielgestaltigen Aufbau. Rein adenomatöse Partien wechseln ab mit durchaus soliden; im Centrum ist es vorwiegend medullär, peripher vielfach skirrhös gebaut. Nach dem Duodenum zu bildet der Pylorus in der Muskelschicht eine ziemlich scharfe Grenze. In Submucosa und Muscularis dagegen schiebt sich eine breite Carcinomzunge noch etwa 0,5 cm weit in den Bereich der Brunner'schen Drüsen hinein. Die umgebende Schleimhaut zeigt vor allem nach der Fundusseite zu starke interglanduläre Entzündung mit Follikelbildung. Zudem sind die Drüsen in starker Wucherung. Von der Schnittgrenze zum Tumor fortschreitend findet man kleinere und grössere Herde von stark tingierten und gewucherten Drüsen, die bei der ersten Untersuchung als kleine isolierte carcinomatöse Entartungsherde imponierten. Die genauere Betrachtung liess jedoch nirgendwo einen sicheren Uebergang dieser so veränderten Drüsen zu Carcinomdrüsen erkennen.

100. Aus der Sammlung der Heidelberger Klinik.

Fig. 109.

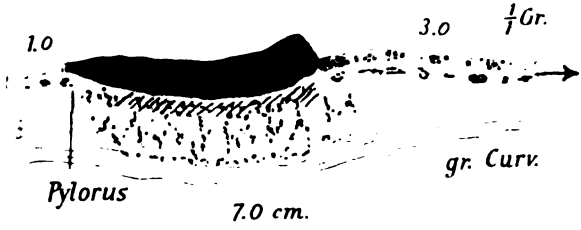

Mikrosk.: Das Carcinom wächst in der Hauptsache als Carcinoma

solidum diffusum, zeigt jedoch auch vielfach meist schmale, infiltrierend vordringende adenomatöse Partien auf. Der Pylorus wird in der Submucosa ca. 1 cm überschritten. Besonders stark dehnt sich das Carcinom in der Submucosa funduswärts aus, wo es die 3 cm von der makroskopischen Grenze entfernte Schnittlinie noch überschreitet. Die Muskulatur ist durchsetzt von zahlreichen entzündlichen Lymphfollikeln. In die benachbarte Mucosa dringt das Carcinom horizontal mit diffusen polymorphen Zellmassen interglandulär ein, die normalen Drüsen meist in toto erdrückend.

Dickdarmcarcinome.

101. Herr F., 43 J. Seit mehreren Jahren Beschwerden. 20. III. 99 sacrale Resektion. Glatte Heilung. XII. 99 Anus praeternat. wegen stenosierenden Recidivs. 3 Jahre p. op. Exitus an Recidiv.

Makrosk.: Carcinomgeschwür 5 cm lang, oben und unten von einem je 2,5 cm breiten, intakten Schleimhautsaum begrenzt. Dasselbe ist cirkulär und verengt das Lumen hochgradig, hat sehr derbe Konsistenz und durchsetzt die ganze Wanddicke des Rectums, auf das umliegende Fettgewebe übergreifend. In der Umgebung infiltrierte Lymphdrüsen.

Fig. 110.

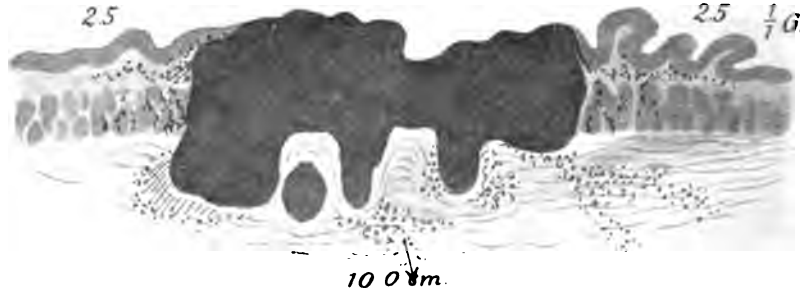

Mikrosk.: Der Tumor baut sich in ziemlich gleichem Verhältnis aus soliden, adenomatösen und gelatinösen Partien auf und zwar so, dass besonders die älteren Partien der gelatinösen Entartung anheimgefallen sind. Er ist charakterisiert durch den Mangel jeder Stromaneubildung; lediglich das Bindegewebe der Submucosa und die auseinandergedrängten Muskelfasern der Muscularis dienen ihm als Stützgerüst. Während im allgemeinen der alveoläre Bau in medullarer Form vorwiegt, wobei den Inhalt der Alveolen teils dicht neben einandergedrängte Drüsenschläuche, teils solide Zellbänder bilden, findet sich an den Randpartien auch ein Wachstum nach Art der diffus soliden Carcinome. Hier dringt die Neubildung eine Strecke weit beiderseits infiltrierend in Submucosa und Muscularis vor, ohne jedoch den Schnittrand zu erreichen. Im periprok-

talen Gewebe erreicht es die Schnittgrenzen. Schleimhautdrüsen kaum verändert.

102. Ernst W., 46 J. Seit 15 Monaten Beschwerden. 20. IX. 02 sacrale Amputation. 7 Mon. p. op.: lebt; gutes Allgemeinbefinden.

Makrosk.: Das exstirpierte Darmstück ist 15 cm lang. Das cirkuläre stark zerfallene Carcinom mit wallartigen Rändern ist 7 cm hoch; nach oben folgen noch 3 cm gesunder Schleimhaut, nach unten 5 cm. Mehrere carcinomatöse Drüsen.

Fig. 111.

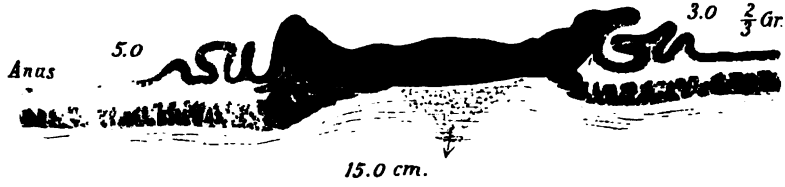

Mikrosk.: Das Carcinom, das ein ziemlich gleichmässig flaches Geschwür darstellt, ist in seinen proximalen Partien drüsig, in den distalen solide medullar gebaut. Der drüsige Teil zeigt den Charakter des Adenomatosum simplex, teilweise mit kleincystischer Erweiterung der Drüsenschläuche; der solide Teil besteht aus dicht beieinander liegenden, von schmalen Stromazügen gebildeten Alveolen. Diese sind ausgefüllt von schmalen, bandartigen, vielfach geschlungenen Carcinomzellzügen, deren Zwischenräume durchsetzt sind von einer sehr reichlichen kleinzelligen Infiltration; wie überhaupt das Stroma, auch in dem adenomatösen Teile sehr zellreich ist, besonders an der Oberfläche und an den Randpartien. Während das Carcinom innerhalb der Schichten der Darmwand typisches Organwachstum durch Stromaexpansion zeigt, dringt nach der Tiefe zu infiltrierend vor und über die Resektionsgrenze im pararectalen Gewebe hinaus.

Ueber das Wachstum der Mischformen lässt sich nach den mitgeteilten Skizzen sagen, dass dasselbe in unseren Beobachtungen stets den Wachstumstypus des Carc. solidum und zwar zumeist des Carc. solidum diffusum gezeigt hat. Etwas Besonderes, dass sie von den beiden Hauptgruppen wesentlich unterschiede, hat sich bei einer vergleichenden Betrachtung nicht ergeben.

Zu dem vorliegenden Material von 34 Magen-, 22 Colon- und 46 Rectumcarcinomen kommen weitere 32 Magen- und 166 Rectumcarcinome aus unserer Sammlung, von denen nur einzelne mikroskopische Präparate vorliegen, sodass wir im Ganzen verfügen über

Carcinome des Magens 66, Colons 22, Rectums 212.

Ordnen wir dieses Material nach dem anatomischen Bau in die Hauptgruppen des von uns aufgestellten Schemas ein, so erhalten wir

	Magen.	Colon.	Rectum.
Carc. adenomatosum	16 (24 %)	19 (86,5 %)	174 (82,5 %)
Carc. solidum	38 (57 %)	3 (13,5 %)	25 (11 %)
Mischformen	12 (19 %)	—	13 (6,5 %).

Daraus ergiebt sich, dass beim Magen mehr als die Hälfte aller Carcinome dem Carc. solidum angehören, während der Rest sich auf das Carc. adenomatosum und die Mischformen ziemlich gleichmässig verteilt. Beim Colon und Rectum dagegen sind 86,5 % bezw. 82,5 % aller Carcinome adenomatöse Krebse.

Folgende kleine Tabelle giebt eine Uebersicht über die Verteilung der Carcinome innerhalb der Hauptgruppen.

	Magen.	Colon.	Rectum.
Carcinoma adenomatosum:			
simplex	6	15	137
microcysticum	1	—	3
papilliferum	3	1	16
gelatinosum	6	3	18
Carcinoma solidum:			
alveolare	9	1	15
diffusum	21	2	3
gelatinosum	8	—	7
Mischformen:			
	12	—	13
	66	22	212

Wir sehen aus dieser Tabelle, dass die häufigsten Magencarcinome die soliden und unter diesen wieder die diffusen Formen sind, während beim Colon und Rectum innerhalb des Carcinoma adenomatosum der einfach adenomatöse Krebs bei weitem überwiegt.

Mit dieser Tabelle schliessen wir den ersten anatomischen Teil unserer Arbeit und wir werden nun versuchen, unsere anatomischen Ergebnisse zu verknüpfen mit unseren klinischen Studien.

II.

Klinischer Teil.

Die im ersten Teil der Arbeit gegebene Darstellung der Magen-

und Darmcarcinome hat bei den einzelnen Typen ganz erhebliche Unterschiede der Wachstums- und Verbreitungsarten aufgedeckt. Es wird nun zunächst unsere Aufgabe sein zu untersuchen, ob sich dementsprechend bei den verschiedenen anatomischen Formen feste, gesetzmässige Bezeichnungen ergeben zwischen dem anatomischen Bau (der Morphologie) und der klinischen Malignität.

3. Kap.

Beziehungen zwischen Morphologie und Malignität der Magendarmcarcinome.

Der sicherste Massstab für die Malignität eines Carcinoms ist für den Chirurgen die Häufigkeit und die Schnelligkeit des Recidivs. Wir haben daher versucht, die Recidivverhältnisse der einzelnen anatomischen Formen klar zu stellen.

Leider ist es nun äusserst schwierig, eine hinreichende Zahl sicher verwertbarer Fälle zusammenzubringen.

Zunächst erhebt sich die Frage, von welchem Zeitpunkt ab man von Dauerheilung sprechen soll. Trotz aller entgegenstehenden Bedenken möchten wir hier vorerst an dem eingebürgerten Triennium festhalten. Wir wissen sehr wohl, dass noch viel später, besonders beim Rectumcarcinom, Recidive vorkommen, aber die übergrosse Mehrzahl der Recidive erfolgt doch innerhalb der ersten drei Jahre, so dass durch die Spätrecidive bei einigermassen grossen Zahlen die Procentsätze nicht allzusehr sich verschieben werden. Genaueres findet sich hierüber in der unter meiner Leitung angefertigten Arbeit von Küpferle „Ueber die Dauerheilungen bei Rectum-Carcinom“ in diesen Beiträgen.

Wir können also zur Beurteilung der Recidive erstens nur die mindestens drei Jahre zurückliegenden Fälle verwerten; zweitens sind alle im Anschluss an die Operation Gestorbenen und alle diejenigen, über deren späteres Ergehen nichts zu eruieren ist, auszuschalten. Schliesslich fehlte gerade bei den seit längerer Zeit Ueberlebenden nicht selten der mikroskopische Beleg. Immerhin verfügen wir über 28 verwertbare Fälle von Magen- und 125 verwertbare Fälle von Rectumcarcinom; erstere mit 7, letztere mit 21 Dauerheilungen.

Mit Rücksicht auf die geringe Zahl unserer Magencarcinome möchten wir diesen noch diejenigen der Borrmann'schen Arbeit hinzufügen; wir finden dort 25 verwertbare Fälle (mit 4 Dauerheilungen).

Es ergiebt sich dann folgende Uebersicht:

Form.	Rectum. Zahl.	Rectum. Recidivfrei.	Magen. Zahl.	Magen. Recidivfrei.
I. Carc. adenomatosum	102	21 (20 %)	16	2
simplex	82	13 (16 %)	13	2
papilliferum und microcysticum	8[1])	8 (100 %)	—	—
gelatinosum	12	0	3	0
II. Carc. solidum	19	0	28	9
alveolare	5	0	8	3
diffusum	5	0	9	4
gelatinosum	9	0	11	2
III. Mischformen	4	0	9	0
Sa.	125	21 (16,8 %)	53	11 (20,8 %).

Vielleicht werden die Verhältnisse noch klarer bei einer etwas anderen Anordnung der Tabelle; wir setzen statt der absoluten Zahlen nur die relativen Procentsätze ein und statt der recidivfreien Fälle die sicher recidivierten. Dann erhalten wir folgende Tabelle.

Form:	Rectum. 125 Fälle. Häufigkeit.	Rectum. 125 Fälle. Recidive.	Magen. 53 Fälle. Häufigkeit.	Magen. 53 Fälle. Recidive.
I. Carc. adenomatosum	82 %	80 %	24 %	88 %
simplex	65 %	84 %	9 %	85 %
microcyst. et papillif.	9 %	0 %	6 %	?
gelatinosum	8 %	100 %	9 %	100 %
II. Carc. solidum	11 %	100 %	57 %	68 %
alveolare	7 %	100 %	13 %	62 %
diffusum	1 %	100 %	32 %	55 %
gelatinosum	3 %	100 %	12 %	82 %
III. Mischformen	7 %	100 %	19 %	100 %

Die Betrachtung dieser beiden Tabellen führt zu einer Reihe interessanter Ergebnisse. Wir sehen, dass die Dauerheilungen der Magencarcinome, die zusammen 20,8 % betragen, auf die verschiedenen Formen ziemlich gleichmässig verteilt sind; eine besondere Bevorzugung einer bestimmten Gruppe findet nicht statt: höchstens liesse sich sagen, dass das Carcinoma adenomatosum gelatinosum und die Mischformen prognostisch am ungünstigsten seien.

Ganz anders dagegen verhält es sich beim Rectumcarci-

1) Darunter 7 papilliferum, 1 microcysticum.

nom. Die 21 Dauerheilungen, die 16,8 % der 125 verwertbaren Fälle darstellen, entfallen sämtlich auf das Carcinoma adenomatosum und bei diesem wieder lediglich auf das Carc. adenomatosum simplex, papilliferum und microcysticum. Hätte man nur diese drei Formen operiert, so würde man 23,3 % Dauerheilungen erzielt haben. Alle übrigen Formen recidivierten in sämtlichen Fällen.

Besonders überraschend ist das auffallend günstige Resultat beim Carcinoma adenomatosum papilliferum; sämtliche 7 Fälle, welche die Operation überstanden, sind dauernd geheilt. Drei andere Fälle, die vor $2^3/_4$, $2^1/_4$ und $1^1/_4$ Jahren operiert wurden (die aber in obige Tabelle noch nicht aufgenommen sind), leben und weisen kein Anzeichen eines Recidivs auf.

Innerhalb der an Recidiv verstorbenen Fälle ergeben sich nun weitere interessante Beziehungen zwischen Morphologie und Malignität. Die Lebensdauer der Recidivierten war nämlich bei den einzelnen anatomischen Formen eine sehr verschieden lange. Während fast sämtliche soliden Formen und die Mischformen im ersten Jahre, nur sehr wenige im zweiten Jahre nach der Operation zu Grunde gingen, sind über 12 % der adenomatösen Formen (simplex und gelatinosum) erst nach mehr als 3 Jahren ad exitum gekommen. Darunter haben einige (nur Adenomatosum simplex) mehr als 4, 5 und 6 Jahre gelebt; ja ein Patient ist sogar erst 10 Jahre 9 Monate nach der Operation am Recidiv gestorben.

Auf die relative Gutartigkeit mancher Rectumcarcinome hat unter Anderen Hansemann[1]) aufmerksam gemacht an der Hand eines destruierenden Adenoms des Rectums, das sich mit seinen Recidiven über 8 Jahre erstreckte. Auch Treutlein[2]) berichtete unlängst von einem Gallertkrebs des Rectums aus dem Hauser'schen Institute, der sich über 5 Jahre erstreckte und den er als Carcinoma muciparum microcysticum beschreibt.

Dieser Unterschied in der klinischen Malignität beruht nun nicht etwa, wie man leicht denken könnte, darauf, dass die ungünstigen Formen in einem späteren und schlechteren Zustand zur Operation gekommen wären; im Gegenteil, gerade bei den dauernd geheilten adenomatösen Carcinomen sind einige, welche vor der Operation infolge ihrer Grösse, Ausdehnung, Verwachsung mit Scheide,

1) l. c.

2) Centralbl. f. Path. 1902. S. 883.

Prostata u. s. w. prognostisch höchst ungünstig erschienen. Und umgekehrt waren bei den soliden und gelatinösen Carcinomen, die kurze Zeit nach der Operation ihrem Recidiv erlagen, manche, die vor der Operation als relativ leichte Fälle imponierten. — Als weiterer Beleg mag noch dienen, dass die operative Mortalität in den verschiedenen Gruppen ungefähr die gleiche war.

Der rein klinische Befund giebt also für die Prognose nur sehr unsichere Anhaltspunkte. Die Differenz der Malignität muss wesentlich beruhen auf einer differenten Wachstumsenergie der Carcinomzellen. Ganz allgemein könnte man vielleicht sagen: Ein Rectumcarcinom ist um so bösartiger, je stärker die Kataplasie seiner Zellen ist.

Es liegt nun noch der Einwand nahe: ja, sind denn jene so gutartigen Formen mit 0 % Recidiven überhaupt Carcinome gewesen? Daran kann aber weder anatomisch noch klinisch ein Zweifel sein. Eine nicht geringe Anzahl von Adenomen wurde von der Besprechung in dieser Arbeit ausgeschlossen. Die hier erwähnten Formen waren sämtlich solche, die lokal rücksichtslos die umgebenden Gewebe zerstörten und die ohne Operation (wie wir uns bei inoperablen Fällen überzeugen konnten), wenn auch langsamer, so doch ebenso unaufhaltsam zum Tode führten, wie alle andern Formen des Carcinoms. Es besteht hier ebensowenig eine scharfe Grenze, wie etwa bei der Haut zwischen Ulcus rodens und Carcinom.

Man war sich ja auch bisher bei den Magen- und Darmcarcinomen ebensowenig wie bei den Carcinomen anderer Organe darüber im Unklaren, dass den verschiedenen anatomischen Formen eine verschiedene Malignität zukomme. Wir glauben aber, es hatten Andere ebensowenig wie wir eine klare Vorstellung davon, dass die Unterschiede so frappant seien: 100 % Heilungen bei dem Carcinoma papilliferum und microcysticum, 16 % bei dem Carcinoma adenomatosum simplex, 0 % dagegen bei dem Adenomatosum gelatinosum sowie bei sämtlichen soliden Formen!

Wir sind uns natürlich vollkommen bewusst, dass unsere Zahlen noch zu klein sind zu einem abschliessenden Urteil; Nachuntersuchungen von anderer Seite erscheinen sehr wünschenswert.

Wahrscheinlich werden sich auch bei andern Organen (z. B. Mamma, Uterus etc.) ähnliche Beziehungen zwischen Morphologie und Malignität feststellen lassen.

Ueber unsere Erfahrungen bei den Carcinomen des Coecum und des Colons möchten wir hier nicht weiter berichten, da diese Carcinome, wie schon oben bemerkt, Gegenstand einer besonderen Arbeit sein werden.

Speciell bei den Rectumcarcinomen sind nun bei relativ grossen Zahlen die Unterschiede der Malignität so auffallend, dass unserer Ansicht nach bei diesen schon jetzt der anatomischen Form in dem klinischen Krankheitsbilde ein weit wichtigerer Platz eingeräumt werden sollte, als dies bisher geschieht.

Untersuchen wir nun, wie weit diese anatomischen Studien eine Grundlage abgeben für eine klinische Einteilung.

4. Kap.

Die klinischen Formen der Magen- und Darmcarcinome.

Bei den engen Beziehungen zwischen der Morphologie der Carcinome einerseits und der Verbreitungsart und Malignität andererseits müsste natürlich diejenige klinische Einteilung die beste sein, welche sich der anatomischen Einteilung am engsten anschliesst. Wir könnten alsdann bei der Indikationsstellung und bei der Operationstechnik die Eigentümlichkeiten der einzelnen Formen berücksichtigen. Der Durchführung einer solchen idealen Einteilung stehen aber nun unüberwindliche Schwierigkeiten im Wege. Es besteht durchaus keine gleichmässige Beziehung zwischen dem anatomischen und dem klinischen Bilde. Es kann derselbe anatomische Typus Tumoren liefern, die nach ihrer Form, Konsistenz, Ausdehnung, kurz nach allen ihren rein klinischen Kriterien sehr verschieden zu sein scheinen. Umgekehrt können zwei makroskopisch anscheinend identische Tumoren mikroskopisch sehr verschieden gebaut sein.

Hierzu kommt noch eins. Bei der bisherigen makroskopischen Gruppierung hat man sich gewöhnlich auf den Standpunkt des pathologischen Anatomen gestellt, d. h. man hat solche Kriterien zur Einteilung mit herangezogen, die erst am freiliegenden, eventuell am durchschnittenen Tumor zu erkennen sind. Mit den hierauf beruhenden alten Bezeichnungen Drüsenkrebs, Gallertkrebs, Markschwamm etc. ist aber dem Chirurgen nicht viel geholfen; denn wir können diese Form vor oder bei der Operation durch Palpation und Gesichtssinn nur selten diagnosticieren; mithin

können sie unsere Indikationsstellung und unsere Operationstechnik nicht beeinflussen.

Beim Rectum ist nun, entsprechend seiner viel zugänglicheren Lage, wenigstens eine allgemeine Orientierung möglich und wir möchten folgende klinische Einteilung der Rectumcarcinome vorschlagen.

1) Polypöse Formen[1]) (Fig. 112).

Sie gehören anatomisch stets dem Carcinoma adenomat. papilliferum an, sind zuweilen kleincystisch entartet. Ihre mikroskopische Grenze fällt, wie wir gesehen haben, mit der makroskopischen meist zusammen.

Fig. 112.

Fig. 113.

2) Oberflächliche Geschwüre (Fig. 113);

diese gehören fast stets dem Carcinoma adenomat. simplex an; es ist derjenige Teil dieser Gruppe, den wir schon früher einmal mit dem Ulcus rodens der Haut verglichen haben. Ebenso wie dieses sind sie verhältnismässig gutartig; sie zeigen nur eine geringe Ausbreitung in der Darmwand selbst und dringen erst spät in die Tiefe. Klinisch stellen sie sich als elliptische oder cirkuläre, oft stark stenosierende Geschwüre mit meist wenig aufgeworfenen, oft unterminierten Rändern dar. In späteren Stadien können sie ihre expansive Form verlieren und zu infiltrierenden Carcinomen werden; sie bilden dann

3) tiefe Geschwüre (Fig. 114);

zu diesen zählen ausser den vorgeschrittenen Formen des Carcinoma adenomat. simplex die Mehrzahl der Fälle des Carcinoma adenomat. gelatinosum, der drei soliden Krebsarten und der Mischformen.

1) In den nachfolgenden 6 Schemata ist wieder mit grau die Organ-Kontur, mit schwarz das makroskopische, mit rot das mikroskopische Carcinom angegeben.

Die tiefen Carcinomgeschwüre des Rectums besitzen zumeist ziemlich hohe, wallartige, derb infiltrierte Ränder und einen infiltrierten Grund. Sie sind charakterisiert durch relativ frühzeitigen Einbruch der Neubildung ins perirectale Gewebe, wo teils kontinuierlich, teils aber auch diskontinuierlich eine ausgedehnte Invasion der Lymphdrüsen erfolgt.

Fig. 114.

Fig. 115.

4) Weiche vorspringende Tumoren (Fig. 115) mit diffuser Infiltration der Umgebung. Dieser Gruppe gehört der kleinere Teil der soliden und der Mischformen an. Sie stellen diffus infiltrierend vordringende, sehr bösartige Carcinome dar, die häufig im Gegensatz zu den drei andern Gruppen nicht nur ein rasches, deletäres Tiefenwachstum zeigen, sondern auch innerhalb der Darmwandschichten selbst oft weit über die makroskopischen Grenzen hinaus in das scheinbar gesunde Gewebe vordringen.

Wie sich schon aus dieser kurzen Zusammenstellung ergiebt, bleibt diese rein klinische Diagnose stets eine unzuverlässige. Es erscheint daher dringend geboten, in irgendwie zweifelhaften Fällen die anatomische Form durch eine Probe-Excision und mikroskopische Untersuchung festzustellen. Am besten wird man mit einer schneidenden Zange aus der Randpartie 2—3 nicht allzu kleine Stücke excidieren. Wie aus den früheren ausführlichen anatomischen Darlegungen hervorgeht, wird es bei dem verwickelten Bau der Rectum-Carcinome nicht in jedem einzelnen Falle möglich sein, eine absolut sichere anatomische Diagnose zu stellen. Wir schätzen aber doch, dass es in 90—95% der Fälle gelingen muss. Allerdings ist ja einige Uebung grade in der Beurteilung dieser Carcinomformen dazu erforderlich;

wir würden gerne bereit sein, in zweifelhaften Fällen über ein uns übersandtes Präparat (oder ein am besten in 4% Formol fixiertes Stückchen) nach bestem Wissen und Gewissen unser Urteil abzugeben.

Das Ergebnis der anatomischen Untersuchung ist zunächst zu berücksichtigen bei der Indikation zur Operation.

Ein Carcinoma papilliferum z. B. kann man ruhig noch operieren, auch wenn es schon auf die umgebenden Gewebe übergreift: beim Carcinoma adenomatosum simplex ist die Prognose günstig nur bei den oberflächlichen Formen; beim Carcinoma adenomat. gelatin., sowie bei allen soliden Formen schliesslich wird man bei einigermassen grosser Ausdehnung, bei hohem Alter, bei schlechtem Kräftezustand u. s. w. lieber von der Radikaloperation absehen. Sollten auch weitere Untersuchungen ergeben, dass bei den letzteren Formen, besonders bei den diffusen, Radikalheilungen überhaupt nicht zu erzielen sind, so wären diese vielleicht sämtlich konservativ zu behandeln; höchstens käme die Kolostomie in Betracht.

Eine derartige schärfere Auswahl der Fälle müsste aber von günstiger Rückwirkung sein auf die Wertschätzung der Operation. Denn solche Fälle, die kurz nach der Operation bereits wieder an Recidiv erkranken, sind natürlich nicht dazu angetan, die Radikaloperation des Rectum-Carcinoms populär zu machen. Allzugross ist das Vertrauen zu derselben, darüber dürfen wir uns nicht im Unklaren sein, bei Aerzten und Patienten ja überhaupt noch nicht. Wenn nun ein Arzt einmal das Unglück gehabt hat, nacheinander mehrere gelatinöse oder diffuse Formen zur Operation zu schicken und wenn er dieselben einem baldigen Recidiv erliegen sieht, so wird die Gefahr gross sein, dass er nun bei den nächsten Fällen, die vielleicht anatomisch günstigere Formen darstellen, von der Operation abrät. Wenn der Arzt dagegen sieht, dass die einzelnen Fälle schärfer geschieden werden, dass zwar bei manchen die Operation abgelehnt wird, dass dagegen bei den wirklich operierten Fällen auch bessere Dauererfolge erzielt werden, dann wird sowohl er wie der Patient der Operation ein grösseres Vertrauen entgegenbringen und man wird sich früher zur Konsultation des Chirurgen entschliessen.

Aber nicht nur bei der Indikations-Stellung kommt der anatomischen Form des Rectums-Carcinoms eine wesentliche Rolle zu, sondern auch bei der Frage der Operationstechnik. Bei

denjenigen (durch die Probeexcision vor der Operation zu bestimmenden Formen), welche in der Darmwand selbst ein cirkumskriptes Wachstum bevorzugen (Carcinoma aden. simplex und papilliferum) wird man die Darmwand ziemlich schonend behandeln dürfen; es sind dies also Fälle, bei denen eventuell die Resektion (in ganz beginnenden Fällen vielleicht sogar die partielle Excision), in Frage kommt.

Bei den andern Formen dagegen wird man lieber möglichst viel Darmwand opfern und folglich die Methoden der Amputation bezw. Exstirpation vorziehen.

Bei allen Fällen aber, gleichgültig welcher anatomischen Form sie auch angehören, wird, wenn nur der geringste Verdacht vorliegt, dass sie bereits die Darmwand überschritten haben, unbedingt notwendig sein die möglichst radikale Ausräumung des pararectalen Zellgewebes mit seinen Drüsen. Hier ist die Hauptfeste des Feindes, die unbedingt genommen werden muss.

Noch schwieriger, als die Einteilung der Rectum-Carcinome ist die

klinische Einteilung der Magen-Carcinome.

Weder vor der Operation, noch nach Eröffnung des Abdomens ist es, unserer Ansicht nach, auch nur mit einiger Sicherheit möglich, die anatomische Form des Magen-Carcinoms aus den klinischen Merkmalen (Konsistenz, Ausdehnung, Abgrenzung gegen die normale Umgebung etc.) herauszulesen.

Zudem sind ja auch, wie oben ausgeführt, bei dem Magen-Carcinom die Beziehungen zwischen Morphologie und Malignität zu wenig gesetzmässig, als dass sie unsere Indikationsstellung (ob Probelaparotomie, Gastro-Enterostomie oder Resektion) wesentlich beeinflussen könnten. Allerdings ist ja unser Zahlenmaterial beim Magen-Carcinom noch recht klein. Sollten weitere Untersuchungen doch noch prägnantere Unterschiede der einzelnen anatomischen Formen aufdecken, so käme folgendes Verfahren in Betracht.

Man könnte in solchen Fällen, wo man zweifelhaft ist, ob man die Gastro-Enterostomie oder die Resektion machen soll, zunächst eine Drüse oder einen kleinen Knoten der Serosa exstirpieren; während bei diesem Stückchen die jetzt ja sehr ausgebildete Schnelldiagnose durchgeführt wird, kann man vorerst die Gastro-Enterostomie machen.

Je nach dem Ergebnis der mikroskopischen Untersuchung könnte man es dann hierbei bewenden lassen oder doch noch die Resektion anschliessen.

Nun, es ist fraglich, ob wir jemals so weit kommen werden. Aber wenn nun auch die anatomischen Untersuchungen heute noch nicht für die Indikationsstellung in Betracht kommen, so haben sie doch bereits eine grosse Bedeutung für die Operationstechnik des Magen-Carcinoms.

Mit Rücksicht auf die oben geschilderten recht verschiedenen Wachstumsverhältnisse der einzelnen anatomischen Formen würde es nun auch für die Frage der Operationstechnik wünschenswert sein, bei der Operation über eine genaue anatomische Diagnose zu verfügen. Das Verfahren der Probe-Excision dürfte hier zu umständlich sein. Auch scheint es uns für die praktischen Bedürfnisse zu genügen, wenn wir nur 2 Formen des Magen-Carcinoms aufstellen:

1) Die cirkumskripten Carcinome (Fig. 116).

Sie erscheinen der palpierenden Hand als scharf abgegrenzte und meist in das Magenlumen prominierende Tumoren. Diese leider recht seltenen Formen werden zumeist gebildet vom Carcinoma papilliferum, seltener vom Carcinoma adenomatos. simplex. Die mikroskopische Grenze geht nur wenig über die makroskopische hinaus; da zudem die Drüsen erst spät befallen werden, so kann die Resektion mit guter Chance ausgeführt werden; es genügt, sich 2 bis 3 cm im Gesunden zu halten.

Fig. 116.

Fig. 117.

2) Die diffusen Carcinome (Fig. 117).

Dieser zweiten, infiltrierenden Form entsprechen die mannigfachen Carcinomgeschwüre, den „Scirrhus" des Pylorus mit inbe-

griffen, die einen mehr oder weniger dicken wallartigen Rand und eine meist unscharfe makroskopische Grenze aufweisen. In dieser Gestalt können sämtliche beschriebenen anatomischen Formen ausser dem Carcinoma papilliferum auftreten; am typischsten ist sie ausgeprägt beim Carcinoma solidum diffusum.

Bei diesen diffusen Formen gibt uns nun die Palpation gar keinen Massstab für die Ausdehnung des Carcinoms; dasselbe kann 3, 5 und mehr Centimeter über die makroskopischen Grenzen hinausgehen. Die grosse Kurvatur wird im allgemeinen vom Carcinom nicht bevorzugt, sehr viel mehr die kleine Kurvatur. Hier geht das Carcinom auch bei kleinen Tumoren zumeist bis dicht an die Cardia heran.

Die Drüsen sind meist früh und ausgedehnt erkrankt. Nicht selten finden sich Leber-Metastasen.

Von besonderem Interesse sind noch die Verhältnisse am Pylorus. Der Pylorus wird auch heute noch von der Mehrzahl der Chirurgen für eine Grenze gehalten, an der jedes Carcinom respektvoll Halt macht. Das makroskopische Bild muss ja allerdings zu diesem Glauben verführen und auf der Serosa findet in der That das Carcinom hier meist seine Grenze. Ganz anders dagegen innerhalb der Magenwand selbst.

Ein Blick auf die oben den einzelnen Fällen beigefügten schematischen Skizzen zeigt uns die wahren Verhältnisse; in 28 resecierten Fällen ist der Pylorus 10 mal überschritten; das heisst in über 35 % der Fälle! Borrmann hat ebenfalls in 31 % seiner Fälle das Carcinom den Pylorus überschreiten sehen. In einer Anzahl von Fällen betrug die carcinomatöse Infiltration allerdings nur 0,5—1 ccm; aber in andern Fällen, wo vom Duodenum 2 cm und mehr reseciert waren, ging das Carcinom noch über die Schnittgrenze hinaus, so dass wir nicht wissen, wie weit hier das Duodenum ergriffen war. Jedenfalls genügen Borrmann's und unsere Zahlen, um die schöne Mär von der „Carcinom-Immunität" des Duodenums grausam zu zerstören.

Die wichtigste Folgerung, die wir aus diesen anatomischen Verhältnissen für die operative Technik ziehen können, ist also rücksichtslose Entfernung der kleinen Kurvatur oralwärts bis möglichst nahe heran an die Cardia, analwärts möglichst tief hinein in's Duodenum.

Diese aus unseren anatomischen Studien sich ergebenden Postulate lassen sich nun in befriedigender Weise erfüllen nur mit der

sogenannten „zweiten Billroth'schen Methode" (Resektion; Nahtverschluss des Magenstumpfes und des Duodenalstumpfes; Gastro-Enterostomie). Bei der ersten Billroth'schen, sowie bei der Kocher'schen Methode wird man stets, sei es auch nur unbewusst, nach der Cardia zu und vor allem im Duodenum möglichst sparen, um nachher mit der direkten Vereinigung nicht allzugrosse Schwierigkeiten zu haben. Die zweite Billroth'sche Operation gewährt dagegen hier den grösstmöglichen Spielraum.

Absichtlich haben wir bei der bisherigen Besprechung des Magen-Carcinoms vollkommen abgesehen von der „Drüsen-Frage"; deren Besprechung führt uns tief hinein in noch recht dunkle Kapitel der Pathologie des Carcinoms, insbesondere des Carcinom-Recidivs. Auf das letztere, das wir bisher nur gelegentlich streiften, müssen wir nunmehr ausführlicher eingehen.

5. Kap.

Das Recidiv bei den Magen- und Darmcarcinomen.

Die hier in Betracht kommenden allgemeinen Fragen wurden zum Teil bereits im ersten Abschnitte meiner Beiträge besprochen[1]). Wir verweisen auf diese Ausführungen.

Wir können die Carcinom-Recidive einteilen erstens nach ihrer Genese und zweitens nach ihrer Topographie. Wir besprechen hier vorerst nur die Genese.

I. Die genetische Einteilung der Recidive.

Als solche wählen wir im Anschluss an die bei dem Hautcarcinom von mir begründete Einteilung folgende:

A) Echte Neuerkrankung, d. h. Wiederkehr der Erkrankung ohne jeden ursächlichen Zusammenhang mit dem Primärtumor; diese Form entspricht den primär multiplen Carcinomen.

B) Recidiv, d. h. Wiederkehr der Erkrankung in ursächlichem Zusammenhang mit dem Primärtumor.

1) Direktes Recidiv (kontinuierliches Infektions-Recidiv Thiersch's); dasselbe beruht auf der Weiterentwicklung zurückgelassener Krebszellen; diese Form entspricht dem unicentrischen Wachstum.

1) Diese Beiträge Bd. 32. S. 590 ff.

2) Indirektes Recidiv (regionäres Recidiv Thiersch's); dasselbe beruht auf der Carcinom-Disposition in der Umgebung des Haupttumors; diese Form entspricht dem multicentrischen Wachstum.

Bei dem Hautcarcinom findet sich, wie früher erörtert, sowohl unicentrisches wie multicentrisches Wachstum; dementsprechend haben wir dort sowohl direkte wie indirekte Recidive.

Das Magen- und Darm-Carcinom dagegen wächst ganz überwiegend unicentrisch; die oben erwähnten multicentrischen Herde sind so selten und sie liegen so dicht am Haupttumor, dass sie in praktischer Beziehung vernachlässigt werden dürfen. Da also hier die von Thiersch supponierte „regionäre Ausbreitung der Carcinom-Disposition" fehlt, so brauchen wir uns auch, wie schon oben bemerkt, nicht vor dem regionären Recidiv zu fürchten. Es giebt vielmehr bei den Magen- und Darm-Carcinomen, entsprechend ihrem unicentrischen Wachstum, nur direkte Recidive; diese Carcinome recidivieren nur dann, wenn wir bei der Operation Krebszellen zurücklassen!

Die Bedeutung dieses Satzes leuchtet ohne weiteres ein; denn dadurch erst gewinnt unser chirurgisches Handeln eine feste Grundlage; dadurch erlangen auch die anatomischen Forschungen doppelte Wichtigkeit.

Die meisten Chirurgen gehen wohl heutzutage bei ihren Operationen stillschweigend von dieser Voraussetzung aus; aber viele werden dabei doch sich des Gefühls nicht haben erwehren können, dass sie nicht allzufesten Boden unter den Füssen hatten.

Wir finden denn auch in der That bei den einzelnen Autoren noch sehr verschiedene Anschauungen über die Natur der Recidive. Vor allem sind es die Spät-Recidive, die manchem noch immer den Gedanken der „regionären Recidive" in irgend einer Form nahe legen; dabei wird aber gewöhnlich vergessen, dass ein derartiges Recidiv nach unseren jetzigen Anschauungen doch stets im Organ selbst auftreten müsste, also z. B. beim Rectum-Carcinom in der Schleimhaut des Rectums selbst, dagegen nicht in den Drüsen. Nun finden sich aber gerade Spätrecidive nicht selten ausserhalb des primär befallenen Organs, so z. B. beim Rectum-Carcinom in den Lymphdrüsen oder in der Leber, wo sie sicher aus zurückgelassenen Herden des Primär-Tumors hervorgegangen sein müssen.

Mit diesen, auf unseren anatomischen Untersuchungen be-

ruhenden Schlüssen über die Recidivgenese der Magen- und Darm-Carcinome stehen nun unsere klinischen Erfahrungen im besten Einklange. Es ist uns aus der Litteratur kein Fall bekannt, den wir mit Sicherheit als das regionäre Recidiv eines Magen- und Darmcarcinoms ansehen müssten. Ueber die differentielle Diagnose eines solchen haben wir uns bei dem Hautcarcinom eingehend ausgesprochen. Der von Hauser[1]) als regionäres Recidiv angeführte Fall scheint uns eine sichere Entscheidung über seine Genese nicht mehr zuzulassen.

Auch bei unseren eigenen ausgedehnten Untersuchungen fanden wir kein Recidiv, das sich nicht als ein direktes, ausgehend von zurückgelassenen Krebszellen hätte deuten lassen. Nur ein Fall schien hiervon bei der ersten Untersuchung eine Ausnahme zu machen. Es handelt sich um das kleine Rectum-Carcinom, dessen Wachstumseigenheiten bereits oben (S. 38) eingehend besprochen wurden. Wir fügen hier zum Verständnis der Bedeutung für die Recidivfrage einige klinische Notizen hinzu.

Bei einem 50jährigen Herrn wurde ein grosses, tiefsitzendes Carcinoma recti excidiert. Der centrale Darmstumpf wurde in die Analöffnung eingenäht; glatte Heilung. Die anatomische Untersuchung ergab ein Carcinoma adenomatosum simplex mit rein unicentrischem Wachstum, das sich scharf gegen die normale Mucosa absetzte. Pat. stellte sich $^3/_4$ Jahre nach der Operation wieder vor in gutem Allgemeinbefinden. Auch der lokale Befund war im Ganzen befriedigend; ein grösseres Recidiv war nicht nachzuweisen; nur fand sich in der Schleimhaut, ca. 4 cm oberhalb der früheren Amputationsstelle ein linsengrosses, etwas ulceriertes Knötchen. Dieses wurde als carcinomverdächtig exstirpiert. Wir haben bereits früher geschildert, dass es sich um ein kleines unicentrisches Carcinom mit typischer Stroma-Expansion handelte.

Welches ist nun die Beziehung dieses Recidivs zu dem Primärtumor? Wir glauben, dass wir ein direktes Recidiv, ausgehend von zurückgelassenen Carcinomzellen, ausschliessen können. Wie die Serie ergiebt, findet sich in dem ganzen excidierten Stück kein weiterer Carcinomherd vor; es ist daher höchst unwahrscheinlich, dass nur dieser eine Keim submucös verschleppt wurde und sich dann hier durch retrogrades Wachstum in die Mucosa hineindrängte. Aber auch ein regionäres Recidiv

1) Das Cylinderepithel-Carcinom etc. S. 149.

im Sinne Thiersch's können wir nicht annehmen, da sich weder in der Umgebung des Primärtumors noch in der Umgebung dieses Recidivs irgend eine „zur carcinomatösen Entartung disponierende Erkrankung" nachweisen liess. Zudem wäre es sehr merkwürdig, wenn diese Disposition sich hier erst 4 cm von der früheren Schnittfläche entfernt an einer so umschriebenen Stelle bemerkbar gemacht hätte. Per exclusionem kommen wir also zu dem Schlusse, dass hier ein zweites primäres Carcinom vorliegt.

Nur eine Möglichkeit scheint uns noch vorhanden zu sein, eine direkte Abhängigkeit des zweiten kleinen Recidivtumors, von dem Primärtumor aufrecht zu erhalten, nämlich die Annahme eines Implantationscarcinoms. Es würde hier zu weit führen, die Gründe zu erörtern, welche uns auch diese Annahme unwahrscheinlich machen; ich gedenke bei anderer Gelegenheit die noch wenig geklärte Frage des Implantationscarcinoms genauer zu besprechen.

Derartige multiple Carcinome können, wie aus obigem hervorgeht, sehr leicht ein regionäres Recidiv vortäuschen; eine genaue mikroskopische Untersuchung wird aber wohl zumeist den wahren Sachverhalt aufdecken[1]). Von diesen seltenen Fällen abgesehen, haben wir es, wie bemerkt, im Magendarmkanal nur zu thun mit den direkten Recidiven.

Nun fragt es sich aber, ob von jeder, bei einer Operation zurückgelassenen Carcinomzelle ein Recidiv ausgehen muss?! Damit kommen wir zu der wichtigen Frage der Heilungsvorgänge im Carcinom.

II. Heilungsvorgänge im Carcinom.

Bis vor kurzem war man wenig geneigt, solche „Heilungsvorgänge" bei den Carcinomen anzunehmen. Unter dem deprimierenden Eindruck des so malignen Verlaufes dieser Tumoren war man vielmehr ziemlich allgemein zu folgenden zwei Annahmen gelangt:

1) Jede Krebszelle, welche von dem Primärtumor aus auf irgend einem Wege an eine andere Körperstelle gelangt, muss hier zu einem neuen Krebsherde auswachsen und

2) jeder dieser Krebsherde, der bei einer Operation

1) Ueber die verwickelten Beziehungen des indirekten Recidivs zu den primär multiplen Carcinomen, vgl. man Teil I der „Beiträge" Bd. 32. S. 596 u. ff.

zurückgelassen wird, muss den Ausgangspunkt eines Recidivs abgeben.

Erst in den letzten Jahren ist man daran gegangen, diese Sätze einer Revision zu unterziehen. Während unter den Pathologen schon länger einzelne Forscher sich fanden, die an den Untergang von Carcinomzellen im Körper glaubten, halten die meisten Kliniker auch heute noch an obigen Leitsätzen fest.

Im zweiten Abschnitt meiner „Beiträge zur Lehre vom Carcinom" (diese Beitr. Bd. 34) habe ich diese Frage des Untergangs von Carcinomzellen für das Hautcarcinom ausführlich besprochen. Ich kam dort[1]) zu dem Ergebnis:

1) Die Carcinomzellen stellen im biologischen Sinne eine dem Körper fremde und schädliche Zellart dar.

2) Der Körper produciert daher beim Carcinom ähnliche Schutzstoffe (Cytolysine), wie etwa nach der Einführung von fremden Blutkörperchen.

3) Neben diesen Schutzstoffen kann auch noch die Bindegewebswucherung in beschränktem Masse dem Eindringen der Carcinomzellen in den Körper entgegenwirken.

4) Je nach der Bösartigkeit des Carcinoms haben diese Schutzmassnahmen des Organismus einen sehr verschiedenen Erfolg; in sehr vielen Fällen sind sie vollkommen machtlos, in anderen aber führen sie zu einem grösseren oder geringeren Untergang von Carcinomzellen; vereinzelt können sie sogar eine Ausheilung des Carcinoms herbeiführen.

Es sind ja nun die Hautcarcinome im Allgemeinen sicher viel gutartiger als die Magen- und Darmcarcinome und wir dürfen die bei jenen gewonnenen Erfahrungen nicht ohne weiteres auf diese übertragen. Aber trotzdem glauben wir, dass auch bei diesen bösartigeren Formen solche Heilungsvorgänge vorkommen.

Für das Studium dieser Frage ergiebt sich jedoch hier eine Schwierigkeit, welche beim Haut-Carcinom in gleichem Umfange nicht vorliegt. Wenn wir nämlich die Umgebung unserer Magendarmcarcinome genau durchmustern, so finden wir in nicht geringer Anzahl Zellen, deren Natur wir nicht mit Sicherheit feststellen können; es sind vielleicht untergehende Krebszellen, vielleicht aber sind sie auch andern Ursprungs. Mit diesen „zweifelhaften Krebszellen" müssen wir uns zuerst beschäftigen.

1) l. c. Bd. 34. S. 699.

Zweifelhafte Krebszellen.

Wir beschreiben zunächst einen Fall, in welchem sich verschiedene Arten solcher fraglichen Zellen gemeinsam vorfanden. Taf. X, Fig. 30 giebt ein Uebersichts-Bild. Der Schnitt entstammt der direkten Umgebung eines Gallertcarcinoms des Magens. Nach rechts von der Schnittgrenze beginnen sofort die letzten sicheren Carcinomausläufer; unser Schnitt selbst scheint bei oberflächlicher Betrachtung frei von Carcinom zu sein; die genauere Untersuchung deckt aber nun mehrere merkwürdige Stellen auf. Bei b (vgl. Taf. X, Fig. 32) liegt in der Tiefe ein rundlicher Haufen von nekrotischen Detritusmassen, untermischt mit regellos angeordneten kleineren und grösseren Zellgruppen. Die zum Teil noch gut erhaltenen Zellen sind deutlich cylindrisch, oft noch in regulären Reihen angeordnet, einer undeutlichen Membrana propria aufsitzend. Hie und da sind sie untermischt mit Becherzellen. Neben den gut erhaltenen Zellen finden sich alle Stadien der Degeneration. Die Zellen gleichen durchaus den Cylinderzellen der darüber liegenden Mucosa, während sie sich von den stark degenerierten Zellen des Carcinoms deutlich unterscheiden. Die beschriebene Zellgruppe erstreckt sich etwa durch 8 Schnitte hindurch; sie zeigt nirgendwo einen Zusammenhang mit der Oberfläche.

Bei d, e und a finden sich ähnliche kleinere Zellkomplexe innerhalb von Gefässen, wahrscheinlich kleinen Venen; sie sind zumeist schon so stark degeneriert, dass ihre Cylindergestalt nur mehr schwer zu erkennen ist; bei a liegen 2 kleine, deutliche Becherzellen in einer Vene beisammen.

Unterhalb des Gefässes a finden sich 2 rundliche Riesenzellen mit zahlreichen Kernen und gleichmässig gefärbtem Protoplasma; vielleicht sind diese entstanden durch Verschmelzung mehrerer degenerierender Zellen.

Andere isolierte Zellen, die dem normalen Typus noch näher standen, entdeckten wir nun vielfach in den verschiedensten Präparaten von Magen- und Darmcarcinomen. Bereits innerhalb der Mucosa selbst, in den untersten Schichten derselben, fanden wir verschiedentlich isolierte kleine Drüsenschläuche. Taf. XI, Fig. 39 zeigt einen solchen. Bei Betrachtung einzelner Schnitte werden solche Fragmente natürlich stets als Teile der darüber liegenden Drüsen imponieren und nur bei der genauen Durchmusterung der Serie tritt ihre Isolierung zutage. In der Umgebung dieser Drüsen-

fragmente bestand zumeist stärkere Bindegewebswucherung, sodass die isolierten Stücke hierdurch wie abgeschnürt erschienen.

Fig. 36, Taf. XI zeigt eine eigenartige Epithelverlagerung bis in die Submucosa hinein. Das Bild entstammt der Randpartie des bereits zweimal (S. 38 und S. 158) erwähnten kleinen Carcinomrecidivs des Rectums (vgl. Taf. VI, 16 und VII, 19). Fig. 36 giebt eine Randpartie bei stärkerer Vergrösserung wieder. Unterhalb der hier noch vollkommen normalen Mucosa, die keinerlei Wucherungsvorgänge zeigt, sehen wir in einer zum Teil mit Blutkörperchen und Detritus gefüllten Gewebslücke einen längs verlaufenden irregulären Zellschlauch. Die Zellen desselben entsprechen vollkommen den Cylinderzellen der darüber liegenden Mucosa, sie sind nur etwas unregelmässiger angeordnet. Es ist in dem ganzen Schlauch keine einzige Mitose, aber auch keine stärkere Degeneration nachweisbar. Die Serie ergiebt, dass dieser submucöse Zellschlauch nach rechts oben durch eine schmale Zellbrücke mit einer normalen Drüse kontinuierlich zusammenhängt. Er erinnert an die früher erwähnten Hauser'schen isolierten Tiefenwucherungen.

Fig. 37, Taf. XI zeigt den Querschnitt zweier Drüsen, die wir bei einem Rectumcarcinom schon ausserhalb der Darmwand, innerhalb des lockeren perirectalen Gewebs fanden. In der Serie liessen sich diese Zellkomplexe durch 3—4 Schnitte verfolgen; sie bildeten 2 allseitig abgeschlossene Blindsäcke. Die Zellen erscheinen, wie die Zeichnung ergiebt, durchaus normal gebaut und regulär angeordnet.

Am auffallendsten muss der Befund solcher Epithelgruppen innerhalb von Gefässen sein. Bereits auf Taf. X, Figg. 31, 34 und 35 gaben wir Beispiele hierfür. Dort waren die Drüsenzellen allerdings bereits stark verändert. Anders in Taf. XI, Fig. 38. Innerhalb einer kleinen, schräg getroffenen Vene mit etwas gewucherter Intima sehen wir eine Drüsengruppe, die etwa zwei Dritteilen eines Drüsenquerschnittes entspricht. Die Zellen zeigen wiederum den Typus der darüber liegenden normalen Mucosazellen, nur ist ihr Protoplasma etwas dunkler gefärbt. Die Zellen sind gut ausgebildet, ihre Grenzen sind deutlich erhalten; 3 von ihnen sind Becherzellen.

Noch verschiedenen anderen Zellformen begegneten wir in der Umgebung von Carcinomen, die uns nicht geringes Kopfzerbrechen machten. Zwei Gruppen allerdings fanden bald ihre befriedigende Erklärung; 1) können Endothelien der grösseren Lymph-

bahnen so stark aufquellen, dass sie von degenerierenden Carcinomzellen, besonders bei Gallertcarcinom, nur schwer zu trennen sind; Taf. X, Fig. 33 zeigt einen Haufen von solchen; die Zellen werden oft recht gross, vielkernig, riesenzellenähnlich. Ob die zwei oben schon erwähnten Riesenzellen Taf. X, Fig. 31 g ebenso zu deuten sind, oder ob hier nicht degenerierte Carcinomzellen vorliegen, bleibt fraglich. 2) können, besonders in entzündeter Darmwand, die Zellen des Plexus Auerbachii der Deutung Schwierigkeiten bereiten; sie sind allerdings bei ihrer typischen Lage bei einiger Aufmerksamkeit doch stets zu erkennen.

Noch weitere, sehr vielgestaltige Zellen fanden sich in anderen Präparaten, besonders beim Carcinoma solidum diffusum; es würde uns hier zu weit führen, alle diese Befunde zu erörtern; wir behalten uns vor, später noch einmal darauf zurückzukommen, und beschränken uns hier auf die Besprechung der oben geschilderten Befunde eigenartig verlagerter Cylinderzellen.

Was sind das für Zellen?

Am nächsten lag selbstverständlich der Gedanke, dass es sich um irgendwelche Kunstprodukte handle. Entweder konnten die Zellen durch das Mikrotommesser verschleppt sein, — aber sie lagen stets innerhalb der Gewebsschichten und organisch in diese eingefügt. Oder sie konnten vielleicht bei der Operation durch irgendwelche Manipulationen mechanisch in die Gewebe hinein befördert sein; so hat vielleicht den Zellschlauch der Taf. XI, Fig. 36 der Haken einer Pinzette in das submucöse Gewebe hineingequetscht; — aber das umliegende Gewebe und die darüber liegende Mucosa zeigte keine wesentliche Schädigung. Andere Zellgruppen wieder, wie etwa Taf. XI, Fig. 37, mögen vielleicht kongenitalen Verlagerungen entsprechen.

Wir haben uns bemüht, auch in normalen Magen- und Darmwänden ähnliche Zellen zu finden; es ist uns dies bisher nicht gelungen; allerdings war die Zahl der daraufhin untersuchten normalen Präparate natürlich nur gering im Vergleich zu den Tausenden von genau durchmusterten Carcinomschnitten. Wenn wir die Gesamtheit unserer Befunde überblicken, so müssen wir jedenfalls sagen, es kann sich unmöglich hier in allen Fällen um Kunstprodukte handeln. Es muss vielmehr irgend ein biologischer Vorgang vorliegen.

Es bleiben schliesslich nur zwei Möglichkeiten der Erklärung übrig. Entweder handelt es sich um Zellen, die direkt vom Carci-

nom abstammen; dann aber müssten sich dieselben in hohem Grade dem normalen Typus wieder genähert haben; es müsste also die krebsige Anaplasie durch eine Prosoplasie wieder rückgängig gemacht worden sein. Nun kennen wir die allerverschiedenartigsten Metaplasien und Degenerationsformen der Carcinomzellen; aber dass Krebszellen morphologisch und funktionell sich wieder so sehr dem normalen Typus nähern könnten, wie in obigen Bildern, dass z. B. aus einer Carcinomzelle wieder eine echte Becherzelle werden sollte: das geht doch weit über den Bereich des bisher Bekannten hinaus. Man müsste ja dann direkt von einer Gesundung der Carcinomzellen sprechen; zu einer solchen Vorstellung können wir uns nicht entschliessen.

Die zweite Möglichkeit, die zunächst mindestens ebenso unwahrscheinlich anmutet, wäre die, dass es sich um eine Verlagerung und Verschleppung nichtkrebsiger Zellen in den Carcinomorganen handelt.

Nun haben mit ähnlichen Gebilden in den letzten Jahren die Gynäkologen sich sehr intensiv beschäftigt und ihre Diskussion greift so direkt in unsere eigene Streitfrage ein, dass wir etwas näher darauf eingehen müssen. Zugleich ergiebt sich aus dieser Diskussion, dass diesen merkwürdigen Gebilden nicht nur ein theoretisches, sondern auch ein grosses praktisches Interesse zukommt.

Man hat nämlich ähnliche Zellkomplexe unbekannter Herkunft in den regionären Drüsen des Uterus-Carcinoms gefunden; man bezeichnet sie, solange über ihre Natur nichts ganz sicheres bekannt ist, als

Epitheliale Hohlräume in Lymphdrüsen.

Wertheim[1]), der sich am eingehendsten mit denselben beschäftigte, beschreibt sie folgendermassen:

„Es handelt sich da nicht um polymorphzellige, alveoläre Bildungen, sondern um schlauchförmige Formationen, die mit einschichtigem Epithel ausgekleidet sind. Die Bilder sind ausserordentlich mannigfaltig: meist sind es enge, mehr oder weniger verzweigte, drüsige Gebilde mit hohem, ziemlich regelmässig gestelltem Cylinderepithel, manchmal sind es stärker erweiterte, gleichsam cystische, von einer Art Schleim erfüllte Räume, deren Epithel stellenweise ganz niedrig, wie abgeplattet, endothelartig aussieht und keine Proliferation verrät. In einem unserer Fälle handelte es sich, wie von berufener Seite bestätigt wurde, um Flimmerepithel.

1) Centralbl. f. Gynäkologie. 1903. Nr. 4.

Der Hauptsache nach liegen diese Gebilde in der Peripherie der Lymphdrüsen, meist unmittelbar unter der Kapsel oder nicht weit davon; da und dort aber drängen sie sich zwischen den Follikeln mehr oder minder tief gegen das Innere der Lymphdrüsen vor, und auch mitten im Follikelgewebe machen sie sich manchmal breit. Während in einzelnen Fällen die betreffenden Lymphdrüsen von einer Unzahl solcher verzweigter Schläuche durchsetzt sind, finden sich in anderen dieselben nur äusserst spärlich; ja es kam vor, dass wir von allen Lymphdrüsen eines Falles zusammen nur in einer einzigen und auch in dieser nur ein solches Gebilde auffinden konnten".

Dieselben Gebilde wurden zum ersten Male von Ries, später von Wülfing, Kermauner und Lameris, Krömer und Borst beschrieben (cit. nach Wertheim). Alle die erwähnten Autoren weigerten sich nun, wie Wertheim schreibt,

„dieselben als mit dem Carcinom in Beziehung stehend anzuerkennen, und zwar teils mit Rücksicht auf den zierlichen, regelmässigen Bau und auf das Vorhandensein einer Art bindegewebiger Membran, teils mit Rücksicht darauf, dass in einzelnen Fällen ein Flimmerbesatz angegeben ist, teils mit Rücksicht darauf, dass der primäre Herd entweder polymorphzellig oder sogar deutlich plattenepithelial erschien. Die übereinstimmende Ansicht aller genannten Autoren, die zuerst von Ries ausgesprochen wurde, geht vielmehr dahin, dass es sich hier um Einschlüsse handle, die vom Wolff'schen Körper abstammen. In einer Zeit, in der persistierenden und versprengten Resten dieses Organs in der Pathologie der weiblichen Genitalien eine so grosse Aufmerksamkeit gewidmet wird, kann es nicht wunder nehmen, dass dieselben auch hier herhalten mussten".

Wertheim glaubt, dass keiner dieser Gegengründe ein zwingender sei; um aber in dieser Frage eine sichere Entscheidung herbeizuführen, veranlasste er zwei seiner Schüler, Dr. Lichtenstern und Dr. Ofner, Kontrolluntersuchungen anzustellen.

„Dieselben haben von 80 Leichen mit nicht krebsigem Uterus die regionären Lymphdrüsen entfernt und dieselben mit grosser Exaktheit in lückenlosen Serien untersucht. Niemals und in keinem der vielen Tausende von Schnitten konnte ein solcher oder auch nur ähnlicher Befund erhoben werden". Wertheim schreibt dann weiter: „War schon hieraus evident, dass diese Bildungen mit dem Wolff'schen Körper oder mit irgend einer anderen Entwicklungsstörung nichts zu thun haben können, so haben wir aber auch Befunde zu erwähnen, welche in positiver Weise dafür sprechen, dass dieselben nichts anderes sind als Carcinommetastasen. In 3 Fällen konnten wir nämlich direkt den Uebergang solcher Bildungen in typisches alveoläres Carcinom nachweisen".

Der letztere Befund würde beweisend sein, wenn es sich wirklich um einen einwandfreien „Uebergang" handelt. Nun sind wir aber, besonders auf Grund der Ribbert'schen Arbeiten, in der Beurteilung solcher Uebergänge sehr kritisch geworden; in den früheren Teilen dieser Arbeit haben wir uns mit den hier möglichen Täuschungen ja eingehend befasst. Herr Prof. Wertheim war so liebenswürdig, uns eine Anzahl seiner interessanten Präparate zur Durchsicht zu überlassen. In mehreren derselben fand sich eine Kombination von sicherem polymorphzelligem Carcinom mit den fraglichen Schläuchen und an verschiedenen Stellen schien in der That ein direkter Uebergang stattzufinden. Aber die Bilder wenigstens dieser Präparate schienen uns in keiner Weise zwingend zu sein; sie konnten ebensogut entstanden sein durch ein Uebergreifen des Carcinoms auf die Schläuche durch die oben vielfach citierten „sekundären Verwachsungen". Jedenfalls können wir einen direkten Beweis für die carcinomatöse Natur jener Gebilde in diesem Zusammenhang nicht sehen.

Zudem sind die Schläuche so zierlich und regelmässig angeordnet, dass wir dann eine ebenso unerhörte Prosoplasie oder Gesundung der Carcinomzellen annehmen müssten, wie bei den oben beschriebenen Befunden im Magen und Darm.

R. Meyer[1]) wollte nun in Abrede stellen, dass es sich hier überhaupt um epitheliale Bildungen handelte. Er fand nämlich 2mal die gleichen Schläuche in carcinomfreien Leichen bei einfacher Lymphdrüsenentzündung. Meyer glaubt, dass es sich einfach um endotheliale Wucherungen der Lymphdrüsen handelt. Der Charakter und die Anordnung der Zellen sind aber so ausgesprochen epithelial, dass wir dieser Deutung nicht zustimmen können.

Falkner[2]), ein Assistent Wertheim's, bestätigte vor kurzem die Meyer'schen Beobachtungen in einem weiteren Falle. Falkner versucht einen vermittelnden Standpunkt einzunehmen; er meint, dass ein Teil der Hohlräume doch direkt vom Carcinom abstamme, ein Teil jedoch anderer Herkunft sei.

Die Gebilde sind jedoch so überaus typisch und konstant gebaut, dass wir an ihrem einheitlichen Charakter wohl fest-

1) Meyer, Epitheliale Hohlräume in Lymphdrüsen. Zeitschr. f. Geb. u. Gyn. 49. S. 554.

2) Falkner, Zur Frage der epithelialen Hohlräume in Lymphdrüsen. Centralbl. f. Gynäk. 1903. S. 1496.

halten müssen. Es scheint uns daher die mehrmalige Konstatierung dieser Schläuche in carcinomfreien Leichen zu beweisen, dass wir hier niemals direkte Abkömmlinge des Carcinoms vor uns haben.

Am nächsten liegt dann natürlich wieder der Gedanke an den Wolff'schen Körper; der so auffallend häufige Befund gerade bei Uteruscarcinom könnte ja durch einen indirekten Einfluss des Carcinoms bedingt sein. Die regionären Lymphdrüsen beim Uteruscarcinom werden stets durchströmt von den verschiedensten pathologischen Stoffen, teils Zerfallprodukten der Carcinomzellen, teils entzündlichen Produkten des ulcerierten Tumors. Unter der Einwirkung dieser Stoffe sehen wir ja sehr häufig eine einfache Hyperplasie der Drüsen ohne Carcinom. Es könnten dabei vielleicht kleine kongenitale Einlagerungen, die wegen ihrer Kleinheit gewöhnlich der Beobachtung entgehen, zur Wucherung angeregt werden.

Eine solche Erklärung ist durchaus diskutierbar. Immerhin hat sie etwas Gezwungenes; denn sie würde voraussetzen, dass solche kongenitalen Einschlüsse ungemein häufig vorkommen; zudem wäre es merkwürdig, wenn dieselben der so sorgfältigen Untersuchung der Assistenten Wertheim's stets entgangen wären.

Kurz, wie wir auch das Problem drehen und wenden mögen, eine befriedigende Erklärung dieser eigenartigen Lymphdrüseneinschlüsse ist bisher nicht gefunden.

Es erscheint uns daher berechtigt, neben die bisherigen Hypothesen noch eine weitere zu setzen, die Hypothese nämlich, dass es sich hier ebenso wie bei den Zellverlagerungen in der Umgebung unserer Magen- und Darmcarcinome, um eine

Verlagerung und Verschleppung nichtkrebsiger Epithelien handelt;

die verschleppten Zellen könnten dann in den Lymphknoten zu jenen epithelialen Hohlräumen auswachsen [1]).

Wir geben gern zu, dass dieser Gedanke zunächst etwas abenteuerlich klingt und wir betonen ausdrücklich, dass es sich vorerst um eine reine Hypothese handelt. Um eine Hypothese allerdings, die sich bereits mit guten Analogien stützen lässt.

1) Mit der Nachforschung, ob sich nicht ähnliche Gebilde auch in den regionären Lymphdrüsen anderer Organe, speciell des Magens finden, sind wir noch beschäftigt. Sollten sie sich hier auch finden, so müsste die Theorie vom Wolff'schen Körper ganz fallen.

Wenn man absah von den leukocytären und bindegewebigen Wanderzellen, so hielt man bis vor Kurzem die Fähigkeit, lebenskräftige Zellen in den Körper zu entsenden, für ein unbedingtes Privilegium der malignen Tumoren; man hielt diese Fähigkeit der Metastasenbildung sogar für das wesentlichste Charakteristikum derselben. Aber es mehren sich in den letzten Jahren die Beobachtungen, welche mit diesem Privilegium nicht mehr im Einklang stehen. Wir wissen jetzt, dass aus den verschiedensten Organen unter verschiedenen pathologischen Bedingungen, ja sogar unter normalen Verhältnissen Zellen in den Körper übertreten können, um hier die mannigfachsten Schicksale zu erfahren. Die wichtigsten Beobachtungen betreffen hier das Knochenmark, die Nebenniere, die Leber, die Placenta. Auch aus einer nicht malignen Struma können, wie es neuerdings Gierke[1]) wahrscheinlich machte, Schilddrüsenzellen in den Blutkreislauf gelangen, sich an andern Stellen festsetzen und dort zu Tumoren auswachsen.

Warum sollte nun das Gleiche beim Uterus, beim Ovarium, beim Magen und Darm, oder auch in der Haut, unmöglich sein, zumal wenn die Struktur dieser Organe durch entzündliche Veränderungen gelockert ist?

Eine derartige Verschleppung normaler Zellen würde jedenfalls sowohl die „epithelialen Hohlräume" in den Becken-Lymphdrüsen als auch die Mehrzahl der von uns in der Umgebung der Magen- und Darmcarcinome beobachteten „zweifelhaften Krebszellen" einfach und befriedigend erklären.

Ob diese Verschleppungen nun sekundäre Folgeerscheinungen des Carcinoms sind, oder ob nicht umgekehrt solche Organe, in welchen sich aus anderen Ursachen derartige Zellverlagerungen abspielen, besonders zu Carcinom disponiert sind: das ist noch eine weitere Frage, die wir hier nicht diskutieren wollen.

Die „verlagerten Zellen" in unsern Magendarmcarcinomen ergeben nun eine interessante Beziehung zu der Ribbert'schen Theorie, dass jedes Carcinom beginne mit einer „Auslösung von Epithel aus seinem organischen Verbande". Sie bilden gewissermassen eine Widerlegung dieser Theorie e contrario. Hier haben wir ja Zellverlagerungen und Absprengungen der mannigfaltigsten Art. Trotzdem zeigen aber diese abgesprengten Zellen keinerlei progressive, sondern zumeist regressive Veränderungen[2]).

1) Virchow's Arch. Bd. 170. H. 3. 1902.

2) Vgl. hierzu auch S. 35.

Aehnlich liegen die Verhältnisse z. B. bei der Darmtuberkulose. Taf. VII, Fig. 20 zeigt das Bild einer solchen; unter der Mucosa sehen wir tuberkulöses Granulationsgewebe mit deutlichen Riesenzellenknötchen. Die Drüsen der Mucosa sind stark gewuchert; sie erscheinen dabei vielfach wie aufgespleisst durch das wuchernde Bindegewebe und z. T. ganz in die Tiefe der Submucosa verlagert; trotzdem nichts von Wucherung, sondern im Gegenteil alle Zeichen beginnender und fortgeschrittener Degeneration.

Aus diesen Beobachtungen geht also hervor, dass offenbar die Verlagerung nicht allein massgebend bei der Geschwulstgenese sein kann. Es muss, selbst wenn die Absprengung eine Disposition zur Geschwulstbildung abgibt, jedenfalls noch etwas Weiteres hinzukommen.

Noch eine andere kleine Abschweifung sei hier gestattet. Vielleicht könnte die obige Annahme der epithelialen Wanderzellen auch andere pathologische Processe unserem Verständnis näher rücken. Wir denken dabei vor allem an die centralen Knochencarcinome. Es hat deren so deutlich epithelialer Aufbau ja seit jeher den Anhängern der Thiersch-Waldeyer'schen Carcinomtheorie nicht geringe Schwierigkeiten bereitet. Die heutzutage hier gewöhnlich als „Deus ex machina" auftauchende Endotheliomtheorie scheint un nur eine recht schwache Lösung dieser Schwierigkeiten darzustellen. Viel einfacher und befriedigender würde die Lösung sein, wenn die Annahme der epithelialen Wanderzellen weiter gestützt würde und wenn wir die centralen Knochencarcinome von diesen ableiten könnten.

Doch verlieren wir uns nicht allzuweit in diese verlockenden Hypothesen. Dass es sich aber bei den vorliegenden Fragen nicht nur um histologische Finessen, sondern um Dinge von grosser praktischer Bedeutung handelt, das ergiebt sich, wenn wir noch einmal einen Blick zurückwerfen auf die Verhältnisse beim Uteruscarcinom. Wertheim findet bei seinen Drüsenuntersuchungen beim Uteruscarcinom in 35 % der Fälle krebsige Drüsen. Von diesen 35 % enthalten aber fast ein Drittel (13 % der Gesamtzahl) nur jene „epithelialen Hohlräume". Unserer Ansicht nach darf man die letzteren Fälle nun nicht, wie Wertheim dies that, zu den krebsigen Lymphdrüsen rechnen. Es ist aber ganz klar, dass unsere Stellung zur Exstirpation der regionären Drüsen beim Uteruscarcinom eine andere sein muss, wenn wir 35 %, als wenn wir nur

22 % krebsige Drüsen annehmen!

Als das Ergebnis unseres Streifzuges in dieses interessante, noch wenig erforschte Gebiet können wir also feststellen: in der Umgebung der Carcinome, sowohl in den primär befallenen Organen selbst, wie in den Lymphdrüsen, finden sich eigenartige Zellen und Zellkomplexe, deren Natur vorerst noch nicht sicher festzustellen ist. Ihre direkte Abstammung vom Carcinom ist höchst unwahrscheinlich; vielleicht handelt es sich um eine Verlagerung und Verschleppung nichtkrebsiger Zellen.

Damit sei das Kapitel von den zweifelhaften Krebszellen geschlossen und wir kehren zu der Frage des Unterganges von sicheren Krebszellen zurück.

Untergang sicherer Krebszellen.

Wir verstehen unter einem solchen „Untergang von Carcinomzellen" hier, wo wir von „Heilungsvorgängen" sprechen, natürlich nicht die allgemein bekannten Nekrosen centraler Geschwulstpartien, sondern wir verstehen darunter nur den Untergang peripherer, besonders metastatischer Zellen, denen der herrschenden Ansicht nach stets und überall eine hohe Lebenskraft zukommen sollte.

Für das Vorkommen eines solchen Unterganges peripherer Carcinomzellen lassen sich nun eine Reihe klinischer und anatomischer Belege anführen. Die ersteren sind natürlich nur mit besonderer Kritik zu verwerten.

Eine klinische Ueberlegung, welche uns den Gedanken nahelegte, dass beim Magencarcinom manche Krebsherde in den Lymphdrüsen untergehen möchten, war folgende. An der Heidelberger chirurgischen Klinik wurden bisher bei Magencarcinomen 57 Resektionen ausgeführt. 30 Patienten wurden vor mehr als 3 Jahren operiert; von diesen 30 erlagen 12 der Operation; von den 18 übrigen sind 6 zur Zeit noch am Leben [1]); darunter einer 11, einer 5, einer 4 Jahre. Das ergiebt also, auf die 30 Operierten bezogen, 20 % Dauerheilungen; auf die 18, welche die Operation überstanden, bezogen, sogar 33 % Dauerheilungen. Wir müssen gestehen, dass wir selbst über diesen verhältnismässig so

1) In dem Bericht über meinen Vortrag (Verh. des Chir.-Kongr. 1903 I, 64) sind irrtümlich 7 angegeben; es war dabei, wie sich erst später ergab, ein Sarkom hinzugerechnet. Dadurch verschieben sich auch die folgenden Procentsätze etwas.

hohen Procentsatz von Dauerheilungen ausserordentlich erstaunt waren. Denn gerade in der ersten Zeit war von einer systematischen Drüsenausräumung bei unseren Magenresektionen gar keine Rede. Als nun in den letzten Jahren von den verschiedensten Seiten immer wieder betont wurde, wir werden beim Magencarcinom nicht weiter kommen, wenn wir nicht ganz radikal die regionären Drüsen ausräumen, da waren unsere Hoffnungen für unsere früher operierten Patienten sehr herabgestimmt.

Wie ist es nun zu erklären, dass wir trotzdem so gute Dauererfolge erzielten? Es liegen uns leider nicht von allen Operierten die resecierten Mägen nebst Lymphdrüsen vor[1]). Aber bei mehreren dieser Ueberlebenden sind wir über die Verhältnisse der Lymphdrüsen genügend orientiert.

Bei 4 von diesen Fällen waren in den exstirpierten Drüsen bereits zahlreiche Carcinomherde nachweisbar und zwar in solcher Ausdehnung, dass nach unseren sonstigen Erfahrungen über die Ausbreitung des Magencarcinoms auch die weiter entfernten, nicht exstirpierten Drüsen krebsig sein mussten. Speciell in 2 Fällen lagen dicht an der Resektionsfläche noch 2 so grosse Carcinomdrüsen, dass hier der Wahrscheinlichkeitsschluss fast zur Sicherheit wird. Wenn also diese Patienten trotzdem geheilt sind, so müssen diese Carcinomzellen untergegangen sein — oder wenigstens seit länger als 3 Jahren schlummern.

Für die Frage des Untergangs von Carcinomzellen in den Lymphdrüsen, speciell beim Magencarcinom, scheint uns von besonderem Interesse ein Fall von Schuchardt[2]), den ich bereits früher (Abschnitt I der „Beiträge" S. 605) citierte; wir rekapitulieren daher nur das Wichtigste:

„In einem Falle von sehr vorgeschrittenem Magenkrebs fanden sich auf dem Peritoneum parietale flache, grauweisse Knoten in grosser Zahl und Ascites carcinomatosus. Der Kranke genas vollkommen und starb erst nach 2½ Jahren an einer Pleuritis. Bei der Sektion fand sich kein örtliches Recidiv im Magen. Der Ascites und die bei der Operation beobachteten Knötchen im Bauchfell waren völlig verschwunden".

Leider ist dieser Fall zu kurz mitgeteilt, um als ganz beweis-

1) Es ist dies in dem Bericht über meinen Vortrag in den „Verh. der D. Ges. f. Chir. 1903. I, 64", von dem mir eine Korrektur leider nicht vorlag, irrtümlich etwas anders angegeben.

2) Centralbl. f. Gyn. 1901. S. 664.

kräftig zu gelten; vor allem fehlt die mikroskopische Untersuchung jener Knötchen; man könnte daher immer noch an eine Kombination von Carcinom und Tuberkulose denken.

Ein solcher Einwurf kann nun nicht mehr gemacht werden in einem zweiten Falle, den Herr Professor v. Beck in Karlsruhe beobachtete; dieser hat uns die Veröffentlichung in liebenswürdiger Weise überlassen, wofür wir ihm auch an dieser Stelle danken möchten. Der Fall ist folgender: Frau P. S., 54 J. alt, litt seit Frühjahr 1900 an Völle im Leib, Erbrechen, Abmagerung. Bei der Untersuchung am 17. VIII. 00 fand sich ein verschieblicher, faustgrosser Tumor im Epigastrium, Gastrektasie, hochgradige Kachexie, Hämoglobingehalt 40 %.

Am 21. VIII. 00 Resectio pylori, 13 cm an der kleinen, 20 cm an der grossen Kurvatur; Nahtverschluss der Resektionswunden am Duodenum und Magen; Gastro-Enterostomia posterior. Der Tumor sass am Pylorus, war ulcerös zerfallen, sehr bindegewebsreich, mit gallertiger Degeneration. Entlang den Kurvaturen fanden sich bohnen- bis haselnussgrosse Drüsen, welche zahlreiche weisse Knötchen zeigten; diese erwiesen sich bei der späteren mikroskopischen Untersuchung als carcinomatös. Von den Drüsen im Ligamentum gastro-duodenale konnten nicht alle entfernt werden; ebenso nicht solche am Pankreaskopf; dieselben wiesen die gleichen weissen Knötchen auf, wie die oben beschriebenen Drüsen. Ungestörter Heilungsverlauf. Patientin wird Oktober 1900 nach Hause entlassen. Nach 6 Monaten zeigt sie eine Gewichtszunahme von 40 Pfd., isst alles, hat guten Appetit und geregelten Stuhl.

Im Januar 1903 erkrankte Patientin nun an einer Incarceration einer kleinen Nabelhernie; es wurde die Herniotomie ausgeführt; dabei wurde der frühere Laparotomieschnitt gespalten und das alte Operationsfeld inspiciert. Der Magenrest stand vertikal und war nach links und oben gezogen; er war frei von Recidiv. Sehr überraschend war nun, dass weder im Ligamentum gastro-duodenale noch im Pankreas die vor $2^1/_2$ Jahren zurückgelassenen, mit Knötchen besetzten Drüsen sich vorfanden. Zwei weiche kleinbohnengrosse Drüschen an der kleinen Kurvatur und am Pankreaskopf (die nichts von jenen weissen Einlagerungen zeigten), wurden zur mikroskopischen Untersuchung entfernt. Es fand sich: Abnahme der lymphatischen Elemente, am Hilus auffallend viel Fettgewebe, kein Carcinom.

Sehr interessant ist der weitere Verlauf des Falles, über den wir soeben Nachricht erhalten. Ca. $^1/_2$ Jahr nach der Herniotomie: Ileus, Kolostomie, Tod an Herzschwäche. Die Sektion ergab: Magenresektionsstelle tadellos verheilt. Weder am Magen noch in seiner nächsten Umgebung eine Spur von Recidiv; keine krebsigen Drüsen; kein Peritonealcarcinom. Es fanden sich nur zwei Carcinommetastasen, beide an sehr merkwürdiger Stelle; die eine im Centrum eines wallnussgrossen Uterusmyoms, die andere ca. haselnussgrosse in der Submucosa und Muscularis der Flexur! Letztere hatte den Ileus bedingt.

Es wurden also hier bei der ersten Operation Lymphdrüsen zurückgelassen, die man als sicher krebsig ansehen musste; bei der zweiten Operation dagegen und bei der Sektion erwiesen sich die Drüsen als krebsfrei.

Man wird selbstverständlich einwenden: ja, waren denn jene Drüsen auch wirklich schon krebsig? Ein zwingender Beweis hierfür ist natürlich nicht zu erbringen und wird in ähnlichen Fällen nie zu erbringen sein. Aber unser Fall erscheint uns gerade deshalb so bemerkenswert, weil hier die Lymphdrüsen schon makroskopische Merkmale ihrer krebsigen Erkrankung zeigten! Alle jene erwähnten weissen Knötchen der Drüsen erwiesen sich als Krebsherde; durchaus ähnliche, mit den gleichen Knötchen besetzte Drüsen blieben zurück: wir dürfen also mit überwiegender Wahrscheinlichkeit auch diese als krebsig ansehen.

Wenn aber nun trotzdem später diese Drüsen als krebsfrei sich erwiesen, so bleiben nur zwei Annahmen übrig; entweder sind alle Krebszellen aus den Drüsen ausgewandert und haben sich im Uterus und in der Flexur angesiedelt — oder aber sie sind innerhalb der Drüsen zu Grunde gegangen. Wir denken, dass wir die letztere Annahme als die weitaus wahrscheinlichere acceptieren dürfen.

Einen solchen Untergang von Magenkrebszellen innerhalb von Lymphknoten glauben wir nun in unseren Präparaten auch direkt beobachtet zu haben. Wir fanden nämlich hier mehrfach Bilder, die durchaus an die früher bei dem Hautcarcinom beschriebenen Befunde von Carcinomzellenuntergang erinnern. Taf. VIII, Fig. 25 zeigt uns ein solches. Wir sehen in einen kleinen Lymphknoten eingelagert verschiedene Krebsherde; rechts liegt ein wohlerhaltener Carcinomschlauch a, links ein Haufen von zusammengeballten Zellen c und in der Mitte 3 kleinere Haufen b, die unter Verlust der Zellgrenzen zu

parenchymatösen Riesenzellen zusammengeflossen sind. Diese Befunde haben, um dies nebenbei zu erwähnen, eine auffallende Aehnlichkeit mit den Bildern, die Stöhr[1]) bei der Rückbildung von Duodenaldrüsen der Katze beobachtete.

Eine andere Beobachtung, die wir in zwei Fällen von Rectumcarcinom machen konnten, gehört gleichfalls hierher. Bei der Untersuchung von grösseren Serien findet man nicht ganz selten Carcinomzellen innerhalb der Gefässe. Man sollte glauben, dass bei solchen Patienten der Gedanke einer Dauerheilung vollkommen ausgeschlossen sei; trotzdem sind zwei Patienten mit derartigen Befunden seit längerer Zeit am Leben (einer 4, einer 2 Jahre) und im besten Wohlbefinden. Es wäre nun sehr gezwungen, anzunehmen, dass diese in unseren mikroskopischen Präparaten intravaskulär gefundenen Krebszellen gerade die einzigen waren, die in ein Gefäss durchbrachen. Viel näher liegt die Annahme, dass in diesen Fällen anderweitige, in das Blutgefässsystem durchgebrochene Zellen sekundär zu Grunde gegangen sind.

Lubarsch hat in seinem Buche „Zur Lehre von den Geschwülsten und Infektionskrankheiten" p. 304 verschiedene Beobachtungen zusammengestellt, welche den unsrigen durchaus ähnlich sind. Er schreibt:

„Ich habe die Ansicht, die freilich nur schwer zu beweisen ist, dass wenigstens für gewöhnlich, bevor es in irgend einem Organe zur Ausbildung metastatischer Knoten kommen kann, wiederholt zahlreiche Zellen des Primärtumors verschleppt werden müssen, von denen ein grosser Teil zu Grunde geht. Was man hierfür anführen kann, sind folgende Thatsachen:

1) von Hippel hat in einem Fall von multiplen Cystadenomen der Gallengänge in Blutgefässen Tumorbestandteile gefunden, ohne dass es irgendwo zu Metastasenbildungen gekommen wäre.

2) In Strumen der Nebenniere, sowie Hypernephronen der Niere, die als zufällige Sektionsbefunde zur Beobachtung kamen und keine nennenswerte Grösse erreichten, habe ich mehrfach in Venen Tumorelemente gefunden, die freilich zum Teil in Zerfall begriffen waren, ebenfalls ohne irgendwo am Körper Metastasen aufzufinden. Aehnliche Beobachtungen hat Manasse sogar an normalen Nebennieren gemacht.

3) haben L. Pick und Schmorl die Verschleppung von Chorionzotten bei gutartiger Blasenmole beobachtet, ebenfalls ohne dass es zur

1) Stöhr, Ueber Rückbildung von Duodenaldrüsen. Festschr. der Phys. Med. Ges. Würzburg 1899.

Metastasenbildung gekommen wäre.

4) können Enchondrome der Parotis und des Hodens, ja auch der Lunge (Ritter-Borst) in Lymphgefässe einwuchern, ohne dass der Tumor im geringsten den Eindruck einer destruierenden Neubildung macht oder Metastasen daran anschliessen.

5) Endlich habe ich in axillaren Lymphknoten bei Mammacarcinomen, die ich in Serienschnitte zerlegt habe, Gruppen von zerfallenden Epithelzellen, z. T. in Riesenzellen eingeschlossen gefunden, ohne dass metastatische Knoten sonst vorhanden waren.

Wenn man gegen die übrigen Beobachtungen noch anführen könnte, dass es sich um Zellen handelt, die keine vermehrte Wucherungsfähigkeit besitzen, so ist das für die letzte Beobachtung nicht möglich. Sie weist vielmehr darauf hin, dass die Verschleppung von Zellen bösartiger Neubildungen allein noch nicht zum Zustandekommen von Metastasen genügt, sondern dass es darauf ankommt, welche Bedingungen die verschleppten Zellen an dem neuen Ort antreffen".

Von ganz besonderer Wichtigkeit für die vorliegende Frage scheint uns nun zu sein eine soeben erschienene Schrift von M. B. Schmidt: „Die Verbreitungswege der Carcinome und die Beziehung generalisierter Sarkome zu den leukämischen Neubildungen" [1]).

Schmidt hatte bereits früher [2]) eine kurze Mitteilung gemacht, dass unter den Lungenmetastasen beim Magencarcinom vielfach regressive Processe vorkommen. Er hat diese Untersuchungen fortgeführt, auch auf andere Organe ausgedehnt und ist dabei in seiner neuen Arbeit zu sehr bemerkenswerten Resultaten gelangt. In 15 von 41 Carcinomfällen (7 mal Magen-, daneben Prostata-, Uterus-, Ovarium-, Harnblase-, Rectum-, Gallenwege) fand er eine Fixierung embolisch verschleppter Krebszellen in den Lungenarterien. In allen Fällen beobachtete er nun innerhalb dieser embolischen Herde stärkere regressive Veränderungen sowie bindegewebige Thromben mit carcinomatösen Einschlüssen als Ausdruck einer älteren, Wochen und Monate zurückliegenden Embolie. Innerhalb der fibrinösen Thromben waren alle Stadien des Untergangs von Krebszellen nachweisbar und Schmidt kommt zu folgenden Schlüssen: „Beim Bestehen eines Carcinoms in einem Unterleibsorgan kommt ungeahnt häufig und meist mehrmals sich wiederholend eine Verschleppung von Krebszellen in die kleinen Lungenarterien vor. Nur ein kleiner

1) G. Fischer, Jena 1903.

2) Verhandl. d. Gesellsch. deutscher Naturforscher. 1898. S. 11.

Teil dieser verschleppten Keime erzeugt metastatische Geschwülste oder bricht durch die Arterienwand in die perivaskulären Lymphbahnen ein. Die meisten werden durch Organisation ihrer thrombotischen Hülle entweder vernichtet oder abgekapselt und trotz erhaltener Wachstumsfähigkeit unschädlich gemacht; oder sie wachsen durch den umhüllenden bindegewebigen Thrombus vorwärts in die Capillaren und kleineren Lungenvenen und können so Anlass zur Bildung sekundärer Geschwülste im Bereich des grossen Kreislaufs geben; dies alles kann geschehen, ohne dass die Lunge makroskopisch verändert erscheint".

Diese Beobachtungen Schmidt's werfen zunächst ein helles Licht auf die Frage, weshalb die Verbreitungsweise des Carcinoms und des Sarkoms so verschieden sind. Das Carcinom bevorzugt bekanntlich die Lymphwege, das Sarkom dagegen den Blutweg. Früher hatte man sich hierfür eine sehr einfache und plausible Erklärung zurechtgelegt; man sagte, das Sarkom bricht eben häufiger in die Blutbahn ein, das Carcinom häufiger in die Lymphbahn. Dieser Erklärung wurde jedoch der Boden entzogen durch die Untersuchungen Goldmann's. Dieser fand in seinen ausgezeichneten „Anatomischen Untersuchungen über die Verbreitungswege bösartiger Geschwülste" [1]), dass fast alle Carcinome frühzeitig und regelmässig in die Blutbahn einbrechen. Warum aber sind trotzdem die Blutmetastasen klinisch so selten? Goldmann selbst ist den Ursachen dieser auffälligen Erscheinung sehr gründlich nachgegangen, aber er schreibt schliesslich (S. 678):

„Wir vermögen nur Vermutungen über die Ursache der Erscheinung aufzustellen, dass, trotz ausgiebiger Beteiligung des Venensystems an der bösartigen Neubildung, allgemeine Metastasen fehlen können".

In der früheren Arbeit über „Heilungsvorgänge im Carcinom" war ich nun zu der Annahme gelangt, dass zwar Carcinomzellen in die Blutbahn eindringen, dass sie aber hier zumeist zu Grunde gehen. Ich schrieb damals (S. 699):

„Sollte nun meine oben aufgestellte Hypothese durch weitere Untersuchungen bestätigt werden, so würden alle diese Schwierigkeiten in der einfachsten Weise sich lösen. Die Carcinomzelle, dem höher differencierten Epithel entstammend, stellt an ihren Nährboden höhere Ansprüche; sie haftet daher gewöhnlich nur an solchen Orten, die vorher durch den mit Epitheltoxinen gesättigten Lymphstrom gleichsam gedüngt werden.

1) Diese Beiträge 18. S. 595.

Die aus dem anspruchsloseren Bindegewebe hervorgehende Sarkomzelle dagegen haftet überall, wohin der Blutstrom sie auch schwemmt".

Nun, diese obenerwähnte „Bestätigung durch weitere Untersuchungen" ist durch die Arbeit Schmidt's in ausgiebigster Weise geliefert. Auch Schmidt kommt daher zu einem ähnlichen Schlusse. Er schreibt (S. 53):

„Darnach liegt der wesentliche Unterschied zwischen Carcinom und Sarkom nicht darin, dass verschiedene Wege beschritten werden, sondern dass bei ersterem seltener die verschleppten Keime sich zu sichtbaren Tochterknoten weiter entwickeln".

Noch wichtiger, als für diese Frage der Verbreitungswege des Carcinoms, sind nun die Untersuchungen Schmidt's für die Kenntnis der Heilungsvorgänge beim Carcinom. Die Beobachtungen Schmidt's beweisen unzweifelhaft, dass in der That ein Untergang von Carcinomzellen in einem Umfange vorkommt, wie er bisher wohl nur von wenigen für möglich gehalten wurde und wir hoffen, dass Schmidt's Arbeit diese wichtige Frage in lebhafteren Fluss bringen wird. Schon jetzt mehren sich ja auch bei den Klinikern die Stimmen, welche diese Möglichkeit zugeben; vgl. vor allem Czerny's Arbeit: „Warum dürfen wir die parasitäre Theorie für die bösartige Geschwulst nicht aufgeben?" [1]) Besonders muss den Gynäkologen ein solcher Gedanke nahe gelegt sein; beobachten sie doch auf ihrem Specialgebiet eine Geschwulstform, das maligne Chorion-Epithelion, bei welcher partielle Ausheilungen allem Anschein nach recht häufig vorkommen. So haben sich z. B. Krönig [2]) und Amann [3]) in dieser Frage auf meine Seite gestellt.

Ganz vor Kurzem hat sich endlich Lomer [3]) der ebenso mühevollen wie dankenswerten Aufgabe unterzogen, aus der gesamten Litteratur alle die Fälle zusammenzustellen, bei denen eine Heilung des Carcinoms erfolgte, trotzdem bei der Operation mit grosser Wahrscheinlichkeit Krebsgewebe zurückgelassen wurde. Nach kritischer Sichtung des Materials kommt er zu dem Schlusse, dass unter gewissen Umständen der Körper mit zurückbleibenden Carcinomzellen fertig werden kann.

1) Diese Beiträge 25. S. 243.

2) Bericht über den intern. Gyn.-Kongr. Rom. Berl. klin. Wochenschr. 1902. S. 1206.

3) Lomer, Zur Frage der Heilbarkeit des Carcinoms. Zeitschr. f. Geb. u. Gyn. 50. H. 2.

Organ-Recidive und Zellgewebs-Recidive.

Diesen verschiedenen Carcinomformen kommt nun in verschiedenen Organen eine sehr verschiedene Wertigkeit zu. Einige Unterschiede liegen auf der Hand. So kann z. B. beim Uterus-Carcinom oder beim Mamma-Carcinom, wenn wir das ganze Organ entfernen, ein Organ-Recidiv sich natürlich nicht entwickeln.

Im Ganzen sind unsere Kenntnisse der Wertigkeit der verschiedenen Recidivreformen bei den verschiedenen Carcinomen trotz aller darauf verwandten Arbeit noch recht mangelhaft. Relativ gut sind wir bereits orientiert bei einzelnen oberflächlichen Carcinomen, so z. B. beim Lippencarcinom und beim Penis-Carcinom. Hier wissen wir, dass Organ-Recidive (d. h. in der Haut), sowie Zellgewebs-Recidive selten sind; auch metastatische Recidive sind nicht häufig; die Situation wird vollständig beherrscht von dem Drüsenrecidiv.

Die Unsicherheit beginnt aber schon beim Mammacarcinom. Es ist nach dem vorliegenden Material durchaus nicht mit Sicherheit zu beurteilen, wie viel Procent der Recidive auf das Zellgewebe, wie viele auf die Drüsen und wie viele auf die Metastasen entfallen. Unserer Ansicht nach wird hier zur Zeit das Drüsenrecidiv überschätzt, dagegen die Gefahr des Zellgewebsrecidivs zu gering angeschlagen.

Noch viel weniger klar sehen wir bei den Recidiven der Carcinome innerer Organe, speciell bei dem uns hier interessierenden Magen- und Darm-Carcinom. Die Schwierigkeiten sind leicht erkennbar; um ein sicheres Urteil zu gewinnen, müssten wir erstens die Kranken nach der Operation in regelmässigen, möglichst kurzen Zwischenräumen nachuntersuchen, um den Ort der ersten Recidiv-Entwicklung festzustellen und zweitens müssten wir später durch die Sektion die Topographie des Recidivs genau klarlegen. Wir bemühen uns in den letzten Jahren nach Möglichkeit diesen Forderungen gerecht zu werden, aber die äusseren Hindernisse sind leider oft allzugross.

Daher hat auch unser Bestreben, uns über die Lokalisation der Recidive bei den Magen- und Darm-Carcinomen möglichste Klarheit zu verschaffen, trotz redlichster Bemühung vorerst noch kein allzugrosses Material zu Tage gefördert[1]).

---

1) Das Colon wurde aus den in der Einleitung angeführten Gründen hier überhaupt nicht berücksichtigt.

Was zunächst das

Magencarcinom

angeht, so konnten wir nur bei 6 Patienten mit Magenresektion teils durch eine zweite Operation, teils durch die Sektion etwas Sicheres über die Lokalisation der Recidive in Erfahrung bringen. Wir fanden bei diesen 6 Fällen 4 mal Organ-Recidiv (in der Magenwand selbst), 2 mal metastatische Recidive in der Leber.

Auch in der Litteratur finden sich nur wenige verwertbare Angaben über diese Frage niedergelegt. Der wertvollste Bericht stammt von Lindner[1]); dieser schreibt: „Ich habe in der Litteratur in 28 Fällen das Resultat der Autopsie bei Recidiven nach Magenresektionen auffinden können. Davon entfielen auf lokale Recidive (NB. im Magen selbst) 15, auf entferntere Recidive 12 und auf Drüsen-Recidive 1."

Stellen wir diese Zahlen mit den unsrigen zusammen, so finden wir: unter 34 Recidiven des Magencarcinoms nach der Resektion waren

Organ-Recidive	19	= 56 %
Drüsen- „	1	= 3 %
Metastatische Recidive	14	= 41 %.

Diese Statistik ist natürlich zu klein für irgend welche bindenden Schlüsse; aber immerhin ist ihr Ergebnis bemerkenswert genug. Die Tabelle zeigt, dass 41 % unserer Patienten wahrscheinlich zur Zeit der Operation bereits unheilbar waren, weil sie schon zu grosse metastatische Krebsherde beherbergten.

56 % der Operierten hätten durch eine ausgiebigere Resektion der Magenwand vielleicht noch gerettet werden können.

Von den Drüsen geht dagegen anscheinend nur eine sehr geringe Gefahr aus. Dies letztere Ergebnis steht nun in scharfem Gegensatz zu dem, was wir über die so häufige Verschleppung von Magencarcinomzellen in die Lymphdrüsen wissen. Die Drüsen haben aller Wahrscheinlichkeit nach in einem viel höheren Procentsatz der Fälle Carcinomzellen beherbergt; letztere müssen also wohl in den Drüsen in nicht geringer Anzahl zu Grunde gegangen sein.

Das Zellgewebsrecidiv spielt entsprechend den anatomischen Verhältnissen der Magenumgebung hier keine Rolle.

---

1) Lindner, Zur Chirurgie des Magencarcinoms. Berl. klin. Wochenschr. 1900. S. 89.

Ein ganz anderes Bild ergiebt ein gleicher Versuch für das

Rectum-Carcinom.

Hier steht uns infolge der sehr sorgfältigen, auf meine Anregung hin durchgeführten Zusammenstellung von Küpferle eine grössere Zahl verwertbarer eigener Fälle zur Verfügung, nämlich 38. Wenn wir diese nach ihrer Lokalisation gruppieren, so lassen sich dabei das Recidiv im Zellgewebe und das Recidiv in den regionären Lymphdrüsen nicht scharf trennen, da die Drüsen allzu innig mit dem pararectalen Gewebe verflochten sind. Wir fassen diese beiden daher zusammen und erhalten dann folgende Tabelle: Von 38 Recidiven operativ behandelter Rectum-Carcinome sind

Organrecidive	3 =	7 %,
Recidive im Zellgewebe und in den regionären Drüsen	19 =	50 %,
Recidive in den entfernteren Drüsen	1 =	3 %,
Metastatische Recidive	15 =	40 %,

davon in der Leber 14,
„ „ Lunge 1.

Auch hier beim Rectumcarcinom ist also die Zahl derjenigen Fälle noch übergross (40 %), die an rein metastatischen Recidiven zugrunde gehen, denen mithin keine noch so ausgedehnte Operation mehr hätte helfen können.

Dagegen spielt nun bei den übrigen Recidiven das Organrecidiv (entsprechend den früher beschriebenen Wachstumsverhältnissen) eine unvergleichlich geringere Rolle als im Magen. Nur 3 Recidive fanden sich innerhalb der Darmwand selbst; und auch von diesen waren zwei nur kleine Knötchen, die nach ihrer Excision kein weiteres Recidiv bedingten. Die Situation wird hier vollkommen beherrscht durch das Recidiv im Zellgewebe und in den regionären Drüsen. In das pararectale Gewebe brechen die Carcinomzellen des Rectums sehr frühzeitig ein und hier finden sie ihren besten Nährboden.

In den entfernteren Drüsen scheinen Recidive sehr selten zu sein.

Trennen wir nun einmal in den vorstehenden beiden Tabellen die metastatischen Recidive als „unvermeidbare“ von den „vermeidbaren“ übrigen, so finden wir

	Vermeidbare Recidive.	Unvermeidbare
Magen	59 %	41 %
Rectum	60 %	40 %

Man sieht die merkwürdige Uebereinstimmung dieser Zahlen.

Von den vermeidbaren Recidiven sind aber nun

beim Magen 95 % Organrecidive,

beim Rectum 83 % Recidive im Zellgewebe und in den regionären Drüsen.

Das heisst also: sowohl beim Magen- als beim Rectumcarcinom kommen 40 % unserer Operierten bereits mit Metastasen, d. h. in einem operativ unheilbaren Zustande zu uns. Von den übrigen 60 % könnten aber nun theoretisch beim Magen 95 % durch rücksichtslose Excision des Magens, beim Rectum 83 % durch rücksichtslose Excision des Zellgewebes und der regionären Drüsen noch gerettet werden.

An dem Procentsatz der Recidive sind, wie früher geschildert, die verschiedenen Formen der Carcinome in sehr verschiedener Weise beteiligt; diese Differenz der Malignität ist beim Rectumcarcinom sehr auffällig; weniger kommt sie anscheinend in Betracht beim Magencarcinom.

Wir glauben, klarer kann die Wichtigkeit einer scharfen Trennung der topographischen Recidivformen nicht demonstriert werden, als durch die obigen Tabellen.

Worauf beruht nun

die verschiedene Wertigkeit der Recidiv-Formen,

selbst in zwei anscheinend so nahe verwandten Organen? Es ist dies vorerst noch nicht zu sagen; wahrscheinlich wird die verschiedene anatomische Einlagerung der Drüsen in das umgebende Gewebe eine grosse Rolle dabei spielen.

Man hat nun hie und da die Befürchtung geäussert, dass solchen Studien über die verschiedene „Wertigkeit des Drüsenrecidivs", über „Heilungsvorgänge im Carcinom" etc. bei aller theoretischer Bedeutung doch eine nicht geringe praktische Gefahr innewohne; die Gefahr nämlich, dass man im Vertrauen auf diese Naturhilfe lässiger werden könne in der Kunsthilfe, d. h. in der radikalen Entfernung aller erreichbaren Carcinomzellen. Mit aller Entschiedenheit möchten wir daher betonen, dass uns nichts ferner liegt, als die Förderung einer solchen Lässigkeit. Unsere Zahlen sind ja auch noch viel zu klein für ein abschliessendes Urteil; unsere Untersuchungen sollen nur die Aufmerksamkeit hinlenken auf diese merkwürdigen Unterschiede des Recidivs in den verschiedenen Organen und sie sollen

zu weiteren genaueren Untersuchungen anregen.

Nach wie vor glauben wir, dass die genaueste Erforschung der Verbreitungswege des Carcinoms von der höchsten Wichtigkeit ist, damit wir unsere Operationstechnik diesen Wegen nach Möglichkeit anpassen und den Feind möglichst in allen seinen Positionen aufsuchen können. Aber wir wollen doch auch wissen, welche dieser Positionen die gefährlichsten und welche weniger bedeutsam sind, damit wir entscheiden können, wohin der Hauptangriff zu richten ist. Sonst geraten wir allzu leicht in die Gefahr, unsere Kraft im Angriff auf eine unwichtige Position zu erschöpfen, während uns dann an einer anderen, weniger beachteten Stelle der Feind vernichtend in den Rücken fällt.

Und wenn trotzdem manchem Chirurgen unsere Anschauung, dass bei der Magenresektion nicht alles Heil in der radikalsten, um jeden Preis durchzuführenden Ausräumung aller regionären Drüsen beruht, doch noch gefährlich erscheint — so vergesse man doch nur nicht, dass auch der entgegengesetzte Standpunkt seine grossen Gefahren in sich birgt. Bei unseren Heidelberger Principien hat die Magenresektion zur Zeit eine Mortalität von 17%; manche andere Operateure, welche Anhänger der radikalen Drüsenausräumung sind, haben eine solche von 40—60%; es muss doch erst noch abgewartet werden, ob denn wirklich der Enderfolg diese enorme Verlustquote lohnt.

Darin wird ja überhaupt erst die Entscheidung dieser Streitfrage sowohl beim Magencarcinom als auch beim Uteruscarcinom liegen; es wird zunächst von verschiedenen Operateuren nach verschiedenen Principien operiert werden; nach Jahren wird man die Operationsverluste und die Dauererfolge vergleichen und darnach die Operationsmethoden gegen einander abwägen können.

Wir meinen aber, nicht nur nicht chirurgisch lässiger, sondern im Gegenteil chirurgisch aktiver muss derjenige, welcher unsere obigen Darlegungen richtig auffasst, in manchen Fällen werden, besonders beim Magencarcinom. Wie oft wird hier von der Magenresektion Abstand genommen, nur deshalb, weil die Drüsenschwellung zu ausgedehnt erscheint, während der Magentumor selbst noch gute Aussichten böte. Nun, wir glauben, die Unmöglichkeit alle regionären Drüsen zu entfernen, ist nach Obigem für sich allein noch keine Contra-Indikation gegen die Resektion; nur muss die Magenwand selbst energisch in Angriff genommen werden.

Gerade diese Ueberlegungen waren daher in letzter Zeit an der Heidelberger Klinik ein Hauptgrund, der Magenresektion gegenüber der Gastro-Enterostomie wieder einen grösseren Spielraum zu gewähren.

Fast unnötig erscheint es nach dem Vorhergegangenen noch zu betonen, dass wir hier nur für das Magencarcinom den Lymphdrüsenherden eine solche relative Gutartigkeit vindicieren und dass wir dringend vor einer kritiklosen Uebertragung dieser Verhältnisse auf die Carcinome anderer Organe warnen. So betonten wir bereits oben, dass z. B. beim Carcinom des Penis und beim Carcinom der Lippe dem Drüsenrecidiv sicher die Hauptrolle zufällt. Auch auf dem Chirurgen-Kongress 1903, wo ich erstmals über diese Untersuchungen berichtete, habe ich diesen Punkt so scharf betont, dass mir ein Missverständnis ausgeschlossen schien; trotzdem erfolgte ein solches.

Clairmont berichtete nämlich später über das Recidiv eines Hypernephroms, das sich 10 Jahre nach der Nephrektomie in den Bronchiallymphdrüsen entwickelt hatte. Diese Demonstration führte Clairmont nun mit den Worten ein (Verhandlungen des Chirurgen-Kongresses 1903 S. 196):

„Ich möchte mir erlauben, Ihnen kurz das anatomische Präparat eines Falles zu zeigen, der in krassem Gegensatze zu dem steht, was Herr Petersen über die Ungefährlichkeit zurückgebliebener maligner degenerierten Zellen sagt".

Von einem solchen „krassen Gegensatze" kann also nach dem Gesagten nicht die Rede sein; denn es handelte sich eben nicht um ein Magencarcinom, sondern um ein Hypernephrom.

Ferner hat König in der Diskussion gegen meine Anschauungen ausgeführt, dass Carcinomzellen in den Lymphdrüsen zwar „sehr lange ruhen, dann aber wieder ausbrechen können". Er citierte zwei Fälle von Brustcarcinom, die 10 resp. 13 Jahre nach der Operation ein Recidiv in den Hals-Lymphdrüsen zeigten. Auch dieser Einwand, der von den Verhältnissen des Brustcarcinoms ausgeht, beweist nichts für das Magencarcinom. Im übrigen sprechen aber unserer Meinung nach diese Beispiele von Spätrecidiven in den Drüsen viel eher für als gegen unsere Auffassung. Zeigen sie doch, dass anscheinend auch bei den Carcinomen anderer Organe die Lymphdrüsen nicht grade die gefährlichsten Feinde beherbergen; denn wenn die Carcinomzellen in den Drüsen 10 und 13 Jahre

ruhen können, so mögen sie vielleicht in anderen Fällen auch 15, 20 und mehr Jahre hier schlummern. Ein so langer „Schlummerzustand" wird aber bei dem Alter unserer Carcinomkranken zumeist gleichbedeutend sein mit Heilung.

Wir könnten aus der Litteratur noch eine Reihe von Belegen dafür anführen, dass auch bei andern Organen grade Spätrecidive mit Vorliebe in den Lymphdrüsen auftreten; doch würde uns das zu weit von unserem Thema abführen. Nur eine Beobachtung Lubarsch's sei noch kurz erwähnt, die Lomer citiert (l. c. S. 54):

„Bei einer Frau, die an einer Pneumonie starb, fand sich die linke Mamma amputiert, die zugehörigen axillaren Lymphknoten der linken Seite waren verhärtet und enthielten mikroskopisch Krebsgewebe; die Krebszellen waren alle sehr klein und nirgends fanden sich Mitosen. Die Nachforschungen ergaben, dass $5^1/_4$ Jahre vorher die Mamma wegen Carcinom amputiert war".

Die Beschreibung macht durchaus den Eindruck, als ob es sich hier um „schlummernde" bezw. untergehende Krebszellen gehandelt hätte.

Aber wir betonen nochmals: Die Wertigkeit des Drüsenrecidivs wird sich nicht generell, sondern nur von Fall zu Fall für die verschiedenen Carcinomformen entscheiden lassen.

Wie vorsichtig man auf diesem Gebiete mit Analogieschlüssen sein muss, dafür liefert die in den letzten Jahren so lebhaft geführte Diskussion über die

Drüsenfrage beim Uteruscarcinom

ein instruktives Beispiel. Auf dem Chirurgenkongress 1901 hielt Jordan einen Vortrag über die operative Therapie des Uteruscarcinoms, in welchem er vor einer Ueberschätzung der „Drüsenfrage" warnte und die abdominale Operation als Normalmethode verwarf. Den gleichen Standpunkt nahmen Olshausen und Martin ein. Ihnen trat u. A. Freund entgegen; dieser argumentierte dabei etwa folgendermassen: Wenn die Chirurgen wirklich heute hier proklamieren, dass die Resultate ihrer Mammaoperationen nicht besser geworden sind, seitdem sie radikal operieren, dann ist uns allerdings der Boden für die abdominale Operation unter den Füssen weggezogen; wenn die Chirurgen aber erklären, dass sie auch weiterhin bei der Mammaoperation gründlich ausräumen, dann,

meine Herren, werden auch wir bei der abdominalen Operation bleiben müssen.

Wie ich später in der Unterhaltung von Kollegen vielfach erfuhr, hat gerade dieses so geschickt aufgebaute Argument Freund's stark gewirkt; und doch beweist es für die Drüsenfrage beim Uteruscarcinom gar nichts. Denn erstens sind unsere Resultate bei der Mammaamputation nicht allein deswegen besser geworden sind, weil wir den Drüsen intensiver nachgehen, sondern weil wir überhaupt die ganze Umgebung, vor allem das Zellgewebe, radikaler entfernen; und zweitens, selbst wenn die radikale Drüsenexstirpation beim Mammacarcinom die Resultate verbessert hätte, so brauchte das nach dem früher Gesagten noch lange nicht zu gelten für das Uteruscarcinom; und drittens bedeutet die radikale Mammaamputation gegenüber der älteren Methode nicht entfernt eine solche Erschwerung des Eingriffs, wie die abdominale Uterusexstirpation gegenüber der vaginalen.

In diesen Ausführungen soll nun in keiner Weise ein abschliessendes Urteil liegen über die schwierige „Drüsenfrage" beim Uteruscarcinom; es soll nur auf die Gefahr solcher Analogieschlüsse hingewiesen werden. Jedenfalls scheint uns aber auch beim Uteruscarcinom eine sichere Entscheidung, wie gross nun wirklich hier die „Wertigkeit des Drüsenrecidivs" ist, trotz der vielfachen Diskussionen noch keineswegs möglich. Vor allem sind wohl hier die Unterschiede der verschiedenen Carcinomformen noch zu wenig gewürdigt; wir stimmen daher Krömer vollkommen bei, wenn er schreibt[1]):

„Die Thatsache aber, dass nur gewisse Formen von Tumoren zur Drüseninfektion neigen, während bei anderen, selbst vorgeschrittenen Fällen nicht ein Mal verdächtige Drüsen gefunden werden können — eine Thatsache, die selbst durch die Sektion und mikroskopische Nachprüfung erwiesen ist, muss uns ein Ansporn sein, die malignen Fälle vor den gutartigen erkennen zu lernen, damit man nicht wahllos alle, auch die gutartigen Fälle, einer vielleicht unnötig erhöhten Lebensgefahr aussetzt. Man kommt auch hier wieder auf die Notwendigkeit, zu individualisieren".

Aus allen diesen Darlegungen ergiebt sich, dass die Drüsenfrage, so unendlich wichtig sie ist, doch nicht das α und ω der chirurgischen Therapie aller Carcinome ist. Nicht darin scheint uns das einzige Heil zu liegen, dass wir in systematischer Weise bei

1) Verh. der Mittelrhein. Ges. f. Geburtshilfe und Gynäkol. Monatsschr. f. Geb. u. Gynäk. 1903. S. 68.

jedem Carcinom alle regionären Drüsen rücksichtslos exstirpieren, gleichviel mit welcher Gefahr für den Patienten; es müssen vielmehr bei den verschiedenen Carcinomen die einzelnen Recidivformen schärfer als bisher getrennt werden und es wird die Aufgabe weiterer mühevoller Untersuchungen sein, die jeweilige Wertigkeit der Recidive klarzustellen. Erst dann werden wir in jedem einzelnen Fall entscheiden können: wie weit müssen wir gehen, um den Patienten zu heilen und wo müssen wir Halt machen, um nicht den Patienten einer unnötigen Gefahr auszusetzen. Wir glauben, dass hier noch ein weites und dankbares Forschungsgebiet vor uns liegt.

Zum Schlusse seien noch einige Worte gestattet über die Beziehungen von

Carcinom-Wachstum und Carcinom-Aetiologie.

Es hat Hauser[1]) einmal diese Beziehungen sehr treffend mit folgenden Worten charakterisiert:

„Sind auch anatomisch-histologische Untersuchungen nicht geeignet, die letzten Ursachen eines Krankheitsprocesses aufzuklären, so sind doch solche Untersuchungen auch für die Lösung der ätiologischen Frage insofern nicht ganz ohne Bedeutung, als die für die Aetiologie aufgestellten Lehren unter allen Umständen sich mit den bei der anatomisch-histologischen Untersuchung beobachteten Vorgängen und histologischen Gewebsveränderungen in logischer Weise vereinbaren lassen müssen“[2]).

Wie soll aber nun das so merkwürdige unicentrische Wachstum der Magendarmcarcinome sich „logisch vereinbaren lassen“ mit der parasitären Carcinom-Theorie?

Schon die bekannte Thatsache, dass in den Metastasen des Carcinoms stets nur die Zellen des Primärtumors weiter wuchern, ohne die Zellen ihrer Umgebung zur gleichzeitigen Wucherung anzuregen, ist ja für die Anhänger einer parasitären Theorie nicht leicht zu erklären. Immerhin können sie sagen, dass hier in den Metastasen ganz andere Lebensbedingungen vorliegen als im Primärtumor und dass die an eine bestimmte Zellart angepassten Parasiten auf andersartige Epithelien nicht überzugehen vermögen.

1) Hauser, Das Cylinderepithelcarcinom des Magens und des Dickdarms. S. 109.

2) Im Original nicht gesperrt gedruckt.

Wie aber wollen die Parasitologen es erklären, dass auch innerhalb des gleichen Organs die dem Carcinom benachbarten normalen Epithelien von den Carcinomzellen, die doch mit ihnen in die mannigfaltigste Berührung treten, nicht zur Wucherung angeregt werden? Warum gehen an den früher von uns beschriebenen Kontaktzonen keine Parasiten von den Krebszellen auf die dicht danebenliegenden normalen Zellen über? Warum finden wir nur Kompression und niemals fortschreitende Entartung?

Es hat besonders Ribbert auf diese Schwierigkeiten mehrfach hingewiesen; zuletzt 1901 in einem Aufsatze „Ueber die parasitäre Natur des Carcinoms“[1]). Er schreibt dort: „Wenn es überhaupt vorkommen kann — es wird ja zugegeben, dass so etwas zum mindesten häufig ist —, dass ein Carcinom auch an der Grenze gegen gleichartiges Epithel nur aus sich heraus wächst, so spricht das gegen Parasiten: denn diese müssten unter allen Umständen in die Zellen hinein gelangen, welche genau dieselben Lebensbedingungen bieten, und müssten sie zu Carcinomelementen umbilden.“

Von seiten der Anhänger einer parasitären Theorie liegen nur wenige und, wie uns scheint, nicht eben glückliche Versuche vor, das unicentrische Wachstum dennoch mit der parasitären Theorie in Einklang zu bringen. Einen solchen Versuch hat Katz[2]) in einer Erwiderung auf die oben citierte Ribbert'sche Arbeit gemacht:

„Es müsste dann“, schreibt Katz, „die Vorstellung Platz greifen, dass eine geringe Anzahl Zellen von irgend einem Reiz angegriffen, in Proliferation gerät und dass die Nachkommen dieser Zellen die neuerworbene Proliferationskraft beibehalten und weiter vererben, ohne von denselben oder anderen Zellreizen ihrerseits getroffen werden zu müssen. Durch die Annahme einer solchen Zellheredität würde sich auch ungezwungen die Aehnlichkeit der Metastasen mit dem Ausgangstumor erklären lassen“.

Diese Katz'sche Theorie des Carcinoms ist aber nun (was auch Ribbert schon hervorhob) doch ganz etwas anderes, als was man gemeinhin unter parasitärer Carcinomätiologie versteht. Sie steht vielmehr im Grunde genommen der „cellulären“ Theorie näher als der „parasitären“. Wenn die Katz'sche Theorie richtig wäre, dann würde allerdings das unicentrische Wachstum verständlich sein;

1) Deutsche med. Wochenschr. 1901. S. 811.

2) Katz, Zur parasitären Aetiologie des Carcinoms. Deutsche med. Wochenschr. 1901. S. 876.

aber wenn die Parasiten nur die erste Entstehung bedingen, wenn sie an dem weiteren Wachstum nicht mehr mitwirken: welchen Zweck hatte es dann, in den fertigen Krebsen, in den Metastasen etc. nach den Parasiten zu suchen; und hier sind sie doch bisher gesucht worden! Welchen Zweck hat es dann ferner, nach einem antiparasitären Serum zu suchen? Denn wenn dies auch die Parasiten abtötete, so würden ja dennoch die Zellen dank ihrer von Katz angenommenen Zellheredität weiterwuchern! Diese Aussicht auf eine rationelle Bekämpfung des Carcinoms ist es aber offenbar, welche der parasitären Theorie nicht wenige Anhänger zuführt.

Noch leichter setzt sich Feinberg, der Entdecker des neuesten Krebsparasiten, des Histosporidium carcinomatosum mit dem unicentrischen Wachstum auseinander. Er schreibt nämlich[1]):

„Es ist völlig verständlich, was Ribbert in einwandsfreier Weise bereits erwiesen hat, dass die Krebsgeschwulst aus sich herauswächst; demnach findet auch ein Uebergreifen eines Gewebes auf ein anderes im Allgemeinen nicht statt, denn der Zellparasit, der stets innerhalb des Gewebes bleibt, da er keine freie Bewegung kennt, reizt doch nur die in seiner Umgebung befindlichen Zellen, d. h. die Geschwulstzellen selbst zu einer Wucherung an. Es ist mir daher unerklärlich, wenn Jemand sich darüber wundert, weshalb beim Krebs der Cardia oder Vaginalportion nur das Plattenepithel befallen wird, während das räumlich zunächst angrenzende Cylinderepithel nicht erkrankt".

Man sieht, dass Feinberg hier den Begriff des unicentrischen Wachstums vollkommen verschoben hat. Nicht damit ist doch der Begriff desselben erschöpft, wie Feinberg hier annimmt, dass z. B. ein Magencarcinom sich nur entwickelt durch krebsige Entartung von Magenepithelien und nicht auch durch Einbeziehung der benachbarten Oesophagusepithelien; sondern dieser Begriff schliesst in sich, dass das Carcinom keinerlei benachbarte Zellen zur fortschreitenden krebsigen Entartung anregt, also auch nicht die anstossenden Magenepithelien. Warum aber Feinberg's Histosporidien auch auf letztere nicht übergreifen, bleibt nach wie vor ohne Erklärung.

Unserer Ansicht nach ist also bisher nicht verständlich gemacht worden, wie ein Carcinom ein derartiges unicentrisches Wachstum zeigen kann, wenn seine Zellen Parasiten beherbergen, und wir zweifeln fast, ob jemals eine befriedigende Erklärung gefunden wird.

1) Feinberg, Ueber die Erreger der Krebsgeschwülste der Menschen und Säugetiere. Wiener klin. Wochenschr. 1903. S. 1235.

Wie soll uns zudem die parasitäre Theorie alle jene anderen Wachstumseigenheiten des Magen- und Darmcarcinoms verständlich machen, die wir früher schilderten? Wie soll sie die merkwürdigen Anklänge an die normale Regeneration, wie soll sie die Organmimikry erklären? Alles Processe, für welche wir Analogien finden bei der normalen Regeneration, bei der normalen Entwicklung, bei Entwicklungsstörungen u. s. w., Processe, die aber durch eine Welt getrennt erscheinen von dem, was wir bei sichern Infektionskrankheiten zu sehen gewohnt sind. Zum mindesten müsste es sich aber um Parasiten handeln, die nach Bau, Wirkung, Fähigkeit der Symbiose mit Epithelien etc. von den bisher bekannten Parasiten toto coelo verschieden sind.

Jedenfalls ergibt sich auch aus diesen Studien über das Magen- und Darmcarcinom die dringende Mahnung über dem Suchen nach den so hypothetischen Parasiten die rein celluläre Forschung nicht zu vernachlässigen.

Zusammenfassung der wichtigsten Ergebnisse unserer Untersuchungen.

1. Das periphere Wachstum des Magen- und Darmcarcinoms erfolgt nicht durch eine fortschreitende krebsige Entartung der benachbarten Drüsen (multicentrisch), sondern ganz überwiegend durch Vermehrung der Tumorelemente aus sich heraus (unicentrisch).

2. Es giebt verschiedene wohl charakterisierte Formen des peripheren Wachstums:

a) das expansive Wachstum,
b) das infiltrierende Wachstum,
   aa. das interglanduläre,
   bb. das intraglanduläre.

Das expansive und das interglanduläre Wachstum sind leicht als unicentrisch zu erkennen. Das intraglanduläre Wachstum dagegen ist sehr verwickelt und schwer zu deuten; es erzeugt mannigfache „Täuschungsbilder", die sehr leicht zur Fehldiagnose eines multicentrischen Wachstums führen können.

3. Wegen des überwiegend unicentrischen Wachstums sind die Randpartien der Magen- und Darmcarcinome zu histogenetischen Studien nur mit allergrösster Vorsicht zu benutzen. Es bleiben jedoch einige Bilder übrig,

die für eine primäre krebsige Entartung des Epithels ohne wesentliche Beteiligung des Bindegewebes sprechen.

4. Die Verbreitungswege des Carcinoms sind sehr verschieden beim Magen, Colon und Rectum; innerhalb desselben Organs sind sie wiederum sehr verschieden je nach der anatomischen Form des Carcinoms.

Das Magencarcinom verbreitet sich mit Vorliebe innerhalb der Magenwand selbst und zwar oft sehr weit über die makroskopischen Grenzen hinaus. Es bevorzugt dabei die kleine Kurvatur; sehr häufig überschreitet es auch den Pylorus.

Das Coloncarcinom bleibt sehr lange auf umschriebene Stellen der Darmwand beschränkt.

Das Rectumcarcinom dehnt sich innerhalb der Darmwand gleichfalls nur relativ wenig aus, dagegen dringt es ziemlich frühzeitig in das pararectale Gewebe hinein.

Innerhalb der Magen- bezw. Darmwand selbst wächst das Carcinom fast ausschliesslich kontinuierlich; auf die Lymphdrüsen hingegen springt es häufig diskontinuierlich über.

Auf die Verbreitungswege des Carcinoms ist bei der operativen Technik eingehend Rücksicht zu nehmen.

5. Die verschiedenen anatomischen Carcinomformen zeigen bezüglich ihrer Malignität im Magen nur geringe, im Rectum dagegen sehr bedeutende Unterschiede. Beim Rectumcarcinom muss daher die (durch Probeexcision festzustellende) anatomische Form bei der Indikation zur Operation unbedingt mit herangezogen werden.

6. Entsprechend dem unicentrischen Wachstum haben wir beim Magen- und Darmcarcinom nur mit direktem Recidiv (hervorgehend aus zurückgelassenen Carcinomzellen) zu rechnen.

7. Nicht von jedem zurückgelassenen Carcinomherd muss unbedingt ein Recidiv ausgehen; es spielen die Heilungsvorgänge beim Carcinom eine grössere Rolle, als bisher angenommen wurde.

8. Die Recidive müssen nach ihrer Topographie scharf getrennt werden: Organ-, Zellgewebs-, Lymphdrüsen- und metastatische Recidive.

9. Diese verschiedenen Recidive besitzen bei den Carcinomen verschiedener Organe eine sehr verschiedene Wertig-

keit; es überwiegt beim Magencarcinom ganz ausserordentlich das Organrecidiv, beim Rectumcarcinom dagegen das Recidiv im Zellgewebe und in den regionären Lymphdrüsen.

10. Die verschiedene Wertigkeit der verschiedenen Recidive ist bei der Operation der Carcinome mehr als bisher zu berücksichtigen; die Recidivfrage fällt nicht stets zusammen mit der Drüsenfrage.

11. Es erscheint möglich, dass aus den krebsigen Organen auch nichtkrebsige Zellen verschleppt werden.

12. Die Wachstumsverhältnisse des Magen- und Darmcarcinoms erscheinen bis jetzt unvereinbar mit einer parasitären Aetiologie.

Erklärung der Abbildungen auf Taf. I—XVI.

Taf. I.

Fig. 1. Carc. adenomatosum des Rectum. Vorwiegend intraglanduläres ascendierendes Wachstum. Scheinbar multicentrische Herde (a, b, c, d).

Fig. 2. Die durch das Rechteck markierte Stelle der Fig. 1 bei stärkerer Vergrösserung. Retrograder Durchbruch durch die Musc. muc.

Taf. II.

Fig. 3. Carc. solidum alveolare des Magens mit adenomatösem Randwachstum. In der Peripherie anscheinend isolierte multicentrische krebsige Entartung der untersten Enden der normalen Drüsen (b, c, d).

Fig. 4. Randpartie desselben Carcinoms aus einem anderen Schnitt bei stärkerer Vergr. Unicentrisches, horizontales Wachstum.

Taf. III.

Fig. 5. Carc. adenomatosum simplex des Rectum. Intraglanduläres, ascendierendes Wachstum; Vortäuschung multicentrischer Herde (a, b, c, d).

Fig. 6. Die in Fig. 5 durch ein Rechteck markierte Kontaktzone bei starker Vergr. Die von unten andrängenden Carcinomzellen schieben das normale Epithel vor sich her.

Fig. 7. Carc. adenomatosum simplex des Rectum. Scheinbar isolierter Carcinomherd und „beginnende krebsige Entartung". In Wirklichkeit oberflächliches und descendierendes Wachstum.

Fig. 8. Die in Fig. 7 durch Rechteck markierte Kontaktzone. Rechts bei a scharfe Grenze; links bei b beginnendes Abdrängen der normalen Epithelien von der Membrana propria durch die Carcinomzellen.

Taf. IV.

Fig. 9. Carc. adenomatosum simplex des Rectum. Descendierendes Wachstum in einer Schleimhautdrüse. Kompression des Epithels.

Fig. 10. Drüse aus einem Carc. adenomatosum simplex des Rectum. Rechts descendierendes Wachstum. Links bei d scheinbar isolierte „krebsige Entartung" des normalen Epithels; die Serie ergiebt jedoch den cirkulären Zusammenhang mit dem rechtsseitigen Carcinom.

Fig. 11. Drüse aus einem Carc. adenomatosum simplex des Rectum. Abdrängen der normalen Epithelien von der Membrana propria bei a'.

Fig. 12. Carc. adenomatosum simplex des Rectum. Einbruch des Carc. von unten her in eine Schleimhautdrüse.

Fig. 13. Carc. adenomatosum simplex des Rectum. Scheinbar isolierte „krebsige Degeneration" des Oberflächenepithels von b—c. Nach der Serie oberflächliches und descendierendes Wachstum.

Taf. V.

Fig. 14. Carc. adenomatosum simplex des Magens. Ausgedehntes Oberflächenwachstum ins Duodenum hinein. M = Magen. D = Duodenum. P = Pylorus. Br = Brunner'sche Drüsen. Ca = Haupttumor des Carcinoms. a = Grenze der oberflächl. Carcinom-Wucherung im Duodenum.

Fig. 15. Carc. adenomatosum gelatinosum des Magens mit adenomatösem Randwachstum. Einbruch des Carcinoms ins Pankreas, „Organ-Mimicry". Bei a, b, c sind die Pankreas-Lobuli fast vollkommen ersetzt durch Carcinom-Gewebe; bei d und e vereinzelte Carcinom-Alveolen. Bei f interlobuläre Carcinom-Wucherung.

Taf. VI.

Fig. 16. Kleines Carc. adenomatosum simplex des Rectum. Stromaexpansion. Am Rande links bei a „Drüsen Mimicry". Vgl. auch Fig. 17 u. 19.

Fig. 17. Carc. der Fig. 16 in natürlicher Grösse.

Fig. 18. Carc. solidum gelatinosum des Magens. Retrogrades Höhenwachstum. Die nach oben vordringenden kleinzelligen Krebszüge (a und b) sind begleitet von sehr grossen Kapillaren (c). Scheinbar „vorbereitende" Wucherung der Mucosa-Drüsen.

Taf. VII.

Fig. 19. Aus dem in Taf. VI, Fig. 16 abgebildeten jungen Carc. recti. Sehr blutreiches „schorfähnliches" Stroma. Die aus der Tiefe aufsteigenden Carcinom-Züge (a) sind mit den oberflächlichen (a') verbunden nur durch schmale, dunkle Kerne (ähnlich den „Schorfzellen"); ähnliche Zellen bei b. Bei c beginnende Drüsenschlauchbildung des Carcinoms.

Fig. 20. Darmtuberkulose. Stark entzündliche Processe der Submucosa und Mucosa, Absprengung und Verlagerung von Drüsen aus der Schleimhaut in die Submucosa; (bei a, b, c). Bei d Tu-

berkel mit Riesenzellen.

Taf. VIII.

Fig. 21. Carc. adenomatosum simplex des Rectum. Perineuritis carcinomatosa; N_1, N_2, N_3 = Nervenreste.

Fig. 22. Carc. solidum diffusum des Magens. Perineuritis carcinomatosa.

Fig. 23. Carc. adenomatosum gelatinosum des Magens. Carcinomatöse Durchwachsung von Nerven (N_1 u. N_2) mit fast vollständiger Zerstörung ihrer Substanz, jedoch mit Erhaltung ihres bindegewebigen Stützgerüsts.

Fig. 24. Carc. solidum diffusum des Magens. Diffuse Infiltration vornehmlich der Submucosa und Mucosa (Mc) ohne wesentliche Verbreiterung mit Erhaltung der Musc. muc. und des bindegewebigen, intraglandulären Stützgerüstes. In dem polymorphzelligen Carcinom vereinzelte sehr grosse riesenzellenähnliche Gebilde.

Fig. 25. Carc. adenomatosum simplex des Rectum. In einem Lymphknoten rechts bei a Carcinomschläuche; links bei c Krebszellenuntergang mit Einschmelzung, in der Mitte bei b mit Riesenzellenbildung.

Taf. IX.

Figg. 26, 27, 28, 29. Carc. adenomatosum gelatinosum des Colon.

Fig. 26. Uebersichtsbild. Bei a (cf. Fig. 27), anscheinend isolierter Krebsherd der Mucosa mit beginnendem Durchbruch durch die Musc. muc.; nach der Serie oberer Rand eines degenerierenden Mucosazapfens. Bei b (cf. Fig. 28) Verlagerung des unteren Endes einer Mucosadrüse durch bindegewebige Wucherung. Bei c (cf. Fig. 29) anscheinend isolierte Krebsherde der Oberfläche (f und g); nach der Serie kontinuierlich zusammenhängend mit dem Haupttumor.

Taf. X.

Fig. 30—35. Anscheinende Verschleppung nicht krebsiger Zellen. Carc. adenomatosum gelatinosum des Colon. Randpartie, 2 cm von der mikroskopischen Grenze des Haupttumors entfernt. Bei b (cf. Fig. 32) Haufen irregulärer, degenerierender Zellen in Submucosa; nach der Serie isoliert. Bei a (cf. Fig. 31), d (cf. Fig. 34) und e (cf. Fig. 35) ähnliche Zellen in Venen. Bei c (cf. Fig. 33) geschwollene Endothelien, leicht mit Carcinomzellen zu verwechseln. In Fig. 31 bei g 2 Riesenzellen zweifelhafter Herkunft.

Taf. XI.

Fig. 36. Randpartie eines kleinen Carc. adenomatosum simplex des Rectum (cf. Taf. VI, Fig. 16); verschleppter (?) Drüsenschlauch a unterhalb der Musc. muc.

Fig. 37. Verschleppte (?) nicht krebsige Drüsenfragmente im perirectalen Gewebe.

Fig. 38. Verschlepptes (?) nicht krebsiges Drüsenfragment a (mit Becherzellen) in Vene.

Fig. 39. Abgesprengtes kleines Drüsenfragment a in der Tiefe der Mucosa.

Taf. XII.

Fig. 40. „Ulcus rodens" des Rectums (flaches Carc. adenomatosum simplex); expansives Wachstum; links deutliche Stromaexpansion.

Fig. 41. Magencarcinom; Mischform, vorwiegend „solidum diffusum". Retrogrades interglanduläres Wachstum; bei a und b reicht der krebsige Ausguss der Lymphbahnen fast bis zur Oberfläche.

Fig. 42. Carc. solidum alveolare des Magens; bei a retrogrades expansives Wachstum; in der Tiefe, besonders nach rechts hin, Uebergang zu infiltrierendem Wachstum.

Fig. 43. Carc. microcysticum des Magens; bei a expansive Verdrängung der Mucosa.

Taf. XIII.

Fig. 44. Carc. adenomatosum simplex (Rectum; halbschematisch). Retrogrades, vorwiegend intraglanduläres Wachstum; bei a, b, c, d und e anscheinend isolierte Krebsherde in der Mucosa, die aber mit dem Haupttumor in kontinuierlichem Zusammenhange stehen.

Fig. 45. Carc. adenomatosum papilliferum (Rectum; halbschematisch). Links rein expansives Wachstum; bei a retrograder Durchbruch durch die Mucosa.

Taf. XIV.

Fig. 46. Carc. adenomatosum gelatinosum (Rectum; halbschematisch). Bei a horizontaler, bei b retrograder Einbruch in die benachbarte Mucosa.

Fig. 47. Carc. solidum alveolare. (Rectum; halbschematisch.)

Taf. XV—XVI.

Fig. 48. Carc. solidum diffusum. (Magen; halbschematisch.)

Fig. 49. Carc. solidum gelatinosum. (Magen; halbschematisch).

II.

AUS DEM

AUGUSTA-HOSPITAL ZU BERLIN.

CHIRURG. ABTEILUNG: **PROF. DR. F. KRAUSE.**

Beiträge zur Rückenmarks-Chirurgie.

Von

Dr. **F. Selberg.**

(Hierzu 6 Abbildungen und Taf. XVII.)

Das Rückenmark mit seinen Häuten ist eines der letzten Gebiete, welche die moderne Chirurgie in Angriff genommen hat. Seitdem der erste Fall von glücklicher Operation eines Rückenmarkstumors 1887 von Gowers und Horsley veröffentlicht wurde, sind durch das Zusammenarbeiten der Neurologen, Physiologen und Chirurgen bedeutende Fortschritte gemacht worden. Ermöglicht wurden sie einerseits durch die moderne Asepsis, die den Eingriff technisch durchführbar gestaltete, andererseits durch die Höhendiagnose, die sogenannte Segmentdiagnose, die dem Chirurgen die Stelle der Erkrankung und damit den Wirbelbogen angab, an dem das Mark freizulegen war.

In Folgendem soll über mehrere von meinem Chef, Herrn Professor Krause, operierte Fälle berichtet werden, die in manchen Punkten Interessantes bieten. Im Anschluss werde ich einiges über die Diagnose und Behandlung bemerken. Die beobachteten Fälle sind eine Spina bifida, eine Tuberkulose der Meningen, ein Sarkom der Pia und eine Spondylitis tuberculosa mit Kompressionsmyelitis; diese sollen zuerst ausführlich mitgeteilt werden.

1.

Die 24j. Cäcilie P. hat seit ihrer Geburt an der Lendenwirbelsäule eine kleinhaselnussgrosse Geschwulst und einen Pes equinovalgus r. 1880 und 1883 wurde am r. Fusse eine Tenotomie auf der Dorsalseite vorgenommen. Pat. hat dann bis heute eine Schiene getragen, mit der sie gut laufen und tanzen konnte. Die Geschwulst am Rücken ist langsam mit dem Körper mitgewachsen. Seit 3 Jahren (1900) bemerkte Pat. eine Schwäche im r. Bein, deretwegen sie das l. Bein zeitweise überanstrengte. Auch stellte sich ein Gefühl von Taubheit und Kriebeln im r. Bein ein, die Schwäche nahm beträchtlich zu. — Die Mutter der Pat. ist an einem Nerven- und Blasenleiden gestorben, 2 Geschwister sind gesund. Menses seit dem 16. Jahre, 4 Tage dauernd, mit starken Kreuzschmerzen verbunden. — Am 18. III. 02 liess sich Pat. in die chirurg. Abteilung des Augusta-Hospitals aufnehmen, weil ihr das Gehen unmöglich wurde.

Status: Mittelgrosses Mädchen von kräftiger Muskulatur und gutem Fettpolster. Gesicht gut gerötet, Blick frei, Gesichtsausdruck infantil, Haut von normaler Farbe. Temp. 36.7, die Haut der Vorderfläche des r. Unterschenkels deutlich gerötet. Am Rücken, in der Höhe des zweiten Proc. spinos. lumbal. sitzt eine kleinapfelgrosse, weiche, flachkuglige Geschwulst, die nach rechts von der Mittellinie abweicht, etwas verschieblich, bei Druck und Palpation sehr schmerzhaft ist. Bei Hustenstössen, die ebenfalls sehr schmerzhaft sind, wölbt sie sich hervor, pulsiert aber nicht. Lanugo zieht links bei der Geschwulst vorbei von oben nach unten, sie hat gut 7 cm Durchmesser.

L. Hohlfuss, Zehen stehen dorsal flektiert, R. Pes equinovalgus, die grosse Zehe ist lateralwärts unter die 2. und 3. Zehe untergeschlagen.

Reflexe: Pupillen gleichweit, reagieren prompt, Zunge wird gerade herausgestreckt, zittert stark. Hirnnerven im übrigen ohne Befund. Patellarreflexe links vorhanden, rechts nicht zu erzielen, es tritt vielmehr ein Beugestoss auf (paradoxe Reaktion?). Babinski, Fussclonus beiderseits vorhanden. Bauchdeckenreflexe positiv. Achillessehnenreflexe positiv, rechts erhöht. Puls 80, i. M. ruhig, regelmässig. Appetit gut, kein Erbrechen, Stuhlgang angehalten. Defäkation sehr schmerzhaft.

Kein Husten oder Auswurf. Herz und Lunge ohne Befund. Urin frei von Zucker und Eiweiss, wird gut gehalten und entleert. Klagen: Schwächegefühl im r. Bein, Schmerzhaftigkeit der Geschwulst. Wenn die Geschwulst zufällig gestossen wird, so wird das Bein mehrere Minuten gelähmt und Pat. kommt zu Fall. Pat. giebt an, dass sie bei starken Gemütsbewegungen Zucken im l. Arme habe. Im r. Talocruralgelenk nur geringe dorsale und plantare Flexion möglich, ebenso minimale Beugung der grossen Zehe. Gehschwiele am Os naviculare. Die übrigen Bewegungen in beiden Beinen werden sämtlich ausgeführt, und zwar rechts viel schwächer als links. R. Unterschenkel deutlich atrophisch, rohe Kraft des r. Beines stark herabgesetzt, besonders bei Widerstandsbewegungen.

Zeitweise tritt am r. Unterschenkel eine fliegende Röte auf. Die Maasse ergeben eine Atrophie des ganzen r. Beines.

Sensibilitätsprüfung (unter Zugrundelegung des Seiffer'schen Schemas, vgl. Figg. 1 u. 2), ergiebt oberhalb der Rumpfbeingrenze keine Abweichung. Unterhalb derselben folgender Befund (vergl. Abbildung): R. Bein: Anästhesie für Pinselberührung und Nadelstiche im Gebiete von

Fig. 1. Fig. 2.

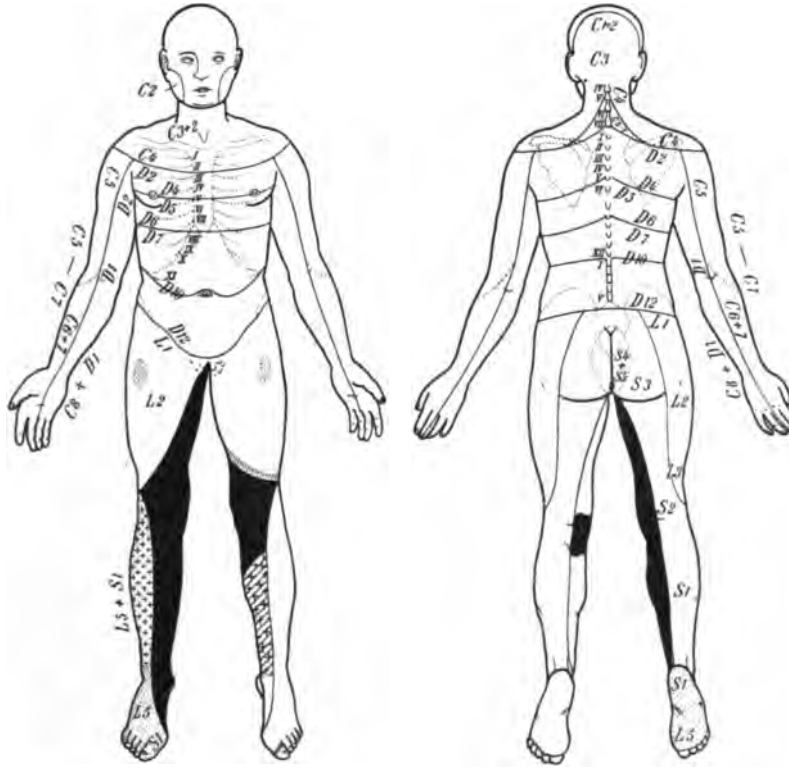

Berührung aufgehoben.

Temperatur aufgehoben (kleine Sternchen) oder herabgesetzt (grössere Sternchen).

Alle Qualitäten aufgehoben.

Hyperästhesie.

Berührung herabgesetzt.

L 3 und L 4; Hyperästhesie in L 5 + S 1, soweit sie dem Fusse angehören. Temperaturempfindung fehlend (oder schwer gestört), L 5 + S 1 (am Unterschenkel). L. Bein: Anästhesie für Pinselberührung und Nadel-

stiche in einer kleinen Zone an der Innenseite des l. Knies (L 3 und L 4). Störung der Temperaturempfindung in L 4. Analgesie besonders am Knie, Lage der linken grossen Zehe wird falsch angegeben. Ausserdem beiderseits symmetrisch eine stark hyperalgetische Hautzone an der Aussenseite beider Oberschenkel (L 2). Elektrische Untersuchung zeigt eine geringe quantitative Herabsetzung in der Oberschenkelmuskulatur rechts.

Aus den weiter unten begründeten Erwägungen wurde ein mit der Spina bifida zusammenhängender wachsender Tumor, der das Rückenmark komprimierte, angenommen.

Da der Zustand der Pat. sich in den letzten Monaten schnell verschlimmert hatte und die Prognose auch bei gutartigen wachsenden Tumoren des Wirbelkanals eine absolut infauste ist, wurde ihr die Operation vorgeschlagen und ausgeführt. Zwar konnte man Beseitigung der sensiblen und motorischen Störungen nicht versprechen, weil die durch einen jahrelang bestehenden Tumor gesetzten Schädigungen nicht mit Sicherheit sich wieder ausgleichen. Trotzdem musste ein Weiterschreiten des Processes durchaus verhindert werden, weil ein Wachsen des Tumors zu weitergehender Zerstörung von Mark- und Nervensubstanz führen musste.

25. III. 02 Operation (Prof. Krause) in Chloroformnarkose. Seitenbauchlage. Tags zuvor wurde noch der 12. Proc. spin. dorsal. mit einem Höllensteinstrich markiert. Es wurde ein bogenförmiger Schnitt von oben nach unten geführt, an der rechten Seite der Geschwulst nahe der Basis, weil sie mehr nach rechts entwickelt war. Die Geschwulst wurde freipräpariert bis auf ihre Basis, so dass das präformierte Loch im Wirbelkanal mit seinen scharfen Begrenzungen frei lag. Der Rand war rechts fibrös, sonst knöchern und entsprach dem durch Fehlen des 2. Lumbalbogens vorhandenen Defekt; die Oeffnung betrug $3^1/_2 : 3$ cm. Der Sack wurde wie bei einer Hernie frei gelegt und in der Mitte geöffnet. Hierbei kam man zunächst nach oben in einen Hohlraum mit glatter Wand, der den Arachnoidalraum darstellte. Die Dura wurde rechts seitlich aufgeschnitten, so dass man die Wurzeln zu sehen bekam. Es fand sich eine walnussgrosse Geschwulst, die als Lipom erkannt wurde. Das Lipom wurde stückweise abgetragen, um jede Verletzung von Nervenelementen zu vermeiden. Es lag dem Rückenmark unmittelbar an, so dass eine ganz dünne Schicht Fettgewebe an der Pia stehen bleiben musste. Der Sack enthielt nur wenige Tropfen Flüssigkeit; beim Pressen in der Narkose wurde Liquor cerebrospin. entleert. Exakte Blutstillung. Die Dura liess sich nicht nähen, weil sie mit dem Lipom exstirpiert werden musste. Nach Abtragung des Lipoms liess sich die Medulla sehr gut in den Wirbelkanal versenken. Es wurde noch, um die Wundverhältnisse und die Plastik zu vereinfachen, der 3. Proc. spin. lumbal. entfernt, weil er 1 cm über den vierten hervorragte. Zwei dicke Muskellappen aus der Lendenmuskulatur wurden mit der Basis nach der Wirbelsäule

hin umschnitten, mit fortlaufender Catgutnaht über dem Defekt vereinigt und unten nach dem Sacrum zu an die Muskulatur angenäht. Länge des Hautschnittes 14 cm. Schluss der Hautwunde mit Seidenknopfnaht, kleines Drain, Kollodiumverband, darüber grosser aseptischer Verband.

Die Untersuchung des Tumors ergab ein reines Lipom, dessen Ausgangspunkt wahrscheinlich das extradurale Fett gebildet hatte; doch war dies wegen der vielfachen Verwachsung, derentwegen auch die Dura mit fortgenommen werden musste, nicht mit Sicherheit zu bestimmen.

Pat. hatte starke Schmerzen in der Wunde und im Verlauf des l. N. ischiadicus, besonders in der Kniekehle. Die Wunde heilte gut, doch musste Pat. öfters verbunden werden, weil der Verband mit Urin durchtränkt war. Allmählich traten stärkere Schmerzen an der Operationsstelle auf, in welcher sich eine grosse, pralle, fluktuierende Geschwulst gebildet hatte. Die Narbe wurde im unteren Wundwinkel etwas geöffnet und eine reichliche Menge Liquor sowie einzelne Coagula entleert. Die Schmerzen liessen sofort nach. — Am 19. IV. 02 war auch die letzte Stelle fest vernarbt. Sensibilitätsprüfung ergab den früheren Befund.

Entlassungsstatus vom 14. V. 02: Allgemeinbefinden gut. Wunde fest vernarbt, wenig empfindlich. Schwäche des r. Beines noch so gross, dass Pat. allein gar nicht, mit Schiene und Volkmann'schen Bänkchen resp. 2 Stöcken notdürftig gehen und stehen kann. Die Sensibilitätsprüfung bei der Entlassung ergiebt den früheren Befund, verändert ist nur folgendes: Die hyperästhetische und hyperalgetische Zone an der Aussenseite des rechten Oberschenkels ist weniger, die korrespondierende am linken Oberschenkel stärker empfindlich geworden.

Dass es sich um eine angeborene Spina bifida handelte, war klar; es war zu erwägen, welcher Art sie war und ob noch eine Komplikation vorlag.

Gegen einfache Meningocele sprachen die beginnenden Lähmungen, gegen eine Myelocele die geringen Lokalerscheinungen, sowie, dass die Patientin 22 Jahre lang ohne Beschwerden gelebt hatte. Andererseits deutete die allmähliche Entwickelung der Krankheit in der letzten Zeit, die langsame Zunahme der sensiblen und motorischen Störungen im erwachsenen Alter darauf hin, dass sich eine Kompression des Markes ausbildete, die nur auf einen langsam wachsenden Tumor zu beziehen war. Auch die angegebenen ziehenden Schmerzen in den Beinen wiesen auf einen Process hin, der einen Druck auf die Nervenwurzeln ausübte. Nach der langsamen Entwicklung und dem häufigen Zusammentreffen war er wahrscheinlich gutartig und zwar ein Lipom.

Sehr wichtig für die Operation war noch die Höhendiagnose der Geschwulst. Von den Reflexen konnten hierzu verwendet wer-

den: die Bauchdeckenreflexe waren normal (D 10 — 12), Störung der Patellarreflexe sprach für L 2 — 4, Achillessehnenreflexe rechts erhöht S 2. Mehr Anhalt boten die Sensilibilitätsstörungen. Die Rumpfbeinlinie wurde nirgends überschritten. L 1 und L 2 waren frei bis auf eine kleine hyperästhetische Zone der Reizung. Dagegen war das Gebiet von L 3 und L 4 anästhetisch gegen Schmerz und Temperaturunterschiede, was mit den oben erwähnten Störungen harmoniert. L 5 + S 1 zeigten Hyperästhesie und geringe Störung der Temperaturempfindung.

Blasenfunktion (S 4) war normal, die Defäkation (S 5) angehalten und schmerzhaft, vielleicht wegen der Wirkung der Bauchpresse.

Die motorische Schwäche der unteren Extremität weist ebenfalls hauptsächlich auf L 3 und L 4 hin, mit geringer Beteiligung von L 1 und L 2. Es wurde also eine Geschwulst in der Höhe des 3 und 4 Lumbalsegmentes angenommen. Die Lage dieses Segmentes entspricht dem 12. Brustwirbeldornfortsatz. Andererseits war die Austrittstelle der Spina bifida am Bogen des 2. Lumbalwirbels; hier war aber kein Tumor zu fühlen; auch hätte ein dort sitzender, da er räumlich weit weniger beengt war, nicht derartige Erscheinungen machen können.

Demgemäss wurde bei der Operation an der präformierten Oeffnung eingegangen und die Richtung nach oben verfolgt, bis man das Lipom fand. Der Tumor sass etwas tiefer als erwartet wurde und die Erscheinungen waren zum Teil auf die Beteiligung des Rückenmarkes, zum Teil auf die Beteiligung der Cauda zu beziehen. Bemerkenswert war das vorwiegende Befallensein des rechten Beines in motorischer und sensibler Beziehung, ohne dass indes das linke Bein frei war; eine direkte Halbseitenläsion (Brown-Séquard), im Sinne einseitiger motorischer und andersseitiger sensibler Störung war aber nicht vorhanden.

Es hatte sich also ein Tumor gefunden, der in seinen klinischen Erscheinungen und, wie später gefunden wurde, seiner anatomischen Natur nach entschiedende Tendenz zum Wachstum und demgemäss zur Steigerung der Kompressionserscheinungen zeigte. Die etwas komplicierten motorischen und sensiblen Störungen, welche die Lokalisierung erschwerten, liessen sich unschwer durch das Umfassen der Medulla von drei Seiten und Druck auf die Cauda equina erklären.

2.

Der Landmann Reinhold Fiehss wurde am 11. IX. 02 wegen einer Neubildung im Wirbelkanal von der inneren Abteilung auf die chirur-

gische verlegt. Pat. klagte im wesentlichen, dass er nicht mehr gehen kann und starke Schmerzen hat.

Pat., 32 J. alt, unverheiratet, Landmann, Soldat gewesen, keine Anamnese auf Lungenkrankheiten in der Familie, war bis vor kurzem völlig gesund. Eltern leben hochbetagt aber gesund, ebenso sind 10 erwachsene Geschwister gesund. Infektion und Potus werden negiert. — Als Pat. anfangs Juli 1902 schwere Arbeit auf dem Felde getan hatte, fühlte er in der rechten Lumbalgegend heftige stechende Schmerzen. Er arbeitete noch ungefähr 14 Tage weiter. Vom 24. VIII. bemerkte Pat. zuerst im linken Bein Kriebeln und Taubsein, das von der Hüfte bis zum Fusse zog. Bald darauf stellte sich eine Schwäche des linken Beines ein, so dass er am Stocke gehen musste. Die Schmerzen in der Lumbalgegend liessen in dieser Zeit nach. Einige Tage, ehe Pat. auf Anraten seines Arztes nach Berlin fuhr, bekam er auch im rechten Beine Kriebeln und Taubsein. Die Schwäche befiel nun auch das rechte Bein, so dass P. am letzten Tage vor der Reise es nicht mehr bewegen konnte. Als P. das Hospital aufsuchte, waren beide Beine vollkommen spastisch gelähmt. Einige Tage vor seiner Aufnahme (31. VIII.) war Pat. nicht mehr im Stande, Urin zu lassen; unter heftigem Pressen kamen einige Tropfen, im übrigen blieb die Blase gefüllt. Am 30. VIII. musste Pat. zum ersten Male katheterisiert werden, ungefähr seit dieser Zeit lief der Urin ab, ohne dass P. es merkte. Die letzten 8 Tage konnte Pat. trotz starker Obstipation noch selbständig Kot entleeren, was er bei der Aufnahme nicht mehr kann. Wenn der Kranke ruhig im Bette liegt, hat er keine Beschwerden.

Status. Mittelgrosser, aussergewöhnlich kräftiger muskulöser Mann. Temperatur nicht erhöht, Puls 72. Herz und Lunge ohne Befund. Starke Obstipation, völlige Appetitlosigkeit. Völlige Inkontinenz der Blase, die leer ist. Urin stinkend von alkalischer Reaktion, mit eitrigem Segment. Flacher Dekubitus rechts am Kreuzbein und an der Aussenseite der rechten Ferse. Wirbelsäule nicht schmerzhaft auf Beklopfen oder Hautreize etc.

Motilität: Kopf und obere Extremitäten frei, beide Beine schlaff gelähmt, aktive Bewegung unmöglich.

Reflexe: Bauchdeckenreflexe fehlen, ebenso Kremasterreflex. Patellarreflex beiderseits stark. Achillessehnenreflexe negativ. Fussklonus negativ. Kitzeln der Fusssohlen wird mit eben sichtbarer Bewegung der grossen Zehe und damit beantwortet, dass der Oberschenkel reflektorisch an den Leib gezogen wird. Zeitweise besteht Priapismus.

Elektrische Untersuchung ergiebt faradisch etwas verlangsamte Reaktion der Bein- und Bauchmuskulatur. Oberhalb der Xiphoidlinie (Grenze zwischen Dorsalsegment 6 und 7) prompte Reaktion.

Sensibilität: Vollständig normaler Befund für Pinselberührung und Nadelstich oberhalb der Xiphoidlinie. Unterhalb dieser vollständige Aufhebung aller Qualitäten (für Berührung,

Schmerz und Temperatur). Vgl. Fig. 3 und 4.

Es wurde eine das Rückenmark komprimierende Neubildung angenommen und dem Pat. die Operation vorgeschlagen. Nach den Sherrington'schen Untersuchungen ist bei vollkommener Lähmung eines bestimmten Rückmarksegmentes auch das nächst obere afficiert; nach L. Bruns sogar die beiden höher liegenden. Das 5. Dorsalsegment, das also nach dem Nervenstatus unbeteiligt sein musste, sollte zuerst freigelegt werden. Nach Gowers entspricht es dem 4. Proc. spin. dorsal.

Fig. 3.

Fig. 4.

13. IX. 02 Operation in Chloroformnarkose und linker Seitenbauchlage. Proc. spin. dorsal. IV wurde durch einen seitlichen Hautschnitt markiert. Es folgte die Freilegung der Wirbelsäule in gewöhnlicher Weise. Proc. spin. V wich in Horizontallinie 1/2 cm nach links IV ab. Proc. IV wurde abgekniffen, darauf III fortgenommen, weil er dachziegelförmig überhing und störte. Nach Wegnahme von Bogen IV schimmerte die Dura, wie gewöhnlich, blau hervor und pulsierte synchron mit dem Puls. Nachdem noch Bogen V fortgenommen war, lag die Dura in gut 4 1/2 cm Länge

frei; sie war stark gespannt. Bei Längsincision quoll das Rückenmark nach hinten hervor. Blutiger Liquor in mässiger Menge floss aus. Nun zeigte sich eine blaurote tumorartige flache Schwellung auf der Pia mit einzelnen hirsekorn- und grösseren gelben Knötchen. Der Schnitt wurde nach unten noch zur Wegnahme des VI. Bogens erweitert. In der ganzen Ausdehnung des VI. Bogens fanden sich dieselben Veränderungen. Nach Wegschneiden der grauroten Tumormasse lag das Mark gelb zu Tage. Als ein stumpfes Häkchen um das Mark herumgeführt wurde zur Revision der vorderen Fläche, entleerte sich aus dem Innern graurötliche Flüssigkeit (offenbar Erweichung des Markes). Die Neubildung war augenscheinlich nicht exstirpabel, die obere Grenze durch Fortnahme des IV. Bogens noch nicht erreichbar. Sie machte makroskopisch den Eindruck der Tuberkulose, es wurde ein Jodoformgazestreifen auf die Pia gelegt, die Dura nicht genäht, sondern klaffend erhalten, ein Drain unten eingeführt, Muskel und Fascien mit Catgut, Haut mit Seidenknopfnähten geschlossen. Grosser Jodoformgazeverband.

Nach der Operation Temp. 36,2 Puls 84. 14. 9. Abends 37,6, Puls 132. Da Pat. sich seinen Verband mit Urin verunreinigt hat, wird der Verband vorsichtig erneuert. Jauchiger Urin wird durch Katheter reichlich entleert. — 15. IX. Pat. ist etwas apathisch, hat keine Schmerzen. Berührung beider Beine mit der Nadel löst Reflexzuckungen aus, wird aber nicht empfunden. Pat. lässt etwas Kot unter sich. — 16. IX. Allgemeinbefinden etwas besser. Urin ist weniger jauchig, doch tritt heute Ischuria paradoxa auf; Verweilkatheter. 21. IX. Nähte entfernt, Wunde geheilt bis auf eine granulierende Stelle an der Drainstelle. Pat. erholte sich leidlich, bis am 22. starker Stertor, Cyanose und Unvermögen zu expectorieren eintrat. Mit der üblichen internen Therapie erholte sich Pat. noch einmal, doch stieg die Temp. allmählich wieder auf 39,5, Puls auf 140 an. Der Stertor nahm zu, bis Pat. am 28. IX. unter den Erscheinungen einer hypostatischen Pneumonie ad exitum kam, 15 Tage nach der Operation.

Sektion am 29. IX. (Privatdocent Dr. Oestreich). Wunde bis auf die untere Drainöffnung völlig vernarbt; Wundkanal von guter Beschaffenheit, enthält etwas trübes Wundsekret. Nach Abnahme der Wirbelbögen erweist sich der Wirbelkanal als frei von Eiter. In der Operationsgegend zeigt sich extradural ein gelblich-grauer festsitzender Belag und geringe Mengen völlig klarer wässeriger Flüssigkeit. In der Wunde liegt das Rückenmark bloss. Die Arachnoides spinalis zeigt auf der Vorderseite, besonders im Dorsalteil eine gelblich sulzige Infiltration. Das gleiche Verhalten findet sich auch auf der Rückseite in noch etwas stärkerem Grade. Ausserdem zeigt die Arachnoides an verschiedenen Stellen grauweisse stecknadelknopfgrosse Knötchen; oberhalb der Operationsstelle bemerkt man stärkere Rötung und Knötchenbildung (s. Taf. XVII, Fig. 2).

Diagnose: Arachnitis spinalis tuberculosa. Mikrosko-

pische Untersuchung: Tuberkulöse Granulationen. Die Sektion der übrigen Organe wurde verweigert.

Es handelte sich um einen Mann, der von einer motorischen und sensiblen Lähmung im Gebiete des untern Rumpfes und der untern Extremitäten befallen wurde, die im Verlaufe von wenigen Wochen grosse Fortschritte machte. Zuerst bestanden vorwiegend sensible Reizerscheinungen, dann trat motorische Schwäche erst in einem, dann in dem anderen Beine hinzu. Bei der erstmaligen Untersuchung auf der inneren Station zeigte sich eine spastische Lähmung beider Beine und eine Aufhebung sämtlicher Gefühlsqualitäten bis zur Nabelgegend, darüber eine hyperästhetische Zone. Die Erkrankung bot einen ausgeprägt progredienten Charakter; auch war bei der Aufnahme auf die chirurgische Abteilung die spastische Lähmung in eine völlig schlaffe übergegangen, die Anästhesie bis zur Xiphoidlinie gestiegen. Blase und Mastdarm waren erheblich gestört.

Es musste also eine schwere Erkrankung des Rückenmarks vorliegen. Die Höhendiagnose war diesmal leicht zu stellen. Die Sensibilität war oberhalb der Xiphoidlinie normal, unterhalb derselben aufgehoben, auch die Motilitätsstörungen kamen unterhalb dieser Grenze zu liegen. Es konnte sich also nur um eine schnell centralwärts fortschreitende, zur Zeit fast vollständige Querschnittslähmung handeln. Als Ursache dieser Funktionsstörung des Rückenmarkes konnte in Betracht kommen eine Spondylitis, eine Blutung, eine Myelitis transversa oder ein Tumor des Markes resp. seiner Häute.

Gegen eine Spondylitis sprach der rapide Verlauf, während nicht die geringste Veränderung oder Schmerzhaftigkeit der knöchernen Wirbelsäule vorhanden war. Gegen eine Hämatomyelie sprach, dass der charakteristische apoplectiforme Beginn fehlte und kein Trauma nachweisbar war, sowie dass die Erscheinungen zunahmen anstatt zurückzugehen. Die Unterscheidung zwischen einer Myelitis transversa und einer Neubildung machte grosse Schwierigkeiten, da auch Rückenmarkstumoren im dritten Stadium (nach Bruns) totale Querläsion mit Paraplegie zeigen. Für die Annahme einer Neubildung fiel ins Gewicht das Fehlen jedes prädisponierenden Momentes für Myelitis und der stürmische Verlauf der Krankheit, wie ihn schnell wachsende raumbeengende Tumoren gern hervorrufen. Auch sprach für Tumor, dass die ersten Zeichen der Erkrankung die durch Läsion der sensiblen Wurzeln bedingten Schmerzen waren, dass dieselben

einseitig begannen entsprechend dem an der einen Seite der Medulla sich entwickelnden Tumor. Die vorhandenen Symptome wurden durch den Befund vollständig erklärt. Auch die Segmentdiagnose traf zu, insofern man an der betreffenden Stelle sofort auf die schwersten Veränderungen stiess. Dass die tuberkulösen Granulationen und die sulzige Infiltration im Wirbelkanale wie ein Tumor wirken, ist aus anderen Fällen genügend bekannt.

Für die Annahme einer tuberkulösen Neubildung liess sich weder aus der Anamnese noch aus dem anderen Befund vor der Operation irgend ein Grund finden. Jedenfalls musste, da Patient ohne Operation sicher verloren war, ein Versuch zur Rettung gemacht werden.

3.

Bei der 3. Kranken handelte es sich um ein 24j. Mädchen, die von Herrn Prof. Remak am 12. XII. 01 dem Augusta-Hospitale zugeführt wurde, der mir auch seine eigene Krankengeschichte in der freundlichsten Weise zur Verfügung stellte.

Vor 2 Jahren ist Pat. 3 Treppenstufen rücklings herabgefallen und mit Rücken und Kreuzbein heftig aufgeschlagen. Ein Halbjahr später fing Pat. an, hin und wieder über Kreuzschmerzen zu klagen, längeres Sitzen wurde ihr schwer. Die Schmerzen waren aber nur vorübergehend und man legte ihnen damals keine besondere Bedeutung bei. Als dann später im Anfang des Jahres 1901 die Kreuzschmerzen stärker auftraten und Pat. mit dem linken Fuss zu hinken anfing, begab sie sich in ärztliche Behandlung; die Diagnose wurde damals auf Ischias gestellt; Dampfbäder, Schwitzen, Elektrisieren etc. brachten keinen Erfolg, das Gehen wurde von Tag zu Tag mehr erschwert. Am 16. V. 01 konnte Pat. zum ersten Male nicht Urin lassen, so dass sie katheterisiert werden musste; seit dieser Zeit sind auch die sonst regelmässigen Menses fortgeblieben. Das Gehen wurde fast unmöglich, die Schmerzen nahmen zu.

Bei der ersten Untersuchung (Oktober 1901) erhob Herr Prof. Remak folgenden Befund: Pat. konnte noch geführt in das Zimmer hinein kommen, war aber die Treppe heraufgetragen worden. Sie bot einen eigentümlichen Gang, indem sie sehr stark das Gesäss hervorstreckte und die linke Fussspitze etwas schleifen liess. Die genauere Untersuchung ergab, dass eine Parese oder Paralyse im Bereich der linksseitigen Gesässmuskeln mit Aufhebung ihrer faradischen Erregbarkeit bestand und ferner eine partielle Peroneuslähmung, ebenfalls der linken Seite, die nach der elektrischen Untersuchung besonders lokalisiert war im Gebiete des M. tibialis anticus. Entartungsreaktion war weder im Peroneusgebiete noch in den Glutaeen nachzuweisen.

Die genaue Untersuchung war durch enorme Druckempfindlichkeit in jeder Beziehung sehr erschwert, und es liess sich nur noch feststellen,

dass beiderseits die Kniephänomene fehlten, ohne dass Lähmungserscheinungen der Streckmuskeln am Oberschenkel vorhanden waren. Am linken Unterschenkel liess sich eine leichte Hypaesthesia dolorosa nachweisen, indem bei sonstiger Hypalgesie leichte Pinselberührungen ausfielen. Ganz vorübergehend nur waren Blasenstörungen vorhanden gewesen.

Man musste nach der Lokalisation der Lähmung in den Glutaen, der partiellen Lähmung des Peroneus und dem Fehlen des Kniephänomens eine Läsion der Lendenwurzeln, und zwar der 3., 4. und 5. annehmen. Motilitäts- und Sensibilitätsstörungen weiter aufwärts fanden sich nicht. Daneben bestand eine excessive Druckschmerzhaftigkeit des Kreuzbeins; von dieser Gegend waren die unerträglichen Schmerzen überhaupt ausgegangen.

Bei der langsamen progressiven Entwicklung des Leidens und da Tuberkulose und Syphilis ausgeschlossen waren, musste ein Tumor diagnosticiert werden, und zwar entweder am unteren Teil der Cauda equina oder an der Lendenanschwellung des Rückenmarks selbst. Auf Grund der enormen Empfindlichkeit des Kreuzbeins wurde das erstere angenommen.

Die Angehörigen wollten sich nicht sofort zur Operation entschliessen, die Kranke reiste nach Hause zurück, hielt absolute Bettruhe, bekam Jodkalium und hydropathische Einwicklungen. Die Erscheinungen verschlimmerten sich aber, so dass die Eltern sich im Dezember, also nach 2 Monaten, dazu entschlossen, die Pat. zur Operation nach dem Augusta-Hospital zu überführen; das Gehen war ganz unmöglich geworden.

Mitte Dezember war der Zustand wie folgt: Pat. in gutem Ernährungszustand mit frischer Gesichtsfarbe und starkem Fettpolster. Herz, Lunge, Nieren ohne Befund, Puls ziemlich frequent, von wechselnder Intensität. Auge: Strabismus, hochgradige Myopie, Staphyloma posticum. Aeusserlich an der Wirbelsäule keine Deformität festzustellen, ebensowenig Oedem oder Infiltration der darüber liegenden Weichteile. Eine intensivere Schmerzhaftigkeit bei Druck besteht im Bereich des ganzen Kreuzbeins. Die Schmerzen strahlen radiär in die Umgebung aus, der Lagewechsel ist sehr beschwerlich, von lautem Jammern der Pat. begleitet. Rectaluntersuchung (ohne Narkose sehr schmerzhaft) ergiebt in Narkose keinen abnormen Befund. Beim Einlegen des Zeigefingers in das Rectum normale Kontraktion des Sphinkter. Stuhl- und Urinentleerung scheinen etwas gehemmt, es besteht keine Inkontinenz. Nervenstatus: Patellarreflexe auch mit Jendrassik nicht auslösbar. Linker Fuss hängt in Equinusstellung, linker Oberschenkel liegt nach innen rotiert. Eine Atrophie des linken Unterschenkels besteht nicht (Wadenumfang beiderseits 27 cm); dagegen fühlen sich l. Quadriceps und Wadenmuskulatur etwas schlaffer an. Es besteht motorische Schwäche des r. Beines. nur die Extensoren funktionieren gut, links vollständige Peroneuslähmung. die Zehengelenke links stehen plantarflektiert, während sie rechts dorsalflektiert sind. Minimale Funktion der Fussextensoren; Gegentreten gegen

die Hand (Wadenmuskulatur) wird links ganz leidlich ausgeübt, aber schwächer als rechts. Die Beuger des l. Unterschenkels funktionieren. Atrophie der l. Gesässmuskulatur (Auswärtsroller). Bei Perkussion der Patellarsehne keine Kontraktion des Quadriceps, sondern der beiderseitigen Adduktoren. Bei Hebung der gestreckten Beine Ataxie. L. Quadriceps funktioniert nur unvollkommen; Streckung des gebeugt herabhängenden Unterschenkels im Knie links kaum möglich, während es rechts gut gelingt. Linker Ileopsoas schwächer als der rechte.

Elektrische Untersuchung in Narkose (Induktionsstrom, Prof. Remak): Links reagiert der M. glutaeus maximus und die übrigen Auswärtsroller nicht; rechts reagieren die Auswärtsroller. Reizung des rechten N. peroneus löst Kontraktion aus. Erregbarkeit der beiderseitigen Adduktoren gut (N. obturatorius), die des l. N. cruralis der Atrophie des Quadriceps entsprechend etwas herabgesetzt. L. M. tibialis anticus reagiert noch, keine Entartungsreaktion.

Sensibilität bis herab zu den Knien nicht gestört; doch besteht eine kleine Zone herabgesetzter Empfindung für Pinsel und Temperatur an der Innenseite des r. Oberschenkels (L 3). Ferner besteht eine Herabsetzung der Empfindung an beiden Füssen, nicht ganz bis zur Höhe der Wade herauf (L 5 und S 1); darüber nicht ganz bis zum Knie. An der Vorderseite der Unterschenkel eine hyperästhetische Zone (L 4, L 5 + S 1), auch wird häufig schlecht lokalisiert, z. B. bei Prüfung am l. Fuss oft auf das r. Schienbein projiciert (Allogyrie); Kälte und Wärme werden an beiden Waden unbestimmt, und zwar Kälte leichter als Wärme, empfunden (vergl. Figg. 5 und 6).

Betroffen sind also die Segmentgebiete S 1, L 3, 4 und 5; frei sind S 2 und S 3. Zwischen dem 4. und 5. Proc. spin. lumbal. grosse lokale Druckempfindlichkeit und Schmerz beim Klopfen. Besonders schmerzhaft ist das ganze Kreuzbein, die Schmerzen strahlen bis in die Trochanterengegend und die Schenkel hinab aus, auch besteht eine schwankende Empfindlichkeit bei Druck der oberen Lenden- und Brustwirbel.

27. XII. 01 Operation (Prof. Krause) in Chloroformnarkose. Nach Wegnahme des 4. Lumbalwirbels war die Dura prall gespannt, dunkelblau, extradural war nichts zu bemerken. Nach Fortnahme des 5. Bogens wölbte sich von unten her in der Mittellinie aus dem Wirbelkanal ein glattes, blauschwarzes Gebilde von der Grösse einer Fingerbeere hervor; bei Fortnahme des ersten Sacralbogens riss ein Hohlraum ein, welcher nicht der Duralsack war, und es entleerten sich etwa 10 Tropfen gelblicher Flüssigkeit mit Cholestearinnadeln. Dura prall gespannt oberhalb des erwähnten Knotens. Die aufgemeisselte Lücke im Wirbelkanal war 11 × 3 cm gross, die Dura wurde gespalten, dabei drang der Schnitt sofort in einen intradural gelegenen soliden Tumor ein. Am unteren Pol zog eine Wurzel quer von rechts oben nach links unten über ihn. Der Tumor wurde von unten her mit dem Finger abgelöst und das abgelöste

Stück entfernt, er war sehr weich. Es wurde noch der dritte Lumbalbogen fortgenommen. Der Tumor war nach unten bis an das Ende freigelegt; nach oben aber war trotz der Eröffnung des Wirbelkanals in einer Länge von 14 cm die Grenze noch nicht zu sehen, so dass eine Totalexstirpation schon wegen dieser Ausdehnung unmöglich war. Im oberen Wundwinkel wurde ein Drain angenäht, Liquor cerebrospin. floss nicht aus. Tiefe Muskel-Catgutnähte, Seidenhautnähte. Schluss der 24 cm langen Hautwunde. Länge des entfernten Tumors fast 9 cm. Grösste

Fig. 5.

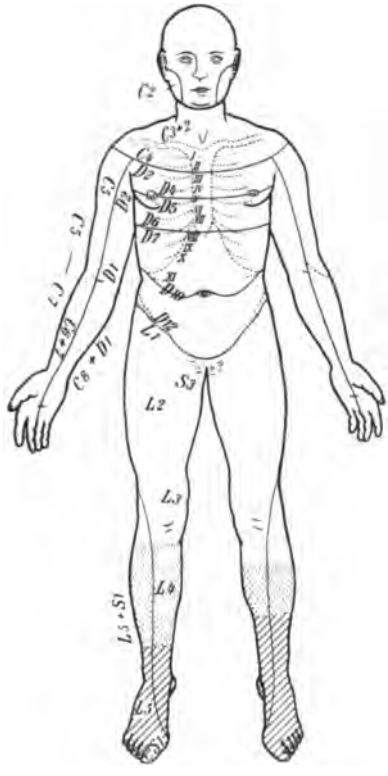

Fig. 6.

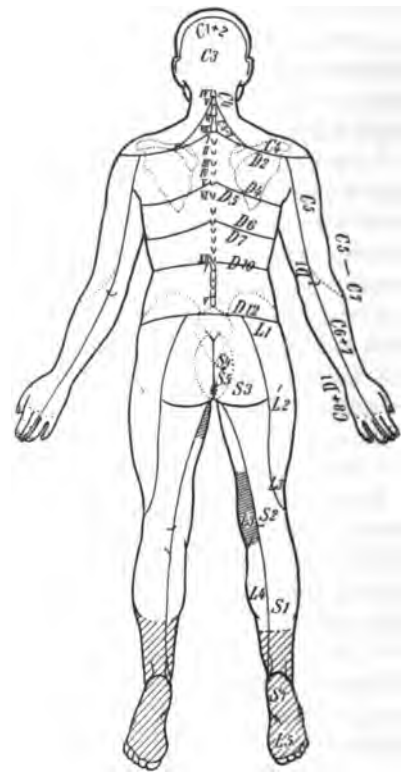

Breite 23 mm. Es war ein sehr weiches, braunrotes Sarkom. Die Blutung bei der Operation war sehr gering, es wurde nur eine Gefässunterbindung nötig; im übrigen erfolgte die Blutstillung durch Kompression.

Trotzdem der Blutverlust sehr gering war, war der Puls nach der Operation klein, wenn auch nicht besonders frequent (84), der Gesamteindruck war sogar befriedigend. Das Befinden wurde in den nächsten Stunden wesentlich schlechter, und die Kranke starb Abends um 11 Uhr im Collaps.

Sektion (Privatdocent Dr. Oestreich): Im Wirbelkanal in der Operationsgegend geringe Mengen Blut. Die Glutaealmuskulatur ist besonders links bräunlich, gelbgrau, atrophisch. Nach Abzählung der blossgelegten Wirbelsäule ergiebt sich, dass der 3.—5. Lendenwirbel und der obere Teil des Kreuzbeins entfernt sind. Oberhalb der Operationsstelle bis zum 12. Brustwirbel aufwärts besteht eine spindelförmige Anschwellung der Dura und des Rückenmarks. Bereits im Gebiet der Lumbalanschwellung beginnt nach unten zunehmend eine Anschwellung des Rückenmarks und der austretenden Nerven. Die Konsistenz der Anschwellung ist weich, sulzig. Die betreffenden Nerven sind zum Teil gelb, zum Teil leicht grau. Die Geschwulstmasse selbst ist rötlichgrau, sehr weich, sukkulent, etwas markig. Der Durchschnitt des oberen Brustmarkes ist nicht rein weiss, die weisse Substanz ist vielmehr leicht gelblich. Die Blutgefässe oberhalb des Tumors sind stark erweitert, geschlängelt und mit Blut gefüllt. Ein Uebergang des Tumors auf die Wirbelsäule selbst besteht nicht. Lungen lufthaltig, mässig blutreich. Herzbeutel leer, l. Ventrikel schlaff, enthält flüssiges Blut. Herzmuskulatur blass, leicht braun, Herzklappen zart, l. Ventrikel diastolisch. Die inneren Organe bieten keine Abweichungen. Grosse Fettleibigkeit. Diagnose: Angiosarcoma spinale, lumbale et sacrale (Endotheliom der Pia mit hyaliner Entartung). (Taf. XVII, Fig. 1.)

Es handelte sich hier ebenfalls um eine progredient verlaufene Erkrankung, bei der anfangs die Reizerscheinungen in der sensiblen Sphäre besonders der Sacralgegend und des linken Beines sehr in den Vordergrund traten. Später traten hierzu motorische Störungen der Glutäen und des Peroneus; auffallend blieb die geringe Ausbreitung der sensiblen Störungen selbst bei schnellem Fortschreiten der Affektion. Analog den Erörterungen bei den vorigen Fällen war nach Ausschliessung einer Wirbelerkrankung eine Neubildung angenommen worden. Die Lokalisation stiess bei der Schwierigkeit der Untersuchung wegen der Schmerzen etc. auf Hindernisse; doch wiesen die motorischen und sensiblen Störungen, sowie das Verhalten der Reflexe auf Lumbalsegment 3—5 hin. Im Ganzen aber machten die starken Reizerscheinungen und die an Neuritis erinnernden Lähmungen, sowie das fast völlige Fehlen von Blasen- und Mastdarmsymptomen und die lokale Schmerzhaftigkeit des Kreuzbeins einen Caudatumor wahrscheinlicher als eine Affektion der Medulla selbst!

Die Operation zeigte, dass beides zusammentraf, dass eine ausgedehnte Neubildung sowohl das Mark selbst wie die Cauda komprimierte. Der primäre Sitz konnte auch nachträglich nicht entschieden werden. Trotzdem die Ausfallsymptome nicht sehr ausge-

prägt waren, war der Tumor so weit gewachsen, dass man ihn sowohl am Mark wie an der Cauda gefunden hätte. Jedenfalls waren die vorhandenen Störungen auffällig klein im Verhältnis zu der Masse der Neubildung.

4.

Der letzte Fall betrifft einen damals 6j. Knaben, der Oktober 1900 mit einer Spondylitis tuberculosa in der Höhe des 8. Brustwirbels in das Augustahospital gebracht wurde. Die Abknickung war rechtwinklig; Pat. ging ohne Beschwerden; beim Aufheben eines Gegenstandes von der Erde stützt er sich mit der passiven Hand leicht auf die Vorderseite des Oberschenkels. Es bestanden keinerlei Lähmungen der Glieder, auch nicht der Blase oder des Mastdarms. Patellarreflexe waren erhalten.

Pat. wurde mehrfach orthopädisch mit Gipskorsets behandelt, die eine deutliche Besserung der Deformität bewirkten. Im November 1900 wurde er mit einem solchen nach Hause entlassen und Ende Januar 1901 zur Abnahme wieder in das Hospital aufgenommen. Am 12. II. 01 bekam er dort Varicellen mit sehr ausgedehnter Eruption und nun zeigte sich in den nächsten 14 Tagen eine ausgesprochene Verschlimmerung seines Leidens. Pat. liess Stuhl und Urin unter sich. Stehen und Gehen ohne Unterstützung war ganz unmöglich.

Faradische Untersuchung aller Muskeln ergiebt gute Reaktion. Die Reflexe sind etwas erhöht, dabei besteht imperative Inkontinenz (nach Bruns). Bauchdeckenreflex unterhalb des Nabels fehlt, oberhalb gesteigert, Kremasterreflex fehlt. Sensibilitätsprüfung ergiebt nichts Abnormes. Der Urin kann kaum 10 Minuten lang gehalten werden.

Die Fortschritte des Leidens waren so rapid, dass Anfang Mai 1901 beide Beine spastisch gelähmt waren, Urin und Kot gar nicht mehr gehalten werden konnten. Das Allgemeinbefinden war so verschlechtert, dass die Prognose völlig infaust erschien. Der Knabe lag in sich zusammengesunken in seinem Bette, fieberte unregelmässig, war stark dyspnoisch und völlig appetitlos, im Zustande äusserster Hinfälligkeit.

Alle Behandlungsmethoden, Rauchfuss'sche Schwebe, Extension, innere Therapie waren erfolglos geblieben, so dass nach wochenlangem Zögern und mit nur geringen Erwartungen den Angehörigen schliesslich die Operation vorgeschlagen wurde, um vielleicht eine Besserung, wenigstens einen Stillstand des Leidens zu erreichen.

21. VI. 01 Operation von Prof. Krause: Das Kind wurde so gelagert, dass ein Gehilfe den Rumpf oberhalb des Gibbus hielt, ein anderer das Becken, um eine Verletzung oder Kompression der Medulla zu vermeiden. Der Hautschnitt lief über den Gibbus längs der Dornfortsätze, die freigelegt wurden. Die Dornfortsätze und Bogen des 5. bis 8. Brustwirbels wurden mit der Hohlmeisselzange entfernt, es zeigte sich, dass diese Wirbelkörper durch tuberkulöse Caries zerstört waren und zwar 2 an den einander zu-

gekehrten Flächen, der 3. nächst obere an seiner unteren Fläche. Die tuberkulösen Granulationen sassen auch an der vorderen Wand der Bogen und zwar in flächenhafter Ausdehnung von ca. 3 cm, in der Mitte sich zu einem Buckel erhebend, sodass die Kompression des Markes hierdurch wesentlich mitbedingt war. Die Knickung lag anscheinend am VII. Bogen. Die Medulla wurde aus dem Drucke der cariösen Knochen befreit, die Dura nicht eröffnet. Während der Operation entleerte sich rechts von der Wirbelsäule reichlich dünnflüssiger mit Bröckeln vermischter Eiter; bei seiner Verfolgung kam man mit dem Zeigefinger durch den morschen Knochen hindurch in eine grosse Abscesshöhle vor der Wirbelsäule im Mediastinum posticum. Dann wurde ein Drain grade zwischen zwei zerfressenen Wirbelkörpern neben dem von der Dura geschützten Rückenmark in das hintere Mediastinum eingeführt, die Abscesshöhle mit kleinen Stieltupfern gereinigt, Abscessmembran, Knochensand und verkäste Gewebsfetzen entfernt; zuletzt wurde je ein Drain in den oberen und unteren Wundwinkel gelegt und die Wunde nach Einführung mehrerer Jodoformgazestreifen vernäht. Hierauf wurde ein Verband angelegt, der den ganzen Rumpf umfasste.

Es war nicht leicht an dem Knaben während der Operation und nachher zu manipulieren, ohne die schon geschädigte Medulla zu quetschen, da 3 Wirbelkörper durch Caries zerstört waren, die Bögen dieser selben Wirbelkörper hatten fortgenommen werden müssen und die Festigkeit dieses Abschnittes der Wirbelsäule nur noch auf der Gelenkverbindung der Querfortsätze beruhte. Der Knabe wurde zunächst flach auf den Rücken gelagert, später vorübergehend in Bauchlage gebracht, nach einigen Wochen wurde ihm die Lage freigestellt. Pat. musste die ersten Tage regelmässig katheterisiert werden und hatte permanente Erektionen. Der Verlauf der Wundheilung war durchaus ein befriedigender, die Sekretion aus den Drains ungewöhnlich stark, dazu kam die häufige Durchnässung des Verbandes mit Urin.

Ueber die nächste Zeit ist zu berichten, dass Pat. jeden zweiten Tag verbunden werden musste, Tampons und Drains wurden allmählich entfernt, nach ca. 4 Wochen war die Wunde so weit verheilt, dass Pat. gebadet werden konnte. Am Gibbus bestanden noch zwei Fisteln, die sich langsam schlossen und auch später für kurze Zeit immer wieder aufbrachen (die ursprünglichen Drainlöcher); ab und zu traten immer wieder unregelmässige Fiebersteigerungen auf, die nur auf den Prozess in der Wirbelsäule zurückgeführt werden konnten.

Viel Schwierigkeiten bereiteten die spastischen Kontrakturen in Hüfte und Knie, die sich bei dem Pat. während seiner Seitenlage, die er sehr bevorzugte, herausgebildet hatten. Alle Versuche, sie durch Extensionsverbände, Schienen, Sandsäcke etc. auszugleichen, gelangen zwar für den Augenblick; aber sowie die Beine einen Augenblick frei waren, kehrten sie wieder in die Kontrakturstellung zurück.

So sahen wir den ganzen Sommer 1901 vorübergehen, ohne dass sich an den Lähmungen das geringste änderte. Der einzige Trost war, dass sich der Junge in dieser Zeit hervorragend erholte, munter und lebhaft wurde, der Aussenwelt grosses Interesse entgegenbrachte und einen enormen Appetit entwickelte. Wir wussten ja aus den Veröffentlichungen anderer Operateure, dass die Lähmungen in derartigen operierten Fällen erst nach langer Zeit wieder verschwanden, besonders wenn sie langsam entstanden waren. Endlich Mitte Oktober 1901, also fast 5 Monate nach der Operation, als die Wunde lange fest vernarbt war und das Allgemeinbefinden sich bereits, wie erwähnt, gebessert hatte, zeigten sich die ersten Zeichen des Zurückgehens der Lähmungen! Pat. konnte den linken Fuss fast völlig willkürlich bewegen, dorsal und plantar flektieren, rotieren; auch am rechten Fuss war eine willkürliche Bewegung zu konstatieren, nur viel geringer als links. Leider störten die spastischen Kontrakturen die Weiterbehandlung sehr, doch waren sie gegen früher schlaffer geworden, auch hatten sich schon Gelenkveränderungen herausgebildet.

Die Weiterbehandlung bestand in Anwendung der Elektrizität, Massage der Beine, warmen Bädern, regelmässigen aktiven und passiven Bewegungen; dabei wurde stetig daran gearbeitet, die Kontrakturen durch Polsterschienen, Sandsäcke etc. zu verringern, was schliesslich auch gelang. Allmählich fing der kleine Pat. an im Bette umher zu kriechen, zuerst noch sehr unbeholfen, und die Beine in Hüfte und Knie aktiv zu bewegen. Von nun an ging die Besserung stetig voran und wurde auch nicht durch Zwischenfälle wie Abscesse und eine linksseitige Pneumonie im Herbst 1902 aufgehalten. Im August 1902 hatte er bereits solche Fortschritte gemacht, dass er am Volkmann'schen Bänkchen Gehversuche unternahm. Im November 02 hat sich der Zustand noch mehr gebessert; er geht mit einer Hand, die man ihm reicht, leidlich, mit zwei Händen befriedigend; hängt man ihn mit den Händen in die Turnringe ein, so hält er sich lange fest, was er vorher vor Schwäche nicht konnte, und exerciert beliebig mit den Beinen. In der letzten Zeit kann er sogar allein stehen und wandert an der Wand ohne fremde Hülfe fort. Das linke Bein beherrscht er völlig, das rechte ist noch schwächer, auch steht es nach innen rotiert und in Spitzfussstellung, Reste der früheren Kontrakturen. An beiden Beinen bestehen noch ganz leichte Spasmen; die Reflexe sind leicht erhöht. Das Allgemeinbefinden ist zur Zeit vorzüglich. Blase und Mastdarm funktionieren befriedigend. Die stark zurückgebliebene Intelligenz ist etwas vorgeschritten und der Appetit so vorzüglich, dass er selbst vor den Rationen seiner Kameraden nicht Halt macht.

Am 25. VI. 03 konnte ich folgenden Befund erheben: Reflexe: Patellar rechts gesteigert, links erfolgt nur leichte Zuckung in Quadriceps, Babinski beiderseits vorhanden, Kremaster beiderseits erhöht. Bauch-

deckenreflexe vorhanden. Rechtes Bein: steht in starker Valgusstellung, lässt sich passiv leicht strecken, wird aber in ganz leichter Flexion gehalten. Linkes Bein: steht gut, ist aktiv und passiv völlig beweglich. Umfang der Wade: r. 19, l. 20; Umfang des Oberschenkels: r. 21, l. 23. Blase und Mastdarm, nach Angabe des Vaters, gut in Ordnung. Allgemeinbefinden sehr gut; diese erstaunliche Besserung wird September 1903 von neuem festgestellt.

Ueber die Diagnose einer Rückenmarksläsion konnte kein Zweifel bestehen. Ueber die Höhe ihres Sitzes war aus den vorhandenen Symptomen abgesehen vom Gibbus folgendes zu bestimmen:

Gelähmt waren die Muskeln des Beins und der Ileopsoas (Lumbalsegment 1—5, Sacralsegment 1—2) der Sphincter vesicae (S 4), der Sphincter ani (S 5), dabei bestand Erektion (S 2), frei waren die oberen Extremitäten (C 1 bis D 1). Die Erkrankung musste also im Dorsal- oder Lumbalmark sitzen.

Von den Reflexen war folgender Aufschluss zu erreichen: Patellarreflex fehlte links, war rechts erhöht (L 2—4), Zehenbeugereflexe (Babinski) S 1—2), Achillessehnenreflex S 2, oberer Bauchdeckenreflex D 8—9 waren erhöht, mittlerer und unterer (D 10—12) fehlten. Kremasterreflex (L 1—3) fehlte.

Bei den Veränderungen der Reflexe ist bekannt, dass im Allgemeinen die Aufhebung eines Reflexes auf eine Läsion des betreffenden Rückenmarksegmentes hinweist. Querschnittserkrankungen oberhalb der Reflexbogen sind dagegen meist mit einer ausgesprochenen Steigerung der Reflexe verbunden. Es war nun nötig, die oberste Grenze der Erkrankung festzustellen, d. h. der Stelle, an welcher die schädliche Einwirkung auf die Medulla anfing. Da der obere Bauchdeckenreflex gesteigert war, musste die Erkrankung schon über dem 8. und 9. Dorsalsegment beginnen. Die praktische Frage ist nun festzustellen, an welchen Dornfortsätzen die Operation einzugreifen hat, um zu einem bestimmten Segment zu gelangen. Es handelte sich darum, ungefähr das 9.—10. Segment zu erreichen; nach dem Gowers'schen Schema entsprechen diese den Processus spinosi des 5.—8. Dorsalwirbels. Hiermit stimmt überein, dass, wie schon bei der Aufnahme festgestellt, die Spitze des Gibbus vom 7. Dornfortsatz gebildet wurde.

Die Sensibilität, die bei Kompressions-Myelitiden häufig gar nicht oder nur geringfügig verändert ist, konnte nicht zur Sicherung der topischen Diagnose herangezogen werden, zumal die Angaben des Knaben hierfür nicht zu verwerten waren. Die Lage des Gibbus

giebt allein noch nicht den Ort der Rückenmarkskompression an, da Granulationen, Exsudate und Abscesse höher oder tiefer sitzen und den Wirbelkanal verengen können.

Es braucht nicht besonders betont zu werden, dass bei Operationen am Rückenmark die strengste Asepsis geboten ist. Leider wird dieselbe oft dadurch sehr erschwert, dass bei Patienten mit Blasen- etc. Lähmung sich Decubitus und Ekzeme besonders am Kreuzbein vorfinden, so dass die Aufmeisselungen im unteren Teil der Vertebra bedeutend gefährdeter sind.

Die Desinfektion des Terrains muss eine sehr ausgedehnte sein, da man nie wissen kann, ob man nicht gezwungen sein wird, weiter als beabsichtigt vorzugehen.

Wir haben es für praktisch befunden, am Tag vor der Operation den bestimmten Dornfortsatz mit einem grossen Höllensteinstrich zu markieren, der die Desinfektion überdauert und ein gutes Merkmal abgiebt. 24 Stunden vorher erhält der Rücken einen 1% Formalinumschlag bei ekzemverdächtigen Partien.

Sehr schwierig kann es sein, die Wunde nach der Operation aseptisch zu halten, falls die Patienten sich beschmutzen und die Operationsstelle tief liegt. Wir haben in einzelnen Fällen auf die Wunde aseptische oder Jodoformgaze gelegt, hierüber ein völlig abschliessendes grosses Stück Zinkflastermull geklebt und über das Ganze einen ausgedehnten aseptischen aufsaugenden Verband angelegt, den wir am unteren Ende mit Lassar'scher Paste oder v. Bruns'scher Airolpaste gegen Verunreinigungen abzuschliessen suchten.

Die früher bei Rückenmarksoperationen so gefürchtete Blutung aus den dicken Muskellagen ist durch energische Kompression mit Bindengaze stets zu stillen.

Das Drain im unteren Wundwinkel, das vor Allem den Abfluss des Liquor cerebrospinalis bewirken soll, wurde am 4. Tage entfernt, die Fäden am 10. Tage. Die Wunde ist dann bis auf das Drainloch fest vernarbt. Besonders nach Operationen am Lendenmark stellt sich oft Inkontinenz von Blase und Mastdarm ein; ist die Gefahr der Urininfektion gross, so empfiehlt es sich, lieber sofort einen Dauerkatheter einzulegen.

Der Abfluss von Liquor cerebrospin. kann in den ersten Tagen sehr bedeutend sein und öfteren Verbandwechsel erfordern. Die Patienten lagert man zweckmässig mit leicht ansteigendem Oberkörper, um die Pneumoniegefahr zu verringern (die durch die Bauchseiten-

lage während der Operation schon vermehrt ist) und in Seitenlage, damit der Urin nicht in den Verband läuft. Reine Rückenlage wird meistens nicht ertragen.

Die Prognose der Rückenmarkstumoren ist, wenn nicht operiert wird, eine absolut infauste.

Leider sind auch bei den Fällen, die zur Operation kommen, die Aussichten schon sehr getrübt. Erstens werden, bis jetzt wenigstens, die meisten Rückenmarkstumoren nicht diagnosticiert. Zum grossen Teil liegt dies daran, dass die Tumoren in ihren Anfangsstadien nicht diagnosticierbar sind, besonders wenn genaue Sensibilitätsprüfungen unterlassen werden. Ferner kommt ein Teil der Tumoren, die überhaupt operiert werden, zu spät zur Operation, wenn sie entweder inoperabel sind, oder doch schon irreparable Läsionen des Markes gemacht haben. Und schliesslich dürfen wir uns darüber keinen Täuschungen hingeben, dass von den am Rückenmark vorkommenden Tumoren nur ein kleiner Teil durch seine pathologisch-anatomischen Eigenschaften und durch seinen Sitz überhaupt mit Erfolg exstirpabel ist. Es sind im wesentlichen doch nur Neubildungen der Rückenmarkshäute, die noch nicht auf das Mark selbst übergegriffen haben und zwar Lipome, Fibrome, Psammome, Echinokokken, sowie Exostosen.

Selbst, wenn die Segmentdiagnose genau gestellt ist, wird sich in vielen Fällen über die Art des Tumors nichts aussagen lassen, geschweige denn über seine Benignität oder Malignität. Da aber jeder wachsende Tumor des Wirbelkanals ein qualvolles Ende herbeiführt, muss man sich mit um so grösserem Eifer bemühen, die Diagnose früh zu stellen und früh zu operieren; oft findet sich die Lage günstiger als angenommen — und die einzige Möglichkeit der Rettung liegt in der Operation.

Oft zeigen sich die ersten Anfänge eines Rückenmarkstumors als ein einfaches Blasenleiden; häufig werden die in das Bein ausstrahlenden Schmerzen für eine Ischias gehalten und lange Zeit demgemäss behandelt; in andern Fällen wird eine Intercostalneuralgie angenommen.

Bei den oben beschriebenen vier Erkrankungen waren Erscheinungen einer Affektion des Rückenmarks selbst vorhanden, doch waren die Schädigungen von aussen herangetreten, einmal vom Wirbel, die übrigen Male von den Häuten her und zwar das Lipom vom extraduralen Fett, die beiden anderen von der Pia (Angiosarkom und Tuberkulose).

Im Fall 1 handelt es sich um einen, wie Oppenheim sagt, seltenen Fall von extradural sich entwickelndem Tumor; dass es gerade Lipome sind, die sich hier finden, hat seine Erklärung in der Thatsache, dass Fett an der Medulla nur extradural vorkommt, zwischen Wirbelperiost und Dura.

Was die Aetiologie betrifft, so ist das Lipom auf dem Boden einer angeborenen Spina bifida entstanden, in Fall 2 und 4 war die Ursache eine Tuberkulose. Die beiden tödlich verlaufenen Fälle boten eine verhältnismässig grosse Ausbreitung der Neubildung dar, welche die Lokalisation wesentlich erschwerte und die radikale operative Entfernung unmöglich machte.

Auffallend ist, dass in allen vier Anamnesen eine bestimmte Noxe vorhanden war, nach der das Leiden entstanden sein soll. Bei der Spondylitis handelte es sich um eine Infektion mit Varizellen, die den anscheinend zum Stillstand gebrachten Process akut aufflammen liess. Dies entspricht der klinischen Erfahrung, dass tuberkulöse Erkrankungen durch Sekundärinfektion z. B. mit Streptokokken oder Influenza eine wesentliche Verschlimmerung erfahren (cf. auch die metastatischen Abscesse).

Während es sich im ersten Falle auch für die Patientin selbst um ein auf angeborener Grundlage sich entwickelndes Leiden handelte, wird im zweiten Falle angestrengte Arbeit auf dem Felde als Ursache angegeben. Die dritte Patientin hatte eine schwere Kontusion der Wirbelsäule erlitten.

Während der Fall von Spondylitis, der ja eine gewisse Sonderstellung einnimmt, keine sensiblen Störungen darbot, zeigten die anderen sehr lebhafte subjektive sensible Störungen, wie sie zum Teil durch ihre Lokalisation (Lendenmark) bedingt waren.

Erklärung der Abbildungen
auf Taf. XVII.

Fig. 1. Sarkom der Pia, siehe Fall 3, S. 207.
Fig. 2. Arachnitis spinalis tuberculosa, siehe Fall 2, S. 202.

III.

AUS DER

BRESLAUER CHIRURGISCHEN KLINIK

DES PROF. DR. v. MIKULICZ.

Ueber Schrotschussverletzungen bei Heeresangehörigen.

Mit besonderer Berücksichtigung des Hinzutretens von Wundstarrkrampf.

Von

Dr. **Georg Schmidt,**
Stabsarzt, kommandiert zur Klinik.

Nachdem durch die von der Medizinalabteilung des Kgl. Preuss. Kriegsministeriums veranlassten Untersuchungen von Musehold, Loesener und Bischoff[1]) einwandsfrei nachgewiesen war, dass in den Fliesspappepfropfen der Militärplatzpatronen wie in dem dazu verwandten Rohstoff virulente Tetanusbazillen enthalten sind, lag es nahe, ähnliche Nachforschungen auch bei den Schrotschussverletzungen anzustellen, die ja sowohl in Bezug auf die Art der gesetzten Wunde wie in Bezug auf die Geschosszusammensetzung den Platzpatronen nahe stehen. Die auf Veranlassung des Herrn Geheimrat v. Mikulicz in der Breslauer chirurgischen Klinik angestellten zahlreichen Tierversuche führten zu einem positiven Ergebnis. Es gelang, in aus Pappe oder ähnlichem Stoff herge-

1) Schjerning, Ueber die Bekämpfung des Tetanus in der Armee. Heft 23 (1903) der Veröffentlichungen aus dem Geb. des Militärsanitätswesens, herausgegeben v. d. Med. Abt. d. K. Preuss. Kriegsministeriums.

stellten Pfropfen käuflicher Schrotpatronen virulente Tetanusbazillen aufzufinden[1]).

Stimmt die praktische Erfahrung mit diesem Ergebnis überein? — Verletzungen durch Schrotladungen, an sich zwar seltener wie solche durch Vollkugeln, ereignen sich immerhin im bürgerlichen Leben noch häufig genug. Ein grosser Teil von ihnen verläuft aber so gutartig, dass sie der Arzt gar nicht zu sehen bekommt. Dieser Ausfall hat indessen nicht viel zu sagen, denn gerade solche leichteren Verletzungen zählen zu der grossen Menge von Schrotschüssen, die für die vorliegende Frage nicht mit rechnen. Dahin gehören die weitaus meisten Unfälle auf der Jagd, überhaupt alle Verletzungen, die nicht aus nächster Nähe erfolgen. Es sinkt nämlich bei dem grösseren Streuungskegel, bei der verminderten Einschlagskraft der Fernschüsse, bei der Kleinheit der Hautverletzung, welche vereinzelte Schrotkörner setzen, die Wahrscheinlichkeit, dass auch der dabei mit noch viel geringerer lebendiger Kraft wie die Bleikugeln auftreffende Patronenpfropf mit eindringt. Auch von den Verletzungen aus der Nähe — Unglücksfällen oder Selbstmordversuchen — sind viele nur geringfügig, so die, welche das gewollte Ziel seitlich und bloss mit einem Teile des Streuungskegels treffen.

Um also die aufgeworfene Frage wie die Schrotschussverletzungen überhaupt eingehender studieren zu können, muss man nach grossen Beobachtungsreihen suchen. In der Breslauer chirurg. Klinik kamen in den letzten 13 Jahren unter im ganzen etwa 150 Schussverletzungen ungefähr 15% Schrotschussunfälle zur Beobachtung. Ein weit umfangreicheres Material enthalten die „Sanitätsberichte über die K. Preuss. Armee u. s. w." Da im Heere jeder kranke Mann, auch der Leichtverwundete behandelt und in den Listen geführt wird, so sind alle überhaupt vorkommenden Schrotschussverletzungen auch gebucht. Allerdings ist ihre Gesamtzahl gegenüber dem bürgerlichen Leben gering, da z. B. die Jagd und ähnliche begünstigende Umstände fast ganz wegfallen und der Soldat, welcher, etwa zur Selbstbeschädigung, eine Schusswaffe benützen will, viel eher Gelegenheit findet, sich in den Besitz von scharfen oder Platzpatronen zu setzen.

Immerhin enthalten die Heeressanitätsberichte wohl das grösste, bisher bekannt gewordene Material und eine Fülle bemerkenswerter Einzelheiten. Eine Uebersicht darüber gab Seydel auf der Naturforscherversammlung in München (1899), gestützt auf 54 in den

1) Siehe Deutsche med. Wochenschr. 1904. Nr. 9. Ausführliche Angaben sind einer bald erscheinenden Arbeit vorbehalten.

Jahren 1886—1899 in der bayerischen Armee und auf 39 von 1889—1896 im preussischen Heere beobachtete Schrotschussverletzungen[1]). Eine umfassendere, die Beobachtungen auch der letzten Jahre berücksichtigende Darstellung nach den Preussischen Sanitätsberichten sollen die folgenden Zeilen bringen.

I. Statistischer Teil.

Bis zum 1. IV. 89 sind in den preussischen Sanitätsberichten die Schrotschussverletzungen nicht gesondert aufgeführt. Erst von da an ist es möglich, sie nach ihrer Gesamtheit, nach dem Verhältnis zu allen Schusswunden, nach Veranlassung, Art und Ausgang zusammenzustellen.

In $12^1/_2$ Jahren (1. IV. 89 bis 30. IX. 01) waren im preuss. Heere 128, d. 3,5 % aller 3686 Schussverletzungen durch Schrotpatronen bedingt. In der bürgerlichen Bevölkerung kommen Schrotschussunfälle viel häufiger vor; denn schon in der Klinik, wie erwähnt, gehören dahin 15 % aller Schussverletzungen, obgleich ihr doch der Schwere der gesetzten Wunden und Komplikationen wegen an und für sich schon mehr Kugel- wie Schrotschüsse zugehen. Es bestätigt sich somit, dass die Schrotverletzungen im Heere gegen die durch andere Geschosse gesetzten Läsionen zurücktreten.

Von den 128 Verletzten blieben 100 (= 88%) am Leben; 28 (= 22%) starben. Dass über ein Fünftel der Schrotschüsse zum Tode führten, beruht auf der hohen Mortalität der in selbstmörderischer Absicht abgegebenen. Zieht man nämlich von der Gesamtzahl der 128 Verletzungen die darin enthaltenen 20 absichtlichen Selbstbeschädigungen (= 16%), sowie einen Fall ab, bei welchem Selbstmord vermutet, ein Unglücksfall aber nicht sicher ausgeschlossen werden konnte, so verbleiben 107 Unfälle, von denen nur 12 (= 11%) mit dem Tode endeten.

Von den 20 Selbstmördern erreichten 15 ihren Zweck.

Da alle Selbstmordversuche Nahschüsse, die übrigen Verletzungen dagegen zum grösseren Teile aus einiger oder — wie meist auf der Jagd — sogar aus grösserer Entfernung erfolgt sind, so ergiebt diese Gegenüberstellung von 11% Mortalität der Unfälle und von 75% der Selbstmordversuche zugleich einen Einblick in den grossen Unterschied der Wirkung von Schrotfern- und nahschüssen. Rechnet man von den Unfällen noch alle diejenigen ab, bei denen der Schuss infolge irgend welcher Umstände in nächster Nähe des Körpers los-

1) Deutsche militärärztl. Zeitschr. 1900. S. 13.

ging und seine unmittelbare zerstörende Wirkung ausübte, so gestaltet sich die Mortalität für die dann noch verbleibenden Fernschüsse noch viel günstiger. Die Erklärung dieses Unterschiedes liegt auf der Hand. Das aus der Ferne kommende Schrotkorn dringt in den Körper mit verhältnismässig geringer lebendiger Kraft ein, sowohl was Masse wie Geschwindigkeit anlangt. Die aus der Nähe voll auftreffende geschlossene Schrotladung hingegen stellt eine durch die Explosion der Pulvergase und die Reibung der Schrote im Lauf bis zum Schmelzpunkt erhitzte, mit geringer Durchschlagskraft, aber sehr erheblicher Sprengwirkung begabte Bleimasse dar[1]). Auf lehrreiche Beispiele dafür wird weiter unten eingegangen werden.

Vergleicht man im Einzelnen die Verteilung der Schrotschussverletzungen auf die Körperabschnitte — Kopf und Hals, Brust und Rücken, Unterleib, Gliedmassen —, so entspricht auch hier die Gruppierung nach Nah- und Fernschüssen im Ganzen der nach Selbstmordversuchen und Unglücksfällen. (Reihe I.)

Reihe I. Gesamtübersicht.

	Schrotschüsse:		Davon entfallen auf									
			Kopf u. Hals:		Brust u. Rücken:		Unterleib:		Gliedmassen:		Unbestimmt:	
	insges.	davon †	insges.	davon †	insges	davon †	insges.	davon †	insges.	davon †	insges.	davon †
Insgesamt:	128	28	39	15	16	5	6	2	66	5	1	1
= % aller Schrotschüsse:	—	22	30,5	—	12,5	—	4,7	—	51,6	—	0,8	—
In selbstmörd. Absicht:	20	15	13	12	2	1	—	—	3	1	2*)	1
Unfälle:	107	12	24	2	13	4	6	2	62	4	2**)	—
Unbestimmt:	1	1	1	1	—	—	—	—	—	—	—	—

*) und **). Von diesen nicht tödlichen Verletzungen betrifft 1 Kopf und Hals, 1 die Brust, 1 die Gliedmassen. Sie sind in der Gesamtsumme diesen Abschnitten zugezählt.

Von den 20 Selbstmördern trafen sich die meisten, 13 in den Kopf, nur 2 in die Brust (Herzgegend), 3 in die Gliedmassen. Bei letzteren nahm vermutlich der Schuss eine andere als die beabsichtigte Richtung. — Dagegen waren unter 107 Unfällen 62 mal die

1) Seydel, a. a. O. S. 15.

Gliedmassen, nur 24 mal der Kopf, 13 mal Brust und Rücken, 6 mal der Unterleib betroffen.

Von 13 in selbstmörderischer Absicht auf den Kopf abgegebenen Schüssen führten 12 (= 92%) zum Tode, meist infolge weitgehender Zertrümmerung und Sprengung der Knochen und Weichteile. Oefters soll der Lauf mit Schroten oder Wasser voll aufgefüllt gewesen sein. Von 24 unabsichtlichen Kopfverletzungen dagegen, deren grössere Zahl Fernschüsse sind, endeten nur 2 (= 8%) tödlich.

Im ganzen führten von 39[1]) Schrotschussverletzungen des Kopfes und Halses 15 zum Tode (= 39%).

Brust und Rücken waren 16 mal betroffen, 5mal mit tödlichem Ausgang (= 31%). Von den beiden Soldaten, die sich in die Herzgegend schossen, blieb einer am Leben. Von 13 Verunglückten kamen 9 mit dem Leben davon.

Die 6 Verletzungen des Unterleibes waren sämtlich auf einen unglücklichen Zufall zurückzuführen und hatten 2 mal den Tod zur Folge (= 33%).

Die 66 Schussverletzungen der Gliedmassen wiesen eine Sterblichkeit von nur 8% auf. Unter 3 Selbstmordversuchen war 1 Todesfall. Von 62 Verunglückten blieben 58 am Leben (= 6,5% Mortalität).

Demnach trifft die Hälfte aller Schrotschüsse die Gliedmassen, etwas weniger als $^1/_3$ den Kopf, der Rest den Rumpf. — Nahezu $^3/_4$ aller in selbstmörderischer Absicht abgegebenen Schrotschüsse haben den Kopf zum Ziel; der Rest verteilt sich ziemlich gleichmässig auf Brust und Gliedmassen. Dagegen dringen von den Zufallschrotschüssen $^5/_6$ in die Arme und Beine ein, weniger als $^1/_4$ in den Kopf, noch etwas weniger in den Rumpf (Reihe II).

Reihe II. Procentuale Beteiligung der Körperabschnitte.

Es betrafen	Kopf und Hals	Brust und Rücken	Unterleib	Gliedmassen
von 100 Schrotschüssen überh.	30,5	12,5	4,7	51,6
von 100 Selbstmordversuchen.	72	11	—	17
von 100 Unglücksfällen durch Schrotschuss.	23	12	6	59

1) Hier, wie bei den Brust- und Gliedmassenverletzungen sind, wie die Tabelle zeigt, die Gesamtzahlen etwas grösser wie die einzelnen Reihen durch

Von 100 Schrotschussverletzungen waren beabsichtigt 16, unbeabsichtigt 84. Von 100 Kopfschüssen waren etwa $^2/_3$ Zufallstreffer. Unter den Verletzungen der Brust und des Rückens, sowie der Gliedmassen verschwinden fast ganz die absichtlich hervorgerufenen (13, bezw. 5%). (Reihe III.)

Reihe III. Entstehungsursache.

Es waren verursacht	durch selbstmörderische Absicht	durch Unfall
von 100 Schrotschüssen überhaupt	16	84
von 100 Kopfschüssen	35	65
von 100 Brustschüssen	13	87
von 100 Bauchschüssen	—	100
von 100 Gliedmassenschüssen	5	95

Den höchsten Sterblichkeitsanteil haben die Kopfschüsse in ihrer Gesamtheit, einen nur wenig geringeren die Brust- und Unterleibsschüsse (39—31—33%). Dagegen bleiben die Arm- und Beinwunden mit 8% Mortalität erheblich unter dem Durchschnitt (22%). Die gleiche Reihenfolge der Sterblichkeit, wenn auch mit grösseren Abständen, halten die in selbstmörderischer Absicht abgegebenen Schüsse ein: von 100 solchen Kopfschüssen führen über 90, von 100 Gliedmassenschüssen 50 zum Tode. Selbst von 100 Gliedmassenschüssen der Selbstmörder enden noch 33 tödlich. Zufallstreffer im Bereich der Brust und des Bauches gefährden am meisten das Leben (31 bezw. 33% Sterblichkeit), am wenigsten im Bereich des Kopfes, der Arme und Beine (8 bezw. 6,5%). (Reihe IV.)

Reihe IV. Procentuale Sterblichkeit.

Es führten zum Tode	Ueberhaupt	Veranlasst z. Selbstmord	Veranlasst durch Unfall
von 100 Schrotschüssen überhaupt	22	75	11
von 100 Kopfschüssen	39	92	8
von 100 Brustschüssen	31	50	31
von 100 Bauchschüssen	33	—	33
von 100 Gliedmassenschüssen	8	33	6,5

Hinzurechnung der Fälle, deren Lokalisation oder Entstehungsursache nicht angegeben ist.

II. Klinischer Teil.

Die im einzelnen gesammelten Erfahrungen sind etwa bei der Hälfte der Fälle in ausführlicheren (50) oder kürzeren (15) Bemerkungen wiedergegeben, und zwar bei 23 (von 39) Kopf- und Halsschüssen, bei 10 (von 16) Brust- und Rückenschüssen, bei 3 (von 6) Unterleibsschüssen, bei 29 (von 66) Gliedmassenschüssen.

Zweimal ist als Waffe der Revolver, einmal die Pistole, einmal das Terzerol genannt. Mit letzterem zerschmetterte sich ein Selbstmörder die knöcherne rechte Schläfenwand und den Stirnlappen. Ein Ausschuss war nicht vorhanden. In den Hirntrümmern fanden sich Schrotkörner und ein „Wergpfropfen". — Der Pistolenschuss, dessen Veranlassung und Entfernung nicht angegeben ist, setzte an Schulter, Brust und Oberarm der rechten Seite 7 kleine Einschüsse, sowie eine weitere kleine Einschussöffnung an der Backe. Die Heilung erfolgte ohne wesentliche Störung. Demnach handelte es sich wohl um eine seitlich und aus einiger Entfernung auftreffende Ladung. — Ein Revolverschuss verletzte einen Finger unbedeutend. Einem Lebensüberdrüssigen blieb eine Revolverschrotladung im linken Oberarm stecken. Die anfänglich entzündete Wunde, aus der durch Einschnitt ein Schrotkorn entfernt wurde, heilte unter Antisepsis ohne jedes Fieber zu, obwohl die Möglichkeit vorliegt, dass durch die eine Einschussöffnung der Patronenpfropf mit eingedrungen war. — Die übrigen Schrotschüsse entstammen Zimmer- und Jagdgewehren aller Art.

Kopf- und Halsschüsse. — Was eben schon als wichtige Besonderheit der Schrotnahschüsse überhaupt hervorgehoben wurde, die ungeheure Sprengwirkung gegenüber der geringen Durchschlagskraft, gilt insbesondere für die in Mund- und Schädelhöhle eindringenden Schüsse[1]). Die geschlossene Bleimasse tritt durch ein verhältnismässig kleines Loch ein, dessen nächste Umgebung durch die Pulvergase oberflächlich versengt ist. Weitere, mehr oder weniger klaffende Risse in der Nähe des Einschusses, die mehrfach beschrieben werden, beruhen bereits auf Sprengung von innen her. Sie macht sich in der Tiefe nach allen Richtungen hin geltend[2]) und wird durch die Luftsäule der Mundrachenhöhle bezw. durch die Hirn-

1) Seydel, a. a. O. S. 16.

2) Die Schrotkörner bilden nach Verlassen des Rohres einen Streuungskegel, der sich andauernd zu vergrössern strebt. (Siehe Schjerning, Thöle und Voss, Die Schussverletzungen. 1902. S. 111.)

masse fortgeleitet. Zu einem eigentlichen Ausschuss kommt es fast nie. Entweder wird die Schädelkapsel sofort ganz auseinandergesprengt, oder es hält die äussere Hautbedeckung noch zusammen: darunter aber sind die Hirnmassen in Brei verwandelt, die harte Hirnhaut zerrissen, die Knochen der Schädeldecke und des Grundes, oft auch der Oberkiefer und seine angrenzenden Teile aus ihren Verbindungen gelöst oder in Stücke gesprengt. Die Schrotkörner sitzen im Hirn verteilt, in den Blutleitern, in den Knochen, auch in der dem Einschuss gegenüberliegenden Wand, welche sie nicht mehr zu durchbohren vermochten.

Trifft der Nahschuss mehr tangential auf, so wird aus dem Schädel eine klaffende Furche herausgesprengt, in welcher äussere Weichteile, Knochen, Hirnmasse als Trümmerbrei zu Tage liegen. Die umgebenden Knochen durchsetzen noch weitgehende Risse.

Von den im Einzelnen beschriebenen 23[1]) Schädelverletzungen ist die Terzerolwunde eben erwähnt. Von den 13 in selbstmörderischer Absicht abgefeuerten Kopfschüssen drangen nicht weniger als 7 in den Mund ein. Einer setzte im weichen Gaumen ein zehnpfennigstückgrosses Loch, aber keine Ausgangsöffnung. Das anfänglich gute Befinden verschlechterte sich nach einer Woche. Nach weiteren 3 Tagen trat der Tod ein. Die Leichenöffnung bestätigte die Annahme einer ausgebreiteten infektiösen eitrigen Meningitis. Die 6 übrigen Mundschüsse führten durch ausgiebige Schädel- und Hirnzertrümmerungen den sofortigen Tod herbei. Der Umfang der Zerstörung erregte z. T. den Verdacht, dass der Gewehrlauf mit Schrot, Wasser oder dergleichen angefüllt war. Einmal waren ausser dem Keil-, dem rechten Schläfen- und Scheitelbein, sowie dem Kleinhirn noch die drei obersten Halswirbel mit zerstört. — Sechs andere, gegen die Schläfen- und Scheitelgegend teils bedacht, teils unabsichtlich gerichtete Schüsse endeten ebenfalls tödlich durch Schädelzertrümmerung. Die gleiche Wirkung erzielte ein Selbstmörder durch einen von unten nach oben in die Kehlgegend gerichteten Schuss. Bei einem weiteren Selbstmordversuch lag der Einschuss in der seitlichen Halsgegend, der Ausschuss in der Mundhöhle; der Unterkiefer war zerschmettert. Unter Eiterung trat Heilung ein. — Sind mehrere Eingangsöffnungen da, so spricht dies für einigen Abstand der Waffe vom Körper oder für seitliches Auftreffen. Dem-

1) Die übrigen 15 Kopfhalsschüsse, die den Berichterstattern nicht besonderer Erwähnung wert erschienen, sind geheilt, demnach wohl sämtlich als unbedeutende und oberflächliche Verletzungen anzusehen.

gemäss gestaltet sich die Vorhersage günstiger. So heilten ein mehrere Einschüsse setzender Schrotschuss in die linke Halsseite nach Ausräumung der die Trümmer des Kopfnickers enthaltenden Wundhöhle, sowie eine mit 30 Einschussöffnungen einhergehende, aus 4 m Entfernung erfolgende Verletzung der rechten Kopfseite und ein weiterer durch 25 Einschüsse komplicierter Gesichtsschuss. Ein Teschinschrotschuss in den Kopf hatte Epilepsie zur Folge. — Schrotfernschüsse haben im Bereich der vorderen Kopfhälfte gegenüber den Kugelfernschüssen, welche immer nur die in der geraden Linie liegenden Punkte gefährden, trotz ihrer schwächeren Durchschlagskraft den grossen Nachteil, dass ihr umfangreicherer Streuungskegel ein weiteres Oberflächengebiet schädigt. Als empfindliches frei zu Tage liegendes Ziel kommt hierbei das Auge oft zu Schaden. Jede von 3 beschriebenen Verletzungen der Augengegend hatten erhebliche Herabsetzung der Sehschärfe des einen Auges zur Folge; einmal war ausserdem auch das andere Auge erblindet.

Von den 22 Rumpfschüssen sind 13[1]) mehr oder weniger eingehend beschrieben. Ein anscheinend tangentialer, zur Heilung führender Pistolenschuss der oberen Brustgegend wurde bereits erwähnt. 2 Schüsse hatten Bluthusten zur Folge, heilten aber trotz der Lungenverletzung schnell aus, eine Erscheinung, die ja auch bei perforierenden Thoraxkugelschüssen nicht selten ist. Vermutlich waren hier infolge grösserer Entfernung oder verringerter Pulverladung oder seitlicher Richtung nur wenige Schrotkörner eingedrungen. Ein ganz anderes Bild entsteht, wenn der volle Schrotschuss aus nächster Nähe die Brust- oder Bauchhöhle, oder wenn er aus geringer Entfernung in gerader Richtung mit der ganzen Geschossmasse den gesamten sich als Zielscheibe darbietenden Rumpf trifft. Hier tritt wieder — wie bei den Schädelschüssen — im Gegensatz zur geringen Durchschlagskraft die verheerende Sprengwirkung hervor mit ihren verhängnisvollen Folgen ausgiebiger Zerreissung lebenswichtiger Eingeweide und zahlreicher Blutgefässe. Der sich durch Zufall entladende Schrotschuss eines auf dem Anstand eingeschlafenen Einjährigfreiwilligen, sowie der in selbstmörderischer Absicht abgefeuerte Schuss eines anderen Mannes führten durch Herz- und Lungenzertrümmerung zum sofortigen Tode. Im letzteren Falle fehlte der Ausschuss; der kleine kreisrunde Einschuss

1) Der Rest — sämtliche Unfälle — betrifft 1 tödliche und 8 geheilte Verletzungen. Da sie der eingehenderen Erwähnung nicht wert erschienen so boten sie wohl keine Besonderheiten dar.

lag unterhalb der rechten Brustwarze. In der Tiefe waren die Schrotkörner nach allen Richtungen auseinander gesprengt und hatten die Herzbeutelspitze, die linke Herzkammer, den linken unteren Lungenlappen zerrissen, im Zwerchfell ein handtellergrosses Loch gesetzt, die vordere und hintere Magenwand durchbohrt, den linken Leberlappen und die Spitze der linken Niere zertrümmert. In dieser, sowie in der der Lunge anliegenden Rückenmuskulatur fanden sich Schrotkörner. Der Herzbeutel enthielt 100, die Brustfellhöhle 850 ccm Blut. — Einem anderen Manne drang die Schrotladung eines von der Stubendecke herabfallenden, sich entladenden Gewehres oberhalb der rechten Brustwarze ein und führte durch Zerreissung der Lunge und der Achselgefässe unmittelbar zum Tode. Ein Sergeant erhielt durch Wilderer einen sofort tötlichen Brustschuss. Ein anderer Mann wurde aus nächster Nähe in den Unterleib geschossen und starb $1^1/_2$ Stunden darauf. Während der Ausschuss fehlte, fanden sich unter dem linken Rippenbogen ein kleiner runder Einschuss, in der Bauchhöhle 200 ccm Blut, Schrotkörner, ein Uniformknopf und ein Filzpfropfen, die Milz völlig zertrümmert, das Zwerchfell und der Rand des unteren linken Lungenlappens zerfetzt, die 11. Rippe nahe der Wirbelsäule gebrochen, die hinteren Zwischenrippenmuskeln mit Schrotkörnern durchsetzt. — Ferner erhielt ein Soldat bei einer Schlägerei einen Schrotschuss aus 15 m Entfernung und starb nach 17 Stunden an Herzschwäche. An Brust, Bauch und rechten Arm wurden 49 meist glattrandige kleine Einschüsse, kein Ausschuss gefunden. Der Herzbeutel war an einer Stelle blutunterlaufen, der rechte Brustfellsack mit 1 l, die Bauchhöhle mit $^1/_4$ l Blut gefüllt, die Magenwand von 7, Dünn- und aufsteigender Dickdarm von mehreren Löchern durchbohrt, Leber und Niere stellenweise zertrümmert. Dies sind die einzigen Beobachtungen penetrierender Bauchverletzungen [1]). —

Bei manchen Schüssen, auch aus kürzerer Entfernung, ist der günstige Ausgang nur der geringen und schlechten Pulverladung zu danken, auf welche dann zu schliessen ist, wenn dabei die Schrotkörner schon weit verteilt und nur bis dicht unter die Haut eingedrungen sind. So konnten einem Lebensüberdrüssigen, der sich ins Herz zu schiessen versucht hatte, aus Brust, Arm und Lende, die zu-

1) Einen ähnlichen Fall verheerendster Eingeweidezertrümmerung bei kleinem Einschuss hat kürzlich Pels-Leusden (Deutsche med. Wochenschr. 1904. S 972) beobachtet. Im Milzgewebe fand sich bei der Laparotomie der „Blechpappepfropfen" der Schrotpatrone.

sammen 23 Einschüsse aufwiesen, mehrere Körner durch Pincette oder seichte Einschnitte leicht entfernt und alle Wunden nach Stillung der anfänglich starken Blutung und Ablauf der Entzündungserscheinungen unter antiseptischen Verbänden schnell geheilt werden. Zwei anderen, aus 8 m Entfernung von hinten angeschossenen Soldaten wurden aus der Haut des Rückens, Armes, Hinterkopfes je 200—250 Schrotkörner entfernt. Endlich sei noch eine zur Heilung gelangende Verletzung des Hodensackes mit Vorfall der Scheidenhaut erwähnt, welche eine ins Ofenfeuer geratene, explodierende Schrotpatrone verursachte.

Bei weitem den grössten Raum nehmen die Verletzungen der Gliedmassen (66) ein. Da sie aber an Besonderheiten und auch an Sterblichkeit ganz gegen Kopf- und Rumpfschüsse zurücktreten, so liegen nur etwa über die Hälfte von ihnen (29) nähere Mitteilungen vor [1]). Darunter überwiegen die Verletzungen der oberen Gliedmassen (18 gegen 11). Aus dem Umstande, dass sich unter den Armverletzungen nur zwei — bereits oben erwähnte — Revolverschüsse befinden, erklärt sich die geringe Zahl der Handwunden: 7. Davon entspricht nur eine dem Typus der so häufigen gutartigen Schrotverletzungen der jugendlichen bürgerlichen Bevölkerung, besonders der unvorsichtigen Knaben und Jündlinge, nämlich die Verwundung der Hand durch eine von ihr gehaltene, sich entladende Pistole. Die übrigen Wunden waren meist durch einzelne auf der Jagd sich verirrende Schrotkörner verursacht und gingen demgemäss sämtlich in Heilung über. Einmal war gleichzeitig Oberschenkel, Wange und Stirn, ein ander Mal der übrige Arm und der Rücken betroffen, ohne dass dadurch der schliessliche Ausgang schädlich beeinflusst wurde. Ein anderer Jagdschuss aus 30 m hatte ohne üble Folgen Vorderarm und beide Beine verletzt. Einem Jagdzufall war auch eine unbedeutende Verletzung der Ellbogengegend zuzuschreiben. Doch können hier schon bedenklichere Schädigungen eintreten. So zertrümmerte ein Schrotschuss aus $^1/_2$ m Abstand die Elle. Ein ander Mal wurde Ellenbogen- und die anstossende Ober- und Unterarmgegend in eine grosse mit Kleiderfetzen durchsetzte Wundhöhle verwandelt, welche die Gelenkresektion erforderte. Gleichzeitig war auch die Oberschenkel- und vordere Hüftgegend verletzt worden. Einer nicht perforierenden, unter Eiterung ausheilenden weniger bedenklichen Oberarmwunde stehen drei ernstere Verletzungen gegen-

1) Die übrigen 37 sind, wie z. T. ausdrücklich hervorgehoben wird, nur unbedeutende Verletzungen, mit Ausnahme eines tödlichen Zufallstreffers.

über. Einmal war von der handtellergrossen Einschusswunde aus eine Infektion erfolgt, die eine langwierige eitrige Knochenhautentzündung herbeiführte. Der zweite ebenfalls nicht perforierende Schuss hatte den Nervus medianus getroffen. Seine operative Freilegung, Resektion und Naht führten zu einem bleibenden Erfolg. Der dritte Kranke endlich, dem ein durchgehender Schuss den Oberamknochen zerschmettert hatte, starb am nächsten Tage unter Shokerscheinungen.

Von den zwei beschriebenen Schulterschüssen wird der eine, der nach Resektion des zertrümmerten Gelenks infolge von Wundstarrkrampf am 11. Tage zum Tode führte, weiter unten besprochen. Auch der andere durchbohrende Schuss hatte das Schultergelenk zerschmettert. Aus der grossen Wundhöhle wurden Filzstücke entfernt und dadurch vielleicht weitere Komplikationen verhütet.

Von den 11 näher erläuterten Beinschüssen trafen 5 — meist auf der Jagd — den Fuss. Entweder heilten die Schrote ohne Störung ein oder stiessen sich unter Eiterung ab. Einmal wurde bei beginnendem Fieber weitergehender Zellgewebsentzündung durch Einschnitte vorgebeugt. Ein ander Mal war gleichzeitig auch die Wade von Schrotkörnern getroffen. Ebenso unbedeutend war eine Jagdverletzung der Kniegegend. Dagegen sind — wie am Arm — die Verletzungen des dickeren, stärkere Gefässe, tiefere Zellschichten führenden, dem Rumpf näher liegenden Gliedabschnittes gefährlicher. Von den vier beschriebenen Schrotschüssen des Oberschenkels heilte nur einer, der aus 59 m Entfernung kam, glatt aus. In einem zweiten Falle mussten aus der Tiefe der Wundhöhle Kleiderfetzen und Schrotkörner entfernt werden, ehe die Genesung einsetzte. Ein anderer Oberschenkelschuss führte ausserhalb der militärärztlichen Behandlung binnen zwei Stunden zum Tode, vermutlich durch Verblutung aus einer grösseren Ader. Endlich zog sich ein Gendarm durch ein in seiner Hand sich entladendes Dienstgewehr eine weitgehende Oberschenkelrisswunde zu, aus welcher durch Spaltung Patronenhülsenteile entfernt wurden. Auch hier trat der Tod ein, am 18. Tage unter den Erscheinungen der Herzschwäche.

Wie sich aus den vorliegenden Betrachtungen ergibt, besteht die nächste und hauptsächlichste Gefahr der Schrotschüsse in der etwaigen umfangreichen Gewebszertrümmerung. Wird durch sie nicht der augenblickliche Tod bedingt, so kann kurz darauf die mit der vielfachen Zerreissung zusammenhängende ausgiebige Blutung verhängnisvoll werden. Beide Schädlichkeiten fallen bei Schrotnahschüssen oft ganz zusam-

men. Die weitere Gefahr der Infektion wird zwar durch die Kleinheit der Einschüsse herabgesetzt. Diesen Vorteil gleicht aber mehr als aus ihre grosse Zahl, sowie der Umstand, dass die durch seitliche Sprengwirkung und Deformierung der Bleimasse weithin gequetschten Gewerbsschichten die Entwicklung und Vermehrung auch nur weniger mit eingedrungener Keime sehr begünstigen. Auch reisst wohl selbst ein kleiner Streuungskegel einer Schrotpatrone erheblich mehr Kleiderfetzen mit sich wie eine einzelne Gewehrkugel. Endlich ist die Kugelpatrone einfach, die Schrotpatrone kompliciert zusammengesetzt, sodass Anteile letzterer viel eher und häufiger in die Wunde mit eindringen werden. Nach Seydel ist dies noch bei Schüssen aus 15 Schritt Entfernung möglich.

Nun liegt die Frage nahe, wie viele von den Schrotschussverletzungen von vornherein darauf hin verdächtig waren, dass der gefährlichste Geschossteil, der oft Tetanusbacillen haltende Patronenpfropf, mit in den Körper hineingetrieben wurde. Zwei Schrotschüsse führten tatsächlich durch Wundstarrkrampf zum Tode. Einer davon, ein Zufallstreffer, zerschmetterte einem Kanonier in einem Marschquartier den Unterkiefer. Diese Beobachtung entstammt noch dem Zeitraum vor dem Anfangspunkt unserer Zusammenstellung [1]). Im anderen Falle hatte sich ein Lebensmüder Hasenschrot aus einem Jagdgewehr in die linke Schulter geschossen [2]).

Der Einschuss an der Achselfalte, rund, mit zackigen Rändern, 3 cm im Durchmesser. Ausschuss auf dem Rücken, dicht unter der Achselhöhle, rund, 4 cm im Durchmesser, mit stark zerrissenen Rändern. Starke Blutung. Nach Erweiterung des Ein- und Ausschusses wurde das Schultergelenk zertrümmert gefunden, die Schrotkörner steckten zum Teil in den Gelenkenden. Regelung der Wundverhältnisse. — Am 3. Tage (18. XII. 1900) Resektion des Schultergelenkes. Entfernung des zertrümmerten Oberarmkopfes und eines Teiles des Schaftes. Gelenkfläche des Schulterblattes grösstenteils abgesprengt. In der Wunde Schrotkugeln und mehrere Kleidertuchfetzen. Ausstopfung. — Nach anfänglich günstigem, wenn auch leicht fieberhaftem Verlauf traten am 24. XII. 00 die ersten Anzeichen von Starrkrampf auf. 25. XII. Einspritzung von 250 Einheiten v. Behring'schen Tetanusantitoxins ohne Erfolg. 26. XII. 00 Tod.

Demnach entfällt in der Beobachtungszeit von 1889—1901 auf 128 Schrotschussverletzungen ein Tetanusfall (= 0,8%). In derselben Zeitspanne kamen etwa 11 mal soviel, nämlich 1374 Platzpatronen-

1) Sanitätsbericht 1879/81. S. 113.
2) Ebenda 1900/01. S. 144 u. 185.

verletzungen im Heere vor; darunter waren 17 von Wundstarrkrampf gefolgt (= 1,2%) [1]). Mithin erscheint bei Platzpatronenschüssen die Tetanusgefahr etwas grösser. Hält man sich vor, dass die Schrotschüsse nur 3% aller im militärischen Leben zur Beobachtung und Behandlung kommenden Schussverletzungen ausmachen, und dass von 100 Schrotschussverletzungen (die tötlichen einbegriffen) erst wieder bei einer mit Gefahr des Wundstarrkrampfes zu rechnen ist, so ergiebt sich daraus, dass diese in der Praxis der Schrotschussbehandlung eine verhältnismässig geringe Rolle spielt.

Nun ist allerdings der zwingende Nachweis, dass die Infektion von den mit eingedrungenen Patronenpfropfen herrührte, bei den beiden erwähnten Fällen mangels genauerer Angaben über die erste Versorgung der Wunde, bezw. über die Möglichkeit etwaiger nachträglicher Veruneinigung u. s. w. nicht geführt. Dass z. B. Kleidungsstückchen die Krankheitserreger bergen, wie es kürzlich Hellwig [2]) erlebte, ist nicht ausgeschlossen, immerhin aber nach den Erfahrungen v. Bergmann's [3]) Pfuhl's [4]) u. a. sehr selten. Viel verdächtiger sind, aber nach den vielfachen positiven Befunden Musehold's, Loesener's und Bischoff's sowie auch nach den in der Breslauer chirurg. Klinik gemachten Versuchen, die Geschosspappepfropfen. Bleibt man bei dieser Annahme, so erklärt sich noch leichter die etwas grössere Seltenheit des Tetanus nach Schrotschüssen gegenüber seiner Häufigkeit bei Platzpatronenverletzungen. Letztere sind sämtlich Nahschüsse, bieten deshalb von vorn herein günstigere Gelegenheit für das Eindringen des Patronenpfropfes. Ihre Zahl könnte also, was die Möglichkeit der Tetanus-Infektion, anlangt, nur mit den Schrotnahschüssen in Beziehung gebracht werden. Da nicht überall die entsprechenden Angaben vorliegen, so lässt sich die auszuscheidende Zahl von sicheren Fernschüssen, insbesondere Jagdverletzungen nur abschätzen. Es mögen ihrer etwa 25—30 sein. Folglich entfällt auf die übrigen 100 Schrotschüsse ein Todesfall an Tetanus. Der Unterschied gegen die Platzpatronenverletzungen gleicht sich demnach fast ganz aus. Sichere Schlüsse dürften sich allerdings bei beiden Abarten erst auf viel grössere, schwer zu beschaffende

1) Schjerning, a. a. O. S. 13.

2) Zur Serumtherapie des Tetanus. Deutsche med. Wochenschr. 1904. S. 236.

3) Vorträge über ärztl. Kriegswissenschaft. Erste Hilfe auf dem Schlachtfelde. Asepsis und Antisepsis. 1902. S. 143.

4) Ueber die Infektion der Schusswunden durch mitgerissene Kleidungsstücke. Zeitschr. f. Hyg. 1893. S. 487 ff.

Zahlenreihen gründen.

Für die Frage der Tetanusinfektion durch den Pfropf kommen aber von den 100 Nahschüssen noch eine ganze Anzahl nicht in Betracht, so diejenigen, welche vom sofortigen oder baldigen Tode gefolgt sind[1]), z. B. die Menge der Selbstmörderkopfschüsse, dann von den aus Unvorsichtigkeit in unmittelbarer Körpernähe losgehenden Schüssen diejenigen, welche einen dünnen Körperteil, z. B. den Finger, die Hand, mit geschlossener Schrotmasse und dem folgenden Pfropf glatt durchsetzen, ferner solche, welche seitlich, nur mit einzelnen Schrotkörnern des äusseren Streuungskegels auftreffen, ferner solche, welche — wie nicht eben selten in der Hand von Lebensmüden — infolge verringerter Pulverladung mit so geringer Durchschlagskraft auftreffen, dass die Schrotkugeln nur eine ganz kleine Strecke, die weicheren Teile der Patrone aber gar nicht eindringen, endlich diejenigen, welche grosse blutige, offene Wundhöhlen hervorrufen, die wegen der Gefahr der Blutung und der äusseren Verunreinigung mit Tamponade behandelt werden und somit den Tetanusbacillen ungünstige Bedingungen für die Entwicklung bieten.

Schliesslich verdient noch hervorgehoben zu werden, dass der Stoff der Schrotpatronenpfröpfe durchaus nicht, wie die Fliesspappe der Militärplatzpatronen, ein einheitlicher ist. Bessere, sorgfältiger hergestellte Gewehrschrotpatronen wenigstens enthalten nur zum äusseren Abschluss einen Pappdeckel, dagegen innen einen Filzpfropf, der seiner Herstellung und Bearbeitung nach wie nach dem Ergebnis unserer bisherigen Tierversuche viel weniger verdächtig erscheint, wie die aus allen möglichen Rohstoffen und Abfällen gewonnenen Papppfropfen. Solche sind in den billigen Gewehr- und in fast allen Pistolenschrotpatronen enthalten. Deshalb erscheinen die „harmlosen" Pistolenschrotschüsse aus nächster Nähe, welche nach der oben gegebenen Schilderung der Schrotschusswirkung eine kleine Eingangsöffnung, selten grössere freie Wundhöhlen setzen, besonders gefährlich, wie auch zwei Beobachtungen der Breslauer chirurgischen Klinik beweisen[2]).

Im Ganzen schrumpft die Zahl der Schrotschussverletzungen, bei welchen der Verdacht auf Te-

1) Würden die Schrotnahschüsse nicht so häufig zum Tode geführt haben, so wäre sicherlich oft noch der Starrkrampf zur Entwickelung gekommen, denn bei der Leichenöffnung wurde nicht eben selten in der Tiefe der Trümmerhöhle der Patronenpfropf gefunden.

2) Deutsche med. Wochenschr. 1904. Nr. 9.

tanusinfektion die Frage der Entfernung des Patronenpfropfes bezw. der prophylaktischen Tetanusantitoxineinspritzung nahe legt, sehr zusammen. Immerhin darf die Kenntnis dieser Gefahr nicht gering geachtet werden, wo Menschenleben und auch die Verantwortlichkeit des behandelnden Arztes auf dem Spiele stehen. Man wird am besten von der genauen Klarlegung des Herganges der Verletzung und der richtigen Abschätzung der bisherigen Erfahrungen über Schrotschusswirkung, wenn möglich von der Untersuchung eines der betreffenden Geschosse (auch durch das Tierexperiment) das örtliche Eingreifen: Freilegung des Wundkanales, gründliche Tiefendesinfektion, offene Tamponade oder primärer anti-, bezw. aseptischer Verschluss nach v. Bergmann's bewährtem Vorgang — und die Allgemeinbehandlung: prophylaktische Antitoxineinspritzung abhängig machen. Diese Ueberlegung zu erleichtern, ist der Zweck vorliegender Zeilen.

IV.

AUS DER

HEIDELBERGER CHIRURGISCHEN KLINIK

DES PROF. DR. CZERNY.

Ueber die mit Gallensteinsymptomen verlaufende chronische Pankreatitis.

Von

Dr. **Ludwig Arnsperger,**
Assistenzarzt der Klinik.

Die klinische Kenntnis der chronischen Pankreatitis und ihrer Folgezustände wurden uns erst durch die grossartige Entwicklung der Chirurgie der Gallenwege in den letzten Jahrzehnten vermittelt. In den meisten Fällen wurde wegen des Symptomenkomplexes der chronischen Gallenstauung die Laparotomie ausgeführt, und erst diese zeigte die Natur des Hindernisses. Die Cholecystostomie und Cholecystenterostomie haben seitdem auch in diesen Fällen zu guten Erfolgen geführt, wie sie ja schon länger zu den hervorragendsten Palliativoperationen des Pankreaskrebses gehörten.

Riedel (1), Körte (2), M. Robson (5) und andere Autoren betonen die grosse Schwierigkeit der Unterscheidung eines malignen Pankreastumors und der chronischen indurativen Pankreatitis, die oft noch bei der Operation nicht mit Sicherheit zu treffen ist. In vielen Fällen beweist erst der klinische Verlauf die Gutartigkeit der bei der Operation als carcinomatös aufgefassten Geschwulst.

Wenn der Icterus eine gewöhnliche Begleiterscheinung der gutartigen und bösartigen Vergrösserung des Pankreaskopfes genannt werden darf, so ist es bisher nur wenig bekannt, dass Fälle von

chronischer Pankreatitis mit mehr oder weniger typischen Gallensteinattacken verlaufen können.

Diese Komplikation ist in der deutschen Litteratur bisher fast gar nicht beachtet; in der ausländischen konnte ich einige analoge Veröffentlichungen finden.

In der hiesigen Klinik wurden nun in den letzten Jahren vier hierher gehörige Fälle beobachtet. Alle kamen unter der Diagnose der Cholelithiasis zur Operation, und erst diese zeigte, dass nicht Gallensteine, sondern der chronisch entzündete Pankreaskopf das Krankheitsbild verursacht hatten.

Ich führe zunächst die vier Krankengeschichten im Auszuge an:

1. (Nr. 1577/1900.) 26j. Landwirtsfrau. Angeblich seit dem zwölften Lebensjahre Schmerzanfälle im rechten Hypochondrium, die meist sehr heftig und von Erbrechen begleitet auftraten. Nach einer regelmässigen Kur mit Karlsbader Salz hörten im 20. Lebensjahre die Anfälle auf. Pat. fühlte sich wohl, bis im Herbst 1899 die Anfälle wieder auftraten, diesmal mit mehr oder weniger starkem Icterus, in letzter Zeit kamen sie zweimal wöchentlich.

Bei der Aufnahme am 23. VII. 00 war Pat. in gutem Ernährungszustand, geringer Icterus der Konjunktiven; an Herz und Lungen nichts besonderes. Die Leber ziemlich stark vergrössert mit hartem, deutlich palpablem Rand; zungenförmiger rechter Leberlappen; daneben hühnereigrosser, nach oben gestielter, etwas empfindlicher Tumor, der für die Gallenblase gehalten wurde. Magen tiefstehend, nicht erheblich dilatiert. Die Diagnose wurde auf Cholelithiasis, Cysticusstein mit Hydrops der Gallenblase und vielleicht Choledochussteine gestellt.

Operation: 26. VII. (Geh. Rat Czerny). Rechtsseitiger Pararectalschnitt. Grosser, zungenförmiger rechter Leberlappen, Gallenblase mit Netzadhäsionen bedeckt, ist nach der medialen Seite stark mit dem winklig geknickten Magen nahe der grossen Kurvatur verwachsen; in der Gallenblase klare Galle, keine Steine, geringe Entzündung der Schleimhaut, auch in den tiefen Gallenwegen keine Steine; Lösung der Verwachsungen. Cholecystostomie. Anfangs hohes Fieber, Entfernen der Nähte, feuchte Tamponade der Wunde, Abfall. Wundheilung sodann glatt. Die Gallenfistel secerniert weiter, Stühle acholisch. Da die Gallenfistel in keiner Weise sich beeinflussen lässt, wird am 13. IX. eine Cholecystenterostomie (Prof. Petersen) vorgenommen. Nach Lösung der Adhäsionen war die Gallenblase von der Grösse und Form eines Mittelfingers. Im Pankreaskopf fühlt man eine über walnussgrosse, derbe Schwellung, die jedoch nicht den Eindruck eines malignen Tumors macht. Darauf Anastomose der Gallenblase mit dem Duodenum 5 cm distal vom Pylorus mit Murphyknopf. Schluss der

Wunde mit tiefgreifenden Seidennähten.

Der Verlauf war nicht wesentlich gestört; eine Narkosenlähmung des linken Armes ging rasch zurück; nach Entfernung des tiefen Tampons bildete sich eine Fistel, die Galle und zeitweise auch etwas Duodenalinhalt entleert, aber sehr bald heilte; am 12. Tag Abgang des Murphyknopfes; am 17. X. mit geschlossener Wunde in bestem Wohlsein entlassen. — Mitteilung vom 3. VII. 04. Vorzügliches Befinden; nie wieder Schmerzen oder Verdauungsstörungen. Jede Arbeit möglich. 3 Partus seit der Operation; kleiner Bauchbruch in der Narbe.

2. (Nr. 2530/1901.) 40j. Frau. Vor 10 Jahren rechtsseitige Ovariotomie wegen Kystoms; seit einem Jahre zeitweilige Gallensteinkoliken mit Icterus; vor einer Woche peritoneale Reizerscheinung in der Gallenblasengegend.

23. XII. 01 Aufnahme. Gracile, mässig genährte Frau. Herz und Lungen ohne pathologischen Befund. In der Pylorusgegend fühlt man einen leicht beweglichen, derben, etwas druckempfindlichen Tumor, Magen tiefstehend, etwas dilatiert, ist nüchtern ausgespült leer und enthält nach der Probemahlzeit freie Salzsäure. Leber überragt den Rippenbogen um 2 Querfinger, Gallenblase nicht fühlbar. Diagnose: Ulcus pylori? Cholecystitis, Cholelithiasis?

24. XII. 01 Operation (Geh. Rat Czerny). Längsschnitt im rechten Rectus. Leber etwas geschwollen; Gallenblase mit Darm und Netz verwachsen, wird punktiert und enthält dunkelgelbe Galle, keine Steine; auch im Cysticus und dem erweiterten Choledochus keine Steine. Der hinter dem Pylorus liegende Tumor erweist sich als der chronisch entzündete Pankreaskopf. Verdacht auf maligne Degeneration besteht nicht. Typische Cholecystostomie. Beim Schluss der Bauchwunde werden noch zahlreiche Netzadhäsionen an der alten Laparotomiewunde bemerkt und gelöst.

Wundheilung völlig fieberlos, per primam. Nach Entfernung des Röhrchens am 12. Tage einige Tage Gallensekretion, dann schliesst sich die Fistel. — 18. I. 02 völlig beschwerdefrei mit Bandage entlassen.

3. (Nr. 2087/1903.) 53j. Frau. Seit 8—10 Jahren häufige Kopfschmerzen mit Erbrechen; seit Sommer 1903 Schmerzanfälle in der Lebergegend, die in die rechte Schulter ausstrahlten, Obstipation, Appetitlosigkeit, seit Anfang September zunehmender Icterus, geringe Albuminurie; vom behandelnden Arzte Dr. Bauer in Eppingen mit der Diagnose Cholelithiasis eingewiesen.

6. X. 03 Aufnahme. Mässig genährte Frau, ziemlich starker Icterus. Lungen und Herz ohne besonderen Befund. Leber beträchtlich vergrössert, in der Medianlinie ist der stumpfe Rand zwei Querfinger über dem Nabel fühlbar; lateral vom Nabel in der Mamillarlinie eine apfelgrosse, derb elastische, druckempfindliche Resistenz. Schmerzhaftigkeit auch

im Epigastrium; in der Tiefe neben der Gallenblase noch diffuse Resistenz? Tumor? Klin. Diagnose: Cholelithiasis, Hydrops der Gallenblase, Cysticusstein, Choledochusstein. Carcinom?

8. X. Operation (Prof. Petersen). Rechtsseitiger Pararectalschnitt. Gallenblase stark ausgedehnt, wenig verwachsen, enthält ca. 200 cbcm dicker, schwärzlicher Galle; man fühlt jetzt nach innen vom Duodenum nach oben bis über die kleine Kurvatur des Magens reichend, einen länglichen, höckerigen, derben Tumor, wahrscheinlich vom Pankreas ausgehend. Nirgends ist ein Stein zu fühlen. Daher Cholecystenterostomie mit kleinstem Murphyknopf; da das Duodenum in der Tiefe fixiert ist, wird eine hochliegende Jejunumschlinge zur Anastomose benützt. Tamponade, Etagennaht der Bauchdecken.

Verlauf völlig glatt und fieberlos. Der Icterus verschwindet allmählich, der Stuhlgang wird sofort gefärbt. Der Murphyknopf ist nicht abgegangen; doch ist er bei der Entlassung weder per rectum zu fühlen, noch durch Röntgenphotographie im Abdomen nachzuweisen. Das Allgemeinbefinden hat sich so sehr gehoben, dass die Vermutung besteht, dass es sich doch nur um eine chronische Pankreatitis gehandelt hat. 31. X. in gutem Befinden entlassen. — 12. X. 03 Mitteilung des Arztes: Pat. befindet sich dauernd wohl; Stuhlgang in Ordnung. Kein Tumor, keine Beschwerden von dem Knopf.

Nach Abschluss der Arbeit ging mir von Herrn Dr. Bauer in Eppingen die Mitteilung zu, dass die Pat. Ende März 1904 gestorben ist. Ende Januar 1904 begannen wieder leichte Beschwerden; am 15. Februar plötzlich heftige Schmerzen, Icterus, Erbrechen. Anfang März kleine Knötchen in der Leber zu fühlen, die rasch grösser wurden. Am 28. III. Exitus unter grosser Kachexie. Sektion wurde nicht gestattet.

Nach dem Verlaufe hat es sich also doch wohl um ein Pankreascarcinom gehandelt, das nach Verlegung der Cholecystenterostomie zu Lebermetastasen und zum Exitus führte. Der Fall gehört also eigentlich nicht hierher; ich belasse ihn trotzdem in der Arbeit, weil er die Schwierigkeit der Differentialdiagnose gut illustriert.

4. (Nr. 822/1904.) 29j. Frau. Schon als Schulmädchen litt Pat. häufig an „Magenkrämpfen" mit galligem Erbrechen, damals auch zeitweise Icterus. Heftige Beschwerden hat sie seit Weihnachten 1903. Häufige, bis zu 24 Stunden dauernde Schmerzanfälle, in der rechten Seite des Epigastriums lokalisiert, nach hinten in das Kreuz ausstrahlend (niemals in die rechte Schulter!); während der Anfälle Erbrechen; in der letzten Zeit zunehmender Icterus. Stuhlgang stets noch etwas gefärbt. Am 22. III. Aufnahme in die Heidelberger medizinische Klinik; dort wurden mehrere Anfälle beobachtet, während deren Dauer die Gallenblase palpabel gewesen sein soll und heftiges Erbrechen bestand; unter der Diagnose: Gallensteinkoliken wird die Pat. am 14. IV. 04 auf die chi-

rurgische Klinik verlegt.

Bei der Aufnahme der Pat. wurde folgender Status aufgenommen: Magere Pat. in schlechtem Ernährungszustand; subikterische Färbung der Haut und Schleimhäute; an Lungen und Herz nichts Besonderes. Abdomen weich, schlaff. Leber nicht vergrössert, Rand am Rippenbogen palpabel; Gallenblase nicht zu fühlen; im Epigastrium cirkumskripte, druckempfindliche Stelle. Magen tiefstehend, nicht dilatiert. Beide Nieren palpabel, nicht vergrössert. Kein Milztumor. Klin. Diagnose: Cholelithiasis, wahrscheinlich Choledochussteine ohne völligen Verschluss. Enteroptose.

Während der Beobachtung tritt ein Schmerzanfall ein; deutliche Empfindlichkeit der Gallenblasengegend und des Epigastriums. Gallenblase nicht palpabel. Icterus stärker.

16. IV. 04 Operation (Dr. Simon). Längsschnitt im r. Rectus. Leber nicht vergrössert; Gallenblase den Leberrand daumengliedförmig überragend, prall gespannt, enthält dunkle Galle, keine Steine. Freilegung des erweiterten Ductus choledochus. Incision. Auch hier keine Steine; Sondierung in die Hepatici gelingt leicht, in das Duodenum erst nach Ueberwindung eines elastischen Widerstandes, der durch den vergrösserten, chronisch entzündeten Pankreaskopf bedingt wird. Drainage des Choledochus. Schluss der Bauchwunde nach Tamponade in Etagen.

Heilung erfolgte völlig glatt und überraschend schnell; am 15. Tag Wunde völlig geschlossen! Am 11. V. wird Pat. völlig beschwerdefrei, in bestem Befinden entlassen. Icterus völlig verschwunden, Stuhlgang gut gefärbt. — Wiedervorstellung am 18. VI. 04: Pat. befindet sich völlig wohl; hat keinerlei Beschwerden; sie kann jede Arbeit verrichten. Keinerlei Icterus. Narbe fest. Immer noch ziemlich mageres Aussehen.

Vorstehende vier Fälle haben das Gemeinsame, dass Schmerzanfälle in der rechten Oberbauchgegend bestanden, die klinisch den Eindruck von Gallensteinattacken machten. Alle Fälle betrafen Frauen in mittlerem Lebensalter. Besonders interessant ist die in Fall 1 und 4 fast gleichlautende Angabe, dass schon in der Jugend Schmerzanfälle mit Erbrechen, bei der einen Patientin auch mit vorübergehendem Icterus, bestanden hatten. Drei Fälle kamen infolge des allmählich wachsenden Icterus in die klinische Behandlung; dieser fehlte bei dem vierten Falle (Nr. 2), dem einzigen, in dem die Vergrösserung des Pankreas klinisch nachweisbar war und als gutartiger Pylorustumor aufgefasst wurde.

Aus der Literatur sind folgende analoge Fälle aufzuführen:

F. Ehler (6). 56j. Frau. Seit 5 Monaten intensive Kreuzschmerzen, zeitweilig Besserung. Seit 1 Monat progressiver Icterus.

Bei der Laparotomie fand sich die Leber vergrössert, Gallenblase stark ausgedehnt. Keine Steine. Als Ursache der Gallenstauung eine höckerige Geschwulst des Pankreas. Cholecystektomie. † 4 Tage nach der Operation an Pneumonie und Herzschwäche. Die Sektion ergab eine chronische indurative Pankreatitis mit einer Stauungscyste im Schwanzteil des Pankreas. Als ätiologisches Moment für die Pankreatitis nimmt Verfasser mit Wahrscheinlichkeit arteriosklerotische Veränderungen an.

S. M. Melkich (7). 22j. Frau. Seit längerer Zeit bestehende Gallensteinkoliken mit Temperatursteigerung. Bei der Laparotomie fanden sich ausgedehnte Verwachsungen zwischen Leber, Colon transversum und Netz; ausserdem im Pankreaskopf eine faustgrosse, aus 3 Teilen bestehende Geschwulst. Lösung der Verwachsungen. Heilung. Ausgezeichnete Erholung.

E. Owen (8). 30j. Frau. 3 Jahre vorher septische Endometritis; seit 1½ Jahren Schmerzanfälle in der Lebergegend im Anschluss an die Mahlzeiten; schmerzhafte Geschwulst im Epigastrium; Icterus. Bei der Laparotomie fand sich eine faustgrosse Geschwulst im Kopfe des Pankreas mit diffuser Verhärtung des übrigen Drüsengewebes. Schluss der Bauchwunde ohne weiteren Eingriff. Das Allgemeinbefinden bessert sich wesentlich, doch blieb der Icterus bestehen.

N. Trinkler (9). 28j. Frau. Vor 1½ Jahren Gallensteinkoliken; seit mehreren Wochen Schmerzen in Magen- und Lebergegend, Erbrechen, Durchfälle, Icterus. Bei der Laparotomie fanden sich Gallenblase und Gallengänge normal, frei von Steinen, Leber weich mit Narben. Der Pankreaskopf war hart, höckerig, mit linsen- bis erbsengrossen Gummata besetzt. Das Abdomen wurde ohne weiteren Eingriff geschlossen und eine antiluetische Kur eingeleitet; darauf ging der Icterus rasch zurück; die nachträgliche Anamnese ergab unzweifelhafte Syphilis.

G. Barling (10) berichtet über 2 Fälle, in denen wegen andauernder Kolikanfälle die Laparotomie ausgeführt wurde, und bei denen sich keine Gallensteine, sondern nur eine chronische Pankreatitis fand. In dem einen Fall, bei dem nur eine Probelaparotomie ausgeführt worden war, kehrten die Kolikanfälle wieder, der andere wurde durch eine Cholecystenterostomie dauernd geheilt.

Auf die sich aus diesen Fällen ergebenden Grundsätze für die Diagnose und Therapie der chronischen Pankreatitis komme ich später zurück.

Zunächst führe ich noch einen fünften Fall aus der

hiesigen Klinik an, bei dem die Schmerzanfälle fehlten, dagegen der chronische Icterus die Laparotomie indicierte; auch in diesem Falle fand sich eine chronische Pankreatitis.

5. (Nr. 1180, 1287/1901.) 58j. Mann. Früher Typhus, Gelenkrheumatismus und Endocarditis; vor 2 Jahren plötzlich eintretender Icterus ohne Verdauungsstörungen; starke Abmagerung. Seither vielerlei Kuren (Karlsbader Salz, Olivenöl, Kneippkur) ohne Erfolg, Icterus unverändert.

Bei der Aufnahme am 3. VI. 01 bestand hochgradiger, allgemeiner Icterus, starke Abmagerung. Leber stark vergrössert, unterer Rand unterhalb des Nabels ist derb und scharf; unter der Leber ist die hühnereigrosse, prall elastische Gallenblase palpabel; sonstige Organe ohne besonderen Befund.

14. VI. 01 Operation (Geh. Rat Czerny). Schnitt im äusseren Drittel des rechten Rectus. Leber hart, cirrhotisch; galliger Ascites. Gallenblase prall gefüllt mit schwarzer Galle, zähen Coagula und etwas pigmentiertem Grus. Keine Steine, auch im prall gefüllten Choledochus kein Stein. Das Pankreas fühlte sich derber an, weniger geschwulstartig als vielmehr cirrhotisch, wie bei chronischer Pankreatitis. Darauf Cholecystenterostomie mit kleinem Murphyknopf, erschwert durch Zerreisslichkeit und Hyperämie der Gallenblase und des Duodenums. Verstärkungsnähte. Schluss der Bauchwunde mit tiefgreifenden Seidennähten.

Verlauf: Anfangs Meteorismus; auf Oeleinläufe am 5. Tag Stuhlgang; Wundheilung ohne wesentliche Störung. Vom 11.—13. Tag Brechreiz, Appetitlosigkeit. Am 13. Tag Knopf ab. Weiterhin sehr gute Rekonvalescenz. Icterus nimmt ab, Stühle werden gefärbt. 13. VII. Entlassung in gutem Allgemeinbefinden. — 8. I. 02 Mitteilung des Pat., dass er bis Mitte November 1901 völlig beschwerdefrei war und an Gewicht zunahm. Seit dieser Zeit bestehen Schmerzen in der Milzgegend, Appetitlosigkeit.

Ueber den weiteren Verlauf teilte Herr Dr. Deis in Durlach mir freundlichst folgendes mit: Der Pat. starb im August 1902. Die vorgenommene Sektion ergab keinerlei Carcinom der Bauchorgane, sondern cirrhotische Processe in Leber und Pankreas, sowie eine starke Dilatation des Magens mit zahlreichen Ulcerationen. Die Cholecystenterostomie war tadellos ausgeheilt und hatte bis zum Tode ausreichend funktioniert. Die Sektion bestätigte also die bei der Operation gestellte Diagnose.

Aehnliche Fälle berichten Bobrow (11), Melkich (7) und Owen (8). Letzterer sah bei einem 63jährigen Manne, bei dem sich ein mächtiger Tumor des Pankreas fand, nach einfacher Probelaparotomie Heilung und völlige Wiederherstellung

der Arbeitsfähigkeit eintreten.

Wie sind nun diese Schmerzanfälle bei chronischer Pankreatitis ohne Bestehen von Gallensteinen zu erklären? Die Möglichkeit, dass Pankreassteine vorliegen, die ja auch ätiologisch für die chronische Pancreatitis in Betracht kommen, kann nicht unbedingt abgelehnt werden. Für die Mehrzahl der Fälle, speciell diejenigen der hiesigen Klinik, trifft diese Annahme wohl nicht zu, da einerseits Pankreassteine ausnehmend selten sind, andererseits in allen Fällen die Besserung prompt nach der Ableitung der Galle auftrat. Es ist daher viel wahrscheinlicher, dass die Schmerzanfälle, ebenso wie der Icterus als eine Folge der mehr oder weniger hochgradigen Gallenstauung aufzufassen sind. Vielleicht spielen dabei auch intermittierende cholangitische und lokale peritonitische Processe mit, wie ja in den meisten Fällen ausgedehnte Adhäsionen sich vorfanden.

Was die Möglichkeit einer exakten Diagnose vor der Operation betrifft, so muss hervorgehoben werden, dass wir pathognomonische Symptome für die chronische Pankreatitis überhaupt nicht kennen. Glykosurie ist nur in ganz wenigen Fällen beobachtet (Hoffmann) (12), Steatorrhoe und der Nachweis unverdauter Muskelfasern im Stuhl sind auch nicht beweisend. In neuester Zeit hat namentlich v. Mikulicz (13) auf diese Schwierigkeit der Diagnose hingewiesen.

Dagegen verdient ein Symptom Beachtung, auf dessen Wichtigkeit namentlich Körte (3) hingewiesen hat. Es ist das sogenannte Courvoisier'sche Symptom, dass bei Steinverschluss des Ductus choledochus die Gallenblase in der Regel geschrumpft ist, während man bei Gallenstauung infolge Kompression des Ductus choledochus die Gallenwege stark ausgedehnt und gespannt findet. Dieses Symptom war in allen unseren Fällen zutreffend, am wenigsten ausgesprochen bei Fall Nr. 2; auch in einzelnen der aus der Litteratur beigezogenen Fälle ist die starke Ausdehnung der Gallenwege erwähnt.

Als Beispiel der differential-diagnostischen Wichtigkeit dieses Symptoms möchte ich noch einen Fall der hiesigen Klinik anführen, bei dem die Operation zwar auch keine Gallensteine, wohl aber das Bestehen einer chronischen Pankreatitis nachweisen konnte, der aber meines Erachtens doch nicht zu den oben erwähnten Fällen zu zählen ist.

6. (Nr. 1386/1901.) 35j. Frau. Seit 4 Jahren Schmerzanfälle in der Gallenblasengegend mit Erbrechen und Fieber, anfangs selten, in letzter Zeit häufig auftretend; seit 1/2 Jahr Icterus. Kuren mit Karlsbader Salz und Olivenöl ohne Erfolg. 24. VI. 01 Aufnahme. Schwächliche Frau mit hochgradigem Icterus. Lungen und Herz ohne patholog. Befund. Leber nicht vergrössert, Gallenblasengegend schmerzhaft, undeutliche Resistenz. Pat. giebt an, dass vor 14 Tagen ein wallnussgrosser Stein mit dem Stuhl abgegangen sei. Der Icterus soll sich darnach nicht verändert haben. 27. VI. 01 Operation (Dr. Nehrkorn). Längsschnitt im rechten Rectus. Leber ziemlich vergrössert; dagegen Gallenblase ganz klein, geschrumpft, mit verdickter Wandung; überall starke Adhäsionen; in der Gallenblase wenig helle, fadenziehende Galle, kein Stein. Choledochus erweitert, wird incidiert, enthält ebenfalls keinen Stein. Der Pankreaskopf ist kleinapfelgross, derb; deutlich sah man die einzelnen verdickten Läppchen, kein Tumor. Papilla Vateri war verengt, wird mit Sonde und Steinlöffel dilatiert. Drainage des Choledochus und der Gallenblase, die aber nicht suspendiert werden konnte. Tamponade. Durchgreifende Bauchnaht.

Heilung völlig glatt. Der Stuhlgang wird gefärbt; am 21. VII. 01 wird Pat. mit geschlossener Wunde völlig beschwerdefrei entlassen.

In diesem Falle bestand wahrscheinlich längere Zeit ein eingekeilter Stein an der Papilla Vateri, der sowohl die Gallenstauung als auch die chronische Pankreatitis hervorrief, und kurz vor der Operation spontan abging. Dementsprechend war die Gallenblase klein und geschrumpft.

Das Courvoisier'sche Symptom versagt in den Fällen völlig, wo bei bestehender chronischer Pankreatitis Gallensteine vorhanden sind, besonders wenn ein Cysticusstein einen Hydrops der Gallenblase verursacht hat. Solche Fälle sind von Riedel (1), Barling (10) u. a. beschrieben.

Die Diagnose der mit Choledochuskompression und Schmerzanfällen einhergehenden chronischen Pankreatitis wird daher stets eine sehr schwierige bleiben und wohl erst bei der Operation mit Sicherheit gestellt werden können.

Die chirurgische Therapie der chronischen Pankreatitis ist sehr aussichtsreich.

Hat die Laparotomie die Aufklärung des Krankheitsbildes gebracht, so gilt es durch eine Beseitigung der Gallenstauung, einerseits deren schädliche Folgen auf den Organismus, andererseits auch die wesentlichste Ursache der chronischen Pankrea-

titis auszuschalten. Denn es ist wohl kein Zweifel, dass, wie Opie (14), Körte (2), M. Robson (5), v. Mikulicz (13) annehmen, durch die gestaute Galle eine Entzündung des Pankreas hervorgerufen bezw. unterhalten werden kann.

Auf andere Ursachen der chronischen Pankreatitis haben v. Mikulicz, Blumer, Trinkler, Ehler hingewiesen. Erstere führen den Alkohol, Ehler (6) die Arteriosklerose, Trinkler (9) die Lues als Aetiologie für die interstitielle Entzündung des Pankreas an (vgl. oben).

Die Beseitigung der Gallenstauung kann durch die Anlegung einer Gallenfistel — Cholecystostomie, Choledochusdrainage — oder durch eine Cholecystenterostomie erreicht werden.

In unseren Fällen wurde zweimal eine Cholecystostomie angelegt, einer dieser Fälle musste nachträglich durch die Cholecystenterostomie von der Gallenfistel befreit werden. Dreimal im ganzen wurde Cholecystenterostomie, jedesmal mit kleinem Murphyknopf. vorgenommen, zweimal die Drainage des Choledochus, in einem Falle zugleich auch die der Gallenblase. Alle Fälle kamen zur Heilung.

Bemerkenswert ist der tadellose Heilungsverlauf und die rasche Wiederherstellung der normalen Verhältnisse bei unseren Fällen Nr. 5 und 6, die mit Choledochusdrainage behandelt waren.

Robson (5) tritt warm für die Cholecystostomie ein.

Körte (3), Barling (10), Bobrow (11) empfehlen eine Cholecystenterostomie.

Krukenberg (15) bildete bei der Cholecystenterostomie einen künstlichen Gallengang.

v. Mikulicz (13) sucht bei derselben durch eine Enteroanastomose der Infektion der Gallenwege vom Darm aus, vorzubeugen.

Im Allgemeinen wird die Wahl der Operationsmethode wohl der Vorliebe des einzelnen Operateurs anheimgestellt bleiben, doch muss hervorgehoben werden, dass die Cholecystenterostomie einen gefährlicheren Eingriff darstellt, die Möglichkeit der Infektion vom Darme aus bietet und zudem nicht ganz zuverlässig ist. Die Gefahren der Cholecystenterostomien sind aber sicher überschätzt worden. Die Resultate der Heidelberger Klinik waren meist recht gute [Merk (19)].

Robson (5) fand eine von ihm angelegte Cholecystenterostomie nach 2 Monaten bei der Sektion verschlossen.

Durch die Cholecystostomie wird zwar der Patient der Unannehmlichkeit einer Gallenfistel ausgesetzt, doch ist dieselbe in der Regel keine dauernde, sondern es wird nach Wiederherstellung der Passage Schluss der Fistel und eine völlige Restitutio ad integrum erreicht.

Hat man auf der Suche nach dem vermuteten Choledochusstein eine Incision des Choledochus vorgenommen, so ist dringend zu empfehlen, diesen und nicht die Gallenblase, oder beide zur Drainage zu benützen.

Die einfache Probelaparotomie ist bei den mit Choledochuskompression und Koliken einhergehenden Fällen von chronischer Pankreatitis als überwundener Standpunkt zu betrachten. Zwar kann durch die Probelaparotomie Heilung an Pankreatitis und eine allgemeine Rekonvalescenz erreicht werden, der Icterus und die Koliken werden dadurch nicht beeinflusst [Owen (8), Barling (10)].

Andererseits kann eine einfache chronische Pankreatitis, die zwar noch zu keinen Komplikationen von Seiten des Gallensystems, wohl aber zu einem palpablen Tumor geführt hatte, auch ohne chirurgischen Eingriff spontan zurückgehen [Hoffmann (12), Zandy (16)].

Es ist also in allen Fällen von chronischer indurativer Pancreatitis, die mit Choledochuskompression und Koliken einhergehen und bei der Laparotomie als solche erkannt werden, zu empfehlen, in erster Linie die Gallenstauung durch Cholecystostomie., Cholecystenterostomie oder Choledochusdrainage zu beseitigen. Welcher Methode endgültig der Vorrang gebührt, müssen weitere Erfahrungen lehren. Dieser Therapie sind auch diejenigen Fälle zu unterziehen, bei denen die Diagnose Pankreascarcinom nicht durch Drüsen- oder Lebermetastasen in unzweideutiger Weise festgestellt ist.

Zum Schlusse ist es mir eine angenehme Pflicht, meinem hochverehrten Lehrer, Herrn Geheimerat Czerny, Excellenz, für die Anregung zu dieser Arbeit und die freundliche Durchsicht derselben meinen verbindlichsten Dank auszusprechen.

Litteratur.

1) Riedel, Ueber entzündliche, der Rückbildung fähige Vergrösserung des Pankreaskopfes. Berl. klin. Wochenschr. 1896. 1. — 2) W. Körte, Die chirurgischen Erkrankungen und Verletzungen des Pankreas. 1898. Deutsche Chirurgie. Nr. 45 d. (Litteratur bis 1898.) — 3) Ders., Die Chirurgie des

Pankreas. Im Handbuch der prakt. Chirurgie von v. Bergmann, v. Bruns und v. Mikulicz. 1902. — 4) Oser, Die Krankheiten des Pankreas. In Nothnagel's Spec. Pathol. u. Ther. Bd. 18. II. Teil. (Litteratur bis 1898.) — 5) M. Robson, The pathologie and surgery of certain diseases of the pancreas. Lancet 1904. März 19. 26. u. April 2 und Lancet 1900. July 29. — 6) F. Ehler, Ueber einen Fall von Pancreatitis indurativa. Wiener klin. Wochenschr. 1903. 51. — 7) S. M. Melkich, 2 Fälle von chronisch indurativer Pankreatitis. Prakt. Wratsch. 1902. 38—41. Russisch. — 8) E. Owen, Two cases of chronic pancreatitis, treated by laparotomy. Brit. med. Journ. 1902. Okt. 25. Nov. 8. — 9) N. Trinkler, Zur Diagnose der Syphilis des Pankreas. Chirurgie. 1903. Juli. Russisch. — 10) G. Barling, Remarks on chronic enlargement of the pancreas in association with or producing attaks simulating biliary colic. Brit. med. Journ. 1900. Dez. 22. — 11) Bobrow, Die chron. Entzündung des Pankreas und ihre chirurg. Behandlung. Chirurgie. Bd. 5. Nr. 28. Russisch. — 12) R. Hoffmann, Ueber das allmähliche Verschwinden eines Tumors der oberen Bauchgegend. (Chron. interstit. Pankreatitis.) Wien. klin. Wochenschr. 1903. 51. — 13) v. Mikulicz-Radecki, Ueber den heutigen Stand der Chirurgie des Pankreas. Mitteil. aus den Grenzgeb. Bd. 12. — 14) Opie, Americ. Journ. of med. Sciences 1901. Janner. — 15) Krukenberg, Cholecystenterostomie mit Bildung eines künstl. Gallenganges. Centralbl. f. Chir. 1904. Nr. 5. — 16) Zandy, Scheinbares Verschwinden der Stoffwechselstörungen im Endstadium des Diabetes mellit. Deutsche med. Wochenschr. 1903. Nr. 23. — 17) Tilton, The operative Treatment of diseases of the pancreas. Annales of surgery. 1902. July. — 18) W. A. Worobjew, Ueber Gallensteinsymptome bei Pankreaserkrankungen. Chirurgie. 1903 Janner. Russisch. — 19) A. Merk, Beiträge zur Pathologie und Chirurgie der Gallensteine. Mitteil. aus den Grenzgebieten. Bd. IX. 1902.

V.

AUS DEM

ALLERHEILIGEN-HOSPITAL ZU BRESLAU.

CHIRURG. ABTEIL.: GEH. SANITÄTSRAT DR. RIEGNER.

Ueber einen im Anschluss an einen Leberabscess entstandenen Fall von Lungenabscess.

Von

Dr. **Ossig.**

Wie schon von verschiedenen Seiten hervorgehoben, ist die häufigste Ursache des Lungenabscesses die croupöse Pneumonie; in zweiter Linie kommen die auf embolischem Wege zu Stande gekommenen Lungenabscesse. Ebenfalls nicht sehr selten sind die von Stokes sogenannten perforierenden Abscesse aus der Umgebung der Lungen. Dennoch dürfte der in Folgendem kurz beschriebene Fall von Interesse sein, da die Entstehung eines Lungenabscesses durch Perforation eines Leberabscesses, bei dem relativ seltenen Vorkommen dieser Lebererkrankung in unseren Breitengraden, unter den sogenannten perforierenden Lungenabscessen unserer Statistiken immerhin vereinzelt dastehen wird. Thatsächlich führt uns auch die Anamnese unseres Kranken auf eine in den Tropen überstandene Infektionskrankheit.

Der 40j. J. F. stammt aus einer Familie, deren Anamnese nichts Besonderes enthält. Er giebt auch an, selbst stets gesund gewesen zu sein bis zum Jahre 1888. Im Frühjahr dieses Jahres, also vor 16 Jahren, nahm er Dienste bei der holländischen Kolonialarmee und kam nach Batavia. Noch im selben Jahre erkrankte er an Typhus. Nach Ablauf desselben hat er noch öfters an rasch vorübergehenden hohen Fieber-

anfällen gelitten — dort als Morastfieber bekannt —, ohne jedoch in seinem Allgemeinbefinden gestört zu werden. In der Zeit vom März bis Juni 1902 litt F. an Dysenterie. Im Laufe des Dezember 1902 begann er wieder zu fiebern und will zu dieser Zeit eine gelbliche Gesichtsfarbe gehabt haben, sowie Schmerzen in der rechten Schulter. Dieser Zustand dauerte an bis Februar 1903; in diesem Monat wurde Pat. wegen „schleppenden Leberleidens" nach Europa zurückgeschickt. Während der Seefahrt stellte sich, wie F. angiebt, ein quälender, trockener Husten ein. Einen Tag nach der Ankunft in Europa trat plötzlich blutig-eitriger Auswurf in grosser Menge auf; wie F. angiebt, soll die Menge des Ausgeworfenen etwa 2 Liter betragen haben. Die nächste Zeit ist charakterisiert durch periodisch (besonders frühmorgens) auftretenden reichlichen schleimig-eitrigen Auswurf, wechselndes Fieber, Schmerzen in der rechten Schulter und leicht gelbliche Verfärbung der Haut. Im Laufe des Juni 1903 wurde im Militärlazarett in Utrecht eine erfolglose Probepunktion im VI. I. R. r. in der Mammillarlinie gemacht. F. wurde dann als Invalide aus holländischen Diensten entlassen und kehrte in seine Heimat Breslau zurück. Hier trat wieder eine Verschlimmerung ein, die Fiebersteigerungen kamen häufiger und F. kam sehr in seinem Allgemeinzustand zurück. Nachdem von verschiedenen Seiten eine operative Behandlung abgelehnt worden war, fand F. am 8. II. 04 Aufnahme in der chirurgischen Abteilung des Allerheiligen-Hospitals.

Bei der Aufnahme machte F. einen schwerkranken Eindruck. Die Gesichtsfarbe war blass-gelblich, der Ernährungs- und Kräftezustand schlecht, das Körpergewicht betrug 138 Pfund. Es bestand zeitweise starker Hustenreiz und wurde dann eine Menge schleimig-eitrigen Sputums ausgeworfen. Die Untersuchung der Lungen ergab links normale Verhältnisse. Rechts vorn fand sich eine ca. dreifingerbreite nach unten in die Leberdämpfung übergehende Dämpfung, die aber vom Sternum leicht abzugrenzen war. Die Durchleuchtung mit dem Orthodiagraphen ergab an der Stelle der Dämpfung eine reichlich hühnereigrosse dunkle Stelle oberhalb des Zwerchfelles, die einen hellen Innenraum aufwies. Die mikroskopische Untersuchung des Sputums zeigte Eiterkörperchen, rote Blutkörperchen und Fettsäurenadeln, sonst nichts Besonderes. Bei wiederholten Durchleuchtungen, die in der nächsten Zeit vorgenommen wurden, zeigten sich abwechselnd zwei verschiedene Befunde; hatte eben vorher eine reichliche Sputumentleerung stattgefunden, so war der helle Innenraum des oben erwähnten Schattens deutlicher und es gelang bisweilen den Schatten selbst gegen den Leberschatten abzugrenzen. Lag dagegen vor der Durchleuchtung ein längerer hustenfreier Zeitraum, so war die Abgrenzung des Schattens gegen die Leber nicht möglich und auch der helle Innenraum undeutlicher.

Am 29. II. 04 wurde im Bereich der Dämpfung eine Probepunktion gemacht, es fand sich dabei dickflüssiger, gelber Eiter von derselben Be-

schaffenheit wie das Sputum.

Am 1. III. 04 wurde von Herrn Geheimrat Riegner in Morphium-Aethernarkose im Bereich der Dämpfung ein Stück der 5. Rippe entfernt. Die Lunge zeigte sich hier der vorderen Brustwand adhärent. Nach nochmaliger Punktion wurde mit dem Thermokauter in der Richtung der Nadel eingegangen. Beim Herausziehen des Platinbrenners hing an der Spitze desselben ein wenig Eiter von demselben Aussehen, wie es der bei der Punktion gefundene gezeigt hatte. Eine grössere Entleerung von Eiter trat nicht ein, offenbar weil der geschaffene Kanal noch zu eng war. Es wurde deshalb mit dem Thermokauter eine Erweiterung versucht, die aber schliesslich eingestellt wurde, weil Hämoptoë eintrat. Es wurde nun in den vom Platinbrenner geschaffenen Kanal ein feines Streifchen Vioformgaze eingeführt und die übrige Wunde mit Vioformgaze tamponiert. Der Kranke wurde zu Bett gebracht, erhielt Morphium und Eisblase.

Abends stieg die Temperatur auf 38,7; Puls 100. — 2. III. 04. Allgemeinbefinden gut. Hämoptoë ist etwas geringer geworden: Abendtemperatur 38,4, Puls 104. — 3. III. Hämoptoë hat fast ganz aufgehört, das Sputum zeigt schon ein ganz ähnliches Aussehen wie vor der Operation. — 6. III. Entfernung des Tampons. Die Wunde sieht sauber aus, aus dem Kanal entleert sich nichts. Derselbe wird wieder tamponiert. Der Verband erhält sich andauernd fast trocken. Das Allgemeinbefinden ist leidlich, aber der Auswurf unverändert, bis plötzlich einmal nach einem Hustenstoss der Kranke angiebt, dass der Verband nass geworden sei. Bei Abnahme des Verbandes entleert sich massenhaft dicker rotbrauner Eiter aus dem Kanal, der sich offenbar durch Abstossung der verschorften Wände bedeutend erweitert hat. Lockere Tamponade des Kanals und der Wunde. Von diesem Zeitpunkte an bewegt sich die Temperatur zwischen 36 und 37, der Auswurf hörte fast ganz auf und trat nur ein, wenn die Tamponade etwas zu fest ausgeführt war. Das Allgemeinbefinden besserte sich nun zusehends. Allmählich ging auch die Sekretion der Wunde zurück, hörte schliesslich auf, der Kanal verengte sich und etwa Mitte April, also 7 Wochen nach der Operation war die Wunde geschlossen bis auf eine minimale, kaum sichtbare Fistel.

Der augenblickliche Zustand des F. (13. V. 04) ist ein sehr guter, er hat seit der Operation 28 Pfund zugenommen. Die Gesichtsfarbe ist immer noch ganz leicht gelblich. Der Husten und Auswurf hat ganz aufgehört. Atemnot besteht nicht, selbst nicht bei starker körperlicher Anstrengung. Nur bei tiefer Inspiration hat F. etwas Spannungsgefühl in der rechten Seite. Der Perkussions- und Auskultationsbefund des Herzens ist normal. Die linke Lunge zeigt ebenfalls normale Verhältnisse. Ueber der 5. Rippe rechts sieht man eine etwa 10 cm lange eingezogene Narbe, in deren Mitte sich eine ganz feine, fast gar nicht secernierende Fistel findet. Rechts vorn über der Lunge normaler Per-

kussionsschall, bei ruhiger Atmung nach unten begrenzt durch eine in Höhe des unteren Randes der 6. Rippe beginnende Dämpfung. Bei tiefer Atmung liegt die obere Grenze der Dämpfung weiter abwärts. Diese Dämpfung geht direkt in die Leberdämpfung über, welche in der Mammillarlinie mit dem Rippenbogen abschliesst. Die Auskultation ergiebt rechts vorn abgeschwächtes reines Vesiculäratmen, welches nach unten zu immer schwächer wird und bis zur 6. Rippe hörbar ist. Rechts hinten ergiebt die Untersuchung normale Verhältnisse.

Die Durchleuchtung mit dem Orthodiagraphen ergiebt im Bereich der rechten Lunge einen Schatten, welcher in seiner Lage und Grösse etwa der unteren Hälfte des früheren Schattens entspricht. Schon bei ruhiger Atmung, noch mehr aber bei tiefer Inspiration ist der Schatten von dem Leberschatten durch eine helle Zone getrennt, bis auf einen etwa bleistiftdicken dunklen Streifen, welcher in schräger Richtung von aussen oben nach innen unten verläuft.

Wenn man zum Schluss den ganzen Verlauf der Erkrankung kritisch betrachtet, so muss man wohl sagen, dass im Anschluss an die Dysenterie-Erkrankung ein Infektionsherd in der Leber entstanden ist, der etwa 5 Monate nach Ablauf der Dysenterie (Ende 1902) aufs Neue aufflackerte. Der Herd lag offenbar an der Konvexität und verursachte während der Seefahrt durch das Weiterschreiten des Processes in Form von Entzündung und Verwachsung der Pleura idaphragmatica und pulmonalis den quälenden trockenen Husten, der am 2. Tage nach der Landung in Europa ein Ende fand infolge Durchbruches des Abscesses in die Luftwege. In der darauf folgenden Zeit, in welcher bald beträchtliches Fieber auftrat, bald leidliches Allgemeinbefinden vorlag, war offenbar das ausschlaggebende Moment für den Wechsel des Zustandes einzig und allein die Möglichkeit der Entleerung des Eiters. Nachdem durch die Operation der Weg nach aussen gebahnt war, besserte sich dementsprechend rasch das Befinden des Kranken. Der beste Ausdruck dafür ist ja die Gewichtszunahme um 28 Pfd. in $10^1/_2$ Wochen. Jetzt ist offenbar völlige Heilung eingetreten, da keine Temperatursteigerung mehr sich zeigt, obwohl die Fistel so gut wie geschlossen ist und kein Auswurf mehr besteht. Der bei der Durchleuchtung sich jetzt noch findende Schatten ist wohl auf Narbenbildung zurückzuführen. Vielleicht entspricht der schräg nach innen unten zur Leber führende Streifen der früheren Durchbruchsstelle des Leberabscesses.

VI.

AUS DER

MÜNCHENER CHIRURGISCHEN KLINIK

DES PROF. DR. v. ANGERER.

Ueber embolische Lungenaffektionen nach Bauchoperationen.

Eine klinisch-experimentelle Studie.

Von

Dr. **Gebele.**

(Hierzu Taf. XVIII—XX.)

Die von Sonnenburg auf dem deutschen Chirurgenkongress des Jahres 1902 vertretene Ansicht, dass die grösste Zahl der Lungenkomplikationen nach Laparotomien, speciell nach Perityphlitis-Operationen, embolischen Ursprungs sei, verrät den gleichen Standpunkt, den im Jahre 1889 schon Gussenbauer und Pietrzikowski auf dem Chirurgenkongress in der Frage über die Beziehungen der Pneumonie zu den incarcerierten Hernien eingenommen haben. Bisher kam die Gussenbauer-Pietrzikowski'sche Theorie bei den Chirurgen nicht recht zur Geltung und wurde teilweise sogar bekämpft, während die Gynäkologen seit langem der Lungenembolie im Puerperium und im Anschluss an gynäkologische Operationen erhöhte Bedeutung zumessen. Von chirurgischer Seite wurden bisher die Lungenkomplikationen nach Laparotomien in der Regel auf Hypostase, auf Aspiration und Abkühlung zurückgeführt. Die Frage der Schädlichkeit des Narkotikums ist seit der Veröffentlichung der Erfahrungen über lokale Anästhesie in der Breslauer chirurgischen Klinik durch Gottstein bezw. Mikulicz in den

Hintergrund getreten. Gottstein berechnete nämlich 14,2 % Lungenerkrankungen nach lokaler Anästhesie gegenüber 5,8 % im Anschluss an allgemeine Narkose. Nach Mikulicz, der auf dem Chirurgenkongress 1901 über verschiedene Methoden der Schmerzbetäubung berichtete, war unter 1007 in Inhalationsnarkose in den letzten 5 Jahren ausgeführten Strumaoperationen und Laparotomien 7,5 % Morbidität und 3,4 % Mortalität, unter 273 in Lokalanästhesie ausgeführten Operationen 12,8 % Morbidität und 4,8 % Mortalität infolge Pneumonie zu konstatieren.

Die Theorie der Retention bezw. Hypostase, welche von Czerny aufgestellt ist, hat nun gewiss viel für sich und geht dahin, dass infolge ungenügender Expektoration das in der Trachea und in den Bronchien angesammelte Schleimsekret immer mehr in den abhängigen Lungenpartien sich senkt. Der Grund der herabgesetzten Expektoration ist nach Czerny in der Art der Operation zu suchen und betrifft vorzüglich die Operierten am Abdomen, denen jeder Hustenstoss Wundschmerz verursache, sodass sie die Expektoration unterlassen. Henle beschuldigt das Alter der Patienten und steigt nach ihm mit dem höheren Alter, in dem sich degenerative Processe des Herzmuskels, dann Lungenemphysem und Bronchitiden häufig finden, die Disposition zu Lungenkomplikationen und speciell zur Hypostase. Welche Rolle vorausgegangene Lungenaffektionen spielen, geht daraus hervor, dass in 205 derartigen von Henle zusammengestellten Fällen 16,6 % nach der Laparotomie an Pneumonie erkrankten und 8,3 % an Pneumonie starben. In 1393 Fällen, bei denen Lungenerkrankungen nicht vorlagen, war nur eine Morbidität von 6,9 % und eine Mortalität von 3 % zu konstatieren. Arteriosklerose, postoperative durch Blutverlust und Fieber bedingte Herzschwäche erhöhen nach Henle gleichfalls die Disposition zur Hypostase. Auch von der Art der Erkrankung, welche die Laparotomie nötig macht, ist die Disposition abhängig. So geben nach Henle benigne Processe bezüglich der Pneumonie durchwegs eine bessere Prognose als maligne. Die Gastroenterostomie war bei Carcinomen in 14 % der Fälle von Pneumonie gefolgt, 9 % starben daran. Bei gutartiger Stenose waren $9^1/_2$ % Pneumonien zu konstatieren, kein Todesfall. Aehnlich lagen die Verhältnisse bei der Gastrostomie. Bei gutartigen Oesophagusaffektionen kam kein Pneumoniefall zur Beobachtung, bei Carcinomen dagegen 10 %.

Nach Herman, der ebenfalls für die Annahme der Hypostase eintritt, kommt es durch die Sekretanhäufung zur Verstopfung der

Bronchien und Entstehung atelektatischer Herde, in denen sich sekundär eine Entzündung entwickle. Herman macht noch besonders auf die durch Alkoholgenuss geschädigte Thätigkeit des Herzens und den infolge der Bauchwunde besonders schmerzhaften diaphragmatico-abdominalen Atmungstypus beim Manne aufmerksam, weshalb Männer häufiger von Pneumonie nach Laparotomie betroffen seien als Frauen. Herman rät deshalb, stark komprimierende Verbände zu vermeiden, die Patienten oft auf die Seite legen zu lassen, sie zu tiefen Atemzügen anzueifern und nach der Narkose ein Expektorans zu geben. Auch sei es gut, 24 Stunden vor der Operation mit der Darreichung von Digitalis zu beginnen und dieselbe 2—3 Tage nach der Operation zu applicieren. Gottstein spricht der Hypostase auch das Wort und wendet sich energisch dagegen, jede Pneumonie im Anschluss an eine Narkose als Narkosenfolge aufzufassen. „Weder klinisch noch pathologisch-anatomisch", sagt er, „können wir die Pneumonien, die bisher ganz allgemein als Chloroform- oder Aetherpneumonien bezeichnet worden sind, von anderen Bronchiopneumonien unterscheiden. Wir haben keine Kriterien dafür, wann man berechtigt ist, eine Pneumonie als eine Narkosenfolge aufzufassen."

Steudel, dem von 20 gestorbenen Gastroenterostomierten unter 65 operierten Fällen nicht weniger als 15 einer Pneumonie erlegen sind, beschuldigt neben der Hypostase ebenso wie Herman die Anlegung zu fester Verbände und warnt eindringlich hievor. Czerny konnte sich allerdings von der Schädlichkeit stark komprimierende Verbände nicht überzeugen. Ferner berechnet Chlumsky vom Jahre 1896—1898 auf 207 in Chloroformnarkose ausgeführte Laparotomien 2,9% Pneumonien und misst der operativen Verletzung der vorderen Bauchwand und der Behinderung der Expektoration die grösste Bedeutung zu. Die komprimierenden Verbände glaubt Chlumsky nicht beschuldigen zu müssen, nachdem in der Mikulicz'schen Klinik Zinkpastenverbände Anwendung fänden. Dann hebt Gerulanos, der 19% postoperative Lungenerkrankungen im Jahre 1899 an der Kieler Klinik konstatierte, die Hypostase als wesentliches aetiologisches Moment hervor. Nach Gerulanos ist eine Verminderung der Elasticität der Gefässwände und Erweiterung der Gefässe, dadurch Stauung und Senkung des Blutes notwendig. Infolge der Stauung kommt es zur mangelhaften Ernährung des Lungengewebes, Untergang der Alveolarepithelien, Austritt von Blutkörperchen, Fibrinausscheidung und damit zur Splenisation der Lunge.

Schliesslich weist Gerulanos bei der Entstehung der Hypostase speciell noch auf die in Lokalanästhesie leicht eintretende Erschöpfung des Herzens infolge der Aufregung des Patienten hin, weshalb er die allgemeine Narkose der Lokalanästhesie vorzieht.

Auch nach unseren Beobachtungen spielt die Hypostase im Sinne Czerny's entgegen Sonnenburg's Erfahrungen eine grosse Rolle. Freilich ist zu berücksichtigen, dass seit der warmen Empfehlung des Aethers durch Gurlt auf dem Kongress 1893[1]) die Münchner Klinik dem Aether treu geblieben und erst seit kurzem zum Chloroform bei Laparotomien zurückgekehrt ist, wenn nicht Kontraindikationen gegen Chloroform bestehen. Der Aether führt aber ohne Frage, wie Gurlt selbst schon 1894 zugegeben hat, eine vermehrte Speichel- und Schleimabsonderung herbei, die sich zur Hypersekretion steigern und bei behinderter Expektoration zu Bronchitiden und Pneumonien führen kann. Mikulicz, Poppert, Lindemann haben sich auf Grund ihrer Untersuchungen und Beobachtungen gegen die Anwendung des Aethers als Narcoticum überhaupt ausgesprochen. Mikulicz betonte vor allem die Spätfolgen der Aethernarkose (Spätcollaps, Aetherpneumonie), die von Gurlt bei Aufstellung seiner Statistik nicht berücksichtigt worden seien. Poppert wies nach, dass bei Einatmung konzentrierter Aetherdämpfe Lungenödem und stärkere Blutungen ins Lungengewebe wie bei Einatmung konzentrierter Chloroformdämpfe infolge toxischer Einwirkung des Aethers auf die Gefässwandungen zu beobachten sind. Nach Lindemann tritt sogar die toxische Gefässdilatation infolge einer Parese der Gefässcentren, also infolge einer Alteration des gesamten Gefässsystems incl. Herzens ein. Freilich werden diese Gefahren bei richtiger Technik eingedämmt und sind besonders die Winke, die Witzel in dieser Beziehung gegeben hat, sehr wertvoll. Selbstverständlich ist auf die durch Luft und Licht bedingte Zersetzung des Aethers, auf welche v. Bruns zuerst aufmerksam gemacht hat, zu achten.

Bezüglich der Aspiration ist der Ansicht Hölscher's und Grossmann's beizupflichten, dass eine Aspirationspneumonie häufig auf fehlerhafte Narkosentechnik zurückzuführen ist. Der zu Operierende muss prinzipiell nüchtern sein. Bei plötzlichen Unglücksfällen ist eventuell vor der Operation der Magen des Patienten zu spülen. Tritt Erbrechen ein, so wird der Kopf strikte beiseite

1) Gurlt wies nach, dass ein Todesfall auf 2907 Chloroformnarkosen traf, während 14646 Aethernarkosen ohne Todesfall verliefen.

gehalten. Grossmann, Nauwerck und Lindemann wiesen noch darauf hin, dass durch direkte Einwirkung des Narcoticums eine Anästhesie bezw. Lähmung des Gaumensegels, der Zunge und des Kehldeckels herbeigeführt und die Respiration behindert werden kann. Der Kiefer muss in diesem Falle nach vorne gezogen werden. Kopf und Hals soll bei der Narkose tiefer gelagert werden. Dann empfiehlt sich auch, dass sich der Patient vor der Operation den Mund reinige. Nauwerck bezeichnet die Aspiration als Autointoxitation durch infektiöses Mundhöhlensekret. Auch die Aetherpneumonie ist nach Nauwerck eine Autoinfektion. Eine toxische Aetherpneumonie vermöge er nicht anzunehmen, da er sich nicht klar legen könne, warum gerade der durch die Lungen ausgeschiedene Aether in den Spätfällen giftig wirken soll. Es könnte ihm die Ausscheidungsentzündung erst dann annehmbar erscheinen, wenn vorher alle anderen Erklärungsmöglichkeiten, vornehmlich die Infektion ausgeschlossen wären. Hölscher und Lindemann bewiesen experimentell die Autointoxikation Nauwercks. Sie fanden bei Tieren, nachdem sie den Mundinhalt mit Gentianaviolett bezw. Karmin gefärbt hatten, nach längerer Narkosendauer und bei Horizontallagerung der Tiere gefärbtes Sekret in der Trachea und in den Bronchien. Nach Aufrecht, der die Autoinfektion in Nothnagel's specieller Pathologie und Therapie beschreibt, kommt bei tiefer Narkose während der Exspiration Sekret der Luftwege in die Mundhöhle und mischt sich hier mit Mundhöhlenflüssigkeit. Bei der Inspiration findet dann eine Einsaugung von Mundflüssigkeit und damit von Mundepithelien mit den darauf haftenden Bakterien bis in die feinsten Bronchien und in die Lungenbläschen hinein statt. Zu den Anhängern der Aspirationstheorie zählen noch Kelling, Gerulanos und besonders Lesshaft. Letzterer fasst nahezu jede Lungenaffektion als Aspirationspneumonie auf. Doch sagt Gottstein mit Recht bezüglich der Aspiration: „Es ist merkwürdig, dass eine grosse Anzahl von Patienten, speciell Magenpatienten, oft täglich ein- oder mehrmals erbricht, und sich doch keine Lungenerkrankungen daran anschliessen, und dass andererseits so viele Patienten, die tägliches Erbrechen haben, nach der Operation auch noch weiter brechen und nicht an den Lungen erkranken, trotzdem sie sehr dekrepide sind. Diesen Lungenerkrankungen liegen Ursachen zugrunde, die noch nicht völlig klar gestellt sind."

Allen, Müller, Hölscher, dann Gerulanos und Henle sind hauptsächlich für die Annahme der Abkühlung als Ent-

stehungsursache der postoperativen Lungenkomplikationen eingetreten. Allen fand experimentell, dass bei narkotisierten Tieren die Körperwärme bei gewöhnlicher Zimmertemperatur bedeutend abnehme, während in derselben Zeit und unter genau denselben Verhältnissen gehaltene, nicht narkotisierte Hunde keine Abnahme in der Körpertemperatur zeigten. Mit dem Wärmeverlust gehe ein Sinken des Blutdrucks einher. Durch sorgfältige Bedeckung könne dieser Wärmeverlust fast ganz vermieden werden. Die Körpertemperatur lasse sich in der Narkose sogar steigern, wenn man den Körper mit heissen Krügen umgebe. Auch Müller fand, dass narkotisierte Tiere bedeutend leichter auf die äussere Temperatur, ob Kälte oder Wärme, reagieren als nicht narkotisierte. Hölscher konstatierte je nach der Dauer der Narkose, nach der Anfangstemperatur und dem Kräftezustand eine Abnahme der Temperatur von 0,1—3,0 C. Henle stellte sogar experimentell einen Temperaturabfall bis 15° fest. Die Kaninchen wurden mit Aether narkotisiert und dann mit Aether begossen. In den Lungen der abgekühlten Tiere fanden sich regelmässig starke Hyperämie, Blutungen in die Alveolen, Quellung und Abstossung von Alveolarepithelien. Bis 1898 betrug der Procentsatz der Pneumonien in der Mikulicz'schen Klinik 8—10 %, 1899 nach Einführung der heizbaren Operationstische und der Seifenspiritusdesinfektion an Stelle der Wasserwaschung nur mehr 6,6 %, 1900 sogar nur 3,6 %. Henle konnte jedoch nicht nachweisen, dass die Lungenerkrankungen immer zu verschiedenen Jahreszeiten verschieden häufig waren, und zeigte die von ihm angelegte Kurve einen regellosen Verlauf. Auch konnte Henle nicht aus der Lufttemperatur, aus den Regenmengen und anderen klimatischen Verhältnissen gemäss den vom statistischen Amt Breslau herausgegebenen Berichten eine Erklärung für den Verlauf seiner Kurve finden. Selbst ein Zusammenhang der Zahl der bei Mikulicz beobachteten Pneumonien mit der durch die verschiedenen Affektionen der Atemwege für ganz Breslau bedingten Mortalität war nicht nachzuweisen. Dürck, nach dessen Untersuchungen auch die gesunde Lunge nicht keimfrei ist, und dem es experimentell gelang, durch Erkältung allein pneumonische Verdichtungen der Lunge zu erzeugen, indem er Tiere 16—36 Stunden in den Brutschrank, dann 2—7 Minuten in Eiswasser setzte, wünscht den Begriff der Erkältung sorgfältig zu trennen von dem der Abkühlung. Er sagt, wenn jemand seinen Körper einer sehr niedrigen Temperatur aussetzt, so wird er eine starke Abkühlung erleiden,

ohne dass deswegen eine Erkältung einzutreten braucht. Wenn aber jemand in sehr erhitztem Zustand, z. B. nach dem Aufenthalt in einem sehr warmen Raum oder nach starker körperlicher Bewegung und Anstrengung, also mit stark dilatierten Hautgefässen, seine Körperoberfläche mit einem Medium von wesentlich niedrigerer Temperatur in Berührung bringt, dann setzt er sich einer Erkältung aus. Der Wärmeverlust ist jetzt in der Zeiteinheit ein sehr grosser, ein sehr plötzlicher.

Der plötzliche Wärmeverlust bildet also die Conditio sine qua non für die Entstehung von Lungenkomplikationen durch „Abkühlung" = Erkältung. Die Abnahme der Körpertemperatur durch die Narkose und Operation ist aber eine langsame, allmähliche. Ihr kommt die Bedeutung nicht zu, die ihr von anderer Seite beigelegt wurde. Freilich sind Vorsichtsmassregeln geboten. In der Münchner Klinik ist ein heizbarer Laparotomietisch in Gebrauch. Der Patient kommt rasiert, mit Seife und Wasser gewaschen erst direkt vor Einleitung der Narkose auf den Operationstisch. Die Narkose beginnt erst, nachdem die Händedesinfektion des Operateurs und Assistenten nahezu vollendet ist. Erwähnt sei noch, dass principiell 25—30 Minuten vor Einleitung der Narkose 0,015—0,02 ccm Morphium subkutan gegeben wird. Die Extremitäten des Patienten sind gut eingewickelt. Bei der Operation dienen warme Kochsalzkompressen zur Bedeckung der Intestina. Die Kompressen werden natürlich während der Operation immer wieder mit warmer Lösung befeuchtet. Langdauernde Eventerationen werden möglichst vermieden. Schliesslich sei bemerkt, dass die Münchner Klinik nicht im Pavillonsystem, sondern in Korridorsystem gebaut ist. Ersterer Umstand kann zu Abkühlungen Gelegenheit geben, ist aber in seiner Bedeutung sicher übertrieben worden. Sonnenburg weist ihn auch mit Rücksicht auf das im Pavillonsystem gebaute Krankenhaus Moabit und seine Erfahrungen daselbst zurück.

Bei Zusammenstellung sämtlicher vom Jahre 1892 bis 1902 in der Münchner chirurgischen Klinik ausgeführten Laparotomien ergeben sich 1196 Fälle. Auf diese treffen 77 = 6,43% Lungenaffektionen.

Bei den 77 Lungenaffektionen waren an Operationen vorausgegangen:

8 Gastrostomien,
17 Gastroenterostomien,
1 Magenresektion,

2 Darmresektionen,
1 Enteroenteroanastomose,
4 Kolostomien,
8 Appendektomien bezw. Spaltungen perityphlitischer Abscesse,
1 Leberzwerchfellnaht,
3 Enterorrhaphien,
1 Lösung von Darmadhäsionen,
1 Lösung einer inneren Darmeinklemmung,
1 Milzexstirpation,
1 Cholecystostomie,
2 Ovariotomien,
4 einfache Laparotomien,
17 Herniotomien,
5 Radikaloperationen von Hernien.

Von den 77 Lungenerkrankungen führten 63 oder 5,26% ad exitum. Auf Hypostase beruhen von den 77 Fällen 20, auf Aetherpneumonie 8 Fälle. Auf Aspiration sind 26 Fälle zurückzuführen. Eine Abkühlung oder richtiger eine Erkältung ist bei keinem Patienten zu konstatieren. Hervorgehoben werden muss, dass die einzelnen Formen von Pneumonie oft ineinander übergreifen oder miteinander kombiniert sind. Die klinisch wie pathologisch-anatomisch hervorstechendste Form wurde dann bei der Zusammenstellung entsprechend eingereiht. Wie bekannt, trägt die hypostatische Pneumonie einen lobären Charakter und spielt in der Regel in den Unterlappen. Die Aspirationspneumonie ist lobulär und befällt Ober- und Unterlappen. Bei ersterer ist das Gewebe milzartig und luftleer, speziell sind die untersten Partien des Unterlappens von der marantischen Splenisation betroffen, während die oberen Partien des Unterlappens noch etwas Luftgehalt neben seröser Durchfeuchtung des Parenchyms zeigen können. Bei letzterer wechseln mehr oder weniger verdichtete Herde, die zum eitrig-jauchigen Zerfall neigen, mit gesunden Gewebspartien ab. Von der Aspirationspneumonie ist die Aetherpneumonie nur schwer zu trennen. In der Regel liegt bei der Aetherpneumonie eine einfache von den Bronchien auf die von denselben versorgten Lungenabschnitte fortgeleitete katarrhalische Entzündung vor, bei der Aspirationspneumonie greift dagegen die Entzündung auch auf das peribronchiale Gewebe über. Die Aetherpneumonie zeigt also ein reineres lobuläres Bild wie die Aspirationspneumonie. Bei dieser ist die lobuläre Anordnung der pneumonischen Verdichtungen etwas verwischt. Sowohl bei der Aether-

wie bei der Aspirationspneumonie ist die Bronchialschleimhaut entzündet.

Die von Gerulanos und Oppenheim betonte Darmparese mit ihren Folgen auf Zwerchfell, Herz und Lunge, die von Kelling angenommene Luftinfektion mit der damit verknüpften direkten Mikroorganismeninvasion, welch letztere auch Kehr und Henle hervorheben, besonders aber die von Fischer und Levy bakteriologisch, von Henle experimentell nachgewiesene eitrige Metastase sind Faktoren, die bei der Entstehung der postoperativen Lungenkomplikationen noch zu berücksichtigen sind. Nach Oppenheim kommt es, abgesehen davon, dass schon die Peritonitis infolge toxischer Schädlichkeiten die Herzkraft beeinträchtigt, durch die Peritonitis zur Darmparese, welche einen Hochstand des Zwerchfells und eine Einschränkung der diastolischen Ausdehnung des Herzens herbeiführt. Dadurch entwickle sich eine Stauung in den Lungen mit ihren Folgeerscheinungen. Aehnlich äussert sich Gerulanos. Kelling legt Gewicht auf die Aspiration staubhaltiger Luft unter den Zwerchfellraum bei offener Bauchhöhle. Es treffe diese speciell bei Eingriffen in der Nähe des Zwerchfells, besonders bei Magenoperationen, zu. Die eingedrungenen Keime würden durch das Zwerchfell direkt zu Pleura und Lunge gelangen. Dazu komme noch eine gewisse Abkühlung des Zwerchfells, welche vielleicht auch schädlich wirke. Henle weist gleichfalls darauf hin, dass bei Magenoperationen die Lage des intraabdominalen Operationsfeldes direkt unter dem Zwerchfell in Betracht gezogen werden müsse. Kehr nimmt an, dass die im Anschluss an Gallensteinoperationen relativ häufig auftretende Pleuropneumonie des rechten Unterlappens durch direkte Invasion von Mikroorganismen von der Wundhöhle aus durch die Lymphstomata des Zwerchfells erzeugt werde. Die Patienten atmen nach allen Laparotomien oberflächlich und stellen nach Eingriffen an der Leber und am Gallensystem die rechte Seite des Zwerchfells still. So komme es zu Stauungen im rechten Unterlappen und die in der naheliegenden Wundhöhle sich immer ansammelnden Mikroorganismen fänden Gelegenheit, an dem Locus minoris resistentiae ihre deletäre Wirkung zu entfalten. Fischer und Levy untersuchten in 2 Fällen von incarcerierten Hernien das Bruchwasser und den Saft bronchiopneumonischer Herde, die gleichzeitig bei der Sektion vorgefunden wurden. Auf sämtlichen Platten ging der Staphylococcus pyogenes albus auf. Henle spritzte Bouillonkulturen mit Tetragenus in die Ohrvene von Ka-

ninchen ein oder nähte kleine mit Streptokokkenbouillonkultur getränkte Gazebauschen in die Bauchhöhle unter gleichzeitiger Anwendung von Narkose und Abkühlung ein. Es liessen sich in dem aus massenhaften Leukocythen und gequollenen Epithelien bestehenden pneumonischen Exsudat immer die betreffenden Mikroorganismen nachweisen.

Von unseren 77 Lungenerkrankungen sind 9 Fälle auf direkte Mikroorganismeninvasion zurückzuführen. In diesen Fällen war immer eine diffuse eitrige Peritonitis gegeben. 8 Fälle sind eitrig-embolischer Natur.

Von letzteren 8 Fällen treffen:

2 auf Appendicitis gangraenosa,
2 auf Appendicitis perforativa,
1 auf Perigastritis und Perforation eines Magengeschwürs,
1 auf Carcinoma pylori mit drohender Perforation,
1 auf Pyosalpinx perforativus,
1 auf incarcerierte Schenkelhernie mit cirkumskripter Darmwandnekrose.

In sämtlichen 8 Fällen war nur eine cirkumskripte peritoneale Infektion gegeben. An Operationen wurden vorgenommen

1 Appendektomie,
4 einfache Laparotomien,
1 Lösung peritonealer Adhäsionen.
1 Gastroenterostomie,
1 Herniotomie.

Hierüber mögen folgende Notizen ausführlicheren Aufschluss geben.

1. S. K., 21 J., Malergehilfe. 5. VIII. 97 bis 2. X. 97.

Vor 8 Tagen Beginn starker Schmerzen im Unterleib. Erbrechen. Stuhlverhaltung. 2. VIII. Eintritt auf der internen Abteilung des Krankenhauses l. J. Bei der Aufnahme Spannung und Druckempfindlichkeit des Abdomens. Dämpfung in den abhängigen Partien des Abdomens, besonders rechts. Erbrechen. 5. VIII. Collaps. Verlegung auf die chirurgische Abteilung.

Status: Temp. 37.6. Puls 90. Abdomen mässig gespannt, Druckempfindlichkeit gering. In der Ileocoecalregion Dämpfung. Singultus. Zunge sehr trocken. Mässiger Icterus.

6. VIII. Operation in Aethernarkose. Nach Durchtrennung des schwartig verdickten Peritoneums entleert sich eine reichliche Menge fäkulenten Eiters, besonders vom kleinen Becken her. Der Wurmfortsatz ist mit

der hinteren Wand des Coecums adhärent, seine Wandungen sind nekrotisch, besonders im Distalteil. Appendektomie. Tamponade.

7. VIII. Nacht unruhig. Puls 120. Abdomen nicht druckempfindlich. Verbandwechsel. Keine Retention. — 8. VIII. Puls 102, kräftig. Pat. frischer. Verbandwechsel. — 9. VIII. Pat. collabiert plötzlich am Nachmittag. Puls 130—140, weich. Temp. 38,4. Schweissausbruch. Starker Hustenreiz. — 10. VIII. Temp. 38,8. Atemnot hat zugenommen. Blutiges Sputum. Perkussionsverhältnisse über beiden Lungen gehörig. — 11. VIII. In der vorderen rechten Axillarlinie pleuritisches Reiben hörbar. Sekretion der Wunde ziemlich stark. — 15. VIII. Die Erscheinungen von Seite der rechten Lunge sind nahezu geschwunden. Icterus hat sich verloren. — 20. IX. Wunde oberflächlich granulierend. — 2. X. Pat. geheilt entlassen.

2. D. J., 30 J., Mühlgehilfe. 2. VII. 97 bis 17. VII. 97.

Beginn der Erkrankung Ende Mai des laufenden Jahres mit Erbrechen, Schmerzen in der Magengegend und Uebelkeit, weshalb sich Pat. im Spital Kufstein aufnehmen liess. In letzter Zeit traten nach vorübergehender Besserung wieder Schmerzen im Leibe auf. Deshalb Aufnahme in der Chirurgischen Klinik.

Status: Ernährungszustand reduziert. Leib gleichmässig aufgetrieben, auf der rechten Seite druckempfindlich. Puls 108. Temp. 38.5. Singultus. Rectaluntersuchung ergiebt Vorwölbung der vorderen Rectalwand. Herz- und Lungenbefund gehörig.

3. VII. Operation in Chloroformnarkose. Laparotomie. Freilegung eines zwischen Coecum und der Beckenwand liegenden perityphlitischen Abscesses. Tamponade. — 7. VII. Starke Sekretion der Wunde. Puls immer noch frequent. Mehrmaliges Erbrechen. Druckempfindlichkeit auf der rechten Seite des Abdomens und besonders im rechten Hypochondrium vorhanden. — 9. VII. Schüttelfrost. Keine Retention an der Wunde zu konstatieren. — 10. VII. Schüttelfrost. — 13. VII. Leib stark gespannt. Zunehmender Verfall des Patienten. — 17. VII. Exitus letalis.

18. VII. Sektion: Mittelgrosse männliche, stark abgemagerte Leiche mit blassgelben Hautdecken. Fettpolster geschwunden, Muskulatur atrophisch. Auf der rechten Bauchseite eine 15 cm lange, schräg verlaufende Operationswunde, in deren Tiefe man eitrig-fibrinös belegten Darm sieht. Das Coecum ist durch Spangen mit dem parietalen Peritoneum verwachsen. Zwerchfellstand l. und r. 4. Interkostalraum. Leber überragt den Rippenbogen. — Linke Lunge an der Spitze und über dem Unterlappen mit der Brustwand bindegewebig adhärent. Rechte Lunge in toto verwachsen. Im Oberlappen der linken Lunge findet sich ein derber, etwa wallnussgrosser, luftleerer Herd, über welchem die Pleura stark gerötet ist. Derselbe ist keilförmig, auf dem Durchschnitt dunkelbraunrot. Die übrigen Lungenpartien des Ober- und Unterlappens sind trocken, substanzarm,

seitlichen und rückwärtigen Partien adhärent. Beide Pleurahöhlen sind leer. Rechte Lunge ist entsprechend den Verwachsungen mit derb fibrösen Auflagerungen bedeckt, Konsistenz vermehrt. Schnittfläche des Oberlappens braunrot, blutreich, ödematös, ohne besondere Einlagerungen. Mittel- und Unterlappen gleichfalls dunkelbraunrot, bluthaltig, stark durchfeuchtet. Luftgehalt ziemlich reduziert. Schleimhaut der grossen Bronchien gerötet. Grosse Gefässe leer. Bronchialdrüsen vergrössert, ohne Einlagerungen. Linke Lunge ist gleichfalls von fibrinösen Auflagerungen bedeckt. Unter der Pleura scheinen dunklere, herdförmige Bezirke durch die beim Einschneiden dunkelbraunroten, scharf begrenzten, sich tief ins Gewebe hineinerstreckenden luftleeren Herden zu entsprechen. Oberlappen braunrot, Luftgehalt gehörig, Gewebe mässig ödematös. Unterlappen auf der Schnittfläche dunkler, Luftgehalt vermindert. Aus den durchschnittenen Gefässen entleert sich reichlich theerfarbiges Blut. Bronchialschleimhaut gerötet. Die grossen Gefässe sind leer. Die Lymphdrüsen erscheinen nicht vergrössert. — Abdomen: Coecum und Colon ascendens sind durch Kotmassen ziemlich gefüllt. Im paratyphlitischen Gewebe finden sich mehrfache, teilweise abgesackte mit rahmigen, gelbgrünem Eiter gefüllte Räume. Der Wurmfortsatz, dessen unteres Ende unregelmässig zackig zerfetzt ist, ist mit der hinteren Coecalwand verwachsen. Seine Wandungen sind gangränös, schmierig, graugrün verfärbt. Die Dünndarmschleimhaut ist zum Teil aufgelockert, injiciert, die Follikel und Plaques beträchtlich geschwellt.

Pathologisch-anatomische Diagnose: Appendicitis perforativa, Peri- und Paratyphlitis purulenta, beginnende fibrinöse diffuse Peritonitis, embolische Infarkte der linken Lunge, Lungenoedem rechts, Hypostase der unteren Lungenabschnitte beiderseits, Anämie des Herzens, der Leber und der Milz.

5. S. A., 57 J., Wäscherin. 17. XII. 00 bis 16. I. 01.

Pat. leidet seit ihrem 30. Jahre an hartnäckiger Stuhlverstopfung. In ihrem 45. Lebensjahre bekam sie starke Leibschmerzen und trat heftiges Erbrechen ein. Der Anfall hielt 8 Tage an. Mit 49 Jahren hatte Patientin einen ähnlichen, nur stärkeren Anfall zu überstehen und war 5 Wochen lang bettlägerig. Seit dieser Zeit wiederholten sich diese Anfälle öfter, so dass sich Patientin im November 1900 auf der internen Abteilung des Krankenhauses links der Isar aufnehmen liess. Das Erbrechen und die Leibschmerzen liessen nach, nur in der Magengegend blieb ein Druckgefühl konstant. Pat. klagte speciell noch über Schmerzen in der linken unteren Brustgegend, weshalb die Verlegung auf die chirurgische Abteilung am 17. XII. erfolgte.

Status: Ernährungszustand reduciert. Lungen ohne besonderen Befund. Erster Spitzenton unrein. Puls inäqual und irregulär. Abdomen mässig aufgetrieben. Im linken Hypochondrium und Mesogastrium ziem-

liche Druckempfindlichkeit. Eine Resistenz ist nicht fühlbar. Dagegen besteht eine Dämpfung, die nach oben bis zum untern Rand der 7. Rippe, nach aussen bis zur vorderen Axillarlinie reicht. Leber schliesst in der Mammillarlinie mit dem Rippenbogen ab. Milz palpabel. — 22. XII. Untersuchung in Aethernarkose ergiebt einen höckerigen Tumor, der vor der Wirbelsäule liegt und fixiert zu sein scheint.

27. XII. Laparotomie in Aethernarkose. Nach Eröffnung des Abdomens finden sich alte entzündliche Spangen zwischen Magen und unterer Leberfläche. Am Magen ist in der Pars pylorica eine derbe strahlige Narbe zu konstatieren. Zwischen oberer Leberfläche und Peritoneum parietale finden sich breite flächenhafte Adhäsionen. Ein Tumor am Pylorus oder am Pankreaskopf lässt sich nicht nachweisen. Der subphrenische Raum ist frei. Durchtrennung mehrerer besonders stark zerrender Spangen.

29. XII. Abdomen stark aufgetrieben. Puls sehr frequent. Temp. subfebril. Mässiger Singultus. Kein Erbrechen. 1. I. 01 Abdomen wegen starker Darmparese immer noch gebläht. Druckempfindlichkeit gering. Einläufe. — 3. I. Verbandwechsel. Wunde reaktionslos, teilweise Entfernung der Nähte. Reichlicher Stuhlabgang. Nachmittags plötzlich Atemnot, Hustenreiz, über der rechten und linken Lunge sind Rasselgeräusche zu hören. — 4. I. Atemnot hält an. Temp. 38.0, Puls 124. — 5. I. Temp. 39.0. Puls 138. In der Gegend der linken Lungenwurzel und in der linken hintern Axillarlinie hört man in der Höhe der 5. und 6. Rippe klingendes Atmen. Ueber dem linken und rechten Unterlappen ist feuchtes mittelblasiges Rasseln zu konstatieren. — 6. I. In der Höhe der 5. und 6. Rippe, in der Gegend der hintern Axillarlinie, ist bronchiales Atmungsgeräusch hörbar. Linke untere Lungengrenze verschieblich. Rechts hinten unten Dämpfung, abgeschwächtes Vesikuläratmen mit feinblasigen Rasselgeräuschen nachweisbar. Verbandwechsel. Wegen Stichkanaleiterung Entfernung der restierenden Nähte. Nachmittags klafft die Wunde an einer Stelle, und fliesst aus derselben etwas breiiger, säuerlicher Mageninhalt. Der Magen scheint durch allseitige Verlötungen an die vordere Bauchwand fixiert zu sein. — 8. I. Umgebung der Wunde ekzematös. Leib weich. Dämpfung rechts hinten unten hat sich aufgehellt, dagegen besteht jetzt links hinten unten deutliche Dämpfung mit Abschwächung des vesikulären Atmungsgeräusches. Das Bronchialatmen in der Höhe der 5. und 6. linken Rippe besteht fort. Temp. 38,3. Puls 126. — 10. I. Ueber dem ganzen linken Unterlappen ist vollständige Verdichtung und Bronchialatmen nachweisbar. Schleimigeitriges Sputum. Puls 132. Temp. 37.3. Pat. ist sehr heruntergekommen. — 16. I. Unter dem Bilde zunehmender Inanition Exitus letalis.

Sektion: Zierlicher, abgemagerter, weiblicher Körper mit atrophischer Muskulatur. Unterhalb des Schwertfortsatzes ist ein 3 markstückgrosser, geschwüriger Defekt mit unterminierten Rändern zu konstatieren. Eingeweide in der Nabelgegend mit den Bauchdecken verwachsen. Leber

überragt 3 fingerbreit den Rippenbogenrand und zeigt Verwachsungen mit der Umgebung, desgleichen der nach abwärts verlagerte Magen und das nach oben verlagerte Quercolon. Zwerchfellstand rechts und links fünfte Rippe. Lungen berühren sich in der Mittellinie. Rechte und linke Pleurahöhle leer. Linke Lunge von geringem Volumen und Gewicht. Farbe blassgrau. Unterlappen cyanotisch, aber weich. Nur unterste Partien milzartig. Hier ist die Pleura getrübt und mit Auflagerungen bedeckt. Sonst ist sie glatt. Das lufthaltige Gewebe weist einen peripheren, kirschkerngrossen, dunkelroten Infarkt auf, den im Umfang eines Hühnereies ein grauroter, luftleerer Herd umgiebt. Ausgeschnittene Teile dieses Herdes sinken im Wasser unter. Aus den durchschnittenen Gefässen ragen Thromben heraus. Die grossen Bronchien sind fast ohne Inhalt, mit blasser Schleimhaut. Der Hauptstamm der Lungenarterie des Unterlappens ist durch einen im Centrum erweichten Thrombus verlegt. Der Oberlappen ist weich, schaumig, wenig lufthaltig. Rechte Lunge ähnlich wie die linke, von geringem Volumen und Gewicht. Farbe blass, schiefrig verfärbt. Lungengewebe des Oberlappens trocken, blutleer. In den grossen Bronchien fast kein Inhalt. Schleimhaut blass. Arterien leer. Bronchialdrüsen schiefrig verfärbt. — Abdomen: Magen in der Mitte etwas eingeschnürt. In der Pars cardiaca findet sich, und zwar an der kleinen Kurvatur, ein 2 pfennigstückgrosser Substanzverlust, der in eine Höhle zwischen Magen, Leber und Bauchwand mündet.

Pathologisch-anatomische Diagnose: Ulcus rotundum perforans in der vorderen Magenwand nahe der kleinen Kurvatur. Abgesackte Peritonitis und Perforation der Bauchwand. Thrombose des Hauptstammes der Lungenarterie und seiner linksseitigen Aeste. Hypostatische und herdförmige Pneumonie des linken Unterlappens. Leichter Hydrocephalus internus und externus.

6. K. A., 27 J., Taglöhner. 24. XI. 99 bis 3. XII. 99.

Pat. leidet seit Ende Juli laufenden Jahres an Appetitlosigkeit, an Druckschmerz nach der Nahrungsaufnahme und magerte stark ab, nachdem er fast alle Speisen erbrechen musste. Seit Anfang November konnte Pat. auch flüssige Nahrung nicht mehr behalten, weshalb er sich auf die interne Abteilung des Krankenhauses l. der Isar aufnehmen liess. Das Erbrochene war immer schwarzbraun, der Stuhl ebenfalls. Da eine Besserung nicht erzielt wurde, Verlegung des Pat. am 24. XI. auf die chirurgische Abteilung.

Status: Pat. kachektisch. Fettpolster geschwunden. Muskulatur atrophisch. Haut und Schleimhäute sehr anämisch. Links hinten unten Dämpfung mit abgeschwächtem Vesikuläratmen zu konstatieren. Pectoralfremitus nahezu aufgehoben. Linke untere Lungengrenze nicht verschieblich, rechte verschieblich. Abdomen eingesunken. Leberdämpfung verschmälert. Epigastrium druckempfindlich. Rechts von der Mittellinie

findet sich zwischen Nabel und Schwertfortsatz eine umschriebene 5markstückgrosse Geschwulst. Auf Grund der chemischen und mikroskopischen Untersuchung des Magensaftes und des Stuhles wird die Diagnose auf ein Carcinom des Magens gestellt. — 28. XI. Erbrechen sistiert unter Spülungen des Magens. Pat. nimmt jedoch trotz künstlicher Ernährung ersichtlich ab.

2. XII. Gastroenterostomia retrocolica in Aether-Chloroformnarkose in typischer Weise. Nachmittags Pat. unruhig. Stechende Schmerzen in der linken Unterbrustregion. Atemnot. Excitantia. Pat. wird gegen Abend ruhiger. 3. XII. Morgens plötzlicher Exitus letalis.

Sektion: Schlank gebaute, abgemagerte, männliche Leiche. Fettpolster und Muskulatur sehr atrophisch. Vom Schwertfortsatz bis zum Nabel reicht eine frisch vernähte Operationswunde. Im kleinen Becken ist eine geringe Menge hämorrhagischer Flüssigkeit vorhanden. Das grosse Netz ist durch unregelmässige Blutungen fleckig gerötet. Zwerchfellstand rechts und links oberer Rand der 5. Rippe. Herzbeutel liegt handtellergross vor. Beide Lungen sind retrahiert. In der linken Pleurahöhle ist eine geringe Menge seröser Flüssigkeit. Linke Lunge von geringem Volumen. Oberlappen von blasser Farbe und weicher Konsistenz. Unterlappen derber, von fibrinösen Auflagerungen bedeckt. Ueber dem Oberlappen ist die Pleura durchsichtig. Saftgehalt des Oberlappens und Blutgehalt gering, Luftgehalt mässig. Unterlappen braunrot, verwaschen, Blutgehalt reichlicher als im Oberlappen. Die Schnittfläche zeigt hellere und dunklere Partien. An der Lungenwurzel findet sich ein kleinbleistiftgrosser Embolus mit beginnender eitriger Einschmelzung. In den grösseren Bronchien ist eine ziemliche Menge eitrigen Schleims. Rechte Lunge voluminöser und schwerer als die linke. Pleura im ganzen durchsichtig. Sehr starkes Oedem. Gewebe blass. In den grösseren Bronchien ist ziemlich viel Schaum. An der Lungenwurzel finden sich völlig verkalkte Drüsen. — Abdomen: Im Magen ist eine grosse Menge schmutzig gelblichgrüner Flüssigkeit. Schleimhaut blass. An der grossen Kurvatur findet sich eine Kommunikationsöffnung mit dem vernähten Teil des Jejunum. Am Pylorus, der sehr verengt ist, findet sich ein 5markstückgrosses Geschwür, dessen Ränder fingerdick gewulstet sind. Die krebsige Wucherung setzt sich auf das Peritoneum und die retroperitonealen Drüsen fort. Letztere bilden gänseeigrosse Packete.

Pathologisch-anatomische Diagnose: Carcinom des Pylorus mit starker Stenose. Fibrinös-eitrige Pleuritis links. Infektiöse Thrombose der linken Lungenarterie. Starkes Lungenödem rechts. Alte Tuberkulose der peribronchialen Drüsen.

7. B. Th., 45 J., Buchhaltersgattin. 16. X. 02 bis 19. X. 02.

Pat. leidet seit längerer Zeit an Obstipation. Seit 12. X. bestehen Schmerzen im Abdomen, besonders auf der rechten Bauchseite. Die

Schmerzen nahmen rasch zu, dazu kam Erbrechen, sodass Pat. am 16. X. ins chirurgische Spital eingewiesen wurde.

Status: Sensorium frei. Beständiger Singultus. Puls klein, irregulär, 132. Abdomen stark aufgetrieben, speciell in der Ileocoecalregion. Hier besteht auch deutliche Druckempfindlichkeit. In den abhängigen Partien ist keine Dämpfung vorhanden. Perkussionsschall nahe der rechten Beckenschaufel im Umfang eines Handtellers gedämpft. Bei der Untersuchung per vaginam fühlt man im Douglas eine deutlich prominente, fluktuierende, sehr schmerzhafte Geschwulst.

Sofort Laparotomie in Aethernarkose. Nach Eröffnung der Bauchhöhle fliesst fäkulenter Eiter ab. Der Darm ist mit dicken fibrinösen Schwarten belegt. Der Eiter dringt besonders aus dem kleinen Becken vor. Wurmfortsatz nicht sichtbar. Tamponade.

17. X. Pat. relativ frisch. Erbrechen kleiner galliger Flüssigkeitsmengen. — 18. X. Erbrechen besteht fort. Puls kräftig, aber noch frequent, 112. Temperatur subfebril. — 19. X. Allgemeinbefinden gut. In der Nacht vom 19. auf 20. X. plötzlich Exitus letalis.

Sektion: Ziemlich grosse, sehr starke, weibliche Leiche. Hautdecken gelblich. In der rechten Leistengegend verläuft oberhalb des Poupart'schen Bandes eine 15 cm lange Wunde. Aus dieser ragen Coecum, Colon ascendens und eine halbmeterlange Dünndarmschlinge hervor. Diese Gedärme sind zum Teil schwarzrot, zum Teil grünlich verfärbt, ganz ohne Glanz, mit eitrigen Pseudomembranen bedeckt. Im kleinen Becken ist rechts ein abgekapselter Abscess. Weitere abgekapselte finden sich oberhalb des Uterus. Appendix intakt. Zwerchfellstand rechts 4., links 5. Rippe. Lungen retrahiert. Pleurahöhlen leer. Keine Verwachsungen. Linke Lunge nicht vergrössert. Pleura glatt, glänzend. Gewebe schneidet sich weich. Oberlappen bluthaltig. Im Unterlappen Gewebe stark serös durchtränkt. Luftgehalt aufgehoben. Keine Einlagerungen. In den Bronchien ist die Schleimhaut gerötet. In den Arterien finden sich gemischte Thromben. Rechte Lunge wie die linke. Pleura glatt, glänzend. Luftgehalt erhalten. Keine Einlagerungen. In den Gefässen finden sich auch hier ausgedehnte Thromben. Bronchien wie links. Drüsen pigmentiert. — Abdomen: Schleimhaut des unteren Dünndarms, besonders in der ausgetretenen Schlinge, stark hyperämisch. Ausgedehnte Thrombose der Mesenterialgefässe. Rechte Tube cystisch verändert, von dickem grünlichen Eiter erfüllt, mit der seitlichen hinteren Wand des Uterus verwachsen. An einer Stelle findet sich eine mit fibrinös-eitrigen Membranen verklebte Perforationsstelle. Die ganze Wand des Sackes ist mit dicken fibrinösen Membranen ausgekleidet. Die linke Tube ist mit gelber seröser Flüssigkeit gefüllt. Uterus stark vergrössert.

Pathologisch-anatomische Diagnose: Pyosalpinx perforativus dexter. Para- und Perimetritis purulenta. Cirkumskripte eitrige Peritonitis. Embolien beider Lungenarterien. Lungenödem. Dilatation des r. Herzens.

Trübe Schwellung beider Nieren.

8. A. A., 78 J., Aufsehersfrau. 17. X. 98 bis 20. X. 98.

Pat. leidet seit mehreren Jahren an einer rechtsseitigen Hernie. Am 17. X. mittags traten plötzlich Schmerzen an der Geschwulst auf. Der Bruch liess sich nicht mehr in die Bauchhöhle zurückbringen. Es stellte sich kotiges Erbrechen ein, deshalb Einweisung der Pat. ins chirurgische Spital am 17. X.

Status: Ernährungszustand reduciert. Muskulatur atrophisch. Gesichtszüge verfallen. Puls klein, regulär. Sensorium frei. In der rechten Leistengegend ist eine etwa faustgrosse, druckempfindliche, prall gespannte Geschwulst zu bemerken, die mit der Bauchhöhle im Zusammenhang steht, sich aber nicht in dieselbe reponieren lässt. Poupart'sches Band von der Geschwulst verdeckt. Erbrechen kleiner fäkulenter Flüssigkeitsmengen.

Unter Schleich'scher Lokalanästhesie Herniotomie. Nach Eröffnung des Bruchsackes entleert sich reichliches, trübes, hämorrhagisches Bruchwasser. Die Hernie tritt durch den Schenkelring hindurch. Der vorliegende Darm hat braunschwarze Farbe und ist ohne Turgor. Serosa matt. Bei der brüchigen Beschaffenheit der Darmwand bleibt der Darm extraperitoneal liegen. Eine Einrissstelle wird sofort übernäht. 18. X. Puls kräftiger. Temperatur gehörig. Pat. klagt noch über heftige Schmerzen im Unterleib. Verbandwechsel. Der Darm zeigt fibrinösen Belag. — 19. X. Verbandwechsel. Der eingeklemmt gewesene Darm hat sich ziemlich erholt und wird reponiert. Ein Stück des vorliegenden Netzes wird abgetragen. Tamponade. Teilweiser Verschluss der Wunde. Am Ende des Eingriffs erbricht Pat. eine reichliche Menge kaffeesatzartiger, geruchloser Flüssigkeit. Plötzliche Atemnot. Pat. sehr unruhig. — 20. X. Exitus letalis.

Sektion: Senile weibliche Leiche mit gelblichen Hautdecken. Abdomen gebläht. In der rechten Leistengegend eine 15 cm lange, weit klaffende Schnittwunde. Muskulatur atrophisch, blassbraun. Im Abdomen findet sich $^1/_8$ Liter trüber, seröser Flüssigkeit. Das grosse Netz ist in der Gegend des inneren Leistenringes fest verwachsen. Zwerchfellstand beiderseits 4. Rippe. Herzbeutel liegt handtellergross vor. Linke Lunge frei. Rechte Lunge an der Spitze und an den rückwärtigen Partien durch einige Spangen adhärent. Pleurahöhlen leer. Linke Lunge von geringem Umfang, leicht. Beide Lappen gebläht, mässig blutreich, stark safthaltig, ohne Einlagerungen. Bronchialschleimhaut trocken. Rechte Lunge mit sehr stark geblähten, durchscheinenden Rändern. Gewebe sinkt beim Einschneiden luftkissenartig zusammen. Bronchien und Gefässe sind überstehend. Luftgehalt sehr beträchtlich vermehrt. Der Hauptstamm der rechten Lungenarterie ist durch einen zum Teil dunkelroten, zum Teil weissen, deutlich geschichteten Thrombus verlegt. Herz in beiden Abschnitten vergrössert. Epicard frisch getrübt und stark injiciert. Rechter

Ventrikel dickwandig, mit einspringenden Trabekeln. Endocard auch hier stellenweise getrübt. Aortenzipfel der Mitralis verkürzt und verdickt. Zwischen den Trabekeln im linken Ventrikel kleine thrombotische Einlagerungen. Aortenklappen rigid. — Abdomen: 1½ cm oberhalb der Klappe ist das Peritoneum des Dünndarms mit dicken fibrinösen Schwarten belegt. Darmwand durch einige Seidennähte geschlossen, zwischen denen sich kein Inhalt aus dem Lumen auspressen lässt. Die Wandung schneidet sich äusserst brüchig und ist schwärzlich verfärbt. Die Schleimhaut ist mit einem grünlichen, zum Teil bröckligen Schorf bedeckt. Auch die Muscularis ist deutlich imbibiert.

Pathologisch-anatomische Diagnose: Cirkumskripte Darmwandnekrose. Beginnende eitrig-fibrinöse Peritonitis. Thrombose der rechtsseitigen Lungenarterie. Emphysem der Lungen. Hypertrophie der Herzventrikel. Beginnende eitrig-fibrinöse Pericarditis.

Es restieren nun von den Lungenerkrankungen, die im Anschluss an eine Laparotomie aufgetreten sind, noch 6 Fälle, bei denen weder Hypostase noch Narcoticum, weder Aspiration noch Infektion zur Erklärung der Lungenaffektion herangezogen werden kann. Diese Lungenerkrankungen sind auch embolischer Natur und traten, ohne dass eine komplicierende Infektion des Peritoneums und der Wunde vorlag, 1 mal nach Gastrostomie, 1 mal nach Gastroenterostomie, 2 mal nach Herniotomie, 1 mal nach Radikaloperation einer Hernie, 1 mal nach Probelaparotomie auf. Es folgen die diesbezüglichen Krankengeschichten im Auszug:

9. K. J., 63 J., Zolleinnehmer. 25. III. 01 bis 29. IV. 01.

Pat. leidet seit vielen Jahren an Magenkatarrh. Vor 3 Jahren bemerkte Pat., dass die Speisen nicht mehr recht durch die Speiseröhre hindurchgingen, insbesondere kompaktere Speisen. Pat. konsultierte deshalb vor zwei Jahren einen Arzt, der den Oesophagus durch Sondieren dilatierte. Pat. sondierte sich dann selbst, jedoch nahmen die Beschwerden allmählich zu. Da Pat. seit 3—4 Monaten selbst dünnflüssige Speisen von sich geben musste und der allgemeine Ernährungszustand sehr zurückging, suchte er die chirurgische Klinik auf.

Status: Ernährungszustand sehr stark reduziert. Haut und Schleimhäute blass. Untere Lungengrenzen stehen tiefer als normal, Verschieblichkeit gering. Herztöne leise, rein. Puls klein, weich, regulär. Die Schlundsonde ist 41 cm weit von der Zahnreihe abwärts zu führen. Hier stösst man auf ein deutliches Hindernis.

27. III. Unter lokaler Anästhesie mit 1 prozentiger Cocainlösung Gastrostomie nach Witzel in typischer Weise. — 29. III. Temperatur normal. Die Fistel funktioniert. Plötzlicher Hustenreiz. Deutliche Atemnot. Auskultatorisch kein abnormer Befund. — 30. III. Pleurales

Reiben über dem rechten Unterlappen in der Scapularlinie. Blutig gestreiftes Sputum. Temperatur normal. — 31. III. Ueber dem rechten Unterlappen ist eine 3 querfingerhohe Dämpfung. Atmungsgeräusch abgeschwächt. Oberhalb des kleinen Dämpfungsbezirks Exspirium verschärft. — 2. IV. Verbandwechsel, Wunde reaktionslos. Die Dämpfung ist nahezu geschwunden. Das Sputum ist noch blutig gestreift. Temperatur normal. — 3. IV. Die Lungenerscheinungen sind vollkommen zurückgegangen. — 18. IV. Entfernung der Nähte. — 29. IV. Pat. geheilt entlassen.

10. M. J., 47 J., Maurerpalier. 15. VIII. bis 20. VIII. 01.

Pat. gibt an, seit mehr als 20 Jahren magenleidend zu sein. Im letzten halben Jahr nahmen die Magenbeschwerden zu. Dabei musste Pat. sehr häufig erbrechen und magerte deutlich ab.

Status: Ernährungszustand sehr reduziert. Herz- und Lungenbefund normal. Bauchdecken sehr schlaff. In der Nabelgegend ist ein faustgrosser, ziemlich verschieblicher Tumor fühlbar, der bei Aufblähung des Magens unter dem rechten Rippenbogen verschwindet.

19. VIII. Gastroenterostomia retrocolica in Chloroformnarkose. Abends plötzlich Atemnot. Pat. klagt über stechende Schmerzen rechts hinten unten. Puls klein, frequent. — 20. VIII. Exitus letalis.

Sektion: Mittelgrosse, abgemagerte, männliche Leiche. In der Mittellinie des Abdomens findet sich eine 17 cm lange frische Wunde. Fettpolster ist geschwunden. Das grosse Netz ist aufgerollt und blutig durchsetzt. In der Pars pylorica des Magens ist eine derbe knollige Resistenz nachweisbar. Zwerchfellstand links 4. Rippe, rechts 5. Interkostalraum. Linke Lunge frei. Rechte Lunge mit einigen Spangen adhärent. Pleurahöhlen leer. Linke Lunge sehr klein und leicht. Alveolen an den scharfen Lungenrändern sehr vergrössert. Gewebe beider Lappen blutarm, knisternd. Parenchym geschwunden. Rechte Lunge in allen Teilen viel blut- und saftreicher, namentlich in den mittleren Partien. Die vorderen Teile des Ober- und Mittellappens sind gebläht, mit beträchtlich erweiterten Alveolarräumen. Im Unterlappen ist ein etwa haselnussgrosser hämmorrhagischer, derber, luftleerer Infarkt, der subpleural liegt. Aus den Bronchien ist überall eitriger Schleim ausdrückbar. Die Bronchialdrüsen sind stark pigmentiert. — Abdomen: An der grossen Kurvatur, in der Gegend der Pars pylorica, ist eine Jejunumschlinge mit dem Magen fest verbunden. Ihr Lumen kommuniciert mit dem des Magens. Magendarmnaht sufficient. Die ganze Pars pylorica ist eingenommen von einer das Lumen cirkulär verschliessenden, gelblichen, derben, höckerigen Geschwulstmasse. Die Schleimhaut zeigt hier einen Defekt mit fetzig zerfallenen Rändern. Magenschleimhaut im übrigen geschwellt, gerötet, verdickt, ebenso die Schleimhaut des Oesophagus. Im Dünndarm ist die Schleimhaut injiciert, die Follikel sind geschwellt.

Pathologisch-anatomische Diagnose: Stenosierendes ringförmiges Carcinom des Pylorus mit ausgedehnter Infiltration der Magenwand. Gastro-

enterostomie. Emphysem der Lungen. Hämorrhagischer Infarkt im rechten Unterlappen.

11. R. A., 53 J., Fuhrknecht. 7. III. bis 20. III. 92.

Pat. litt früher an Schweratmigkeit, starkem Husten und Auswurf. Da die Beschwerden in letzter Zeit sich sehr steigerten, suchte Pat. die interne Abteilung des Krankenhauses l. d. Isar am 11. 1. 92 auf. Ernährungszustand gut. Ueber beiden Lungen Rasselgeräusche hörbar. Aorteninsufficienz. Puls schnellend, regulär. Leber überragt den Rippenbogen um 3 Querfinger. Milz nicht palpabel. Temperatur normal. Unter entsprechender Therapie ist die Stauungsbronchitis am 29. II. ganz geschwunden. Am 7. III. wird Patient wegen incarcerierter Hernie auf die chirurgische Abteilung verlegt.

Linksseitige Scrotalhernie. Geschwulst fast mannskopfgross, incarceriert. Patient collabiert. Sofort in Chloroformnarkose Herniotomie. Nach Eröffnung des Bruchsackes entleert sich wenig helles, klares Bruchwasser. Der vorliegende Darm ist gehörig. Reposition des Darms nach Erweiterung der Bruchpforte.

8. III. Abdomen nicht druckempfindlich, weich. Plötzliche Atemnot. Blutiges Sputum. Temp. 38,0. — 10. III. Atmung freier. Abgang von Winden. — 15. III. Spontane heftige Nachblutung aus einem Gefässe der Operationswunde. Tamponade. — 16. III. Da die Blutung nicht sistiert, neuerdings Tamponade nach Ausräumung eines grossen Blutgerinnsels. Die Atembeschwerden stellen sich wieder ein, wie am 8. III. — 17. III. Blutung steht. Sehr grosse Atemnot. Pat. sehr unruhig. — 18. III. Pat. verfällt zusehends, trotzdem die Darmpassage frei ist. — 20. III. Exitus letalis.

Sektion: Männliche, abgemagerte Leiche. Hautfarbe blass. Am Scrotum ist eine Längswunde, die tamponiert ist. Die linke Hälfte des Scrotums ist stark vergrössert. Bei der Eröffnung der Bauchhöhle zeigt sich, dass die Leber 4 Finger breit den Rippenbogen überragt. Serosa des Darms gehörig. Der Magen ist von der Leber fast vollständig verdeckt. Zwerchfellstand rechts 5. Rippe, links 5. Intercostalraum. Lungen sind mässig retrahiert. Linke und rechte Lunge frei. In der rechten Pleurahöhle findet sich etwas seröse Flüssigkeit. Oberlappen der linken Lunge ist glatt, weich, Blutgehalt mässig. Der Unterlappen ist stellenweise verdichtet, die einzelnen Herde sind dunkelrot verfärbt. Unterlappen schneidet sich im ganzen derber als normal. Luftgehalt gering. Die Verdichtungen erweisen sich als braunrote vollständig luftleere Herde von starkem Blutgehalt. In den grossen Bronchien ist die Schleimhaut gerötet und blutiger Schleim vorhanden. Die grossen Gefässe enthalten kein Blut. Rechte Lunge ist vergrössert. Gewicht vermehrt, namentlich der Unterlappen, und von derber Konsistenz. Pleura glatt. Oberlappen blutarm, lufthaltig. Saftgehalt gering. Mittellappen blutreich, lufthaltig. Unterlappen von derber Konsistenz, stark blutreich.

Untere Partien des Unterlappens sind wenig lufthaltig. Auf Druck entleert sich viel blutiger Saft. In den Gefässen fest adhaerente Thromben vorhanden. Bronchiadrüsen stark pigmentiert. In den Bronchien ist eine grosse Menge schaumiger Flüssigkeit. — Abdomen: Das Mesenterium zeigt stellenweise schiefrig verfärbte Flecken. Schleimhaut des Ileums blutig imbibiert.

Pathologisch-anatomische Diagnose: Operierte Scrotalhernie. Embolische Thrombose der Lungenarterienäste des rechten Unterlappens. Hypostatische Pneumonie des rechten Unterlappens. Infarkte und herdförmige Pneumonie der linken Lunge. Dilatation und Hypertrophie des Herzens. Atheromatose der Aorta. Fibröse Endocarditis der Aortaklappen.

12. W. Th. 53 J., Schneidersfrau. 28. IX. bis 28. IX. 96.

Pat. hat seit 17 Jahren ein Bruchleiden und trug ein Bruchband. Vor 4 Tagen stellte sich Uebelkeit, Erbrechen und Schmerzhaftigkeit an der Geschwulst ein. Da der Zustand trotz ärztlicher Behandlung sich nicht besserte, liess sich Pat. am 28. IX. in das chirurgische Spital aufnehmen. Status: Patientin korpulent, collabiert. Puls klein, frequent. Abdomen aufgetrieben, gespannt. In der rechten Leistengegend fühlt man oberhalb des Poupart'schen Bandes eine druckempfindliche wallnussgrosse Resistenz. In den Leistenkanal kann man mit dem Finger nicht eindringen.

In Aether-Chloroformnarkose wird sofort die Herniotomie vorgenommen. Der Darm kann reponiert werden. Radikaloperation. Nach der Operation zeigt Pat. eine starke Cyanose der Haut und sichtbaren Schleimhäute, ist sehr unruhig und klagt über starke Atemnot. Puls fadenförmig. 2 Stunden nach der Operation Exitus letalis.

Sektion: Kräftig gebauter weiblicher Körper. Haut anämisch, schlaff. Abdomen aufgetrieben. Oberhalb der rechten Leistengegend ist eine 13 cm lange frisch vernähte Wunde zu konstatieren. Fettpolster stark entwickelt. Muskulatur dunkelbraun rot, fettig glänzend. Leber ragt unter dem Rippenbogen vor. Magen liegt kleinhandtellergross vor. Netz sehr fettreich, nach oben retrahiert. Dünndarmschlingen zeigen glatte glänzende Serosa. Wurmfortsatz frei. Zwerchfellstand rechts 4. Rippe, links 4. Interkostalraum. Beide Pleurahöhlen leer. Rechte Lunge frei. Linke Lunge zeigt eine leicht lösliche Verwachsung im Bereich des Oberlappens. Linke Lunge von mässiger Grösse. Gewebe des Oberlappens gebläht. Schnittfläche von herabgesetztem Luftgehalt, etwas vermehrtem Saftgehalt, reichlichem Blutgehalt. Das Gewebe ist von einzelnen lobulären, dunkelroten, vollkommen luftleeren Herden durchsetzt. Die Herde liegen zum Teil subpleural. Unterlappen noch saft- und blutreicher als der Oberlappen. Luftgehalt noch mehr herabgesetzt. Bronchien und die grossen Gefässe ohne abnormen Befund. Rechte Lunge im ganzen wie die linke. Pleura glatt, glänzend. Luftgehalt reichlicher wie links, nur einzelne Partien sind etwas verdichtet, derb. Unterlappen blutreicher, luftarm. Herz ohne abnormen Befund. Reichl. epicardial. Fett. Pathologisch-anatomische

Diagnose: Reponierte incarcerierte rechtsseitige Leistenhernie ohne Veränderungen am Darm. Embolische Infarkte beider Lungen. Hypostase beider Unterlappen. Lungenödem. Cor adiposum. Senile Atrophie der Nieren. Kleine Myome und fibröse Polypen am Uterus.

13. R. K., 22 J., Forstkandidat. 26. II. bis 30. III. 01.

Pat. gibt an, seit 4 Jahren einen rechtsseitigen kleinen Leistenbruch zu bemerken. Die Hernie habe sich allmählich vergrössert. Bruchband trug Patient nicht. Auf ärztlichen Rat tritt Patient zwecks Operation der Hernie ins chirurgische Spital am 26. II. ein.

Status: Kräftiger Körperbau. Ernährungszustand gut. Lungen und Herz ohne besonderen Befund. In der rechten Leistengegend findet sich eine Geschwulst, welche beim Husten und Pressen aus dem Leistenkanal in den Hodensack heruntertritt. Die faustgrosse Geschwulst lässt sich vollkommen in die Bauchhöhle zurückbringen.

1. III. In Aethernarkose Radikaloperation nach Bassini. Nach Eröffnung des Bruchsacks zeigt sich, dass es sich um eine kongenitale Hernie handelt. — 5. III. Verbandwechsel, Wunde reaktionslos. Allgemeinbefinden gut. — 6. III. Pat. klagt über Stechen rechts hinten oben. Am medialen Schulterblattrand rechterseits ist expiratorisches bronchiales Atmen hörbar. Blutiges Sputum. — 8. III. Entfernung der Nähte. Wunde nahezu geheilt. Hustenreiz stärker. Ueber der ganzen rechten Lunge Percussionsschall gehörig. Untere Grenze verschieblich. Das bronchiale Atmungsgeräusch am medialen Schulterblattrand und das blutige Sputum besteht fort. Temperatur subfebril. — 9. III. Rechts hinten unten Perkussionsschall verkürzt. Exspirium verschärft. — 11. III. Absolute Dämpfung über dem rechten Unterlappen zu konstatieren. Bronchialatmen vorhanden. Das bronchiale Atmungsgeräusch am medialen Schulterblattrand ist eben noch hörbar. Linke Lunge gehörig. Höchsttemperatur 37,7. — 16. III. Ueber den oberen Partien des rechten Unterlappens hellt sich die Dämpfung auf. Hier ist auch inspiratorisch wieder vesikuläres Atmungsgeräusch hörbar. Ueber den unteren Partien ergibt die Auskultation und Percussion immer noch absolute Dämpfung und ausgesprochenes Bronchialatmen. Temp. ist seit 13. III. normal. — 30. III. Die Lungenerscheinungen sind vollkommen geschwunden. Pat. geheilt entlassen.

14. G. H., 41 J., Polizeivigilant. 12. IX. bis 23. IX. 98.

Pat. gibt an, seit dem Jahre 1892 magenleidend zu sein. 1894 trat Verschlechterung ein und konnte Pat. nur mehr ganz leicht verdauliche Speisen zu sich nehmen. Nach jeglicher Nahrungsaufnahme trat Aufstossen, oft Erbrechen ein. Im Erbrochenen soll nie Blut gefunden worden sein. Die Mutter sei auch magenleidend.

Status: Mittelkräftiger Körperbau. Ernährungszustand reduziert. Haut und Schleimhäute blass. Zunge belegt. Lunge und Herz ohne besonderen Befund. Abdomen flach, etwas gespannt. Leber und Milz nicht

palpabel. Der Magen lässt sich nicht aufblähen und scheint er geschrumpft zu sein. Beim Aufblähungsversuch tritt er nicht unter dem Rippenbogen hervor. Mit der Schlundsonde gelangt man ohne Hindernis in den Magen. Die chemische und mikroskopische Magensaftuntersuchung deutet auf ein Carcinom des Magens hin.

17. IX. Operation in Aethernarkose. Es findet sich kein Magentumor und überhaupt kein abnormer Befund am Magen. Derselbe ist nur vollständig kontrahiert.

18. IX. Patient sieht verfallen aus und ist sehr unruhig. Abends plötzlich Schmerzen stechender Art auf der linken Brustseite und Atemnot. — 19. IX. Pat. ruhiger. Atemnot noch vorhanden. Blutig gestreiftes Sputum. Physikalischer Lungenbefund gehörig. Ein Teil der aufgenommenen Nahrungsflüssigkeit wird erbrochen. — 20. IX. Mehrmals Erbrechen der aufgenommenen Flüssigkeit, sonst Status idem. — 22. IX. Dämpfung rechts hinten unten. Atmungsgeräusch bronchial. Sensorium benommen. Temp. subfebril. Puls klein, 90. — 23. IX. Atmung sehr erschwert. Exitus letalis.

Sektion: Abdomen gespannt, aufgetrieben. 11 cm lange frische Schnittwunde in der Medianlinie. Fettpolster geschwunden. Muskulatur braunrot, trocken. Das grosse Netz ist heruntergeschlagen. Wenig hämorrhagische Flüssigkeit im kleinen Becken. Das viscerale Peritoneum zeigt schleierartigen Fibrinbelag. Zwerchfellstand rechts 4. Rippe, links 3. Interkostalraum. Lungen oben adhaerent. Pleurahöhlen leer. Linke Lunge von geringem Umfang. An der Spitze narbige Einziehung. Am Unterlappen ist die Pleura an einer Stelle schleierartig getrübt. Oberlappen weich, blassrot, lufthaltig, trocken. Oben eine kleine knotige Verdickung. Unterlappen zäher, blutreicher, lufthaltig. Entsprechend der Trübung auf der Pleura ist ein dreieckiger, dunkler, derber, fast luftleerer Herd zu konstatieren. Die Schnittfläche des Herdes ist glatt. In den grossen Bronchien findet sich etwas schaumige, blutig tingierte Flüssigkeit. Die peribronchialen Lymphdrüsen sind klein, schwarz pigmentiert. Rechte Lunge voluminös, zweilappig. Gewebe des Oberlappens sehr blass, trocken, stark lufthaltig, etwas gebläht. In den hinteren Partien ist das Gewebe schmutzig-braunrot. Unterlappen von dunkelbraunroter Farbe und fester, milzartiger, stellenweise fast leberartiger Konsistenz. Aus den durchschnittenen Bronchien ist eine schmierige Masse in gelben Pfröpfen ausziehbar. Luftgehalt des Unterlappens fast völlig aufgehoben. Die grossen Bronchien weisen blutig-schaumigen Inhalt auf. Herz nach rechts verbreitert. Muskel von schlaffer Konsistenz. Auch linker Ventrikel dilatiert, dünnwandig. — Oesophagus ist bis zur Höhe des Ringknorpels normal weit. Von da ab erweitert er sich spindelförmig, um sich nach unten wieder zu verjüngen und an der Cardia normal zu werden. Grösste Weite 14 cm. Schleimhaut zeigt im erweiterten Teile zahlreiche rundliche, ziemlich seichte Substanzverluste, die sehr dicht stehen. Magen von geringer Weite. Schleimhaut gallig

imbibiert. Pylorus frei.

Pathologisch-anatomische Diagnose: Spindelförmige Dilatation des Oesophagus ohne Stenose. Bronchio-Pneumonie des rechten Ober- und Unterlappens. Hämorrhagischer Infarkt des linken Unterlappens. Beginnende lobuläre Pneumonie des linken Unterlappens.

Im Ganzen treffen also auf 77 = 6,43% postoperative Lungenerkrankungen 14 = 1,17% solche embolischen Charakters. Nicht mitgerechnet sind natürlich die Fälle von marantischer Thrombose. 11 Patienten kamen ad exitum, bei diesen ist die Diagnose der Lungenembolie durch die Sektion bestätigt. In 4 Fällen (Nr. 3, 5, 11 und 13) trat eine embolische Pneumonie auf, darunter 2 mal, ohne dass eine Infektion der Wunde oder der Peritonealhöhle vorlag. Nach unseren klinischen Beobachtungen ist somit die nach abdominalen Operationen auftretende Lungenembolie in einem immerhin beachtenswerten Procentsatz zu konstatieren, dies umsomehr, als leichte Formen von Lungenembolie gewiss nicht selten, aber klinisch oft schwer zu deuten sind. Bemerkt sei noch, dass nur bei 1 der 14 postoperativen Lungenkomplikationen die Leber mit afficiert war, indem es nach eitriger Thrombophlebitis der Pfortader zu eitrigen Metastasen in der Leber kam.

Es mögen sich nun die klinischen Beobachtungen und Erfahrungen sämtlicher Autoren, die sich mit der Frage der postoperativen Lungenkomplikationen beschäftigt haben, anschliessen.

Nach Aufrecht und Lotheissen wird die Lungenembolie am häufigsten durch Thrombose der Unterschenkelvenen infolge Phlebitis hervorgerufen. Unter 66 Fällen von Lungenembolie, die Lotheissen teils aus der Litteratur zusammenstellte, teils selbst beobachtete (5), wurde 40mal dieser Ursprung nachgewiesen. Bei einigen weiteren Fällen ist er nach Lotheissen mit Sicherheit anzunehmen, so dass $^3/_4$ der Fälle hieher zu zählen seien. In zweiter Linie komme die Embolie, die sich nach Thrombose der Beckenvenen im Puerperium und infolge gynäkologischer Operationen einstelle. v. Winckel sagt in seinem Lehrbuch der Geburtshilfe: „Eine der häufigsten Ursachen plötzlichen Todes im Wochenbett ist die Embolie der Lungenarterie, wobei ein Pfropf den ganzen Stamm oder einen der Aeste obliteriert. Solche Embolien kommen nach Zerfall von Thromben in den Uterin- oder Ovarialvenen und in den Becken- und Schenkelgefässen vor.“ Nach Sperling ist der primäre Herd puerperaler Thromben fast ausnahmslos die Placentarstelle. Die Atonie und mangelhafte Involution des Uterus leiste dem Zustande-

kommen solcher Placentarthromben ganz besonders Vorschub. Eine weitere Möglichkeit sei die Thrombenbildung in den Beckenvenen infolge entzündlicher Processe, welche sich vom Uterus auf die Umgebung fortpflanzen. Sperling stellte 33 Fälle von Lungenembolie aus der Litteratur zusammen und fügte 2 eigene Beobachtungen hinzu. Dazu kamen 27 ad exitum.

Mahler berichtet über 22 Beobachtungen aus der Leopold'schen Klinik, wovon 13 letal endigten. Nach Mahler geben den grössten Procentsatz zu den tödlich verlaufenden Lungenembolien die Thrombosen der Beckenvenen ab. Sie sind häufig, abgesehen von den für ihre Bildung günstigen anatomischen Verhältnissen, wegen der Klappenlosigkeit der Beckenvenen und haben deshalb eine schlechte Prognose, weil sie scheinbar keine Symptome machen, so dass Vorsicht ausser Acht gelassen wird. Mahler macht bei Thrombose der Beckenvenen besonders auf staffelförmiges Ansteigen des Pulses bei normaler Temperatur aufmerksam. Die Erhöhung der Pulsfrequenz erkläre sich am einfachsten durch die Vergrösserung der in den Kreislauf eingeschalteten Widerstände, die das geschwächte und in seiner Muskulatur degenerierte Herz, welches zu kräftigeren Kontraktionen nicht fähig sei, durch häufigere Kontraktionen zu überwinden sucht. Mahler sagt wörtlich: „In einer typischen Thrombosenkurve geht der Puls bei vollkommener normaler Temperatur in die Höhe. Seine Steigerung dauert an, während sich die Temperatur in den alten Bahnen bewegt. Erscheint das Oedem, wird ein thrombotischer Strang fühlbar oder treten Lungensymptome auf, so erreicht die Pulsfrequenz ihren Höhepunkt und mitunter schnellt zu gleicher Zeit auch die Temperatur in die Höhe. Aber während in den nächsten Stunden die Temperatur abfällt, bleibt der Puls noch tagelang hoch." Lotheissen, der einzige von chirurgischer Seite, der darüber Beobachtungen anstellte, erkennt das Mahler'sche Phänomen nicht als ein allgemein gültiges Symptom für die Embolie an. Er habe bei der Trendelenburg'schen Operation und bei Thrombophlebitis nie eine Steigerung der Pulsfrequenz beobachten können. Auch sei bei den von ihm selbst beobachteten 4 Fällen von Lungenembolie das Pulsphänomen nicht zu konstatieren gewesen. Wyder hinwieder, der über 12 an der Züricher Klinik beobachtete Embolieфälle referiert, wovon 8 ad exitum kamen, bestätigt die Mahler'sche Pulsanomalie und hält die gynäkologischen Operationen wegen der Thrombosengefahr nicht für harmlos. Er dringt deshalb auf strikte Indikationsstellung und richtige Prophylaxe. Letztere be-

fürwortet namentlich auch Gessner, der 20 Fälle von tödlicher Lungenembolie nach gynäkologischen Operationen aus der Berliner Frauenklinik publiciert. Gessner hat das Mahler'sche Zeichen nicht in allen Fällen finden können. Erwähnt sei noch die Arbeit Bumm's, der 2 Fälle von Lungenembolie nach Operationen am Septum recto-vaginale (Prolapsus uteri) veröffentlicht hat, und die Arbeit Burkhard's, der unter 236 Myomoperationen 12 Embolien fand. Auch Feinberg und Hennig bringen diesbezügliche kasuistische Mitteilungen. Hierher gehören auch die Beobachtungen von Gerulanos über Embolien nach Alexander-Adams'scher Operation.

Seltener ist die Lungenembolie im Anschluss an chirurgische Operationen. So sind Embolien nach der Trendelenburg'schen Unterbindung der Vena saphena beobachtet, indem der an der Unterbindungsstelle sich bildende Thrombus durch Anlagerung neuer Schichten sich vergrössert und in das Lumen der Vena femoralis hineinragt. Dieser Gefahr ist man namentlich ausgesetzt, wenn die Unterbindung nahe der Einmündungsstelle der Saphena in die Femoralis ausgeführt wird. Dann sind Embolien nach Eingriffen an Hämorrhoidalvenen und am Plexus pampiniformis aufgetreten. Relativ häufig ist die linksseitige Schenkelvenenthrombose nach Laparotomie. Lennander zählt hiefür verschiedene Ursachen auf, die in der Regel zusammenfallen. So sei die Verlangsamung der Cirkulation in den unteren Extremitäten bedingt durch Schädigung des Herzens infolge der Narkose, durch die Ruhiglagerung der Extremitäten, durch postoperativen Meteorismus, der den intra-abdominalen Druck steigere und den Abfluss des Blutes aus den Venae iliacae erschwere. Ferner sei die Ursache in lokalen Veränderungen der Gefässwände zu suchen. Dass sich die Thrombose in der Regel auf der l. Seite etabliert, führt Riedel darauf zurück, dass die Vena iliaca sinistra einem 3fachen, mehr oder weniger rechtwinklig erfolgenden Arteriendruck unterworfen sei (Art. iliaca dextra, Art. sacralis media, Art. hypogastrica sinistra), während die Vena iliaca dextra nur einem 1fachen und zwar einem unter spitzem Winkel erfolgenden unterliege. Lennander empfiehlt bekanntlich zur Bekämpfung der postoperativen Schenkelvenenthrombose dringend die Erhöhung des Fussendes zur Erleichterung des venösen Abflusses.

Ganz vereinzelt sollen nach Aufrecht auch Thrombosen mit nachfolgender Embolie bei Paratyphlitis zu beobachten sein, während Sonnenburg und Oppenheim sie ziemlich häufig gesehen haben. So berichtet Sonnenburg über 50 = 5% Thrombosen und Em-

bolien unter 1000 operierten Appendicitisfällen. Es ergaben sich nämlich im Krankenhaus Moabit unter 740 Fällen 28 Lungenkomplikationen, in der Privatklinik Sonnenburg's unter 260 Fällen 19 Lungenkomplikationen. Nach Sonnenburg ist sogar jeder Perityphlitiskranke in dubio Thrombenbesitzer. In der Umgebung des entzündlichen Herdes seien immer Thromben, ob Eiter vorhanden oder nicht. Zerrungen bei der Operation seien unvermeidlich. Dadurch kämen Teile noch nicht fester Thromben in den Kreislauf. Speciell bei tief im Becken liegenden Wurmfortsätzen resp. Exsudaten sei durch die Operation bei ausgedehnten Entzündungsbezirken die Möglichkeit der Lungenembolien als Folge der Operation gegeben. Sie gehörten zur Gruppe der infektiösen Embolien und treten nach Sonnenburg im Anschluss an Operationen im Anfall oder nach solchen im freien Intervall auf. Von den infektiösen Embolien seien zu trennen die durch maranthische Thromben bedingten Embolien. Oppenheim meint freilich, die Embolien seien weniger traumatischen Ursprungs, sondern rührten von der Erkrankung selbst her. Oppenheim sagt: „Ich bin der Ansicht, dass die bei dem perityphlitischen Abscess häufiger als bei anderen Krankheiten beobachteten Thrombosen ihre Ursache in der Krankheit selbst haben, zumal Fälle genug bekannt sind, in denen diese Komplikationen auch ohne Operation beobachtet worden ist. Wenn wir weiter bedenken, wie bei der Perityphlitis perforativa der Abscess sich rapide entwickelt und besonders bei extraperitonealer Lage mit seinem infektiösen, die Pseudomembranen durchsetzenden Inhalt auf den Gefässen des Beckens lastet, so haben wir auch die Erklärung dafür, dass in diesen in die Vena cava direkt führenden Venen der autochthone Sitz dieser Thromben zu suchen ist, welche wir als Kompressionsthromben im Sinne Billroth's in der Umgebung von Entzündungsherden ansehen müssen. Bei den Appendicitiden im anfallfreien Stadium erfolgen Zerrungen, wozu als zweiter und Hauptfaktor eine Cirkulationsstörung kommt." Die Schwächung des Herzens, die meist unter dem Bild einer Herzneurose auftrete, sei bedingt durch unzweckmässige Lebensweise, worauf auch Sonnenburg aufmerksam macht, durch die Schädlichkeiten wiederholter Attacken, durch toxische Peritonitis. Auch müsse die Schwächung des Herzens durch die Narkose gewürdigt werden.

Embolien sind weiter im Anschluss an Herniotomien und Radikaloperationen von Hernien beobachtet worden. (Pietrzikowski, Klemm, Bayer, Dsirne, Lotheissen). Während letztere

nur kurze kasuistische Mitteilungen hierüber bringen, hat Pietrzikowski als erster, von Gussenbauer angeregt, eingehende Studien über die Frage der Embolie nach incarcerierten Hernien gemacht. Gussenbauer's Idee ging dahin, dass durch die Stauung des Blutes in den Capillaren und kleinen Venen der incarcerierten Darmwand sich capillare Thromben bilden. Nach Reposition einer incarcerierten Schlinge setze sich die arterielle Cirkulation wieder in vollen Gang, die Thromben gelangten dabei in die Blutbahn und gäben zu Embolien Anlass. Seien diese Thromben von der Darmwand aus nicht inficiert, so komme es nur zu vorübergehenden kleinen Infarkten, andernfalls zur Entzündung des Lungenparenchyms. Pietrzikowski konnte nun zunächst vom Jahre 1873—1883 unter 210 Fällen 13 komplicierende Pneumonien, vom Jahre 1883—88 unter 191 Fällen von incarcerierten Hernien 44 postoperative Pneumonien feststellen. 14 mal fand sich in den Krankengeschichten ein deutlich nachweisbarer hämmorrhagischer Infarkt. 10 mal liess sich nach Pietrzikowski mit ziemlicher Sicherheit die Entwicklung von lobulärer Pneumonie aus einem embolischen Infarkt klinisch nachweisen. Pietrzikowski konstatierte ferner, dass der Darm in allen Fällen, bei denen komplicierende Lungenerscheinungen zutrafen, sich erholungsfähig und durch Taxis bezw. Herniotomie reponibel zeigte. Es war in der Regel das Bild der venösen Stase oder beginnenden hämmorrhagischen Infiltration ohne vollständige Aufhebung der arteriellen Cirkulation gegeben. Bei gangränösem Darm, bei dem die Resektion oder Anlegung eines Anus praeternaturalis in Frage kam, traten niemals ähnliche Lungenerscheinungen zu Tage. Hier war die Erholung der Darmwand unmöglich. In 8 Fällen der incarcerierten Hernien trat nach erfolgter Herniotomie gewöhnlich am zweiten Tag Icterus auf, der nach ca. 8 Tagen wieder verschwand. Pietrzikowski führt den Icterus auf embolische Infarkte in der Leber zurück. Pathologisch-anatomisch wies Pietrzikowski unter 401 Fällen von incarcerierten Hernien, von denen 299 geheilt wurden und 102 gestorben sind (101 Taxisfälle, 297 Herniotomien, 3 inoperable Fälle), 46 mal unter 83 der verwertbaren ad exitum gekommenen Fälle mehr oder weniger ausgebreitete pneumonische Veränderungen nach, und zwar 37 mal multiple cirkumskripte Hepatisationsherde lobulärer Natur, zerstreut in verschiedenen Lungenlappen, und 9 mal ausgebreitete lobäre Pneumonie.

Pietrzikowski kam auf Grund dieser Thatsachen zu folgenden Schlussfolgerungen: 1) Bei einer grossen Zahl unserer nach

Lösung der incarcerierten Hernie Verstorbener fanden sich bei der Sektion Pneumonien. 2) Die Zahl der lobulären Pneumonie gegenüber der Zahl der lobären Formen der Lungenentzündung ist grösser. 3) Bringt man die Fälle, bei denen sich Pneumonie nach incarcerierter operierter Hernie nach dem Tode am Sektionstisch nachweisen liess, in Beziehung zu den Veränderungen des incarceriert gewesenen Darmabschnittes, so geht unzweifelhaft hervor, dass sich in jenen Fällen, wo die Veränderungen des Darmabschnittes die Zeichen von venöser Stase oder hämorrhagischer Infiltration darboten, bei weitem häufiger lobuläre Hepatisationsherde der Lunge angetroffen wurden. 4) Waren bereits am incarcerierten Darm die Stadien der phlegmonösen Infiltration oder der beginnenden Gangrän vorhanden, erschien die Zahl der Fälle, bei welchen durch die Obduktion Pneumonie nachgewiesen werden konnte, eine verhältnismässig geringe.

Experimentell gelang es Pietrzikowski nach 15maliger künstlicher Incarceration des Darmes bei Hunden 10mal cirkumskripte oder diffuse, stecknadelkopf- bis kleinhaselnussgrosse oder flächenförmig subpleural gelegene luftarme, dunkelgefärbte Herde zu finden.

Bei genauerer Untersuchung liess sich nach P. bei grösseren cirkumskripten Herden oder bei ausgebreiteten diffusen Veränderungen einzelner Lungenabschnitte das eine oder das andere, selbst grössere Gefäss, mit einem dunkel gefärbten Thrombus erfüllt, nachweisen. Die künstliche Incarceration wurde mittelst Gummiringen bewerkstelligt, wobei P. den Darm durch den Rectus hindurch zwischen Haut und oberflächliche Fascie lagerte. Die Incarceration blieb 5—25 Stunden bestehen. Die Tötung der Tiere wurde in verschiedenen Zeiträumen vorgenommen. Die mikroskopische Untersuchung ergab das Bild einer interstitiellen Hämorrhagie mit Austritt von frischem Blut und Durchsetzung sämtlicher Gewebe der Lungen mit Blut. Nicht so häufig und keineswegs so deutlich ausgesprochen waren die 8mal in der Leber vorgefundenen Parenchymveränderungen. Hier fanden sich nach P. meist nur sehr kleine, an der Oberfläche gelegene, cirkumskripte Herde in verschiedenen Leberlappen. Bei den tiefer in das Leberparenchym eindringenden Herden liess sich, wenn auch nicht immer, ein in der Nähe gelegenes, eben sichtbares Gefäss mit einem frischen Thrombus ausgefüllt, finden. Diese thrombosierten Gefässe erwiesen sich bei mikroskopischer Betrachtung als Verzweigungen des Pfortadersystems, den kleinen Interlobulärgefässen entsprechend. In einem Falle zeigte sich eine Thrombose der Vena mesenterica superior bis zur Einmündung der Vena lienalis und waren Milzinfarkte nachweisbar.

Lesshaft prüfte die Resultate Pietrzikowski's nach, kam aber zu ganz anderen Schlussfolgerungen wie Pietrzikowski. Nach seinen klinischen Beobachtungen werden Lungenkomplikationen im Anschluss an Operationen nicht selten durch Zersetzung des Chloroforms im Gaslicht, wie Zweifel nachgewiesen hat, herbeigeführt. Zumeist handle es sich aber um Aspirationspneumonien. Irrtümer bezüglich der Diagnose Embolie seien sehr naheliegend, da Lungeninfarkte sich physikalisch schwer nachweisen liessen, kleine Infarkte und alle central gelegenen Infarkte sich physikalischem Nachweis überhaupt entzögen. Der eigentümlich blutige Auswurf sei nicht pathognomonisch. Die Durchsicht der Sektionsprotokolle des pathologischen Instituts Berlin vom Jahre 1859—1889 ergab 129 Fälle von eingeklemmten Hernien. Von diesen waren 102 Fälle verwertbar und wurden 88 operiert, die übrigen Fälle waren nicht operabel. Auf die 88 Fälle trafen nach Lesshaft 9 Pneumonien = 10% gegen 55,8% nach Pietrzikowski. Davon waren nach Lesshaft 4 lobäre fibrinöse Pneumonien, 1 ausgedehnte multiple Bronchiopneumonie, 2 hypostatische und 1 metastatische doppelseitige Pneumonie. Es blieben also nicht ganz 1% Fälle gegen 15,6% bei Pietrzikowski, bei denen weder von der Operationswunde noch vom Peritoneum noch von Seite der Lunge Komplikationen vorlagen. Nach Lesshaft ist die Beschaffenheit des eingeklemmt gewesenen Darmstückes für das Zustandekommen von Pneumonie nach eingeklemmten Brüchen irrelevant — 6 mal trat bei gangränösem incarcerierten Darm Pneumonie auf. Gegen die Tierversuche wendet Lesshaft ein, dass sie von Pietrzikowski an Hunden vorgenommen wurden, Tieren, welche bei jeder Reizung des Bauchfells erbrechen und leichter als Menschen Aspirationspneumonien ausgesetzt sind. Ausserdem sei die Diagnose des Infarktes weder makroskopisch noch mikroskopisch von Pietrzikowski begründet und sei gerade die Feststellung etwaiger Fremdkörper oder des Fehlens derselben in den pneumonischen Herden von grosser Wichtigkeit. Bei Kaninchen, an denen Lesshaft Versuche anstellte, seien niemals nach Einklemmungen Pneumonien aufgetreten. Bei Hunden sei eine Pneumonie nur zu Stande gekommen, wenn eine Aspiration erbrochener Massen möglich war. Lesshaft stellte die Incarceration auch mit Gummiringen her. Vor der Tötung der Tiere machte Lesshaft eine Injektion von Kochsalzlösung mit Pyoktanin in die linke Carotis, um etwaige kleinste Gefässverstopfungen auch dem blossen Auge deutlich zu machen.

Lesshaft's Schlussfolgerungen lauten folgendermassen: 1) Nur bei einer verhältnismässig geringen Zahl von incarcerierten Hernien lassen sich Pneumonien nachweisen. 2) Diese sind Aspirationspneumonien. 3) Auch bei manifester Gangrän des incarcerierten Darmstückes, so dass dasselbe bei der Operation entfernt werden musste, fanden sich bei der Sektion Pneumonien.

Die Entstehungsursache der Pneumonie ist also nach Lesshaft nicht in der von Gussenbauer-Pietrzikoswki gegebenen Erklärung zu suchen, sondern alle diese Tatsachen unterstützen die Annahme von Schluckpneumonien. Einen ebenso ablehnenden Standpunkt gegen die Gussenbauer-Pietrzikowski'sche Theorie hatte schon vorher Herman eingenommen. Schloffer dagegen wies den Diplococcus pneumoniae im Bruchwasser nach und bemerkt dazu: „Dieser Befund stellt den Zusammenhang zwischen der Brucheinklemmung und den hiebei zu beobachtenden Pneumonien her, deren Entstehung wir auf dem Wege einer embolisch septischen Infektion im Sinne der Gussenbauer-Pietrzikowski'schen Lehre zu denken haben".

Gottstein hat in 139 Fällen von Operationen am Magen und Darm 33 mal Bronchitis und Pneumonie beobachtet. Gottstein teilt dazu einen Fall von Magenresektion nach Mikulicz mit, der 13 Tage nach der Operation ad exitum kam. Die Obduktion ergab ein gesundes Herz. In beiden Lungen waren mit missfarbig-eitrigem Inhalt erfüllte Erweichungshöhlen zu finden, links zudem ein grauroter kleiner Thrombus in einem mittleren Pulmonalast, rechts ein erbsengrosser Embolus in einem Hauptast der Arteria pulmonalis. Gottstein meint, es sei nicht notwendig, dass die Thromben inficiert sind. Es genüge schon, dass in den Lungen durch die Embolie Cirkulationsstörungen gesetzt würden. Sei erst eine Schädigung des Lungenparenchyms erfolgt, so trete das in der Mundhöhle herabgeflossene Sekret mit seinen zahlreichen virulenten Bakterien in Wirksamkeit und rufe eine Entzündung des Gewebes hervor. Bei fast allen Bauchoperationen werde eine sehr grosse Zahl von Gefässen unterbunden. An all den Ligaturstellen würden sich bald grössere, bald kleinere Thromben bilden, die sich bei der geringsten Erschütterung, bei einem Hustenstoss lösen und in den Kreislauf gelangen könnten. Hiezu trete die erschwerte Expektoration. In seinen „Erfahrungen über lokale Anästhesie in der Breslauer chirurgischen Klinik" sagt Gottstein: „Ich halte mich noch nicht für berechtigt, dieses letztere Moment (Embolie) mit Sicherheit auch als eine

der Ursachen der Pneumonien nach Bauchoperationen hinzustellen, ich wollte nur die Aufmerksamkeit auf diesen Punkt lenken. Erst genaue Beobachtungen klinischer und experimenteller Natur können darüber Aufschluss geben. Solange müssen wir annehmen, dass es sich um Retentions-Aspirationspneumonien im Sinne Czerny's handelt."

Nach Chlumsky wurden vom Juni 1897 bis August 1899 78 Gastroenterostomien ausgeführt, davon starben innerhalb der ersten 30 Tage 21 Fälle. Bei den 21 im Anschluss an die Operation ad exitum gekommenen Fällen war 10 mal Pneumonie resp. Lungengangrän als Todesursache angegeben. Ausserdem wurde Pneumonie noch bei drei Fällen, die an Peritonitis starben, konstatiert. Chlumsky meint, dass neben der Hypostase Embolie und nervöse Einflüsse mitspielen können, was durch die Manipulationen am gefäss- und nervenreichen Gekröse bedingt sei, wofür auch der lobuläre Charakter der meisten Pneumonien spreche.

Kelling erlebte 1898 auf 1899 etwa bei jedem 5. Fall nach Magenoperation eine Pneumonie.

Henle berichtet über 1787 Laparotomien, die an der Mikuliczschen Klinik vom Jahre 1890 ab ausgeführt wurden, mit 143 Pneumonien. Davon verliefen 65 oder fast die Hälfte tödlich. Während Henle bei Mammaamputationen (200 an der Zahl) nur 1% Morbidität, $^1/_2$% Mortalität infolge Pneumonie feststellen konnte, musste er bei den Laparotomien den hohen Satz von 8% Morbidität und 3,6% Mortalität infolge Pneumonie aufstellen. Die Mehrzahl der Pneumonien ist nach Henle lobulärer Art. Der Process spielt sich meist im Unterlappen ab und zwar mehr im rechten, wie im linken. 52 der Gestorbenen konnten seciert werden. Bei 5 wurden Embolien in den Lungenarterien nachgewiesen.

Lotheissen teilt drei Fälle von Carcinom des Magens und Peritoneums mit, bei denen im Anschluss an Probelaparotomien bezw. an eine Punktion Embolie auftrat. In jüngster Zeit berichtete Albanus aus dem Eppendorfer Krankenhaus über 53 Fälle = 4,64% Thrombosen unter 1140 Laparotomien. Die meisten der Thrombosen hatten sich in den Venen der unteren Extremitäten gebildet. In 23 Fällen oder 2% der Laparotomien kam es zu Lungenembolien. Zu erwähnen ist, dass unter den Laparotomien des Hamburger Krankenhauses ziemlich viel gynäkologische Operationen figurieren.

Derjushinski, der die Frage der Pneumonie nach sämtlichen Operationen studierte, fand unter 4946 Operationen 43 Pneumonien (Morbidität von 0,8% mit 0,4% Mortalität). 9 mal trat die

Pneumonie nach Laparotomien auf, 7 mal nach Herniotomie, 4 mal nach Mammacarcinom, 8 mal nach Operationen an Lippen und Hals, 6 mal am Uterus, 9 mal nach Operationen an andern Stellen. Indem er drei Gruppen postoperativer Pneumonie unterscheidet, nämlich Narkosenpneumonien, Infektionspneumonien und hypostatische Pneumonien, weist er in 19 Fällen einen Zusammenhang zwischen Pneumonie und Operation nach.

Virchow hat als erster hervorgehoben, dass die Thrombose eine Gerinnselbildung im lebenden Gefäss ist. Das Wesen der Thrombenbildung wurde aber erst richtig erkannt, nachdem exakte Untersuchungen über Kreislaufstörungen und Blutgerinnung angestellt worden waren. Die erste grundlegende Arbeit über Blutgerinnung ist von Alexander Schmidt. Weitere wertvolle Arbeiten in dieser Frage, die noch nicht vollständig geklärt ist, lieferten Hammarsten, Wooldridge, Freund, Arthus et Pagès, Brücke, Pekelharing, Lilienfeld, Hauser u. A. Alle Hypothesen stimmen darin überein, dass der Gerinnungsvorgang an das Auftreten einer fibringeneratorischen Substanz unter Wirksamkeit eines aus zelligen Bestandteilen stammenden Fermentes gebunden ist. Nach Schmidt, der in seiner 1892 erschienenen Abhandlung über das Blut die Resultate langjähriger Arbeit über Gerinnung zusammenfasst, ist im Blutplasma Prothrombin enthalten. Aus dieser Vorstufe (Zymogen) spalte sich durch Einwirkung gerinnungsbeschleunigender zymoplastischer Substanzen, die durch Zerfall farbloser Blutkörperchen zu Stande kommen, das Fibrinferment oder Thrombin ab. Nach Löwit geben die farblosen Blutkörperchen dagegen einfach Bestandteile ihres Leibes an das Plasma ab (Plasmoschise). Ebenso hält Schmidt die fibrinogene Substanz für ein Produkt des Abbaues von Zellprotoplasma, indem aus einem Proteid, dem Präglobulin, unter dem Einfluss des Thrombins sich erst Serumglobulin, aus letzterem wieder Fibrinogen abspalte, aus welchem dann das Fibrin entstehe. Auf Grund neuerer Untersuchungen ist eine Beziehung des Fibrinfermentes zum Zellkern wahrscheinlich geworden. Unerlässlich ist auch die Gegenwart von Kalksalzen (Arthus und Pagès, Hammarsten). Nach Pekelharing ist das Thrombin (Fibrinferment) eine Nucleoalbumin-Kalkverbindung (Kalkverbindung des Prothrombins) und besteht der Gerinnungsprocess darin, dass das Thrombin auf das Fibrinogen Kalk überträgt und dasselbe in die unlösliche Kalkeiweissverbindung Fibrin überführt. Nach

Lilienfeld wird dem aus dem Zellkern stammenden Nucleohiston, einem Nucleoproteid, die Hauptbedeutung für die Blutgerinnung zugeschrieben. Durch Abspaltung eines gerinnunghemmenden Körpers des Histon, bleibt das gerinnungserregende Leuconuclein zurück, welches aus Fibrinogen das Thrombosin entsprechend dem Thrombin Pekelharing's erzeugt. Das Thrombosin bildet nach Lilienfeld in Verbindung mit Kalksalzen das Fibrin. Nach Wooldridge sind Lecithin und lecithinhaltige Proteinsubstanzen von der grössten Bedeutung für die Gerinnung. Brücke, Baumgarten, Cohnheim zeigten, dass in einem unter antiseptischen Cautelen und grösster mechanischer Schonung doppelt unterbundenen Gefässe das Blut wochenlang flüssig bleibt, wenn die Ernährung der Gefässwände durch die Vasa vasorum eine genügende ist. Freund fing Blut in mit Vaseline ausgegossenen Gefässen auf, ohne dass das Blut gerann. Erst bei pathologischer Veränderung der Gefässwände durch mechanische oder chemische Reize entsteht Gerinnung, das intakte, lebende Endothel der Gefässwand übt direkt eine gerinnungshemmende Wirkung aus. Eine Veränderung der Gefässwand wird zumeist durch Atheromatose mit sekundärer Verkalkung oder Verfettung der Gefässintima, durch Verletzungen und Entzündungen der Gefässwandung bedingt.

Auf Grund der Untersuchungen von Bizzozero, Eberth und Schimmelbusch, Löwit ist zur Thrombenbildung auch eine hinlängliche Verlangsamung des Blutstromes erforderlich. Tritt eine Stromverlangsamung in dem Masse ein, dass die roten Blutkörperchen des axialen Stromes unter dem Mikroskop erkennbar werden, so treten weisse Blutkörperchen aus dem axialen Strom in die Plasmazone (Randstellung der Leukocyten nach Cohnheim), besonders aber dringen die von Hayem beschriebenen Hämatoblasten bezw. die damit identischen Blutplättchen Bizzozero's in die Randzone heraus. An der veränderten Wandstelle haften die Blutplättchen und verkleben miteinander, ein Vorgang, den Eberth und Schimmelbusch Konglutination nennen. Zu erwähnen ist, dass Bizzozero die Blutplättchen für einen dritten präformierten Blutbestandteil hält, eine Auffassung, welche neuerdings von Deetjen geteilt wird. Nach Bizzozero sind die Blutplättchen in grosser Anzahl im Blut, sind ausserordentlich hinfällig und haben eine grosse Tendenz, untereinander und an Fremdkörpern zu kleben. Weigert, Hlava u. A. legen die Blutplättchen als Zerfallsprodukte farbloser Blutkörperchen aus. Löwit betrachtet sie als in

Plättchenform aus farblosen Blutkörperchen ausgefülltes Globulin. Nach Untersuchungen von Wlassow sind die Blutplättchen das Produkt roter geschädigter Blutkörperchen und ist die Blutgerinnung durch das aus den roten Blutkörperchen frei werdende Fibrinferment (Nucleoalbumin) veranlasst. Dieser Ansicht, die sich mit den oben angeführten neueren Auffassungen über die chemischen Vorgänge bei der Blutgerinnung wohl vereinigen lässt (Pekelharing, Lilienfeld), schliessen sich Ziegler und Arnold an. Als prädisponierende Momente für eine Verlangsamung der Cirkulation sind vor allem das Potatorenherz und die fettige Degeneration des Herzens anzusehen. Auch sind die Herzveränderungen in der Schwangerschaft zu berücksichtigen, die nach Ansicht vieler Gynäkologen in einer geringen fettigen Degeneration des Muskels mit Dilatation des rechten Ventrikels und relativer Insufficienz der Klappen, nach Ansicht anderer Gynäkologen (Winckel, Kehrer, Veit) in einer physiologischen Hypertrophie bestehen. Ebenso sind psychische Depressionszustände von Einfluss, worauf besonders Sonnenburg und Oppenheim hingewiesen haben. Eine örtliche Störung der Blutbewegung wird dann noch durch Kompression oder durch umschriebene Erweiterung der Gefässe herbeigeführt. Auch gehört die Unterbindung der Gefässe hierher. Schliesslich können pathologische Veränderungen des Blutes zur Thrombose führen, indem ein erhöhter Zellzerfall und eine gesteigerte Bildung von Fibrinferment und fibrinogener Substanzen statt hat, so bei schwerer Anämie, bei Chlorose, in der Schwangerschaft, bei Infektionskrankheiten, bei Cachexie. Der Zellzerfall bei Cachektischen (Zerfall der weissen Blutkörperchen) findet nach den Untersuchungen von Fr. Müller, Noorden und Grawitz durch die in den Säften kreisenden Toxine statt. Dabei kommt es durch die gleichzeitige hochgradige Wasserverarmung zur Eindickung des Blutes. Aehnlich bei den infektiösen Krankheitsprocessen. Toxische Einflüsse machen sich noch geltend bei Verbrennungen (Silbermann) und Vergiftungen. Freilich mag hier eine schädigende Einwirkung auf die Gefässwände direkt mitwirken. Bei der Anämie, Chlorose etc. kommt es zur Verarmung des Blutes an Blutkörperchen und festen Substanzen und damit zur indirekten Schädigung des Herzmuskels und des Gefässsystems. Bei der Verschiedenheit der Bedingungen, unter denen Thrombose beim Menschen vorkommt, wird allgemein angenommen, dass bald das eine, bald das andere Moment hauptsächlich die Entstehung der Thrombose bedingt, ein Moment allein aber nicht genügt. Birch-Hirsch-

feldt stellt deshalb nach dem Vorwiegen der eben besprochenen Hauptfaktoren die Ursachen der Thrombose in folgender Weise zusammen: 1) Adhäsionsthrombose, 2) Stagnationsthrombose, 3) Fermentthrombose.

Hat sich nun durch Konglutination von Blutplättchen und deren Umbildung zu einer kohärenten Thrombusmasse (viscöse Metamorphose nach Eberth), die bereits eine Art Gerinnung ist, ein Plättchen-Thrombus gebildet, so tritt in der Regel gleichzeitig eine ausgiebige Fermentwirkung ein. Auch die von den Plättchenthromben eingeschlossenen weissen Blutkörperchen können eine Fermentwirkung entfalten, und Gerinnung in der Plasmazone des Blutstromes herbeiführen. Cirkulieren in der Randzone nur farblose Blutkörperchen, so bleibt die Gerinnungsmasse farblos. Treiben dagegen in der Plasmazone auch rote Blutkörperchen oder greift die Gerinnung auf den axialen Strom über, so entstehen gemischte Thromben. Bei sehr stark verlangsamter Blutströmung, die sich der Stagnation nähert, tritt eine bunte Verteilung der corpuskulären Elemente im Gefässlumen ein. Es gerinnt das Blut in seiner ganzen Menge und entsteht ein Gerinnungsprodukt, welches rote und weisse Blutkörperchen in dem gleichen Mengenverhältnis enthält, das dem Blut zukommt (roter Thrombus). Zahn wies zum erstenmal auf diese verschiedenen Thrombenarten hin. Je nach der Beziehung der Thromben zum Gefässrohr unterscheidet man noch wandständige und obturierende Thromben. Die Fibrinfasern der Thromben setzen sich radiär an den Endothelzellen des Gefässes an, weshalb Hauser die in Auflösung begriffenenen Endothelzellen als Gerinnungscentren deutete.

Unmittelbar nach seiner Entstehung ist der Thrombus, besonders der rote, weich und reich an Blutflüssigkeit, später wird er derber und trockener, indem sich der Faserstoff zusammenzieht. Im Laufe der Zeit wird die Thrombusmasse durch junges, gefässreiches Bindegewebe substituiert, das sich aus den Endothelien der Intima (Thiersch, Rabel, Riedel) oder nach anderen Autoren aus eingewanderten weissen Blutkörperchen (Ziegler, Hüter-Lossen), entwickeln soll. Sicher stammt ein Teil des in den Thrombus eindringenden Zellmaterials, wenigstens bei grösseren Gefässen, aus der Intima, und zwar von Abkömmlingen des Endothels selbst und aus dem subendothelialen Bindegewebe, ein Teil von der Adventitia. Der Thrombus wirkt allmählich als Fremdkörper irritativ auf seine weitere Nachbarschaft. Beneke macht für die Anregung der orga-

nisatorischen Wucherung der Gefässwände die mit der Thrombose verbundene Entspannung der Gewebe geltend, unter der für die Gefässwandzellen günstigere Lebensbedingungen geschafft würden. Bei der Thrombenbildung wird die Spannungsveränderung nach Beneke durch die Schrumpfung des Thrombus herbeigeführt. Die Tunica media und intima wird dabei von jungen Gefässsprossen an verschiedenen Stellen durchbrochen, die von jungen, spindelförmigen Bindegewebszellen, sogenannten Fibroblasten, und kleinen Häufchen von Rundzellen begleitet sind. Infolge Um- und Durchwachsung des Thrombus von Seite der Kapillarsprossen und der jungen Zellen, die sich in ein Bindegewebsnetz umwandeln, kommt es zur Zerbröckelung der Thrombusmasse, zum körnigen Zerfall der Blutplättchen und des Fibrins. Die Trümmer werden durch Zellen, welche aus den neugebildeten Gefässbahnen auswandern, resorbiert und fortgeführt. Beim Zerfall der roten Blutkörperchen wird körniger Blutfarbstoff frei. Indem vom Lumen der erhaltenen Gefässstrecke aus das Blut mit genügendem Druck in die Hohlräume des Thrombus nachströmt, wird der Thrombus kanalisiert. Das an Stelle des Thrombus gesetzte Bindegewebe schrumpft unter Ausscheidung von Bindegewebsfibrillen aus dem Protoplasma der eingewanderten Fibroblasten, unter Schwund ihrer Kerne und Verödung der Gefässe. Es restieren dann Bindegewebsbalken, welche das Lumen des früher thrombosierten Gefässes durchziehen oder es bleibt eine Gefässnarbe zurück. Tritt eine Vaskularisation nicht ein, so erweicht der centrale Teil des Thrombus, es bildet sich infolge fettiger Degeneration des Thrombus eine breiartige graurote oder grauweisse Zerfallsmasse. Die Erweichung kann peripherwärts weitergreifen. Auch kann eine Erweichung des Thrombus durch Eiterbakterien, welche primär im Thrombus liegen oder sekundär auf die Gefässwand und den Thrombus übergreifen, herbeigeführt werden (puriforme Erweichung). Bei Verflüssigung des Thrombus können kleine Stückchen desselben von dem Blutstrom fortgeschwemmt werden.

Der an einer Stelle des Gefässsystems steckenbleibende Embolus verursacht neue Niederschläge von Fibrin an seiner Oberfläche. Weiterhin geht er dieselben Veränderungen ein wie ein Thrombus. Ist der Embolus mit bakteriellen Entzündungserregern beladen, so kann es sehr rasch zur Ausbreitung des mykotischen Processes im Körper kommen. Zu sondern von dieser gewöhnlichen Form der Embolie, aber ihr analog ist die Capillarembolie und die Parenchymzellenembolie (Leberzellen-, Placentarzellen-, Knochenmarksriesenzellen-,

Geschwulstzellen-, Fett- und Bakterienembolie). Führt der Embolus zum vollständigen Verschluss einer Gefässbahn und fehlen in dem verstopften Bezirk Gefässanastomosen, so tritt Gewebsnekrose ein. Die Nekrose besteht nach Weigert in einer Gerinnung des flüssigen Zelleiweisses, weshalb er den Process als Koagulationsprocess bezeichnete, und kommt die Gerinnung des Zelleiweisses durch die Einwirkung des Plasmastromes auf die abgestorbenen, noch gerinnungsfähigen Elemente zustande. Der chemische Vorgang bei der Koagulationsnekrose ist der Fibrinbildung nahe verwandt. Neben den chemischen Veränderungen im Protoplasma kommt es zu morphologischen Veränderungen in dem der Nekrose verfallenen Gewebe, zum Verschwinden der Kerne und zur Umwandlung von Zellen und Kernen in eine homogene Masse (Weigert, Klebs, Schmaus und Albrecht). Der absterbende Gewebsabschnitt kann blutleer bleiben und es entwickelt sich ein anämischer Infarkt, der eine helle, lehmgelbe Farbe und derbe Konsistenz zeigt. Stellt sich dagegen eine spärliche Blutzufuhr aus benachbarten Capillaren oder Venen her, so kann es zur Diapedesis roter Blutkörperchen und zur Durchsetzung des Gewebes mit extravasierten Blutkörperchen kommen, es bildet sich ein hämorrhagischer Infarkt (Cohnheim, Litten u. A.). Die Pfröpfe pflegen in der Richtung der normalen Cirkulation verschleppt zu werden. Den Beweis der retrograden venösen Embolie erbrachten Heller und Arnold. Endarterien im Sinne Cohnheim's, bei welchen in der Regel nach embolischer Verstopfung Infarkte sich einstellen, weisen Gehirn, Retina, Milz, Nieren und Lungen auf. Hecker gebührt das Verdienst, zum erstenmal klinisch bei einer plötzlich verstorbenen Wöchnerin festgestellt zu haben, dass der Tod durch Verschleppung eines Embolus aus der thrombosierten Vena cruralis in die Lungenarterie verursacht worden war. Virchow wies als erster experimentell nach, dass abgelöste Teile zerfallener Thromben durch den Blutstrom weggeschwemmt in die Lungenarterie gelangen, dieselbe verstopfen und dadurch den sofortigen Tod hervorrufen können. Die Pathogenese der Embolie und des Infarktes ist in erschöpfender, mustergiltiger Weise von Gerhardt dargelegt. Auch Penzoldt und Aufrecht haben sich eingehend mit diesen Erscheinungen beschäftigt. Nach Aufrecht ist der Lungeninfarkt nur die Folge von Gefässverstopfung und ist die Annahme von Friedreich, Rindfleisch, Ziegler, dass Infarkte aus Blutungen hervorgehen können, nicht haltbar. Die Verstopfung wird durch einen Embolus oder durch örtliche Throm-

bose herbeigeführt. Letztere ist nach Aufrecht meist auf eine fibrinoide Degeneration (schollige Umwandlung) der Adventitia kleinerer Lungenarterien zurückzuführen. Der Lungeninfarkt sitzt meist subpleural und in dem Unterlappen. Dem stärkeren Zug des Blutstromes folgend gelangen die Emboli nach Gerhardt und Penzoldt in der Regel in den rechten Unterlappen. Als Bedingungen linksseitiger Embolie und Infarktbildung werden angesehen: 1) Abschwächung der Strömung im rechten Pulmonalarterienast durch voraufgegangene mehrfache oder grobe Emboli, und rechtsseitige Lungenvenenthrombose (Penzoldt). 2) Abschwächung der Strömung durch Schrumpfung der rechten Lunge, Kompression durch Pleuraexsudat und ähnliche Ursachen (Gerhardt). 3) Verstärkte Strömung in den linken Pulmonalarterienast infolge stärkerer Atembewegungen der linken Lunge bei rechter Seitenlage (Penzoldt).

Bei unseren 14 Fällen tritt das starke Vorwiegen der rechtsseitigen Embolie und Infarcierung nicht zu Tage, 6mal war die rechte, 4mal die linke Lunge betroffen, 4mal beide Lungen.

Die Gestalt der Infarkte ist meist kegelförmig und zwar in der Weise, dass die Spitze des Kegels dem Embolus, seine Basis der Organoberfläche entspricht. Der Infarkt ist durchschnittlich von der Grösse einer Kirsche. Bei Verstopfung kleiner Arterienäste genügt die collaterale Blutzufuhr in der Regel, um die Koagulationsnekrose der kleinen Bezirke hintanzuhalten. Zur Entstehung von Lungeninfarkten sind überhaupt, da die Pulmonalarterien nicht nur capillare Anastomosen mit den Aesten der Arteriae pleurales und Arteriae bronchiales besitzen, sondern auch unter sich durch reichliche und weite Capillaranastomosen in Verbindung stehen, chronische venöse Stauungen in der Lunge erforderlich. Letztere sind meist bedingt durch Mitralinsufficienz und -Stenose, sowie durch Herzmuskelschwäche und führen häufig zum Bild der braunen Induration. Durch die chronische Stauung stellt sich eine Dehnung und Erweiterung der Capillaren mit Einengung der Alveolarlumina ein. Einen regelmässigen Befund bildet in Stauungslungen das meist reichliche braune Pigment, das sich als Residuum der zahlreich stattfindenden kleinen Stauungsblutungen in dem interstitiellen Gewebe wie auch in den lufthaltigen Räumen der Lunge findet. Durch die Ausdehnung der Capillaren und die gleichzeitige Zunahme des bindegewebigen Gerüstes erleidet die Lunge eine Vermehrung ihrer Konsistenz, die der cyanotischen Induration anderer Organe gleich ist. In der Lunge sind die Infarkte ausschliesslich hämorrhagischer

Natur. In das kernlose Gewebe sind rote Blutkörperchen en masse eingestreut. Zwischen diesen kann man zuweilen Fibrinfäden konstatieren. Selten sind die Capillaren durch hyaline Thromben verlegt. Die schwarzroten, scharf begrenzten, vollkommen luftleeren Herde, die meist an der Lungenoberfläche prominent sind, lassen auf dem Durchschnitt reichlich Blut abstreifen.

Infolge Resorption des nach und nach zerfallenden nekrotischen Gewebes, das wie ein Fremdkörper auf die Umgebung wirkt, durch Phagocyten (Pigmentkörnchenzellen) und Substituierung durch junges Granulationsgewebe, das seine Entstehung einer lebhaft zelligen Proliferation des den Herd umgebenden peribronchialen Bindegewebes verdankt, nimmt der Infarkt an Volumen allmählich ab und sinkt gegen die Ober- und Schnittfläche hin ein. An Stelle des Infarktes bildet das eingedrungene Granulationsgewebe schliesslich durch Schrumpfung der Fibroblasten und Verödung der Gefässe die embolische Narbe, die sich als an der Oberfläche eingezogener, fibröser, grauweisser, mehr oder weniger keilförmiger Herd präsentiert. Die Pleura ist über dem narbig verdichteten Lungengewebe durch Faserstoffablagerungen verdickt. Sind die abgestorbenen Massen zu gross, um einer vollständigen Resorption zugänglich zu sein, so bleiben die Verfallsmassen lange als körniger Detritus liegen, in welchem sich häufig Fettnadeln, Tyrosin- und Cholestearinkrystalle ausscheiden. Eine Kalkablagerung kann hinzutreten. Oder es tritt eine Verflüssigung des nekrotischen Gewebes und Cystenbildung ein, indem durch bindegewebige Wucherung des den flüssigen Herd umgebenden Gewebes sich eine Art fibröse Kapsel bildet. Der Anfangs trübe Inhalt schwindet langsam durch Resorption und wird durch eine klare seröse Flüssigkeit ersetzt. War die Blutsperre keine vollkommene und langdauernde, so können auch die weniger empfindlichen interstitiellen Elemente des Infarkts erhalten bleiben und sich ihrerseits ebenfalls an der Gewebsbildung beteiligen.

Bei Anwesenheit von Entzündungserregern entwickelt sich in der Umgebung des den Infarkt bedingenden Embolus eine Entzündung, die zunächst zur hämorrhagischen oder croupösen Pneumonie führt. Die Pneumonie manifestiert sich durch eine kongestive Hyperämie mit nachfolgender serös-hämorrhagischer Exsudation unter gleichzeitiger Abstossung von Epithelzellen und Beimischung zahlreicher roter sowie vereinzelnter weisser Blutkörperchen. Dazu kann die Beimengung von Fibrinfäden kommen. Die Ausbreitung der embolischen Pneumonie ist ganz unregelmässig, vom Bronchialverlauf

unabhängig. Die Herde sitzen mit Vorliebe subpleural. Durch Eitererreger kommt es mehr zur Ansammlung von Leukocyten um den Embolus und zur eitrigen Einschmelzung des Gewebes. Es entwickelt sich ein embolischer Abscess. Dabei ist möglich, worauf schon Aufrecht aufmerksam gemacht hat, dass die Mikroorganismen nicht mit dem Embolus, sondern mit der Atmungsluft zur Lunge gelangen. Sind in dem embolischen Pfropf Fäulnisorganismen vorhanden oder gelangen solche Organismen von den Bronchien aus in den erkrankten Bezirk, so geht das Gewebe einen brandig-jauchigen Zerfall ein. Das Gewebe wird missfarbig, grauschwarz oder schwarzbraun verfärbt und übelriechend. Bei der Bildung subpleuraler Entzündungsherde wird stets auch die Pleura in Mitleidenschaft gezogen, wobei sich eine eitrige oder eitrig-fibrinöse Entzündung entwickelt. Die Entzündung dehnt sich nicht selten über die ganze Lungenoberfläche aus. Innerhalb des Lungengewebes kann die Eiterung und der brandige Zerfall auf angrenzende Lungenteile weiterschreiten. Sehr bald werden von dem embolischen Abscess oder besonders von der eitrigen Pleuritis her die peribronchialen und interlobulären Lymphgefässe ergriffen und sind dieselben mit eitrigem Exsudat gefüllt. Unter Umständen kommt es zur Vereiterung des interlobulären Bindegewebes. Die metastatischen Lungenabscesse können bei ihrer Vergrösserung nach der Pleura oder nach den Bronchien durchbrechen. Durch die Entleerung des Eiters kann Ausheilung erfolgen, indem in der Umgebung der Abscesse Granulationsgewebe wuchert, welches sich in Narbengewebe umwandelt. Der Eiter wird auch manchmal teilweise resorbiert, namentlich bei kleineren Abscessen, oder er dickt sich ein und verkalkt. Bleibt der Durchbruch und die Resorption aus, so ist die Gefahr einer Pyämie gegeben (Ziegler, Birch-Hirschfeldt, Dürck, Schmaus).

Nicht geklärt ist der Weg, den der Embolus von der Bauchhöhle aus zur Lunge einschlägt. Der direkte Weg führt von der Cava inferior zum Herzen und zur Lunge. Für die intraperitonealen Eingriffe kommen vor allem die Verhältnisse des Pfortadersystems in Betracht, die eingehend auseinander gesetzt werden müssen. Die Pfortader wurzelt in den Venen des Darmkanals und seiner drüsigen Anhänge und verteilt sich in dem Parenchym der Leber. Der etwa 6 cm lange Stamm der Pfortader setzt sich hinter dem Kopf des Pankreas aus der Vena mesenterica superior und der Vena

lienalis zusammen. Die Vena mesenterica superior nimmt auf: 1) die Venae jejuno-iliacae, 2) die Vena ileo-colica, 3) die Vena colica dextra, 4) die Vena colica media, 5) die Vena cornaria ventriculi inferior dextra.

Die Vena lienalis nimmt auf: 1) die Vena mesenterica inferior (V. col. sin. et inf., V. häm. sup.), 2) die Vena coronaria ventriculi inferior sinistra, 3) die Venae pancreaticae und duodenales.

Die Vena gastrica superior kann in die Vena lienalis einmünden oder bildet eine eigene Wurzel. Die Venae gastricae breves münden zum Teil in die Vena lienalis, zum Teil direkt in den Pfortaderstamm ein. Eine weitere ganz kleine Wurzel liefert die paarige Vena cystica. Der Pfortaderstamm zieht von der Arteria hepatica und dem Ductus hepaticus flankiert, von den Nerven des Lebergeflechtes und von zahlreichen Lymphgefässen umgeben, zur Leberpforte, erweitert sich zum Sinus Venae portae, aus dem seine beiden Hauptäste hervorgehen. Durch Verzweigung der Aeste entstehen die Venae interlobulares, aus denen ein reichentwickeltes Capillarnetz hervorgeht. Aus letzterem sammeln sich wieder die Venae intralobulares, welche in die Venae sublobulares einmünden. Letztere treten zu grösseren Lebervenenstämmen zusammen und ergiessen sich in die Venae hepaticae, die direkt zur Vena cava inferior ziehen.

Nach Toldt werden accessorische Pfortadern von kleinen Venen dargestellt, welche in dem Peritonealüberzug der Leber und in den benachbarten Peritonealfalten des Zwerchfells und des Magens entspringen, aber sich nicht immer mit dem Stamm der Pfortader vereinigen, sondern sich teilweise selbständig in das Leberparenchym einsenken. Unter diesen sind nach Toldt insbesonders die Venae paraumbilicales hervorzuheben, welche aus Verzweigungen der Venae epigastricae inferiores entspringen und das Pfortadersystem mit den Bauchdeckenvenen verbinden. Baumgarten, der die Bedeutung der Nabelvene für die Cirkulationsverhältnisse bei Lebercirrhose speciell studiert hat, kam auf Grund von Sektionsbefunden, von Injektionspräparaten und mikroskopischen Untersuchungen der Nabelvene zu folgenden Schlüssen:

1) Die Nabelvene unterliegt, wie alle übrigen nur fötalen Gefässe, post partum einem Obliterationsprocess, welcher demjenigen einfach in der Kontinuität unterbundener Gefässe vollkommen analog ist. Dementsprechend wird der Verschluss nur in dem unteren Endstück, dem Venenstumpfe, stets ein totaler, in den weiter oberhalb gelegenen Teilen erhält sich dagegen in der Regel ein mehr oder weniger feiner Restkanal, der

während des ganzen Lebens und zwar unter normalen Verhältnissen in der Richtung nach der Leber hin vom Blut durchströmt wird.

2) Die Cirkulation in dem Restkanal wird vermittelt durch kleine Aeste, welche am Nabel aus Verzweigungen der Venae epigastricae profundae entspringen und sich in die Nabelvene in verschiedener Höhe, meist in das mittlere Drittteil derselben, ergiessen.

3) Der grösste und konstanteste dieser Aeste ist offenbar identisch mit der von Burow als konstanter Seitenzweig der Nabelvene beim menschlichen Embryo beschriebenen Vene.

4) In einem Teil der Fälle mündet diese grösste parumbilicale Vene nicht in die Nabelvene, sondern in das Pfortadersystem der Leber. Sie entspricht dann der von Sappey beschriebenen grössten unter der Gruppe der parumbilicalen „accessorischen" Pfortadervenen, der gemeinhin sogenannten „Sappey'schen Parumbilicalvene".

5) Aber auch in diesen letzterwähnten Fällen ist die Nabelvene meist nicht astlos, indem eine oder die andere der kleineren Parumbilicalvenen — Baumgarten's „Schaltvenen" — in die Nabelvene einmündet.

6) Von der Grösse, Zahl und Einmündungsstelle der eintretenden Aeste hängt die Weite und Länge des definitiven Restkanals der unvollständig obliterierten Nabelvene ab, dergestalt, dass beim Erwachsenen bald ein für eine gröbere oder feinere Stahlsonde bequem durchgängiger, ca. 6—10 cm langer, bald nur ein für eine dickere oder feinere Schweinsborste durchgängiger Kanal mit gleichem Längenwechsel gefunden wird. Münden, was nur seltene Ausnahme ist, gar keine Aeste in die Nabelvene ein, so wächst dieselbe vollständig zu.

Baumgarten hat dann noch konstatiert, dass bei Cirrhose der Leber sich der Restkanal und seine Seitenäste entsprechend stark erweitern. Regelmässige Anastomosen des Pfortadersystems mit der Hypogastrica bezw. der unteren Hohlvene vermittelt die Vena haemorrhoidalis superior dadurch, dass sie mit dem Plexus pudendohaemorrhoidalis in Verbindung tritt. Dann anastomisieren die kleinen Venen der Gekrösewurzeln mit den retroperitoneal gelegenen Venae lumbales, die unter sich kommunicieren und in die Hohlvene einmünden. Ferner bestehen Verbindungen zwischen Magenvenen (Cardia des Magens) und Oesophagusvenen. Uebergänge direkter kleiner Pfortaderzweige in die Hohlvene sind als regelmässige Erscheinung nur bei Pferden beschrieben. Das Pfortadersystem ist also durchaus kein vollständig in sich abgeschlossenes Gefässgebiet.

Von den Anatomen wird nun die Möglichkeit der Verschleppung eines Embolus von der Bauchhöhle in die Lunge auf dem Pfortaderleberweg negiert. Ueber die Weite der Kapillaren gehen die Meinungen dahin, dass die Lebercapillaren weiter sind wie die der

Lunge. Nach Frey haben die Lungencapillaren einen Durchmesser von 6—12 μ, die Lebercapillaren einen solchen von 9—21,6 μ. Nach Toldt sind die Capillaren der Lunge und des Nervensystems am feinsten und lassen die Lungencapillaren gerade ein Blutkörperchen passieren. Der Flächendurchmesser eines Blutkörperchens beträgt beim Menschen im Durchschnitt 7,5 μ. Stöhr schreibt hinwieder den Lebercapillaren eine Weite von 10—14 μ zu. Rauber zählt die Capillaren der Leber, des Knochenmarks und der Zahnpulpa zu den weitesten (12—20 μ), den Lungencapillaren misst er ein mittleres Kaliber zu (7—10 μ), zu den engsten Capillaren rechnet er die der Retina und der Muskeln. Gegenbaur hält am engsten die Capillaren des Gehirns und der Retina (5—6 μ), weiter erscheinen sie ihm in den Muskeln, dann in den meisten Drüsenorganen (10 bis 14 μ), am weitesten im Knochengewebe (22 μ).

Von den Klinikern leugnen Herman, Lesshaft, Sonnenburg, Oppenheim, denen sich Bayer, Klemm u. A. anschliessen, die Möglichkeit des Pfortaderleberweges. Gussenbauer-Pietrzikowski, Gottstein, Gerulanos, Henle plädieren hiefür.

Herman führt folgende Umstände an, die gegen die Gussenbauer-Pietrzikowski'sche Theorie überhaupt sprächen: 1) Sei es schwer sich zu denken, wie die losgerissenen Thromben das Capillarnetz der Leber passierten. 2) Müsste jedenfalls ein Teil derselben in der Leber haften bleiben und hier infektiöse Processe hervorrufen. 3) Müsste man öfter Embolien in den Lungen mit Ausgang in Eiterung finden. 4) Müsste man häufiger embolisch-entzündliche Processe nach Operationen im Gebiet der Vena cava superior sehen, da hier die Leber als Filter nicht im Wege stehe.

Sonnenburg, der, wie oben angeführt, warm für die Theorie eintritt, giebt die Möglichkeit der Verschleppung eines Embolus in die Lunge nur auf dem Wege des mit der Vena hämorrhoidalis superior in Verbindung tretenden Plexus pudendo-hämorrhoidalis zu. Oppenheim, Klemm, Bayer denken ebenfalls bei der Embolie der Lunge im Anschluss an abdominale Eingriffe an die Vermittlung von Gefässanastomosen, ohne sie näher zu nennen.

Dagegen ist nach Pietrzikowski der Pfortaderweg für die in der Lunge entstehenden Herderkrankungen von selbst einleuchtend, besonders für kleine Thromben müsse dieser Weg als möglich zugegeben werden. Für grössere Thromben komme ein direkter Weg in der Weise in Betracht, dass zwischen dem Pfortadersystem und

der unteren Hohlvene teils direkte, teils indirekte Anastomosen bestünden. Gerulanos erscheint es wahrscheinlich, dass capilläre Embolien mit Bakterien das weitere Capillarsystem der Leber leicht passieren können, während sie in dem engeren Lungensystem hängen bleiben. Henle führt als Weg, den die Infektion von der Bauchhöhle zur Lunge hin nimmt, hauptsächlich die Verbindungen an, welche zwischen den Venen des Pfortaderkreislaufes und der Cava, der Hypogastrica, den Oesophagusvenen bestehen. Doch giebt Henle die Möglichkeit zu, dass kleinste Emboli die weiten Lebercapillaren passieren, um dann in den engen Lungencapillaren stecken zu bleiben.

Es galt nun experimentell zu eruieren, ob und nach welchen Bauchoperationen Lungenembolien auftreten, ob und unter welchen Umständen embolische Pneumonien zustande kommen und welchen Weg die Emboli von der Bauchhöhle zur Lunge einschlagen.

Es wurden zu diesem Behufe zunächst an 15 Kaninchen Laparotomien vorgenommen. Die Cirkulationsverhältnisse sind beim Kaninchen denen des Menschen im ganzen ähnlich. (Krause.) Die Differenz des Bauchhöhlensitus durch die starke Entwicklung des Coecums beim Kaninchen fällt für die Beurteilung der gestellten Fragen kaum in die Wagschale. Zu berücksichtigen ist nur, dass die Vena und Arteria ileo-colica und appendicularis beim Kaninchen viel mehr entwickelt ist wie beim Menschen. Als Versuchstiere wurden Kaninchen Hunden vorgezogen, weil man bei letzteren mit Recht den Einwand der Aspiration erhoben hat, indem Hunde bei Reizung des Peritoneums sehr leicht erbrechen. Bei Kaninchen ist man diesem erschwerenden Umstand nicht unterworfen. Als Narcoticum kam zudem ausschliesslich Chloroform in Anwendung. Kleine Chloroformdosen vertrugen die Tiere ganz gut. Die Operationen wurden absolut aseptisch ausgeführt. Zur grösstmöglichen Durchführung der Asepsis ist fast jede Assistenz von der Operation ferngehalten worden. Das Abdomen der Tiere wurde natürlich gründlich rasiert und mit Seife, Aether, Alkohol und Sublimat gereinigt, die Bauchwunde nach der Operation immer mit einem Collodiumverband bedeckt. Berücksichtigt wurde auch sehr die Operation möglichst rasch zu Ende zu führen, um eine Abkühlung des Darmes bezw. der Peritonealhöhle zu vermeiden. Zur Hintanhaltung der Abkühlung dienten weiterhin warme Kochsalzkompressen.

Zur Ausführung kamen, wobei immer in der Linea alba eingegangen wurde, 2 Abbindungen des Omentum majus, 1 Unterbin-

dung der Milzgefässe mit nachfolgender Exstirpation der Milz, 2 Unterbindungen der Vena coron. ventriculi sup., 3 Unterbindungen der Vena mesent. super. bezw. infer., 1 Unterbindung der Pfortader, 3 Appendectomien, 1 Darmresektion, 1 Magenresektion, 1 Leberresektion.

Es mögen nun die Operationen etwas näher ausgeführt werden. Gleichzeitig sollen die positiven Sektionsbefunde, welche sofort nach der Tötung der Tiere mittelst Chloroform bezw. dem spontanen Exitus derselben erhoben wurden, kurze Mitteilung finden:

9. XI. 03. 1. Kaninchen, Körpergewicht 2620 g. Totale Abbindung des Omentum majus mit Catgut. Abtragung des Netzes. Operationsdauer 10 Min. Temp. 10. XI. 38.2, 11. XI. 38.4, 12. XI. 37.5. — 13. XI. 03 Sektion x[1]): leichte, circumskripte, peritoneale Adhäsionen zwischen Coecum und einer Ileumschlinge. Magen mit Nahrungsbrei stark gefüllt, Mucosa in der Pars cardiaca deutlich injiciert, geschwellt. Abdominaler Befund sonst gehörig. Rechtes Herz mit Blutgerinnseln stark gefüllt. Pleurahöhlen leer. Die Pleura beider Lungen glatt, glänzend. Vereinzelte Ecchymosen beiderseits. Das Lungengewebe sämtlicher Lappen ist ziemlich blutreich, lufthaltig. Die grossen Lungengefässe enthalten lockere Gerinnsel. Bronchien leer.

9. XI. 03. 2. Kaninchen, Körpergewicht 3114 g. Totale Abbindung des Omentum majus mit Catgut. Abtragung des Netzes. Operationsdauer 9 Min. Temperatur normal. Tier frisch. — 13. XI. 03. Sektion x: Befund der Bauch- und Brusthöhle gehörig. Lungengewebe blutreich, lufthaltig. Saftgehalt mässig. Die grossen Gefässe und Bronchien sind leer.

10. XI. 03. 3. Kaninchen, Körpergewicht 3229 g. Exstirpation der Milz. Operationsdauer 12 Min. Temp. 11. XI. 39.3, 12. XI. 39.6 (Tier apathisch), 13. XI. 40.1, 14. XI. 38.9, 15. XI. 38.3 (Tier frisch), 16. XI. 37.8. — 19. XI. 03. Sektion x: an der Ligaturstelle findet sich ein grauweisser, fibrinöser Belag. Mit dem Rest des Ligamentum gastrolienale ist eine Jejunumschlinge leicht adhärent. Sonst abdominaler Befund normal. An den Lungen ist keine Abnormität zu konstatieren.

10. XI. 03. 4. Kaninchen, Körpergewicht 2223 g. Einfache Unterbindung der Vena coron. sup. mit Catgut. Operationsdauer 10 Minuten. Temperatur normal. Tier frisch. — 16. XI. 03. Sektion x: die kleine Magenkurvatur ist mit der unteren Leberfläche (lobulus sin. post.) fibrös verwachsen. Magenschleimhaut ist, abgesehen von einigen schmutzigbraunen Pigmentierungen in der Gegend der kleinen Kurvatur, unverändert. Leberkapsel glatt, glänzend. Leber schneidet sich gehörig. Aci-

1) Das Zeichen x soll die Tötung des Tieres, das Zeichen § den spontanen Tod desselben anzeigen.

nöse Zeichnung deutlich. Blutgehalt reichlich. Herz ganz mit Blutgerinnseln gefüllt. Pleura beider Lungen glatt, glänzend. Vereinzelte subpleurale Ecchymosen beider Lungen. Lungengewebe blutreich, lufthaltig. Lungengefässe enthalten lockere Gerinnsel.

11. XI. 03. 5. Kaninchen, Körpergewicht 2845 g. Einfache Unterbindung der Vena und Arteria coron. ventr. sup. mit Catgut. Operationsdauer 10 Min. Temperatur normal. Tier munter. — 18. XI. 03. Sektion x: kleine Magenkurvatur ist innig fibrös mit der unteren Leberfläche verwachsen. Magenschleimhaut im ganzen geschwellt, von zahlreichen Blutaustritten im Bereich der kleinen Kurvatur durchsetzt. Leber gehörig. Pleura beider Lungen glatt, zart. Parenchym und interstitielles Gewebe beider Lungen, besonders der Unterlappen, von Blutungen durchsetzt. Fast alle Gefässlichtungen sind von Blutgerinnseln verlegt. Lungengewebe saftreich, Luftgehalt herabgesetzt, besonders in den Unterlappen. Bronchien leer.

11. XI. 03. 6. Kaninchen, Körpergewicht 2764 g. Zweifache Unterbindung der Vena mesenter. sup. mit Catgut im Bereich des unteren Ileum. Operationsdauer 10 Min. — 12. XI. 03. Sektion §: Thrombose der Mesenter. sup. im Bereich der unterbundenen Gefässstrecke. Hämorrhagische Infarcierung der Darmwand. Darm atonisch, blauschwarz verfärbt. Schleimhaut blutig imbibiert. Der Darm enthält flüssigen, hämorrhagischen Inhalt. Keine Peritonitis. Zahlreiche Ecchymosen der Magenschleimhaut. Rechtes Herz mit Blutgerinnseln gefüllt. Pleurahöhlen leer. Pleura beider Lungen glatt, glänzend. Lungen voluminös. Gewebe beider Lungen diffus von Blut durchtränkt, cyanotisch. Infundibula grossenteils vom Blut ausgefüllt. Luftgehalt des Lungengewebes, besonders des linken Unterlappens, gering. Die grossen Gefässe enthalten reichlich Blutgerinnsel. Ausgeschnittene Stückchen des linken Unterlappens schwimmen eben noch. Bronchien leer.

12. XI. 03. 7. Kaninchen, Körpergewicht 3320 g. Zweifache Unterbindung der Vena mesenter. inf. mit Catgut im Bereich des Colon descendens. Operationsdauer 11 Min. — 13. XI. 03. Sektion §: Thrombose der Mesenter. inf. Hämorrhagische Infarcierung des Darms wie beim 6. Kaninchen im Unterbindungsbezirk. Keine Peritonitis. Uebriger abdominaler Befund gehörig. Pleura beider Lungen glatt, glänzend. Gewicht der Lungen vermehrt. Lungengewebe ziemlich diffus, besonders aber in den Unterlappen von Blutungen durchsetzt. Luftgehalt beider Lungen deutlich herabgesetzt.

14. XI. 03. 8. Kaninchen, Körpergewicht 2736 g. Unterbindung der Vena mesenter. sup. durch zwei Catgutligaturen. Operationsdauer 10 Min. — 15. XI. 03. Sektion §: Thrombose der Mesenter. sup. Hämorrhagische Infarcierung des Darms wie beim 6. Kaninchen. Magenschleimhaut weist zahlreiche Blutaustritte im Bereich der Cardia auf.

Leber ohne abnormen Befund. Keine Peritonitis. Pleurahöhlen leer. Pleura beider Lungen glatt, glänzend. Im rechten Unterlappen finden sich drei scharf begrenzte, dunkelrote, luftleere, an der Oberfläche der Lunge leicht prominente Herde. Der rechtsseitige Pulmonalarterienast ist von einem roten Thrombus vollständig verlegt. Das übrige Gewebe des Unterlappens ist blutreich, Saft- und Luftgehalt mässig. Rechter Mittel- und Oberlappen sowie linke Lunge gehörig. Bronchien leer.

14. XI. 03. 9. Kaninchen, Körpergewicht 3115 g. Einfache Unterbindung des Pfortaderstammes durch Catgut. Operationsdauer 14 Min. — 15. XI. 03. Sektion §: Thrombose der Pfortader und Mesenter. sup. an ihrer Einmündungsstelle in die Vena portae. Der wandständige Thrombus ist gemischt. Darm blaurot verfärbt, Darmserosa glatt, glänzend. Leberkapsel leicht getrübt. Lebergewebe anämisch, brüchig. Acinöse Zeichnung undeutlich. In der Leber findet sich keine Thrombose und kein embolischer Herd. Vena cava inf. leer. Herz voll Speckgerinnseln. Pleurahöhlen leer. An der Oberfläche des linken Ober- und Unterlappens sowie des rechten Unterlappens finden sich braunrote und gelbbraune, linsengrosse, etwas prominente Herde. Dieselben sind scharf umschrieben, unregelmässig zerstreut, luftleer. Lungengewebe zum grossen Teile schokoladebraun verfärbt. Blutgehalt gering. Luftgehalt herabgesetzt. Pleura stellenweise, besonders über den erwähnten Herden, getrübt. Bronchien enthalten etwas schleimigen Inhalt.

16. XI. 03. 10. Kaninchen, Körpergewicht 2542 g. Appendektomie in typischer Weise mit Manschettenbildung. Einstülpung des übernähten Appendixstumpfes in die Coecalwand. Operationsdauer 15 Min. Temperatur normal. Tier frisch. — 20. XI. 03. Sektion x: Resektionsstelle vollkommen reaktionslos. In der Bauch- und Brusthöhle kein abnormer Befund.

16. XI. 03. 11. Kaninchen, Körpergewicht 2438 g. Appendektomie Operationsdauer 13 Min. Temperatur in den ersten 3 Tagen subfebril. Tier frisch. — 21. XI. 03. Sektion x: Darm ohne jede Entzündungserscheinung. Zahlreiche subpleurale Blutungen über dem Unterlappen beider Lungen. Lungengewebe im übrigen ohne besonderen Befund.

17. XI. 03. 12. Kaninchen, Körpergewicht 2703 g. Appendektomie. in typischer Weise. Unfreiwillige Verletzung der Vasa appendicularia. Starke Blutung. Stillung der Blutung. Operationsdauer 20 Minuten. — 18. XI. 03 Sektion §: Thrombose der Vena ileocoecalis und mehrerer kleiner Mesenterialvenen. Nahtstelle reaktionslos. Keine Nachblutung. Leber anämisch, ohne besonderen Befund. Die Milz weist einen kleinen, scharf begrenzten, dunkelroten, keilförmigen Herd auf. Im rechten Unter- und Oberlappen sowie im linken Unterlappen finden sich im ganzen 7 keilförmige, luftleere, dunkelrote, scharfbegrenzte, subpleurale Herde, welche ins Lungengewebe deutlich hineinragen und an der Oberfläche etwas pro-

minent sind. Blutgehalt des Lungengewebes mässig, Saftgehalt vermehrt, Luftgehalt reduciert. Pleura beider Lungen glatt, glänzend. Bronchien leer.

19. XI. 03. 13. Kaninchen, Körpergewicht 2433 g. Resektion von 40 cm Ileum. Vereinigung der Darmlumina mittelst zweier Nahtreihen (Seide). Operationsdauer 25 Min. Temperatur normal. Tier in den ersten 2 Tagen apathisch. — 23. XI. 03. Sektion x: Darmnahtstelle injiciert, sufficient, mit einer anderen Dünndarmschlinge leicht verklebt. Keine Peritonitis. Magenschleimhaut, besonders im cardialen Teil, geschwellt, schmutzig grau verfärbt, von zahlreichen Blutaustritten durchsetzt. Im Magen findet sich etwas schmutzig-hämorrhagischer, flüssiger Inhalt. Die Magenschleimhaut weist vereinzelte kleine, oberflächliche Ulcerationen der Schleimhaut auf. Leber ohne abnormen Befund. Lungengewebe zeigt normalen Luft- und Blutgehalt. Mehrere subpleurale Ecchymosen beiderseits.

10. XI. 03. 14. Kaninchen, Körpergewicht 3250 g. Resektion des Pylorus und Gastroduodenostomie nach Kocher. Vereinigung durch Naht (Seide). Operationsdauer 50 Min. — 21. XI. 03. Sektion §: der eingenähte Duodenalschenkel ist blaurot verfärbt, seine Wand zeigt verringerten Turgor. Nahtstelle sufficient. Keine Peritonitis. Im Duodenum und Magen findet sich etwas halbflüssiger, schokoladebrauner Inhalt. Mucosa des Magens und Darms an der Kommunikationsstelle blutig imbibiert. Leber, Milz, Niere anämisch. Leber schneidet sich weich. Herz voll Cruormassen. Pleura beider Lungen glatt, glänzend. Parenchym blutreich, stark safthaltig. Luftgehalt herabgesetzt. Die grossen Gefässe enthalten lockere Gerinnsel. Bronchien leer.

21. XI. 03. 15. Kaninchen, Körpergewicht 2832 g. Resektion eines keilförmigen Leberstückes aus dem rechten Lappen mit dem Thermokauter. Naht der Leberwunde mit 5 Catgutnähten. Operationsdauer 16. Min. Temp. 22. XI. 38.7, 23. XI. 38.4 (Tier frisch), 24. XI. 38.2, 25. XI. 37.6. — 26. XI. 03. Sektion x: Nahtstelle der Leber zeigt fibrinösen Belag. Grosses Netz emporgeschlagen und mit der unteren Leberfläche adhärent. Darmserosa glatt, glänzend, ebenso parietales Peritoneum. Trübe Schwellung der Nieren. Lebergewebe schneidet sich weich, acinöse Zeichnung undeutlich, Blutgehalt mässig. Rechtes Herz enthält Gerinnsel. Pleurahöhlen leer. Pleura beider Lungen glatt, glänzend. Lungen im ganzen, besonders Unterlappen, gebläht, Luftgehalt vermehrt. Blutgehalt gering. Die grossen Lungengefässe und Bronchien leer.

Wie ersichtlich, sind in den 15 Fällen 3mal, das ist beim 5., 6. und 7. Kaninchen, Blutungen in die Lunge und 3mal, das ist beim 8., 9., 12. Kaninchen, Lungeninfarkte im Anschluss an die Operation aufgetreten. Die Blutungen kamen wohl dadurch zu Stande, dass infolge Unterbindung grosser Gefässe und ungenügenden Aus-

gleiches durch collaterale Gefässbahnen die Cirkulation gehemmt wurde und damit eine Stase mit ihren Folgen in der Lunge eintrat. Bei den Stauungsblutungen und Lungeninfarkten war fast immer distal von der Ligaturstelle oder zwischen den Ligaturen eine Thrombose nachweisbar. Zur embolischen Pneumonie kam es, soweit sich makroskopisch sagen liess, in keinem Falle, die Tiere mit Lungeninfarkten gingen bereits einen Tag nach der Operation ein. Beim 9. Kaninchen war eine eitrige Einschmelzung der Infarkte im Gang. Eine Infektion des Peritoneums spielte in keinem Falle mit. Beim 12. Kaninchen lag neben den Lungeninfarkten ein Milzinfarkt vor. In der Leber liess sich niemals eine Thrombose oder ein embolischer Herd feststellen. Subpleurale Ecchymosen waren nur nach Tötung des Tieres durch Chloroform, wobei der Kopf des Versuchstieres in ein mit Chloroform getränktes Tuch gesteckt wurde, zu beobachten. Blutungen in die Magenschleimhaut wurden 4mal konstatiert. Diese beruhten auch auf Stauung. Die beim 13. Kaninchen nachgewiesenen Ulcerationen der Magenschleimhaut waren zweifellos durch kleine Embolien in die Magenwandgefässe bedingt. Eiselsberg hat auf dem Kongress 1899 auf das Zustandekommen von Magenblutungen infolge Embolie der Magenwandgefässe besonders nach mehr oder weniger ausgedehnten Netz- und Mesenteriumabbindungen aufmerksam gemacht und 7 derartige Beobachtungen mitgeteilt. Nach Eiselsberg bedingen die Embolien Schleimhautnekrosen. Auch Mintz, Meinhardt Schmidt, Lauenstein, Dehler, Reichhard und Andere haben über postoperative Magenblutungen berichtet. Kurz erwähnt seien 2 klinische diesbezügliche Beobachtungen der Münchner Klinik. Nach Radikaloperation einer doppelseitigen männlichen Cruralhernie trat eine tödliche Duodenalblutung, nach Operation einer Perforationsperityphlitis (Spaltung des Abscesses, Appendektomie) eine tödliche Magenblutung auf. Hieher zählt auch die im oben mitgeteilten klinischen Fall 8 aufgetretene Magenblutung.

Es wurde nun zu ermitteln versucht, wie sich die Verhältnisse bei Infektion des Peritoneums gestalten. Es wurden deshalb 5 Abbindungen des Darms mit und ohne nachträgliche Lösung der Ligaturen, 3 Abbindungen des Wurmfortsatzes und 2 Achsendrehungen des Darms vorgenommen.

23. XI. 03. 16. Kaninchen, Körpergewicht 2863 g. Abbindung einer 15 cm langen Jejunumschlinge mit Catgut und Zurücklagerung des Darms in die Bauchhöhle. Operationsdauer 8 Min. — 24. XI. 03. Sektion §: abgebundene Darmschlinge schwarzblau, atonisch. Serosa zeigt matten

Belag. Mucosa gequollen, blutig imbibiert. Darmserosa im übrigen glatt, glänzend. In der freien Bauchhöhle sind 2 Kaffeelöffel voll trübes hämmorrhagisches Exsudat nachweisbar. Leberkapsel glatt. Leberparenchym blutreich, brüchig. Acinöse Zeichnung undeutlich. Magenschleimhaut weist zahlreiche Ecchymosen auf. Cava inf. und rechtes Herz von Gerinnseln stark gefüllt. Pleurahöhlen leer. Pleura beider Lungen glatt. Gewicht der Lungen vermehrt. Parenchym beider Lungen sehr blutreich. Interstitielles Gewebe auch deutlich von Blut durchsetzt. Saftgehalt vermehrt. Ausgeschnittene Stückchen schwimmen eben noch. Starke Hyperämie der Hirnhäute sowie der grauen und weissen Gehirnsubstanz.

23. XI. 03. 17. Kaninchen, Körpergewicht 2789 g. Abbindung einer 15 cm langen Ileumschlinge mit Catgut. Vorübergehende Zurücklagerung des Darms in das Abdomen, das provisorisch verschlossen wird. Nach $^3/_4$ Stunden Lösung der Ligaturen und endgültige Reposition des Darms. Temperatur normal. Tier frisch. — 30. XI. 03. Sektion x: Schnürfurchen des Darms nicht mehr zu erkennen. Darm hat sich vollkommen erholt. Parietales und viscerales Peritoneum glatt glänzend, ohne entzündliche Erscheinungen. Lungenbefund gehörig.

24. XI. 03. 18. Kaninchen, Körpergewicht 2415 g. Abbindung einer 15 cm langen Ileumschlinge. Vorübergehende Rücklagerung des Darms. Nach $1^1/_2$ Stunden Lösung der Ligaturen und endgültige Reposition des Darms. Temperatur normal. Tier frisch. — 1. XII. 03. Sektion x: die abgebundene Darmschlinge hat sich ganz erholt. Keine Peritonitis. Die eine Schnürfurche, die kaum mehr als solche zu erkennen ist, ist mit dem parietalen Peritoneum der vorderen Bauchwand leicht verklebt. Abdominaler Befund sonst gehörig. Beide Lungen weisen subpleurale Ecchymosen auf, weichen im übrigen aber nicht von der Norm ab.

25. XI. 03. 19. Kaninchen, Körpergewicht 2913 g. Abschnürung einer 15 cm langen Ileumschlinge mit Seide. Zurücklagerung des Darms in die Bauchhöhle. Nach $^3/_4$ Stunden Lösung der Ligaturen und endgültige Reposition des Darms. — 26. XI. 03. Sektion §: Abdomen stark aufgetrieben. Darmschlinge, die abgeschnürt war, hat sich erholt. Darm im Ganzen deutlich injiciert, stark gebläht. Serosa zeigt matten Belag. 50 ccm trübes serös-hämmorrhagisches Exsudat in der freien Bauchhöhle. Leberkapsel getrübt. In sämtlichen Lappen der Leber finden sich stecknadelkopfgrosse Abscesse. Lebergewebe brüchig, acinöse Zeichnung vollständig verwaschen. Magenschleimhaut schmutzig graubraun verfärbt, zeigt linsen- bis erbsengrosse Ulcerationen und zahlreiche Blutaustritte. Trübe Schwellung der Nieren. In beiden Pleurahöhlen findet sich ebenfalls trübes serös-hämmorrhagisches Exsudat. Die Pleura beider Lungen zeigt schmutzigfibrinöse Beläge. Lungen collabiert. Luftgehalt beider Lungen herabgesetzt, Saftgehalt mässig. In den Bronchien etwas schleimiger Inhalt. Hirnhäute deutlich injiciert.

25. XI. 03. **20.** Kaninchen, Körpergewicht 3080 g. Abschnürung einer 15 cm langen Ileumschlinge mit Seide. Bei der Schnürung schneidet ein Faden durch. Uebernähung dieser Darmstelle und vorübergehende Zurücklagerung des Darmes in die Bauchhöhle. Nach 1½ Stunden Lösung der Ligaturen und endgültige Reposition. — 26. XI. 03. Sektion §: Diffuse fibrinöse Peritonitis. Schnürfurchen mit anderen Dünndarmschlingen und mit dem Parietal-Peritoneum der vorderen Bauchwand verklebt. Schleimhaut der Darmschlinge, die abgebunden war, deutlich injiciert. Leberkapsel getrübt. Blutgehalt mässig. Gewebe schneidet sich gehörig. Milz, Nieren, anämisch. Mark- und Rindensubstanz beider Nieren undeutlich geschieden. Pleurahöhlen leer, Herz enthält Speckgerinnsel, Pleura beider Lungen glatt glänzend, Lungenränder atelektatisch. An der Oberfläche des linken Unterlappens finden sich drei scharf begrenzte, dunkelrote, luftleere, erbsengrosse Herde. Linker Lungenarterienast thrombosiert. Lungengewebe im ganzen lufthaltig, Blutgehalt gering, Saftgehalt vermehrt. Bronchien leer.

21. XI. 03. **21.** Kaninchen, Körpergewicht 1980 g. Abbindung des Wurmfortsatzes an der Basis mit Catgut. Operationsdauer 10 Min. Temp. 28. XI..36.7, 29. XI. 35.9. Tier apathisch. — 30. XI. 03. Sektion §: Wand des Wurmfortsatzes gelbgrün verfärbt, zundrig. Wurm von schleimigkotigem Inhalt gefüllt. Schleimhaut grauschwarz, schmierig. Coecum und unteres Ileum injiciert und miteinander verklebt. Die Gefässe des Wurmfortsatzes sind thrombosiert. Leberkapsel leicht getrübt. Leber sonst ohne besonderen Befund, Blutgehalt reichlich. Nieren dunkelblaurot, blutreich. Herz mit Cruormassen prall gefüllt. Pleura über beiden Unterlappen stellenweise etwas getrübt. In den Unterlappen, die voluminös sind, finden sich mehrere dunkelrote, keilförmige luftleere Herde, deren weitere Umgebung noch verdichtet erscheint. Aus den insulären Herden ausgeschnittene Stückchen sinken im Wasser langsam unter. Luftgehalt beider Unterlappen stark herabgesetzt, Saftgehalt vermehrt. Pulmonalarterie thrombosiert. Rechter Mittel- und Oberlappen, linker Oberlappen blutreich, ohne besonderen Befund. Bronchien leer.

27. XI. 03. **22.** Kaninchen, Körpergewicht 2515 g. Abbindung des Wurmfortsatzes an der Basis mit Catgut. Operationsdauer 12 Min. — 28. XI. 03. Sektion §: Appendix stark injiciert, Mucosa geschwellt, blutreich. In der Schleimhaut zahlreiche Blutaustritte erkennbar. Axendrehung des unteren Ileum und Coecum um 180°. Ausgedehnte Thrombose von Mesenterialgefässen. Unteres Ileum blauschwarz, atonisch. Schleimhaut blutig inbibiert. Magenschleimhaut geschwellt, von zahlreichen Blutungen durchsetzt. Leber ohne abnormen Befund. Rechtes Herz und Pulmonalis enthalten Blutgerinnsel. Pleura beider Lungen glatt glänzend. Lungen im ganzen blutreich, lufthaltig. Trachea, Bronchien leer.

28. XI. 03. **23.** Kaninchen, Körpergewicht 2734 g. Abbindung der Appendix an der Basis mit Catgut. Operationsdauer 10 Min. Temp. 29. XI. 03 37.6, 30. XI. 37.4, 1. XII. 37.5. Tier frisch. — 2. XII. Sektion x: Wurm gelbgrün verfärbt, seine Wandung ist zundrig, gangränös. Mucosa schmierig, von Blutungen durchsetzt, stellenweise ulceriert. Adhäsive fibrinöse Peritonitis des Coecum und unteren Dünndarms. Thrombose der Wurmfortsatzgefässe. Leber ohne abnormen Befund, ebenso Magen. Pleurahöhlen leer, Pleura beider Lungen glatt. Im rechten Ober- und Unterlappen, im linken Oberlappen finden sich 5 scharf begrenzte dunkelrote, luftleere Herde, welche teils subpleural, teils central nahe dem Hilus liegen. Lungengewebe ist im ganzen lufthaltig. Blut- und Saftgehalt mässig. Lungengefässe leer. Bronchien leer.

30. XI. 03. **24.** Kaninchen, Körpergewicht 3660 g. Axendrehung des Ileum um 90°, Operationsdauer 6 Min. Temperatur normal. Tier frisch. — 5. XII. 03. Sektion x: Darmserosa leicht injiciert. Die Axendrehung ist spontan zurückgegangen. Pleura beider Lungen glatt. Zahlreiche subpleurale Ecchymosen. Sonst Lungenbefund gehörig.

1. XII. 03. **25.** Kaninchen, Körpergewicht 2352 g. Axendrehung des Ileum und Coecum um 180°. Operationsdauer 6 Min. — 2. XII. 03. Sektion §: ausgedehnte Thrombose der Gefässe der Radix mesenterii. Unterer Dünndarm und Coecum blauschwarz, atonisch. Mucosa aufgequollen, blutig imbibiert. Der Darm enthält reichlich blutigen Inhalt. In der freien Bauchhöhle finden sich 20 ccm eines trüben hämmorrhagischen Exsudats. Die Darmserosa weist feine fibrinöse Belege auf. Leber schneidet sich weich. Blutgehalt gering. Acinöse Zeichnung undeutlich. Die Milz enthält einen scharf begrenzten, kompakten, dunkelroten Herd. Pulpa im ganzen vorquellend. Pleurahöhlen leer, Herz prall gefüllt, Pleurablätter glatt. Im rechten Mittel- und Oberlappen sind 3 kleine scharf umschriebene, luftleere Herde nachweisbar. Gewebe schokoladebraun, lufthaltig. Lunge im übrigen gehörig. Lungengefässe enthalten lockere Gerinnsel. Bronchien leer.

Unter diesen 10 Fällen sind also eine Stauungsblutung (16. Kaninchen), 3 Infarcierungen der Lunge (20., 23., 25. Kaninchen), 1 embolische Pneumonie (21. Kaninchen) und 1 auf direkte Mikroorganismeninvasion zurückzuführende fibrinös-eitrige Pleuritis (19. Kaninchen) im Anschluss an die Operation zu verzeichnen gewesen. Fast bei sämtlichen Fällen der 2. Versuchsreihe war eine mehr oder weniger ausgebreitete Infektion im Spiel. Subpleurale Ecchymosen wurden 2 mal, Magenblutungen 3 mal nachgewiesen. Sehr zu bemerken ist, dass in dem Fall von embolischer Pneumonie, der eine eitrig-gangränöse Entzündung des Wurmfortsatzes zu Grunde lag, die Leber nicht den kleinsten embolischen Herd aufwies. Die insulären

Lungenherde liessen eine eitrige Einschmelzung noch nicht erkennen. Dagegen waren in dem Fall von direkter Mikroorganismeninvasion multiple Abscesse in der Leber zu finden. Zur sekundären Embolie in der Lunge war es noch nicht gekommen wie bei dem oben mitgeteilten klinischen Fall 2. An sonstigen Infarcierungen wurde noch beim 25. Kaninchen ein Milzinfarkt konstatiert. Von sämtlichen 25 Tieren zeigten also 7 bei der Sektion Lungenaffektionen embolischen Charakters. Hievon entwickelte sich über die Hälfte bei deutlich peritonealer Infektion.

Nun wurden von weiteren 15 Kaninchen, an denen die eben angeführten und andere Operationen zur Ausführung kamen, sämtliche Organe geschnitten, soweit sie bei der Sektion Veränderungen boten[1]). Die Organstücke wurden sofort nach der Sektion eingelegt. Die Härtung derselben erfolgte in Formol-Alkohollösung, die Einbettung in Paraffin. Die ca. 1600 Schnitte — zum Teil Serienschnitte — wurden mit Hämatoxylin-Eosin gefärbt. Zur Aufhellung diente ein Anilinölxylolgemisch und Origanumöl.

An Operationen wurden vorgenommen: 2 Abbindungen der Vena mesent. sup., 1 Abbindung der Arteria und Vena coron ventr. sup. sin. et. inf. d., 1 Unterbindung der Arteria und Vena lienalis, 1 Unterbindung der Pfortader, 1 Darmresektion, 1 Milzexstirpation, 1 Lebernaht, 2 Abbindungen des Wurmfortsatzes, 3 Abbindungen des Darms, 1 Unterbindung des Ductus choledochus, 1 Achsendrehung des Darms.

Des näheren ausgeführt gestalteten sie sich folgendermassen:

4. XII. 03. 26. Kaninchen, Körpergewicht 2930 g. Abbindung der Vena mesenter. sup. in einer Länge von 15 cm mit 2 Catgutligaturen im Bereich des unteren Ileum. Operationsdauer 8 Min. — 5. XII. 03. Sektion §: Thrombose der Mesenterica sup. Darm im Bereich der Unterbindung schmutzig graubraun, atonisch. Schleimhaut blutig imbibiert. Blutiger, halb flüssiger Inhalt im Darm. Im übrigen ist der Darm deutlich injiciert, gebläht. In der freien Bauchhöhle finden sich 30 ccm einer hämmorrhagischen, zur Gerinnung neigenden trüben Flüssigkeit. Leber blutreich. In der Pleurahöhle ist beiderseits eine ähnliche Flüssigkeit in geringer Menge nachweisbar. Herz voll Cruormassen. Pleurablätter glatt. Beide Lungen sehr gross. Im rechten Ober- und Mittellappen sind mehrere scharf begrenzte, dunkelbraunrote, keilförmige luftleere Herde zu konstatieren, ebenso im linken Unterlappen. Luftgehalt der

1) Die von 12 Tieren der 1. und 2. Versuchsreihe eingelegten Präparate liessen sich wegen zu intensiver Härtung nicht schneiden und gingen deshalb leider verloren.

Lunge im ganzen gering, Saftgehalt reichlich, Blutgehalt mässig.

Mikroskopischer Befund: hämorrhagische Infarkte der Lunge (siehe Taf. XVIII, Fig. 1 u. 2). Stellenweise kongestive Hyperämie mit beginnender Exsudation von Epithelzellen, roten und weissen Blutkörperchen in die Alveolen. Hämorrhagische Infarcierung der Darmwand, soweit dieselbe abgebunden war (Mucosa im Zerfall mit massenhaften Auflagerungen von Blutkörperchen, Muscularis und Serosa entzündlich infiltriert).

Bakteriologischer Befund: Bauchhöhle: 2 Coliarten, 1 Proteusart. Brusthöhle: 2 Coliarten, Staphylococcus aureus.

4. XII. 03. **27.** Kaninchen, Körpergewicht 2167 g. Abbindung der Vena mesenter. sup. in einer Länge von 10 cm mittelst zweier Catgutligaturen im Bereich des Coecum. Operationsdauer 10 Min. — 5. XII. 03. Sektion §: Thrombose der Mesenterica superior. Darm entsprechend der abgebundenen Strecke des Gefässes schwarzblau, atonisch. Mucosa blutig imbibiert. Blutiger Darminhalt. Magen und Darm durch Gase ausserordentlich stark aufgetrieben. Darmserosa glatt. Kein freies Exsudat in der Bauchhöhle. Leberoberfläche höckerig. Leberparenchym zum grössten Teil durch derbes, grauweisses Bindegewebe verdrängt, so dass sich Leber kaum schneiden lässt. Blutgehalt sehr gering. In den noch erhaltenen Partien des Parenchyms ist die acinöse Zeichnung kaum zu erkennen. Pleurahöhlen leer. Herz enthält zahlreiche Gerinnsel. Pleurablätter glatt, glänzend. Die Lungengefässe sind von lockeren Gerinnseln ausgefüllt. Rechte Lunge voluminös, stark safthaltig, Blutgehalt reichlich, Luftgehalt reduziert. Aehnlich linke Lunge. Bronchien leer.

Mikroskopischer Befund: embolische Thromben der Lungen. Kongestive Hyperämie mit konsekutiver, hauptsächlich hämorrhagischer Exsudation (s. Taf. XIX, Fig. 3). Vicariierendes Emphysem der Lunge. Atrophische Lebercirrhose. Hämorrhagische Infarcierung des Darms. Stauungsniere.

5. XII. 03. **28.** Kaninchen, Körpergewicht 2752 g. Einfache Unterbindung der Arteria und Vena cor. ventr. sup. sin. Totale Abtragung des Netzes. Operationsdauer 12 Min. Temperatur normal. Tier frisch. 9. XII. Sektion x: Magen stark mit Nahrungsbrei gefüllt. Schleimhaut gerötet, weist zahlreiche Blutaustritte auf. Die kleine Kurvatur des Magens ist mit der unteren Fläche des lobulus sin. post. der Leber fibrös verwachsen. Peritoneum ohne entzündliche Reizungserscheinungen. Leber gehörig. Pleura beiderseits glatt, glänzend. Zahlreiche subpleurale Ecchymosen. Blut-, Luft- und Saftgehalt der Lungen ohne Abweichung.

Mikroskopischer Befund: Die Serosa und subseröse Schicht der Magenpartie, die mit der Leber adhärent ist, weist prallgefüllte Gefässe auf, und geht in das Lebergewebe über, ohne dass die Grenze verwischt wäre. Serosa zum Teil deutlich verdickt. Das Leberparenchym zeigt an der Grenze Hämorrhagien.

7. XII. 03. **29.** Kaninchen, Körpergewicht 3838 g. Einfache Unterbindung der Arteria und Vena lienalis ohne Exstirpation der Milz. Operationsdauer 8 Min. Temperatur schwankt zwischen 38.2 bis 39.7. Tier apathisch. — 11. XII. 03. Sektion §: Viscerales und parietales Peritoneum injiciert. Darm stark gebläht. An der grossen Kurvatur des Magens finden sich einige fibrinöse Beläge. Magenschleimhaut deutlich geschwellt mit multiplen Blutaustritten an der grossen Kurvatur besonders im cardialen Teil. Hier weist die Schleimhaut auch mehrere linsenförmige Ulcerationen auf. Milz geschrumpft, Kapsel gerunzelt. Gewebe schmutziggrau, blutleer, undifferenzierbar. Leberkapsel getrübt, zum Teil von fibrinösen Exsudatmassen bedeckt. Acinöse Zeichnung der Leber kaum zu erkennen, Blutgerinsel gering. Nieren blutreich, vergrössert, Rinde- und Marksubstanz undeutlich geschieden. Die Hirnhäute injiciert. In beiden Pleurahöhlen findet sich wenig trübe, hämorrhagische Flüssigkeit. Herz enthält Gerinnsel. Coronargefässe stark geschlängelt. Pleura über den Unterlappen schmutzig braunrot, etwas verdickt, besonders L.H.U. Parenchym luftarm, an den Randpartien luftleer, safthaltig. Blutgehalt mässig. Oberlappen lufthaltig. Ebenso rechterseits.

Mikroskopischer Befund: Stase und Stauungsblutung der Lunge. Kompressionsatelektase der unteren Lungenpartieen. Beginnende serös-hämorrhagische Pleuritis. Das Lebergewebe weist in den interlobulären Venen Thromben auf. Kein Leberinfarkt. Milzgewebe nekrotisch. Die Magenschichten, besonders Mucosa, sind von Blutungen durchsetzt. Thrombose kleiner Schleimhautgefässe. Stellenweise Nekrose der Schleimhaut.

Bakteriologischer Befund: Brusthöhle: Staphylococcus aureus, 1 Coliart

7. XII. 03. **30.** Kaninchen, Körpergewicht 2660 g. Einfache Unterbindung des Pfortaderstammes mit Catgut. Operationsdauer 12 Min. — 8. XII. 03. Sektion §: Thrombose der Pfortader. Thrombus rot, wandständig. Starke Füllung sämtlicher Mesenterialgefässe. Darm livid verfärbt. Peritoneum glatt, glänzend. Leberkapsel getrübt. Acinöse Zeichnung der Leber undeutlich. Blutgehalt gering. Leber schneidet sich weich. Vereinzelte Hämorrhagien im Lebergewebe. Nieren und Milz blutreich. Pleurahöhlen leer. Herz leer. Pleura gehörig. Lungengefässe mässig gefüllt. Lungengewebe lufthaltig, Blutgehalt mässig, Gewebe substanzarm, auf dem Durchschnitt ragen Gefässe und Bronchien leer.

Mikroskopischer Befund: Stase und Stauungsblutung der Lunge. In der Leber sind in den interlobulären Venen vereinzelte Thromben zu erkennen. Kein Leberinfarkt nachweisbar. Leberzellbälkchen erhalten.

7. XII. 03. **31.** Kaninchen. Körpergewicht 2854 g. Resektion einer 25 cm langen Ileumschlinge. Operationsdauer 20 Min. — 8. XII. 03. Sektion §: Orales Darmstück blaurot, ohne Turgor. Das zum oralen Darmteil ziehende Mesenterialgefäss thrombosiert. Aboraler Teil kontrahiert, gehörig. Mucosa des Darms gequollen, blutig imibiert. Blutiger

Darminhalt. Naht sufficient. Keine Peritonitis. Leber gross, Kapsel glänzend. Acinöse Zeichnung deutlich. Nieren blutreich. Pleurahöhlen leer. Pleurablätter glatt. Lungen, besonders Unterlappen, weisen multiple, scharf begrenzte, dunkelrote subpleurale Herde auf Luftgehalt der Lunge reduciert. Saftgehalt gering. Herz und Lungengefässe enthalten lockere Gerinnsel. Bronchien leer.

Mikroskopischer Befund: Infarcierungen der Lunge. Lungengewebe in den betreffenden Herden noch etwas lufthaltig, seine Struktur noch erhalten. Beginnende Nekrose des oralen Darmstückes. Mucosa blutig imbibiert, in beginnendem Zerfall.

9. XII. 03. 32. Kaninchen. Körpergewicht 3900 g. Exstirpation der contusionierten Milz. Kontusion der Milz nach ihrer Freilegung durch einmaligen manuellen Druck, worauf subkapsuläre starke Blutung zu beobachten ist. Provisorischer Verschluss der Bauchhöhle. Exstirpation der Milz nach Ablauf von einer Stunde. Temp. normal. Tier frisch. — 14. XII. 03. Sektion x: Peritoneum glatt glänzend. Meteorismus. Leber, Nieren anämisch. Magenschleimhaut bräunlich pigmentiert, geschwellt. Subpleurale Ecchymosen. Pleura beiderseits ohne Abweichung. Lungen in den unteren Partien luftleer, sonst Luftgehalt gehörig. Ebenso Blutgehalt.

Mikroskopischer Befund: Mässige Kompressionsatelektase der unteren Lungenabschnitte. Lebergewebe blutleer. Acinöse Zeichnung erkennbar.

9. XII. 03. 33. Kaninchen. Körpergewicht 3340 g. Naht der kontusionierten Leber. Kontusion der Leber nach ihrer Freilegung durch einmaligen starken manuellen Druck. Multiple Rupturen der Kapsel und des Parenchyms der Leber. Blutung. Stillung der Blutung 20 Min. nach erfolgter Kontusion durch Naht der Rissstellen mittels 15 Catgutnähte. — 10. XII. 03. Sektion §: Peritoneum glatt, glänzend. Keine Nachblutung. Die Leber zeigt multiple, stellenweise durch die ganze Dicke der Lappen gehende Rissquetschwunden, die zum grössten Teil genäht und verklebt sind. Subkapsuläre und parenchymatöse Blutextravasate. Parenchym der Leber stellenweise feinfleckig gelblich gesprenkelt. Acinöse Zeichnung undeutlich. Leberkapsel getrübt. Magenschleimhaut zeigt an der grossen Kurvatur frische Ecchymosen. Mucosa stark gefaltet. Milz, Nieren gehörig. Pleurahöhlen leer. Herz und Pulmonalarterie enthalten Gerinnsel. Pleurablätter glatt, glänzend. Lungen, besonders rechter Unterlappen, von Blutungen durchsetzt, saftreich, luftarm. Bronchien leer.

Mikroskopischer Befund: Stase mit Stauungsblutung der Lunge, zahlreiche Thromben. Die intralobulären Gefässe der Leber sind zumeist von Blut ausgefüllt. Vereinzelte inselförmige, scharf umschriebene, gelbliche Herde, die die Struktur der Leberzellbälkchen nicht mehr erkennen lassen. Hämorrhagien des Parenchyms. Das Lebergewebe zeigt zahlreiche Risse, bezw. Sprünge.

10. XII. 03. **34.** Kaninchen. Körpergewicht 2807 g. Abbindung der Appendix an der Basis mit Catgut. Operationsdauer 10 Min. Temp. leicht febril. Tier anfangs apathisch, dann frisch. — 16. XII. 03. Sektion x: Wurmfortsatz ums dreifache verdickt. Wand schmutzig grün verfärbt, zundrig, zum Teil von eitrig-fibrinösen Belägen bedeckt. Innige Verwachsungen des Wurmfortsatzes mit dem Coecum, Dünndarm und dem parietalen Peritoneum. Fibrinöse Peritonitis des Coecum und Ileum. Uebriger Darm injiciert. Kein freies Exsudat in der Bauchhöhle. Leberkapsel getrübt. Lebergewebe schneidet sich weich. Blutgehalt mässig. Acinöse Zeichnung undeutlich. Milz, Nieren ohne besonderen Befund. Pleurahöhlen leer. Herz voll Gerinnsel. Pleura beiderseits von feinen fibrinösen Belägen bedeckt. Lungengewebe sehr stark von Blutungen durchsetzt, saftreich. Luftgehalt deutlich herabgesetzt.

Mikroskopischer Befund. Stase der Lungen mit schwerer Stauungsblutung. Vereinzelnte Thromben. Vicariirendes Emphysem der Lunge. Die Lumina der intralobulären Venen der Leber sind zumeist von Blutgerinnseln ausgefüllt. Nekrose sämtlicher Schichten des Wurmfortsatzes.

10. XII. 03. **35.** Kaninchen. Körpergewicht 2995 g. Abbindung der Appendix an der Basis mit Catgut. Operationsdauer 8 Min. 11. XII. 03. Sektion §: Peritoneum injiciert. In der freien Bauchhöhle etwas trübe, bräunlich gefärbte Flüssigkeit. Wurmfortsatz verdickt, stark injiciert. Mucosa geschwellt, blutig imbibiert. Im Coecum und Ileum blutiger Inhalt. Leberkapsel matt. Blutgehalt mässig. Gewebe der Leber schneidet sich ziemlich weich. Milz blutreich. Pleurahöhlen leer. Herz ad maximum von lockeren Gerinnseln gefüllt, ebenso Lungengefässe. Pleura beiderseits gehörig. Im rechten Unter- und Oberlappen finden sich scharf umschriebene, kleine, dunkelrote, insuläre Herde. Saftgehalt reichlich. Luftgehalt gering. Ebenso linker Unterlappen. Bronchien leer.

Mikroskopischer Befund: embolische Thromben der Lunge (s. Taf. XX, Fig. 5 und 6). Hämorrhagische Infarkte der Lunge. Stase der Leber. Keine Thrombose.

Bakteriologischer Befund. Bauchhöhle: 2 Coliarten, Staphylococcus, albus und aureus.

11. XII. 03. **36.** Kaninchen. Körpergewicht 2724 g. Abbindung einer 20 cm langen Ileumschlinge mit Catgut. Operationsdauer 10 Min. — 12. XII. 03. Sektion §: Abdomen stark aufgetrieben. Magen riesig gebläht, sodass Leber nach oben, Dick- und Dünndarm nach unten gedrängt ist. Peritoneum injiciert. Leberkapsel stellenweise getrübt. Blutgehalt der Leber mässig, acinöse Zeichnung deutlich. Darm livid verfärbt, stark kontrahiert, Schleimhaut entzündlich geschwellt. Mesenterialgefässe nicht thrombosiert. Trübe Schwellung der Nieren. Pleurahöhlen leer. Herz enthält Gerinnsel. Pleura zart, glatt. Lungen weisen ausgedehnte Blutungen — insuläre, nicht scharfbegrenzte, hellrote Herde — auf.

Bronchialschleimhaut injiciert.

Mikroskopischer Befund: Stase mit starker Stauungsblutung der Lunge (s. Taf. XIX, Fig. 4), zahlreiche Thromben der Lungen. Oberflächliche Ulcerationen der Darmschleimhaut. Starke Gefässfüllung der Darmwandschichten.

12. XII. 03. **37.** Kaninchen. Körpergewicht 3010 g. Abbindung einer 20 cm langen Ileumschlinge inkl. des dazu gehörigen Mesenteriums mit Catgut. Lösung der Ligatur nach 1½ Stunden. Temp. normal. Tier frisch. — 17. XII. 03. Sektion x: Viscerales und parietales Peritoneum injiciert. Dünndarmschlinge, die abgebunden war, atonisch, blauschwarz, mit benachbarten Schlingen verlötet. Schleimhaut entzündlich gerötet. Thrombose von mesenterialen Gefässen. In der freien Bauchhöhle 20 ccm einer trüben, hämorrhagischen Flüssigkeit. Magen stark aufgetrieben. Leber anämisch. Acinöse Zeichnung undeutlich. Kapsel getrübt. In den Pleurahöhlen Spuren eines hämorrhagischen Exsudats. Herz enthält Gerinnsel. Pleura schmutzig chokoladebraun, namentlich über den Unterlappen. Oberflächliches Lungengewebe der Unterlappen luftleer. Im rechten Ober- und Mittellappen finden sich mehrere scharf begrenzte, dunkelrote, luftleere Herde. Lungengewebe luftarm, saftreich. Blutgehalt mässig. Linker Oberlappen gehörig. Bronchien leer. Mikroskopischer Befund: Infarcierungen der Lunge. Thromben. Kongestive Hyperämie mit beginnender Exsudation. Kompressionsatelektase der unteren Lungenabschnitte. Lebergewebe blutleer, keine Thrombose nachweisbar.

Bakteriologischer Befund: Bauchhöhle 1 Coliart, Staphylococcus, albus und aureus.

12. XII. 03. **38.** Kaninchen, Körpergewicht 2660 g. Abbindung einer 20 cm langen Ileumschlinge mit Seide. Lösung der Ligaturen nach 1½ Stunden: Temp. subfebril. Tier relativ frisch. — 17. XII. 03. Sektion x: In der Bauchhöhle findet sich freie trübe, zersetzt riechende, hämorrhagische Flüssigkeit. Darmschlingen injiciert, gebläht, zum Teil leicht miteinander verklebt. Darmschlinge, welche abgebunden war, schwarzblau, atonisch. Schleimhaut blutig imbibiert. Leberkapsel glatt. Acinöse Zeichnung deutlich. Blutgehalt der Leber mässig. Pleurahöhlen leer. Herz leer. Pleura glatt. Zahlreiche subpleurale Blutungen. Parenchym selbst diffus von Blutungen durchsetzt, besonders in den Unterlappen. Luftgehalt reduciert. Bronchien leer.

Mikroskopischer Befund: Stase und Stauungsblutung der Lunge. Leichte Kompressionsatelektase der unteren Lungenabschnitte. Nekrose der Mucosa und Submucosa des Darms.

Bakteriologischer Befund: Bauchhöhle 2 Coliarten.

14. XII. 03. **39.** Kaninchen. Körpergewicht 3054 g. Unterbindung des Ductus choledochus mit Catgut. — 15. XII. 03. Sektion §: Parie-

tales und viscerales Peritoneum injiciert. In der freien Bauchhöhle findet sich eine geringe Menge trüber, hämorrhagischer Flüssigkeit. Leber gross, zum Teil schwarzgrün verfärbt, zum Teil Gewebe von rötlichgelben Flecken durchsetzt. Acinöse Zeichnung der Leber sehr deutlich. Parenchym schneidet sich gehörig. Gallenblase leer. An der grossen Kurvatur ist die Magenschleimhaut von Blutaustritten durchsetzt. Nieren sehr blutreich. In den Pleurahöhlen findet sich gleichfalls wenig trübe, hämorrhagische Flüssigkeit. Rechter Vorhof und Pulmonalarterien enthalten lockere Gerinnsel. Pleura beiderseits glatt, glänzend. Lungengewebe diffus von Blutungen durchsetzt. Lungengewebe blutreich. Luftgehalt reduciert.

Mikroskopischer Befund: Stase mit schwerer Stauungsblutung der Lunge. Stauungsleber. Leberinfarkte. Stauungsniere.

Bakteriologischer Befund: Bauchhöhle: 2 Coliarten, Staphylococcus aureus.

15. XII. 03. 40. Kaninchen. Körpergewicht 2236 g. Axendrehung des Jejunum und Ileum um 180°. — 16. XII. 03. Sektion §: Ausgedehnte Thrombose der Mesenterialgefässe. In der freien Bauchhöhle trübe, hämorrhagische Flüssigkeit. Dünndarm schwarzblau. Serosa matt glänzend. Turgor vermindert. Mucosa blutig durchtränkt. Uebriger Darm injiciert. Leber zeigt deutliche Zeichnung. Parenchym schneidet sich gehörig. Blutgehalt mässig. Milz anämisch. Pleurahöhlen leer. Herz ad maximum von Speckgerinnseln gefüllt. Pleura glatt, glänzend. Lungengewebe stellenweise von Blutungen durchsetzt (rechter Unter- und Oberlappen, linker Unterlappen). Luftgehalt reduciert. Bronchien leer. Lungengefässe enthalten Blutgerinnsel.

Mikroskopischer Befund: Stase der Lunge mit Stauungsblutung. Hämorrhagische Infarcierung des Darms.

Bakteriologischer Befund: Bauchhöhle 2 Coliarten, Staphylococcus albus.

Bei der dritten Versuchsreihe war in 8 Fällen (beim 29., 30., 33., 34., 36., 38., 39. und 40. Kan.) eine Stauungsblutung der Lunge zu konstatieren. Einmal fiel die Stauungsblutung mit einer beginnenden serös-hämorrhagischen Pleuritis zusammen, die auf direkter Mikroorganismeninvasion beruhte. Es fand sich nämlich im Pleuraexsudat das Bacterium coli. Dass die Blutungen per rhexin und nicht per diapedesin entstehen und die Art des operativen Eingriffes gleichgültig ist, muss ausgeschlossen werden, nachdem die Lungen dreier Tiere, bei denen eine einfache Probelaparotomie ausgeführt und die Tötung mittels Chloroform in der üblichen Weise einige Tage nach dem Eingriff vorgenommen wurde, ausser subpleuralen Ecchymosen nicht die geringsten Veränderungen aufwiesen. Um

den Einfluss des Chloroforms auszuschliessen, wurde bei 3 Tieren die Tötung einige Tage nach Vornahme der operativen Eingriffe dadurch herbeigeführt, dass das Halsmark durchtrennt wurde. Zweimal, nämlich nach Unterbindung der Milzgefässe bezw. zweier Aeste der Vena mesenter. sup. im Bereich des unteren Ileum, zeigten sich bei der Sektion in sämtlichen Lungenlappen Infarkte. In 5 Fällen (26., 27., 31., 35., 37. Kan.) lagen hämorrhagische Infarkte vor. Bei drei derselben war eine embolische Pneumonie im Gang und eine peritoneale Infektion vorliegend. Den Zusammenhang zwischen infektiösen Emboli und embolischer Pneumonie illustriert Fall 35 gut. Bei diesem kam es im Anschluss an eine Appendicitis gangränosa zur Lungenembolie, in den embolischen Thromben waren Diplococcen nachweisbar. Subpleurale Ecchymosen wurden 2mal, Magenblutungen 4mal festgestellt. Unter letzteren liess sich wieder eine Embolie der Magenwandgefässe mit Ulceration der Magenschleimhaut konstatieren. Nach Abbindung der Milzgefässe (29. Kan.) und des Pfortaderstammes (30. Kan.) trat eine Thrombose der interlobulären Lebergefässe ein. Nach schwerer Kontusion der Leber mit nachfolgender Naht der Rissquetschwunden (33. Kan.) und nach Unterbindung des Ductus choledochus (39. Kan.) wurden Leberinfarkte beobachtet. In diesen 4 Fällen kam es wohl zu Stauungsblutungen, nicht aber zu Embolien bezw. Infarkten der Lunge.

Im Ganzen waren bei 40 Kaninchen 12 embolische Lungenaffektionen, darunter 4 embolische Pneumonien, im Anschluss an Bauchoperationen zu verzeichnen. Die hohe Zahl der postoperativen Lungenkomplikationen embolischer Art erklärt sich daraus, dass bei den meisten Eingriffen grosse Gefässe zur Unterbringung kamen.

Auf Grund der klinischen Erfahrungen und besonders der ausgeführten Experimente ist ausgeschlossen, dass Emboli die Leber passieren. Wenn Thrombusstückchen in die Leber gelangen, bleiben sie stecken. Es kann dann durch eitrige Einschmelzung derselben zu Leberabscessen und sekundär zur Lungenembolie kommen. Bakterien, die von infektiösen Thromben stammen, vermögen dagegen zweifellos das capillare Lebernetz zu durchwandern. Auf dem Wege von der Leber zur Lunge können sich den Bakterien corpuskuläre Elemente des Blutes anlagern. Dieser Modus dürfte wohl recht häufig sein. Eine direkte Verschleppung von Thrombusstücken ist nur auf dem Wege von Anastomosen zwischen Pfortader und Vena cava inferior möglich. Zunächst kommt hier bei Processen im kleinen Becken der zur Cava inferior führende Plexus pudendo-

haemorrhoidalis in Betracht, der mit der Vena mesenterica inf. kommuniciert. Auch ist die Möglichkeit der Verschleppung auf dem Wege der mit den Magenvenen kommunicierenden Oesophagusvenen bei Eingriffen am Magen zuzugeben. Der persistierende Restkanal der Nabelvene ist inkonstant und, wenn vorhanden, so fein, dass Thrombusstückchen ihn kaum passieren können. Eher noch ist an den Weg der mit den Venen der Gekrösewurzeln in Verbindung stehenden Lumbalvenen zu denken. Doch dürfte letzterer auch sehr selten sein. Zu berücksichtigen ist, dass von den durch Gefässligatur und Läsion der Gefässintima bedingten Thromben eine Verschleppung von Partikeln oder Bakterien infolge Zerrung der Gefässe gar nicht einzutreten braucht und doch eine Lungenembolie sich an die Operation anschliessen kann. Infolge Kompression von Gefässen, die in der Nähe des Operationsfeldes liegen, durch Exsudate und Tumoren kann in diesen bereits vor der Operation eine Thrombose bestehen.

Durch Druckschwankung nach Entfernung der Exsudatmassen und Geschwülste, wobei der positive Druck zum negativen wird, kann eine Verschleppung der präformierten Thromben erfolgen. Auch kann sich infolge der Ruhiglagerung des Patienten nach der Operation und der darniederliegenden Cirkulation, wozu noch der vorausgegangene Blutverlust, die Schwächung des Herzens durch die Narkose beitragen, eine postoperative Schenkelvenen — bezw. Beckenvenenthrombose entwickeln, die zur Lungenembolie führt. Selten dürfte zutreffen, dass aus arteriosklerotischen Gefässen in der Nähe des Operationsfeldes, so aus den Gefässen des Parametriums und des paraprostatischen Gewebes, Thromben mobil werden.

Zum Schluss sei gestattet, die Resultate vorliegender Arbeit nochmals zusammenzufassen.

1) Klinisch wie experimentell sind embolische Lungenaffektionen im Anschluss an Bauchoperationen zu beobachten. Auf die in der Münchener chir. Klinik beobachteten 6,43 % der Lungenkomplikationen im Anschluss an Bauchoperationen treffen 1,17 % embolischer Art. Es ist deshalb neben der Aspiration, die die häufigste Ursache der Lungenkomplikationen nach Bauchoperationen darstellt, neben der Hypostase, neben dem Narcoticum (Aether), der Abkühlung und der direkten Mikroorganismeninvasion die Embolie als ein beachtenswerter Faktor bei Entstehung der Lungenkomplikationen nach Bauchoperationen zu betrachten.

2) Zur Lungenembolie können nicht nur bestimmte, sondern sämtliche Bauchoperationen führen.

3) Ungefähr ein Drittteil der Lungeninfarkte hat eine embolische Pneumonie zur Folge.

4) Zur Entwicklung der embolischen Pneumonie sind Infektionskeime erforderlich.

5) Die Bakterien gelangen in der Regel primär mit dem Embolus zur Lunge, doch können sie auch sekundär zu ihm stossen.

6) Die embolische Pneumonie, die zunächst meist einen hämorrhagischen Charakter trägt, bevor es zur Abscedierung kommt, ist vom Bronchialverlauf unabhängig, insulär. Die Herde sitzen mit Vorliebe subpleural.

7) Der Leberweg ist für die direkte Verschleppung der Emboli in die Lunge ausgeschlossen und kommt nur für Bakterien in Betracht, denen sich Elemente des Blutes nach Zurücklegung des capillaren Lebernetzes anlagern können.

8) Eine sekundäre Verschleppung der Leberemboli zur Lunge ist nach eitriger Einschmelzung derselben möglich.

9) Die direkte Verschleppung von Thromben vermitteln nur Anastomosen der Pfortader und der Vena cava inf.

10) Die postoperativen Thromben können auch aus Gefässen, welche in der Nähe des Operationsfeldes liegen, stammen.

Litteratur.

Albanus, Thrombosen und Embolien nach Laparotomien. Diese Beiträge Bd. 40. H. 2. 1903. — Allen, The effect of anaesthesia upon temperature and bloodpressure. Ref. Centralbl. f. Chir. 1897. — Aufrecht, Die Lungenentzündungen. Nothnagel's spec. Pathol. und Therap. Bd. 14. II. Teil. 1897. — Baumgarten, Ueber die Nabelvene des Menschen und ihre Bedeutung für die Cirkulationsstörung bei Lebercirrhose. Arbeiten auf d. Gebiet d. path. Anat. und Bakter. 1891. Bd. 1. — Ders., Ueber die neuen Standpunkte in der Lehre von der Thrombose. Berl. klin. Wochenschr. 1886. — Ders., Die sogenannte Organisation des Thrombus. Leipzig 1877. — Bayer, Hämorrhag. Lungeninfarkt nach Radikalop. einer freien Leistenhernie. Ref. Centralbl. f. Chir. 1899. — Birch-Hirschfeld, Lehrbuch d. pathol. Anatomie. 1896. Bd. 1. — Bizzozero, Ueber einen neuen Formbestandteil des Blutes und dessen Rolle bei der Thrombose und der Blutgerinnung. Virchow's Arch. 90. 1882. — Brücke, Ursache der Blutgerinnung. Virchow's Arch. 17. 1857. — v. Bruns, Zur Aethernarkose. Berl. klin. Wochenschr. 1894. Nr. 51. — Ders., Zur Aethernarkose. Diese Beiträge Bd. 14. H. 1. 1895. — Bumm, Ueber Lungenembolie nach Operationen

am Septum rectovaginale. Centralbl. f. Gynäkol. 1894. Nr. 29. — Burkhard, Ueber Thrombose und Embolie nach Myomoperationen. Zeitschr. f. Geburtsh. und Gynäkol. Bd. 44. H. 1. 1900. — Chlumsky, Weitere Erfahrungen über die Gastroenterostomie. Bruns' Beiträge Bd. 27. H. 1 u. 2. 1900. — Cohnheim, Vorlesungen über allgem. Pathologie. 1882. 2. Aufl. — v. Czerny, Arch. f. klin. Chir. 1894. Bd. 48. H. 1. — Dehler, Magenblutung nach Gallenblasenoperation. Zeitschr. f. Chir. 1900. Bd. 57. — Derjushinski, Ueber Pneumonie nach Operationen. Ref. Centralbl. f. Chir. 1903. Nr. 25. — Dsirne, Zwei Fälle von hämorrhag. Lungeninfarkt nach Radikalop. freier Leistenbrüche. Centralbl. f. Chir. 1899. — Dürck, Atlas und Grundriss der spec. pathol. Histologie. I, II. 1901. — Ders., Atlas und Grundriss der allgem. pathol. Histologie. 1903. — Ders., Studien über die Aetiologie und Histologie der Pneumonie im Kindesalter und der Pneumonie im Allgemeinen. Deutsches Arch. f. klin. Med. Bd. 58. 1897. — Eberth und Schimmelbusch, Experim. Untersuchungen über Thrombose. Virchow's Arch. Bd. 103. 1886. — Dies., Die Thrombose nach Versuchen und Leichenbefunden. Stuttgart 1888. — v. Eiselsberg, Magen- und Duodenalblutungen nach Operationen. Centralbl. f. Chir. 1899. — Feinberg, Zur Kasuistik d. plötzl. Todes im Wochenbett durch Embolie der Lungenschlagader. Centralbl. f. Gynäkol. 1894. Nr. 20. — Fischer und Levy, 2 Fälle von incarc. gangrän. Hernie mit komplicierender Bronchiopneumonie. Deutsche Zeitschr. f. Chir. Bd. 32. H. 3, 4. 1891. — Frey, Handbuch der Histologie u. Histochemie des Menschen. 1876. — Ders., Die Gerinnung des Blutes. Leipzig 1891. — Gegenbaur, Lehrbuch der Anatomie des Menschen. Bd. 2. 1899. 7. Aufl. — Gerhardt, Der hämorrhag. Infarkt. Volkmann's Vorträge. 1875. Nr. 91. — Gerulanos, Lungenkomplikationen nach operat. Eingriffen. Deutsche Zeitschr. f. Chir. Bd. 57. H. 3, 4. — Gessner, Tödl. Lungenembolie bei gynäkol. Erkrankungen. Zeitschr. f. Geburtsh. u. Gynäkol. Bd. 35. H. 1. 1896. — Gottstein, Erfahrungen über lokale Anästhesie in der Breslauer chir. Klinik. 27. Kongr. der Deutsch. Ges. f. Chir. 1898 und Arch. f. Chir. Bd. 57. H. 2. 1898. — Grossmann, Die Aethernarkose. Deutsche med. Wochenschr. 1894. Nr. 3, 4. — Gurlt, Zur Narkotisierungsstatistik. 22. u. 23. Kongr. d. Deutsch. Ges. f. Chir. 1893 u. 1894. — Hammarsten, Lehrbuch der physiol. Chemie. 1895. 3. Aufl. — Hecker, Bemerkungen über plötzl. Todesfälle im Wochenbett bedingt durch Verstopfung der Lungenarterie. Deutsche Klinik. 1855. Nr. 36. — Hennig, Die Embolie der Lungenschlagader bei Schwangeren und Wöchnerinnen. Deutsch. Arch. f. klin. Med. Bd. 15. 1875. — Henle, Ueber Pneumonie und Laparotomie. Arch. f. klin. Chir. Bd. 64. H. 2 und 30. Kongr. d. Deutsch. Ges. f. Chir. 1901. — Herman, Ueber Lokalanästhesie und die Grenzen ihrer Anwendung. Wien. klin. Wochenschr. 1898. Nr. 50. — Hölscher, Experim. Untersuchungen über die Entstehung der Erkrankungen der Luftwege nach Aethernarkose. Arch. f. klin. Chir. Bd. 57. H. 1. — Kelling, Zur Frage der Pneumonie nach Laparotomien in der Nähe des Zwerchfells. Münch. med. Wochenschr. 1900. Nr. 34. — Kehr, Die Resultate von 360 Gallensteinlaparotomien unter besonderer Berücksichtigung der in den letzten 2 Jahren ausgeführten 151 Operationen. Volkmann's Vorträge. Nr. 225. 1898. — Klemm, Eingeklemmte Hernie und

Lungeninfarkt. Ref. Centralbl. f. Chir. 1897. — Krause, Die Anatomie des Kaninchens. 1868. — Lauenstein, Hämatemesis 13 Tage nach Operation einer incarc. Nabelhernie. Deutsche Zeitschr. f. Chir. 1900. Bd. 57. — Lennander, Ueber die Möglichkeit Thrombosen in den Venen der unteren Extremitäten nach Operationen zu verhüten, nach denen längeres Stilliegen nötig ist. Centralbl. f. Chir. 1899. Nr. 19. — Lesshaft, Ueber die nach Lösung incarc. Hernien auftretenden Lungenerscheinungen. Virchow's Arch. Bd. 123. H. 2. 1891. — Lindemann, Ueber die Wirkung der Aetherinhalation auf die Lungen. Centralbl. f. allgem. Pathologie und pathol. Anatomie. 1898. Bd. 9. — Lotheissen, Zur Embolie der Lungenarterie nach Verletzungen und operat. Eingriffen. Diese Beiträge Bd. 32. H. 3. 1902. — Mahler, Thrombose, Lungenembolie und plötzl. Tod. 2. Bd. der Arbeiten aus d. k. Frauenklinik in Dresden. 1895. — v. Mikulicz, Die verschiedenen Methoden der Schmerzbetäubung und ihre Indikationen. 30. Kongress d. Deutsch. Ges. f. Chir. 1901. — Ders., Chloroform od. Aether? Berl. klin. Wochenschr. 1894. Nr. 46. — Mintz, Akute gelbe Leberatrophie als Komplikation von Epityphlitis, zugleich ein Beitrag zur Frage der postoper. Magen-Duodenalblutungen. Grenzgeb. der Chir. und Med. 1900. Bd. 6. — Müller, Anästhetica. Ref. Centralbl. f. Chir. 1898. — Nauwerck, Aethernarkose und Pneumonie. Deutsche med. Wochenschr. 1895. Nr. 8. — Oppenheim, Lungenembolien nach chir. Eingriffen mit besond. Berücksichtigung der nach Operationen am Proc. vermiform. beobachteten. Berl. klin. Wochenschr. 1902. Nr. 5. — Penzoldt, Ueber den hämorrhag. Infarkt der Lunge bei Herzkrankheiten. Deutsches Arch. f. klin. Med. 1874. Bd. 12. — Pietrzikowski, Ueber die Beziehungen der Lungenentzündung zum eingeklemmten Bruch. 18. Kongr. d. Deutsch. Ges. f. Chir. 1889 und Zeitschr. f. Heilkunde. Bd. 10. H. 4. 1889. — Poppert, Ueber einen Fall von Aethertod infolge Lungenödem nebst Bemerkungen zur Narkosenstatistik. Deutsche med. Wochenschr. 1894. Nr. 37. — Ders., Ueber die Einwirkung der Narkose, insbesonders der Aethernarkose auf die Lungen. Deutsche med. Wochenschr. 1897. Vereinsbeil. Nr. 19. — Rauber, Lehrbuch der Anatomie des Menschen. 1892. 4. Aufl. — Reichhard, Drei Fälle von parenchymat. Magenblutung. Centralbl. f. Chir. 1900. — Riedel, Ueber die Lseitige Schenkelvenenthrombose nach der Laparotomie. Arch. f. klin. Chir. 1902. Bd. 66. — Schachtler, Beitrag zur Embolie der Lungenarterie. In.-Diss. Zürich 1895. — Sperling, Zur Kasuistik der Embolie der Lungenarterie während der Schwangerschaft, Geburt und des Wochenbetts. Zeitschr. f. Geburtsh. und Gynäk. Bd. 27. H. 2. 1893. — Schimmelbusch, Die Blutplättchen und die Blutgerinnung. Virchow's Arch. 101. 1886. — Schloffer, Bakteriol. Bruchwasseruntersuchungen mit Rücksicht auf die die Brucheinklemmung komplicierende Pneumonie. Diese Beiträge Bd. 14. H. 3. 1895. — Schmaus, Grundriss der pathol. Anatomie. 1901. 6. Aufl. — A. Schmidt, Die Lehre von den fermentativen Gerinnungserscheinungen in den eiweissartigen tierischen Körperflüssigkeiten. Dorpat 1877. — Ders., Zur Blutlehre. Leipzig 1892. — M. Schmidt, Magenblutung nach Cholecystektomie. Deutsche Zeitschr. f. Chir. 1900. Bd. 55. — Sonnenburg, Ueber Lungenkomplikationen bei Appendicitis. 31. Kongr. d. Deutsch. Ges. f. Chir. 1902. — Steudel, Die in den letzten Jahren an

der Czerny'schen Klinik ausgeführten Magenoperationen und die Endresultate der früheren Operationen. Diese Beiträge Bd. 23. H. 1, 2. 1899. — Stöhr, Lehrbuch der Histologie. 1901. 9. Aufl. — Strümpell, Lehrbuch der spec. Pathologie und Therapie. Bd. I. 1895. — Toldt, Lehrbuch der systemat. und topograph. Anatomie. 1897. — Virchow, Gesammelte Abhandlungen. Frankf. a. M. 1856. I, V, IX, X. — v. Winckel, Lehrbuch der Geburtshilfe. 1893. — Witzel, Wie sollen wir narkotisieren? Münch. med. Wochenschr. 1902. Nr. 48. — Wyder, Ueber Embolie der Lungenarterien in der geburtshilfl.-gynäkol. Praxis. Sammlung klin. Vortr. v. Volkmann. Nr. 146. H. 26. 1896. — Zahn, Untersuchungen über Thrombose. Virchow's Arch. Bd. 62. 1875. — Ziegler, Lehrbuch der allgem. und speciellen pathol. Anatom. 1898. 9. Aufl. — Zweifel, Ueber Lungenentzündungen nach Laparotomien infolge Zersetzung des Chloroforms im Gaslicht. Berl. klin. Wochenschr. 1889. Nr. 15.

Erklärung der Abbildungen
auf Taf. XVIII—XX.

Taf. XVIII.

Fig. 1. (Hämatoxylin-Eosin.) 120fach. Hämorrhag. Lungeninfarkt. Infarciertes Lungengewebe von ausgetretenen roten Blutkörperchen vollständig überladen und luftleer. Anschliessendes Lungengewebe zeigt komprimierte Alveolen und ist luftarm. Alveolarwände zum Teil von Blutungen durchsetzt. Die entfernter liegenden Alveolen vicariierend erweitert. Thrombose eines Gefässes.

Fig. 2. (Hämatoxylin-Eosin.) 540fach. Hämorrhag. Lungeninfarkt. Zellkerne zum grössten Teil nicht mehr färbbar. In dem kernarmen, nahezu luftleeren Lungengewebe zahlreiche rote Blutkörperchen. Daneben Pigmentkörnchenzellen.

Taf. XIX.

Fig. 3. (Hämatoxylin-Eosin.) 540 fach. Entzündl. Hyperämie der Lunge mit Exsudation. Alveolarwände nicht verbreitert, sehr blutreich. Alveolen von roten und weissen Blutkörperchen und Alveolarepithelien ausgefüllt. Stase eines Gefässes.

Fig. 4. (Hämatoxylin-Eosin.) 300fach. Stase und Stauungsblutung der Lunge. Gefässe strotzend mit stagnierendem Blut gefüllt. Diapedesis roter Blutkörperchen. Alveolen zum Teil komprimiert, Alveolarsepten verbreitert. Alveolen und Septen von Blut überströmt, Desquamation einzelner Alveolarepithelien.

Taf. XX.

Fig. 5. (Hämatoxylin-Eosin.) 120fach. Thrombose und beginnende Infarcierung der Lunge. Gemischter, brüchiger Thrombus eines Lungengefässes. Intra- und perivasculäre Leukocytose. Lungengewebe luftarm, zum Teil luftleer und von Blut überströmt. Teilweiser Schwund der Kerne.

Fig. 6. (Alkoh. Methylenblau.) 1/12 homog. Immers. Thrombose der Lunge. Gefässwand verwischt. Anliegendes Gewebe von Blutkörperchen übersät. Intra- und perivasculäre Leukocytose. Leukocyten zum Teil von Diplokokken um- und überlagert.

VII.

AUS DER

PRAGER CHIRURGISCHEN KLINIK

DES PROF. DR. WÖLFLER.

Ueber komplicierte Frakturen der Extremitäten.

Von

Dr. **Oskar Klauber,**
Operationszögling der Klinik.

Im Anschluss an zwei frühere Mitteilungen aus der Grazer Klinik des Herrn Prof. Wölfler[1]) will ich heute, 10 Jahre später, über die an der Prager chirurgischen Klinik in den letzten 9 Jahren (1895—1903) bei der Behandlung komplicierter Frakturen der Extremitäten erzielten Erfolge berichten.

Ueberblicken wir zuvor kurz den Werdegang, den die Anschauungen über die Behandlungsmethoden der offenen Knochenbrüche in den letzten Dezennien genommen haben: In der vorantiseptischen Zeit sah man die Gefahr der offenen Fraktur in der Entzündung gelegen, die aus unbekannten Ursachen hinzutrat, und beschränkte daher die besonderen Heilmassregeln bei solchen Brüchen auf eine möglichst energische antiphlogistische Behandlung. Erst Lister, dessen erste Veröffentlichungen

1) R. v. Frey, Zur Behandlung komplicierter Frakturen. Wiener klin. Wochenschr. 1892. Nr. 10—23. S. 151 ff.

Anton Wölfler, Ueber die moderne Wundbehandlung mit besonderer Rücksicht auf komplicierte Frakturen. Mitteil. des Vereines der Aerzte in Steiermark. 1893. Nr. 7. S. 193.

seines antiseptischen Verfahrens im Jahre 1867 die Anwendungsweise desselben gerade bei den offenen Knochenbrüchen betraf, klärte über die Ursache dieser Entzündung auf und wies nach, dass die Gefahr der komplizierten Fraktur in der Möglichkeit der Infektion der Wunde durch die überall in der Luft vorfindlichen Keime der Wundinfektionskrankheiten gelegen sei. Er zeigte auch die Wege, wie es möglich sei, die Infektion der Wunde durch diese Keime zu verhüten, bezw. wenn dieselbe bereits erfolgt sei, zu bekämpfen. Die erstere Massregel erwies sich als durchführbar und deren Ausübung, wenn auch in vielfach abgeänderter Form, wurde ein Segen der operativen Chirurgie, welche nur unter ihrem Schutze eine vordem nicht zu ahnende Entwicklung nehmen konnte. Viel weniger erfüllten sich die Hoffnungen, welche man auf die Möglichkeit der Bekämpfung einer schon stattgefundenen Infektion gesetzt hatte; mit Hilfe der neugeschaffenen Bakteriologie überzeugte man sich bald, dass es auch durch noch so energische antiseptische Massnahmen nicht gelinge, bereits in die Tiefe der Gewebe eingedrungene Infektionskeime unschädlich zu machen; bloss die radikale Beseitigung der inficierten Körperstelle biete, rechtzeitig vorgenommen, einen sicheren Schutz gegen die Folgen der Infektion. Daraus hätte sich für viele infizierte offene Frakturen als einzig sichere Behandlungsmethode die Amputation des verletzten Gliedes, gegebenenfalls eine Kontinuitätsresektion, beide mit bleibender funktioneller Schädigung des Individuums ergeben. Allein die Statistik der Behandlungsresultate der vorantiseptischen, noch auffälliger jene der antiseptischen Zeit hatten doch gezeigt, dass auch ohne ein so radikales Vorgehen, also bei einer konservativen Behandlungsart (im weitesten Sinne des Wortes) es gelinge, einen Teil bezw. sehr viele Fälle nicht nur am Leben zu erhalten, sondern die gebrochenen Glieder auch in einen vollkommen gebrauchsfähigen Zustand wieder herzustellen. So kamen unter 180 komplizierten Extremitätenfrakturen Billroth's[1]) aus den Jahren 1860—76 106 mit dem Leben davon, 102 von diesen ohne eine verstümmelnde Operation; und die v. Bruns'sche Statistik[2]) über 254 Fälle weist 231 Heilungen und 210 konservativ bis zum Ende behandelte Frakturen auf. Diese Zahlen zeigten deutlich, dass die aus theoretischen Erwägungen abgeleitete Indikationsstellung der primären verstümmelnden Operation sich doch für die Mehrzahl der Fälle nicht in die Praxis umsetzen lasse. Nur dort, wo durch die den Bruch erzeugende Gewalt nebstdem so hochgradige Knochen- oder Weichteilverletzungen gesetzt worden waren, dass an eine Erhaltung der Extremität nicht mehr zu denken war, konnte man sich leichteren Herzens zu einem

1) Billroth, Chirurgische Klinik. Wien 1871—1876. Berlin 1879. S. 423 u. 496.

2) P. v. Bruns, Die Lehre von den Knochenbrüchen. Deutsche Chirurgie. Lief. 27. 1881. S. 376 ff.

solchen, theoretisch allein berechtigten Vorgehen entschliessen, und die günstigen Endausgänge der mit primärer Amputation behandelten Fälle erwiesen die Richtigkeit dieser Voraussetzungen.

In allen anderen Fällen, bei denen der radikale Eingriff nicht schon durch den Zustand des verletzten Körperteils vorgeschrieben schien, wurden verschiedene Behandlungsmethoden verwendet. Die älteste, schon aus der vorantiseptischen Zeit stammende, die von V. von Kern eingeführte offene Wundbehandlung, war Decennien mit gutem Erfolge bei den offenen Frakturen angewendet worden und hatte gewiss mindestens dadurch, dass für den Abfluss des Wundsekretes günstige Gelegenheit geboten war, eine ganz hervorragende Besserung der Frakturheilungen zu bedeuten. Die Vorzüge dieser Methode, die Möglichkeit des Sekretabflusses, benützen wir ja noch heute in Form der Drainage der Wunden durch Röhren und leicht saugende Stoffe und sind dadurch manchmal imstande, bestehende Infektionen in Schranken zu halten. Allein nicht für alle Arten der offenen Frakturen konnte eine solche Behandlung die zweckmässigste sein; in gewissen Fällen sah man gerade durch den festen schützenden Verschluss der Wunde die Heilung sehr rasch von statten gehen und der Verlauf sich zu einem solchen wie bei einer subkutanen Fraktur gestalten. Diese Methode, ebenso alt wie die offene Wundbehandlung, hatte ihre Ausbildung und Freunde hauptsächlich in England gefunden, und als nun Lister mit seiner epochemachenden Entdeckung auftrat, versuchte man beide diese Wundbehandlungsarten mit der Antisepsis zu verbinden, und so sehen wir anfangs der 70er Jahre die einen Chirurgen ihre komplicierten Knochenbrüche offen mit antiseptischen Berieselungen, die anderen mit antiseptischen Okklusivverbänden „unter dem trockenen Schorf" behandeln. Jede dieser beiden Methoden, die wir ja mit gewissen Modifikationen, allerdings aber nicht prinzipiell, sondern je nach den Verhältnissen des Falles ausgewählt auch heute noch anwenden, erzielte glänzende Resultate gegenüber denen früherer Jahre; heute jedoch wissen wir, dass die damalige Neueinführung dieser kombinierten Methoden keineswegs für sich allein imstande gewesen wäre, ein so enormes Emporschnellen der günstigen Heilerfolge bei den offenen Frakturen zu bewerkstelligen, wenn nicht gleichzeitig eine vollständige Umwälzung in der gesamten operativen Medizin vor sich gegangen wäre; man hatte jetzt den bisher unsichtbaren Feind, der die schönsten Operationen und Heilbestrebungen so oft zu nichte gemacht hatte, sehen gelernt und in allen Reihen den Kampf gegen ihn begonnen. Waren einmal die endemischen Wundkrankheiten aus den Spitälern verbannt, hatte man gelernt, ihre Uebertragung sicher zu verhüten, wusste man, auf welche Weise die natürlichen Heilungsbestrebungen der Wunde geschädigt würden, — dann konnte man erst daran gehen, die Mittel zu erforschen, welche diese Bestrebungen unterstützen und unsere Behandlungsresultate verbessern könnten.

Bahnbrechend hierin wirkte Volkmann[1]): in den Jahren 1873 bis 1877 konnte er 75 offene Frakturen, welche nicht sofort amputiert worden waren, sämtlich am Leben erhalten und nur 8 mussten sekundär amputiert werden. Er hatte diese Erfolge hauptsächlich durch konsequente Durchführung gewisser operativer Massnahmen — des sog. Debridements — erreicht, welche so gut als möglich ohne eine verstümmelnde Operation die Ausschaltung der Infektion anbahnen sollten: Dilatation der Wunde, Ausräumung aller Koagula und Knochensplitter, Abtragen der nicht lebensfähigen Gewebsfetzen und Knochenspitzen, ausgiebige Drainage durch Gegenincisionen und Eröffnung aller Buchten; hierauf Tamponade und Verband. Wir sehen hier eine sinnreiche Kombination der offenen und Okklusiv-Behandlung, beider Vorzüge in ihrer Wirkung auf die Bekämpfung der Wundinfektion vereinigend.

Immerhin wurden auch jetzt, nach den glänzenden Erfolgen durch das Debridement, gewisse Fälle, so vor allem die Durchstechungsfrakturen und andere offene Frakturen mit geringfügigen Weichteilsverletzungen viel weniger radikal behandelt: unter einem antiseptischen Verbande heilten diese rasch reaktionslos. Die Ueberlegung, dass auch ein noch so ausgiebiges Debridement nicht imstande sei, jede Infektionsmöglichkeit auszuschalten, dass dagegen das Operieren in dem bereits inficierten Gewebe trotz Anwendung aller antiseptischen oder aseptischen Massregeln im Vereine mit den vielfach neu zu setzenden Gewebsläsionen die Verbreitung der Infektion nur begünstige, — begannen bald den Kreis der konservativ zu behandelnden offenen Frakturen zu erweitern und man versuchte auch bei den schwereren Fällen von dem durch die Lehren von der Wundinfektion vorgezeichneten aggressiven Vorgehen abzugehen. Es vollzog sich der Uebergang zu dem konservativeren Verfahren in gleicher Weise, wie man seinerzeit zunächst in einigen geeigneten Fällen es versucht hatte, die Primäramputation durch weniger eingreifende Operationsmethoden zu ersetzen, und erst als die Erfolge ermutigten, dieselben zu Normalverfahren ausbildete. So gewann die konservative Behandlungsmethode in den 80er Jahren immer mehr Anhänger unter den Chirurgen; deshalb sind jedoch die früher erwähnten Verfahren, die Primäramputation und das Debridement nicht in Wegfall gekommen; vielmehr weiss man jetzt für jede dieser Behandlungsarten kritisch Indikationen zu stellen, wobei jedoch auf Grund der Erfahrungen die Grenzen des eingreifenderen Verfahrens so eng gezogen werden können, dass primär wenigstens die Ergebnisse der Frakturbehandlung sich dem denkbar günstigsten Resultate nähern.

Immerhin wechseln auch heute noch die Grenzen der operativen und rein konservativen Behandlung der komplicierten Frakturen je

1) Volkmann, Die Behandlung der komplicierten Frakturen. Samml. klin. Vorträge. 117/118. 1877.

nach den subjektiven Anschauungen des Behandelnden und deren richtige Bestimmung in den einzelnen Fällen spiegelt sich in den erzielten Endergebnissen der Behandlung wieder. Aus diesem Grunde empfiehlt es sich, von Zeit zu Zeit die behandelten Fälle einer kritischen Nachprüfung zu unterziehen, um entscheiden zu können, wie sich die Durchschnittsergebnisse bei dem eingeschlagenen Vorgehen gestalten und durch die einzelnen Fälle im günstigen oder ungünstigen Sinne beeinflusst wurden. Hieraus können wieder für die in Zukunft zu behandelnden Fälle Schlussfolgerungen gezogen werden, und deshalb ist es wohl gestattet, eine solche Zusammenstellung der Oeffentlichkeit zu übergeben. Meinem verehrten Chef, Herrn Professor Wölfler, welcher mich mit diesen Untersuchungen betraute, sei für die freundliche Förderung dieser Arbeit mein ergebenster Dank ausgesprochen.

Was zunächst die Frequenz unserer Fälle von komplicierten Frakturen anbelangt, so ergiebt die nachstehende Tabelle I eine übersichtliche Zusammenstellung der allein verwertbaren stationären Fälle, da über die ambulatorischen Kranken ausführliche Protokolle nicht geführt werden können.

Tabelle I.

Jahr.	Gesamtzahl der stationären klinischen Kranken.	Hievon waren Frakturen.	Frakturen an den langen Röhrenknochen.	Komplicierte Frakturen dieser Knochen.	Gesamtzahl der Frakturen am				Zahl der komplicierten Frakturen am			
					Oberarm.	Vorderarm.	Oberschenkel.	Unterschenkel.	Oberarm.	Vorderarm.	Oberschenkel.	Unterschenkel.
1895	1581	117	91	15	13	6	20	52	3	2	4	6
		(22)	(17)	(2)	(3)	(1)	(6)	(7)		(1)		(1)
1896	1544	139	99	15	5	12	24	58	—	5	—	10
		(18)	(14)	(1)	(2)	(2)	(5)	(5)				(1)
1897	1643	170	131	14	8	17	41	65	2	3	2	7
		(42)	(31)	(3)	(3)	(2)	(14)	(12)	(1)		(2)	
1898	1856	160	107	16	9	12	32	54	1	—	1	14
		(22)	(18)	(3)		(2)	(6)	(10)				(3)
1899	1958	179	142	15	12	13	35	82	—	3	1	11
		(41)	(32)	(1)		(1)	(13)	(18)				(1)
1900	1913	168	160	23	20	11	40	89	3	3	4	13
		(53)	(46)	(6)	(4)	(4)	(19)	(19)	(3)	(1)	(1)	(1)
1901	2072	209	155	32	15	8	42	90	6	5	3	18
		(44)	(37)	(5)	(4)	(1)	(18)	(14)	(1)	(1)		(3)
1902	2100	174	137	23	12	12	40	73	7	4	5	7
		(38)	(30)	(4)		(5)	(11)	(14)	(2)	(2)		
1903	2070	166	124	16	18	13	33	60	5	3	1	7
		(38)	(30)	(3)	(2)	(4)	(13)	(11)	(1)		(1)	(1)
Sa.	16737	1482	1146	169	112	104	307	623	27	28	21	93
		(318)	(255)	(28)	(18)	(22)	(105)	(110)	(8)	(5)	(4)	(11)

Anmerkung: Die eingeklammerten Zahlen geben die Zahl der Weiber an.

Den folgenden Betrachtungen wurde nun bloss ein, wenn auch der grösste Teil der beobachteten offenen Frakturen zu Grunde gelegt und zwar aus folgenden Ueberlegungen: Ich habe mich auf die Besprechung der Brüche der Extremitätenknochen beschränkt, da ja diese den Typus der Frakturbehandlung am reinsten zum Ausdrucke kommen lassen, bei den anderen Frakturen aber die Verletzungen der Nachbarorgane eine beeinflussende Rolle spielen, so besonders bei den Schädelfrakturen, über deren Fälle aus unserer Klinik vor kurzem erst Prof. Schloffer[1]) berichtet hat. Von den Extremitätenknochenverletzungen wiederum habe ich jene der Hand und des Fusses aus folgenden Gründen von der Verwertung ausschliessen zu müssen geglaubt: vor allem sind die offenen Frakturen der Finger, Zehen und der übrigen Knochen von Hand und Fuss viel weniger schwere Verletzungen als jene der langen Röhrenknochen; die Opferung jener, zu welcher man sich bei der peripheren Lage derselben viel leichter entschliesst, bedeutet keine so schwere Schädigung des Individuums; solche offenen Frakturen sind anderseits, konservativ behandelt, auch mit keiner so grossen Gefahr für das Leben verbunden, da Infektionen hier viel leichter zu beherrschen sind. Weiters aber verbleiben derartig Verletzte zumeist, besonders beim Sitze der Fraktur an der Hand, in ambulatorischer Behandlung und nur die schwereren, ungünstig verlaufenden Fälle gelangen zur Aufnahme in die Klinik, so dass deren allein mögliche Berücksichtigung kein richtiges Bild über diese Art von Fällen ergeben würde. Dagegen glaubte ich in meine Statistik auch jene Fälle aufnehmen zu müssen, die einen sofortigen Verlust von Gliedmassen erlitten. Seit Volkmann[2]) hat man sich gewöhnt, aus den Statistiken der komplicierten Frakturen die primär amputierten Fälle auszuschliessen mit der Begründung, dass bei diesen eine Behandlung der Fraktur überhaupt nicht stattfinde, und dass die Heilungsresultate der Amputation nicht mehr mit denen der offenen Frakturen in Beziehung zu bringen seien. Dem gegenüber hat schon v. Bruns[3]) mit Recht verlangt, in allen solchen Publikationen auch die Primäramputierten, wenn auch abgesondert, zu berücksichtigen. Nur beim Zusammenhalt aller, auch der schwersten Fälle ist es möglich, ein Bild über die Verwendung

1) H. Schloffer, Zur Kasuistik der Schädel- und Gehirnverletzungen. Diese Beiträge Bd. 22. 1898. S. 539.

2) A. a. O. S. 952.

3) A. a. O. S. 378.

sämtlicher verschiedenen Behandlungsmethoden der offenen Frakturen an einer Anstalt zu gewinnen. Und ebenso wie jede einzelne Methode bei verschieden gestalteten Fällen angewendet wird, so finden sich wieder nicht leicht abzugrenzende Uebergänge in der Schwere der Verletzung: von der vollständigen Abreissung eines Körperteils zur Zertrümmerung desselben ohne Zusammenhangslösung; von der vollkommenen Zermalmung des Knochens ohne bedeutende Weichteilsverletzung zur Knochenfissur mit Zerreissung der Gefässe und Nerven, u. s. f. Ich habe daher ohne Rücksicht auf die eingeschlagene Therapie alle offenen Frakturen der langen Röhrenknochen in die folgende Zusammenstellung aufgenommen, wobei ich unter offenen Frakturen alle Knochenverletzungen verstehe, welche mit der Aussenwelt kommunicieren, demnach auch die Abreissungen von Extremitätenteilen. Nur jene wohl hierher gehörigen offenen Knochenbrüche habe ich unberücksichtigt gelassen, welche entweder in einem elenden Allgemeinzustande (schwerer Shok, hochgradige Anämie) eingebracht worden sind und nach kurzer Zeit starben, weil hier eine Lokalbehandlung überhaupt unterblieb, ferner jene, deren Extremitätenverletzung mit anderen viel schwereren kompliciert war, so mit Schädelbasisfraktur, Verletzung von Brust- und Baucheingeweiden u. ä., so dass die Frakturbehandlung völlig in den Hintergrund trat und von jenen Verletzungen stark beeinflusst war.

Aus diesen angeführten Gründen erklärt sich die Verschiedenheit der Zahlen der früher gebrachten Tabelle I von jenen der nachfolgenden (II), welche die Frequenz der in dieser Arbeit herangezogenen Fälle nach Jahren, Lokalisation und Geschlecht verdeutlicht.

Bei der Auswahl der zu referierenden Fälle aus unserem Krankenmaterial ist es immerhin möglich, dass noch einzelne, insbes. von den leichteren Fällen, weggelassen wurden. Die Feststellung der Diagnose „offene Fraktur" würde eine jedesmalige Sondierung der Wunde verlangen, die natürlich in vielen Fällen aus therapeutischen Gründen strenge kontraindiciert ist. Es werden daher oft Frakturen, die mit Wunden in der Nähe der Fraktur kompliciert sind, als offene Knochenbrüche angesehen und — was nur geboten erscheint — auch als solche behandelt. Ich habe jedoch alle solche Fälle, in welchen weder durch Sondierung, noch während des späteren Verlaufes durch gewisse Verhältnisse die Kommunikation der Bruchstelle mit der äusseren Wunde erwiesen ist, unberücksichtigt gelassen, es wäre denn durch den Ver-

letzungsmechanismus (indirekte Fraktur) oder durch die Beschaffenheit der Wunde die Einreihung unter die offenen Brüche unzweifelhaft.

Tabelle II.

Jahr und Fälle.	Offene Brüche des				Zusammen.
	Oberarms.	Vorderarms.	Oberschenkels.	Unterschenkels.	
1895 (Nr. 1—13)	3	2 (1)	1	7 (1)	13 (2)
1896 (Nr. 14—30)	3	5	—	9 (2)	17 (2)
1897 (Nr. 31—42)	3	1	1	7	12
1898 (Nr. 43—53)	—	2	—	9 (2)	11 (2)
1899 (Nr. 54—69)	1 (1)	8 (2)	1	6 (1)	16 (4)
1900 (Nr. 70—86)	2 (2)	5 (1)	—	10 (1)	17 (4)
1901 (Nr. 87—105)	2	6 (1)	1	10 (2)	19 (3)
1902 (Nr. 106—118)	5 (1)	3 (1)	—	5	13 (2)
1903 (Nr. 119—137)	6 (1)	4	2 (1)	7 (1)	19 (3)
Sa.	25 (5)	36 (6)	6 (1)	70 (10)	137 (22)

Anmerkung: Die eingeklammerten Zahlen geben die Zahl der Weiber an.

Unser Frakturenmaterial, welches fast 7% der stationären Kranken beträgt, unterlag in den einzelnen Jahren gewissen Schwankungen, welche hauptsächlich von 3 Faktoren beeinflusst waren: zunächst von der allgemein steigenden Frequenz der Knochenbrüche, wie sie durch gewisse moderne Lebensverhältnisse, insbesondere den Verkehr, dann auch den Fabriks- und Maschinenbetrieb bedingt sind; allerdings wirkten hier in den letzten Jahren in beiden Gebieten getroffene Sicherheitsvorkehrungen wieder gefahrenverringernd ein; dagegen ist sicherlich eine Abnahme unseres Materiales dadurch verursacht, dass mit der Schaffung wohleingerichteter Krankenhäuser in den Provinzstädten es nicht mehr notwendig ist, die schweren, besonderer Behandlung bedürftigen Verletzten bis zur Landeshauptstadt zu transportieren, so dass sich unsere Kranken der letzten Jahre fast ausschliesslich aus einem kleinen Kreise um unsere Stadt rekrutierten, und wird mit der Schaffung der Vorortskrankenhäuser die Zahl der eingelieferten Verletzten — gewiss zum Nutzen derselben, wenn auch unter Schädigung des klinischen Materiales — noch erheblich geringer werden.

Die von mir allein in Berücksichtigung gezogenen Brüche der langen Röhrenknochen, etwa 78% aller Frakturen, waren in 15% offene Knochenbrüche. Diese Gesamtprozentzahl gibt jedoch nicht

das wahre Verhältnis an; die aus der Tabelle I zu berechnende Häufigkeit der offenen Frakturen des Ober- und Unterschenkels von 12% ist wohl den thatsächlichen Verhältnissen entsprechend; nicht aber jene der Oberextremität von 25%, da bei diesen Frakturen einfache zum grössten Teile in ambulatorischer Behandlung verbleiben, die komplicierten aber meist in die Klinik aufgenommen werden, das wirkliche Vorkommen der offenen Frakturen an den oberen Extremitäten also ein viel kleineres sein muss. Ober- und Vorderarm sind absolut wie relativ (zu den einfachen Frakturen) fast gleich beteiligt, mit geringem Ueberwiegen der Vorderarmbrüche; komplicierte Unterschenkelbrüche kamen etwa $4^1/_2$ mal so oft zur Behandlung als jene des Oberschenkels; wenn jene 15% aller Frakturen dieses Gliedes betragen, so ist hier die Verhältniszahl bloss 7%, Zahlen, welche ungefähr mit den von v. Bruns[1]) angegebenen übereinstimmen.

Ueber Alter, Geschlecht und Beruf der Verletzten will ich im Folgenden noch auf besondere Gesichtspunkte zurückkommen. Das Gesamtmaterial lässt diesbezüglich folgende Verhältnisse erkennen:

Nach dem Alter waren:

	Männer.	Frauen.
0—10 Jahre	9	3
11—20 „	22	3
21—30 „	26	6
31—40 „	19	4
41—50 „	18	2
51—60 „	16	1
61—70 „	4	—
71—80 „	1	1
81—90 „	—	2
	115	22
	137	

Am häufigsten sind demnach offene Knochenbrüche im dritten Lebensdezennium und um dieses herum, entsprechend dem für jene Arbeiten, welche Gelegenheit zu solchen Verletzungen geben, geeignetsten Alter. Es stimmt die Häufigkeit der komplicierten Frakturen so ziemlich mit jener der Knochenbrüche überhaupt überein, so dass wir bei Umrechnung der Frequenz auf die Zahl der Lebenden auch ungefähr dieselbe Scala erhalten. Auf-

1) A. a. O. S. 135.

fallend ist die grosse Zahl der Kinder unter 14 Jahren, welche komplicierte Frakturen erlitten (20 = 14,6%); 9 mal war die Verletzungsursache bei solchen Ueberfahren, 7 mal Sturz aus der Höhe und 2 mal Verletzungen durch landwirtschaftliche Maschinen. Die 3 komplicierten Knochenbrüche von Personen über 75 Jahren wurden 2 mal durch Ueberfahren von der elektrischen Strassenbahn erzeugt, einmal durch Sturz, und endigten sämtliche in Heilung.

Was den Beruf der Verletzten betrifft, so waren

Handwerker	27
Arbeiter verschiedener Art	20
Landwirtschaftliche Arbeiter und Kutscher	18
Fabrikarbeiter	14
Mägde	7
Arbeiterinnen	5
Eisenbahn- und Schiffsbedienstete	5
Kaufleute, Gastwirte	5
Gelehrte Stände	4
Bergleute	2

ferner

Hausfrauen	4
Greise	6
Kinder	20

In Bezug auf das Geschlecht stimmen die Verhältniszahlen jedoch nicht mit den für die Frakturen im Allgemeinen berechneten. Chudovszky[1]) giebt neuerdings dieses Verhältnis mit 3,7 : 1 an. Bei meinen 137 Fällen kommen jedoch 5,2 Männer auf 1 Weib. Die offenen Frakturen sind eben meist Folgen schwerer Verletzungen, denen die Frauen nach ihrer Berufsbeschäftigung viel seltener ausgesetzt sind.

Im ganzen repräsentieren also die offenen Frakturen nur einen kleinen Teil (15%) der Brüche an den langen Röhrenknochen; es hängt dies damit zusammen, dass hier Frakturen in der überwiegenden Mehrzahl der Fälle durch indirekte Gewalt entstehen, während offene Brüche meist durch eine direkte Gewalteinwirkung hervorgerufen werden. Prüfen wir nun darauf hin das von uns beobachtete Material.

In sämtlichen 137 in die Statistik einbezogenen Fällen war

1) Chudovszky, Beiträge zur Statistik der Knochenbrüche. Diese Beiträge Bd. 22. 1898. S. 643.

eine äussere Gewalteinwirkung als Entstehungsursache der offenen Fraktur nachzuweisen.

Nur in einem Falle, den ich jedoch in meiner Statistik nicht berücksichtigte, weil derselbe erst 2 Wochen nach erfolgter Verletzung in unsere Hände gelangte, war die Fraktur erst sekundär zu einer offenen geworden. Ein 38j. Mann war vom Eisenbahnzuge überfahren worden und hatte sich dabei eine Querfraktur der Unterschenkelknochen zugezogen. Am 13. Tage trat Nekrose der Haut unterhalb der Fraktur auf und entstand eine grosse, mit der Bruchstelle kommunicierende, mit Blutkoagulis gefüllte Wundhöhle. Diese schloss sich später durch Granulationen, die Fraktur konsolidierte, aber Gangrän des Fusses nötigte schliesslich doch zur Amputation an der Frakturstelle, wonach rasch Heilung eintrat.

Sekundär, aber auf traumatischem Wege kann eine subkutane Fraktur dadurch zu einer offenen werden, dass beim Aufstehen, Transporte etc. eine Kontinuitätstrennung der Haut durch die Fragmentenden erfolgt. Feststellen liess sich ein solches Ereignis nur in einem unserer Fälle (129).

Ein Kutscher wurde von seinen scheuenden Pferden aus dem Wagen geschleudert und erlitt dabei Splitterfrakturen beider Unterschenkelknochen. Beim Versuche aufzustehen, fügte er sich selbst die Hautdurchstechung zu, welche sich als scharfrandige Wunde präsentierte, in welcher der Knochen frei lag. Am 7. Tage wurde wegen der hochgradigen Verkürzung und Deviation, nachdem die Wunde bis dahin reaktionslos geblieben war, ein Gipsverband angelegt, worauf sich binnen kurzem Eiterung einstellte. Ein ausgiebiges Debridement nunmehr genügte nicht, die entzündliche Infiltration schritt weiter und nötigte schliesslich zur Amputation des Unterschenkels. Der Kranke wurde geheilt.

In den übrigen 136 Fällen hatte dieselbe äussere Gewalt den Knochenbruch und die Weichteilverletzung gleichzeitig verursacht. Diese Fälle lassen sich bezüglich ihrer Aetiologie in mehrere Gruppen sondern. Die Fraktur war entstanden:

1. Durch Auffallen von Fremdkörpern auf die Frakturstelle 24 mal,
2. speciell durch Hufschlag 2 „
3. „ „ Schuss 5 „
4. durch Ueberfahren 20 „
5. „ andersartige Einwirkung (Quetschen, Schleifen etc.) von Fahrbetriebsmitteln 6 „
6. durch Maschinenverletzungen 33 „

Diese Verletzungsmechanismen dürften der Mehrzahl nach den

direkten Frakturursachen zuzuzählen sein, die folgenden den indirekten:

7. Sturz aus der Höhe 38 mal,
8. „ in der Ebene 7 „

Hiezu käme noch ein Fall (37) mit kompliciertem Entstehungsmechanismus:

Ein 19j. Maurer fiel von einem 3 m hohen Gerüst, welches einstürzte, herab, hielt sich einige Zeit schwebend, bis er schliesslich auf ein im Gange befindliches Mühlenrad herabfiel, unter dasselbe geriet und von dem reissend flutenden Wasser weit mitgeschleppt wurde. Die Tibia war längs- und querfrakturiert und ihre Vorderfläche periostentblösst freiliegend. Es wurde primär nach vorgenommenem Debridement der Knochen genäht. Trotz Drainage der Wunde eiterte dieselbe und nötigte am 6. Tage zur Amputation, nachdem Venenthrombose und ein grosses Infiltrat in der Leistenbeuge aufgetreten waren. Pat. genas.

Da sich mir bei der Zusammenstellung der Verletzten der einzelnen oben aufgestellten Gruppen zeigte, dass sich bei gleichem Verletzungsmechanismus auch gewisse Aehnlichkeiten in der Ausdehnung und Form der Verletzung finden, so will ich hier auch jedesmal gleich die Symptomatologie der einzelnen beobachteten Fälle in jener Gruppierung ganz allgemein kurz besprechen.

Die 1. Gruppe umfasst 24 offene Knochenbrüche, entstanden durch Auffallen von in Bewegung befindlichen Körpern auf die in Ruhe verharrende Extremität. Naturgemäss findet die Einwirkung dieser Art von Gewalten zumeist auf die Unterschenkel statt; entweder deswegen, weil sich die in Bewegung befindlichen Körper am Boden weiterbewegen und dann (abgesehen von den Füssen) die Unterschenkel zunächst erreichen; oder falls die einwirkende Gewalt eine gegen den Erdboden zielende Richtung besitzt und den frei stehenden menschlichen Körper trifft, muss sie denselben erst, um einen entsprechenden Gegendruck zu finden und die Möglichkeit einer ausgiebigen Kraftentwicklung zu besitzen, zum Falle bringen, wobei wiederum die unteren Gliedmassen der einwirkenden Gewalt zunächst zu liegen kommen. Thatsächlich handelte es sich in den 24 Fällen dieser Gruppe 20 mal um komplicierte Frakturen der Unterschenkel; einmal war der Oberschenkel gebrochen:

Ein Binder (Fall 1) war beim Abladen von Fässern von einem rollenden Fasse in den Keller mitgerissen und ihm hierbei von dem Fasse (wohl auf indirektem Wege), der Oberschenkel gebrochen und eine guldengrosse

Weichteilwunde beigebracht worden, die reaktionslos heilte.

Bei den 3 komplicierten Brüchen der oberen Extremität hatte die Gewalt stets im Stehen des Verletzten dadurch eingewirkt, dass eine nahe Unterstützungsfläche des getroffenen Gliedes vorhanden war, so bei Bergleuten die Seitenwand des engen Stollens, u. ä.

Erwähnenswert wegen ihres eigentümlichen Verletzungsmechanismus sind: Der Verletzte, ein Flösser (Fall 48), stand auf dem vorderen Gliede eines Flosses, welches plötzlich mit grosser Gewalt an das Ufer stiess; dabei riss die Verbindung der Flossglieder, diese schoben sich übereinander und rissen den Mann, dessen Füsse gleichzeitig eingeklemmt wurden, um, wobei er komplicierte Frakturen beider Unterschenkel handbreit über den Malleolen erlitt; die linksseitige Verletzung heilte reaktionslos, rechts musste wegen Eiterung am 11. Tage sekundär amputiert werden. — Ferner Fall 85: In einer Zuckerfabrik wurde die Schaufel eines Arbeiters von der Centrifuge erfasst und ihr Stiel schlug infolgedessen mit solcher Gewalt gegen den linken Unterschenkel, dass Haut, Muskulatur und Knochen vielfach zertrümmert wurden; man versuchte eine konservative Behandlung; schon am 2. Tage musste wegen Gangrän amputiert werden. Ausgang in Heilung.

Den offenen Knochenbruch komplicierende Verletzungen waren in Anbetracht der häufigsten Entstehung unter Niederwerfen des Individuums nicht selten: es sind dies durch das letztere verursachte (meist leichte) Verletzungen an verschiedenen Stellen des Körpers; dann solche der anderen unteren Extremität (3 mal Frakturen, hievon 1 offene) oder an höher gelegenen Stellen derselben Gliedmasse (1 subkutane Oberschenkelfraktur, zahlreiche Weichteilsverletzungen), hervorgerufen durch eine gleichzeitige oder fortgesetzte Einwirkung der den offenen Knochenbruch erzeugenden Gewalt.

Fall 83 acquirierte seine Verletzungen dadurch, dass er von einem rasch fahrenden Wagen herabgeschleudert wurde, wobei er sich eine Schulterluxation zuzog; die ihm nachstürzenden aufgeladenen Fässer brachen ihm dann noch den rechten Unterschenkel.

Was die Art und Ausdehnung der durch die Gewalteinwirkung hervorgerufenen Verletzung betrifft, so finden wir in dieser Gruppe die verschiedensten Grade, ohne dass es uns gelänge, gewisse regelmässige Verhältnisse zwischen dem Entstehungsmechanismus (über welchen uns allerdings nur die meist unzuverlässigen Angaben des Verletzten oder der Augenzeugen belehren), und der Natur der Verletzung zu erkennen. Wir sahen vielmehr, dass scheinbar be-

deutende Gewalten, als viele Centner schwere Körper, welche aus bedeutender Höhe herabstürzten, die Extremitätenknochen nur einfach querfrakturierten und dann von den Fragmentenden infolge Durchstechung eine kleine Weichteilsverletzung gesetzt wurde, welche rasch reaktionslos heilte. Und in anderen Fällen wieder beobachteten wir infolge blossen Verschüttens durch lockeres Erdreich hochgradige Splitterung der Knochen und ausgedehnteste Zermalmungen der Weichteile, welche zur sofortigen Absetzung der Extremität zwangen. Bei der Entstehung eines Knochenbruches und besonders bei komplicierten Frakturen spielen so ungeheuer viele Momente eine wesentliche Rolle, dass das Resultat von den verschiedensten Faktoren beeinflusst wird, deren genaue Erkenntnis in jedem einzelnen Falle trotz der so gründlich ausgebauten Lehre von der Mechanik der Knochenbrüche uns häufig verschlossen bleiben wird.

Dagegen können wir einerseits aus den Endausgängen der in diese Gruppe gehörigen Fälle, anderseits aus der Häufigkeit notwendiger kleinerer oder grösserer operativer Eingriffe rückschliessend Folgerungen über die Schwere der hier vorgekommenen Verletzungen ziehen. Es zeigt sich da nun, dass trotz der mitunter bedeutenden Gewalt nur selten hochgradige Zertrümmerungen der Extremitäten vorkamen, indem man sich nur in 2 Fällen (9, 127) zur sofortigen Amputation genötigt sah. Allerdings betrafen diese beiden Fälle Verletzte, welche erst am 2. bezw. 3. Tage in ärztliche Behandlung kamen und musste beidemal schon wegen der bereits bestehenden schweren Infektion die Absetzung vorgenommen werden, einer dieser Kranken (127) starb trotzdem (an Delirium). Der andere Todesfall (87) dieser Gruppe betraf eine schwere offene Splitterfraktur des Unterschenkels, kompliciert mit subkutaner Fraktur des Oberschenkels und bildete diese Komplikation, wie ich später des Näheren auseinandersetzen will, die Ursache des unglücklichen Ausganges. Ausserdem findet sich nur noch bei einem Falle die Vornahme eines primären Debridements der Wunde verzeichnet. Immerhin kamen auch hier einige hochgradige Verletzungen wenigstens im anatomischen Sinne vor: hochgradige Knochensplitterungen teils in der Tiefe der Wunde, seltener mit Freiliegen der Knochenenden, bedeutende Weichteilsläsionen u. s. w. Doch sind auch die leichtesten, prognostisch günstigsten offenen Frakturen, die Durchstechungsfrakturen in dieser Gruppe mehrmals vertreten.

Unter den folgenden Gruppen von direkten Frakturen lassen mehrere gewisse gemeinsame Merkmale in ihren Entstehungsmechanis-

men erkennen, welche uns eine Erklärung für die überwiegende Schwere aller hiebei vorkommenden Verletzungen liefern. Es sind dies die durch Maschinen und vermittelst Ueberfahrens entstandenen offenen Frakturen, für welche charakteristisch ist: Die Geschwindigkeit oder richtiger die lebendige Kraft der frakturerzeugenden Gewalt, dann die Unmöglichkeit dieser auszuweichen, so dass dieselbe völlig zur Wirkung kommt.

Infolgedessen weisen die Fälle dieser Gruppen 4—5 und 6 auch die hochgradigsten Verletzungen auf. In den 26 Fällen von offenen Knochenbrüchen erzeugt durch Fahrbetriebsmittel war 9 mal Verlust des Gliedes die unmittelbare Folge, bei den 33 Maschinenverletzungen sogar 24 mal, eine erschreckend hohe Zahl, welche aber verständlich wird, wenn ich angebe, dass 17 mal hievon die Extremität schon durch die Gewalteinwirkung an der Verletzungsstelle vollständig oder fast völlig abgetrennt war, in den übrigen 7 Fällen die Zertrümmerung des peripheren Extremitätenanteiles so hochgradig war, dass man an eine Erhaltung nicht denken konnte. Bieten solche Verletzungen auch in Bezug auf Erhaltung des verletzten Gliedes eine sehr ungünstige Prognose, so wird andererseits durch die so häufige Notwendigkeit der primären Entfernung der Verletzungsstelle, — denn im Falle der vollständigen Abreissung eines Extremitätenteils bildet die sofortige Eliminierung auch noch des centralen Bruchstückes und der Weichteile um dasselbe die Regel, — ihre Lebensgefährlichkeit fast ausgeschaltet, wie wir ja auch aus diesen Gruppen keinen einzigen Verletzten an Wundinfektionskrankheiten verloren haben. Ein Patient, ein schwerer Potator, starb am Delirium, ein 16 Monate altes Kind an Pneumonie.

Das Ueberfahren hatte stattgefunden 10 mal durch von Pferden gezogene Strassenfuhrwerke, 1 mal von der Pferdebahn, 5 mal durch Eisenbahnfahrzeuge und 4 mal durch die elektrische Strassenbahn. Gerade die letzteren 4 Fälle, welche Kinder und Greise betrafen, hatten sämtliche den primären Verlust der Extremitäten zur Folge und fielen zeitlich mit der Neueinführung und Ungewohntheit des elektrischen Betriebes der Strassenbahn zusammen.

Die Mehrzahl der von uns beobachteten Maschinenverletzungen ereignete sich in Fabriken und hier am häufigsten dadurch, dass Arbeiter von den Transmissionsriemen erfasst und von diesen entweder direkt verletzt oder mitgerissen und in die Maschinenteile hineingezogen wurden. Die so entstandenen offenen Knochenbrüche (13 Fälle) waren zum grössten Teile

hochgradige Zertrümmerungen, welche die Absetzung des Gliedes erforderten, zum kleineren Teile minder schwere Verletzungen, nur selten vollständige Abreissungen. Es nähern sich diese Fälle in ihren Folgen sehr denen durch Ueberfahren. Ungünstiger sind jene Verletzungen, welche durch Erfassen von Extremitäten durch Kammräder, Walzenpaare und ähnliche Maschinenteile erfolgen, da dieselben den sicheren Verlust der erfassten Extremität zur Folge haben; mehrfache Knochenverletzungen sind da nicht selten.

Ein 26j. Arbeiter (Fall 136) wurde von einer Ziegelschneidemaschine am r. Vorderarm erfasst, der ihm abgetrennt wurde; dann wurde der Stumpf weiter in die Maschine gezogen, Pat. stemmte sich mit aller Gewalt entgegen und der Oberarm wurde im Schultergelenk luxiert. — Fall 134 geriet mit dem l. Arme in ein in Bewegung befindliches Walzenpaar, die Extremität wurde bis zum Oberarm mitgerissen. Subkutane Fraktur des Humerus, Querfraktur der Vorderarmknochen mit einer queren Durchtrennung der Weichteile an der Frakturstelle in $^2/_3$ der Cirkumferenz. Debridement und Aufklappen der Wunde, später Naht der Knochen und Muskeln.

13 Fälle hatten ihre Verletzungen beim Betriebe landwirtschaftlicher Maschinen erlitten, zumeist (9 mal) durch Futterschneide- (sog. Häcksel-)maschinen. Vor kurzem hat Honsell[1]) auf die Häufigkeit dieser Verletzungen hingewiesen und hervorgehoben, dass in $^2/_3$ der Fälle Personen unter 16 Jahren von solchen Unfällen betroffen werden. Auch unter meinen Fällen finden sich 2 Knaben von 13 und 14 Jahren und eine 16jährige Arbeiterin. Die Verletzungen durch landwirtschaftliche Maschinen, besonders jene durch Häckselmaschinen, haben vermöge ihres Mechanismus (Erfassen der Extremität durch die Messer oder die das Material verschiebenden gezähnten Walzen) fast stets Verlust oder Zermalmung des Gliedes (der Oberextremität) zur Folge.

Schussverletzungen mit Frakturen der langen Röhrenknochen hatten wir nur selten (5 mal) Gelegenheit zu beobachten. Das Hauptkontingent der Schussverletzungen der Friedenspraxis stellen ja die Selbstmorde mit Schuss in den Kopf und die Brust; dagegen kommen Extremitätenverletzungen meist nur durch eigene Unvorsichtigkeit, sowie durch fremdes Verschulden vor. Knochenbrüche können nur durch grosskalibrige Waffen, durch Schrotschüsse nur aus nächster Entfernung, in welchem Falle die Explosionswirkung

1) Honsell, B., Ueber Unfälle durch landwirtschaftliche Maschinen und ihre Verhütung. Diese Beiträge Bd. 40. 1903. S. 516.

hinzukommt, verursacht werden.

Im Falle 12 war der Verletzte aus 2 m Entfernung in den Oberarm getroffen worden, dessen hochgradige Zertrümmerung zur Exartikulation veranlasste. Fall 41, Revolverschuss in den unteren Teil der Femurdiaphyse, heilte mit geringer Verkürzung. Bei Fall 62 hatte das Projektil eines Mannlichergewehres, welches im Nebenzimmer durch Unvorsichtigkeit losging, einen Menschen getötet, einen zweiten leicht verletzt und dann noch die Vorderarmknochen des Pat. zersplittert. Fall 116 zog sich die Verletzung durch Entladen eines Schrotgewehres in 2 cm Entfernung zu: Humeruszersplitterung mit Radialislähmung; diese wie auch die entstandene Pseudarthrose erforderten eine nachherige Operation. Schliesslich entlud sich in dem Falle 131 bei Besteigen eines Baumes das Jagdgewehr des Verletzten und die Ladung drang in dessen rechten Vorderarm, denselben vielfach zertrümmernd.

Die 6. Gruppe der offenen Knochenbrüche, entstanden durch Sturz aus der Höhe, lassen sich in zwei Unterabteilungen sondern: Entweder erfolgt das Auffallen des Herabgestürzten auf die unteren Gliedmassen (24 mal); Sturz auf die Sohlen erzeugt den Knochenbruch meist in der Malleolargegend, zuweilen mit Luxation im Sprunggelenk (2 mal), aber auch in den Diaphysen der Unterschenkelknochen, bei bedeutenderer Höhe des Absturzes auch mit schwereren Zertrümmerungen der Knochen. Die Weichteilsverletzungen dieser Frakturen erfolgen hier meist von innen nach aussen, sind also vorzugsweise Durchstechungen und insofern prognostisch günstig; leider ist die sekundäre Infektionsgefahr solcher Wunden eine grössere: wir verloren 5 Fälle an septischen Wundkrankheiten, und hierher gehört auch der von uns beobachtete Fall (81) von Tetanus, welcher durch Sturz mit konsekutiver offener Fraktur auf einer Wiese zugezogen worden war. Doch können auch direkte Frakturen durch Auffallen auf feste Gegenstände zu Stande kommen, wie dies meist der Fall bei der zweiten Art von Verletzungen ist, dem Sturze auf Teile der oberen Extremität (14 mal), wodurch die verschiedenartigsten Frakturen entstehen können. Zum Teile handelte es sich um Personen, welche aus höheren Stockwerken teils durch Zufall, teils in selbstmörderischer Absicht herabgestürzt waren; die Tiefe des Absturzes und das Auffallen aufs Steinpflaster macht diese Verletzungen zu sehr ausgedehnten; die übrigen offenen Frakturen durch Sturz waren meist leichte und heilten ohne Komplikationen.

Die 7 Fälle von Sturz in der Ebene, welche komplicierte Frakturen zur Folge hatten, betrafen zumeist alte Leute, welche sich zu-

gleich mit ihrem Knochenbruche penetrierende Weichteilsverletzungen zugezogen hatten. Auch hier musste einmal (72), da die kleine Durchstechungswunde inficiert worden war, als Allgemeinerscheinungen der Wundinfektion auftraten, amputiert werden.

Behandlung der komplicierten Frakturen.

I. Abreissungen.

Ohne mich auf die Einzelnheiten der Symptomatologie der Fälle einzulassen, — auch die Beigabe von Krankengeschichten oder einer bloss tabellarischen Darstellung der Einzelnbeobachtungen schien mir bei der Fülle des Materiales überflüssig, — will ich nun zu dem Hauptteile meiner Darlegungen, der Erörterung der Behandlung und der Feststellung der mit derselben erzielten Erfolge übergehen.

Diesbezüglich nehmen nun jene Fälle von offenen Knochenverletzungen eine Sonderstellung ein, bei welchen durch die verletzende Gewalt gleichzeitig mit der Frakturierung des Knochens eine vollständige oder fast völlige — im praktischen Sinne jener gleichbedeutende — Absetzung des Gliedes an der Frakturstelle (Abreissung) stattgefunden hat. Entgegen den anderen Statistiken habe ich auch diese Fälle durch eine kleine Erweiterung der Definition des offenen Knochenbruches in meine Betrachtungen einbezogen. Solche Fälle kommen zwar in Bezug auf die eine der Hauptfragen unserer therapeutischen Resultate der Frakturbehandlung, nämlich die erreichte Erhaltung des verletzten Gliedes, ausser Betracht; es müsste denn ein Idealist sich aus den von Höpfner[1]) auf dem vorjährigen deutschen Chirurgenkongress mitgeteilten Experimenten über an Tieren vorgenommene Replantationen amputierter Extremitäten praktische Erfolge für die menschliche Chirurgie versprechen; die von den Verletzten zuweilen mitgebrachten abgesetzten Gliedmassen scheinen auf ein Ahnen solcher Möglichkeiten seitens des Volkes hinzudeuten.

Jedenfalls steht aber eine derartige Verletzung in ihrem Einflusse auf den Gesamtorganismus auf ungefähr gleicher Stufe wie die offene Fraktur im engeren Sinne. Hier wie dort eine Eröffnung des Knocheninneren unter Kommunikation der Knochenwunde mit der Aussenwelt, in beiden Fällen erhöhen gewiss nicht aseptische Weichteilsverletzungen die grosse Infektionsgefahr; nur teilweise gemein-

1) Höpfner, Ueber Gefässnaht, Gefässtransplantation und Replantation von amputierten Extremitäten. Arch. f. klin. Chir. Bd. 70. 1903. S. 417.

sam sind andere Merkmale wie die gleichzeitige Verletzung der Gefässe und Nerven, in ihrer Bedeutung zwar zum Teile gleich (Verblutungsgefahr u. a.), aber bezüglich des wichtigsten anzustrebenden Resultates, der Bewahrung vor den Gefahren der septischen Infektion nicht ausschlaggebend. In letzterer Hinsicht stehen diese Verletzungen mit jenen offenen Frakturen, bei welchen sich eine primäre Amputation als notwendig erweist, in gleicher Kategorie. Und wenn, wie oben erwähnt, v. Bruns verlangt, dass in jeder Frakturenstatistik auch die Primäramputationen — abgesondert — anzuführen seien, so halte ich es für vollkommen berechtigt, die Darstellung der Resultate bei denselben durch jene der Ausgänge der operativ ebenso behandelten traumatischen Amputationen zu ergänzen.

Letztere zunächst besonders betrachtet betrafen 24 Fälle, das sind 17,5% unserer offenen Verletzungen an den langen Röhrenknochen. Es sind dies ausschliesslich Verletzungen durch Maschinen und durch Ueberfahrenwerden, und zwar:

		Obere Extrem.	Untere Extrem.
Transmissionen-Verletzungen		4	—
Dreschmaschinen		1	1
Häckselmaschinen		9	—
Andere Maschinen		2	—
Ueberfahren	Elektr. Tramway	1	2
	Eisenbahn	2	3

Während also die beim Betriebe der Maschinen vorkommenden Abreissungen fast ausschliesslich die zu deren Bedienung benützte obere Extremität betreffen, sehen wir durch Ueberfahrenwerden beiderlei Arten von Gliedmassen ungefähr gleich häufig verlieren.

Fall 130 wurde von einem Eisenbahnzuge, der den Mann beim Beschreiten der Bahnstrecke erfasste, der rechte Vorderarm und der linke Unterschenkel abgetrennt. Bei der Einbringung hing noch bei zwei Fällen (82. 125) die abgesetzte Gliedmasse an einer schmalen Haut- oder Hautmuskelbrücke, welche als ohne Bedeutung für die Erhaltung der Extremität mit einem Scherenschlage durchtrennt wurde; einmal (28) that dies bereits der zur Verletzungsstelle gerufene Arzt.

In fast allen Fällen enthalten die Krankengeschichten Angaben über die im Gefolge der Verletzung aufgetretene hochgradige Blutung: sei es nach den Beobachtungen des Verletzten oder bei dem (nicht häufigen) Eintritt von Bewusstlosigkeit durch Augenzeugen; oder auf Grund der angewandten Blutstillungsmittel (Umschnürungen und komprimierende Verbände), schliesslich nach dem konsekutiven

anämischen Zustand der Eingebrachten. Nur zweimal (63, 130) kamen die Verletzten in schwer kollabiertem Zustande in die Klinik, so dass zunächst die Bekämpfung dieses ins Auge gefasst wurde; dagegen war es hier wie in mehreren anderen minder schweren Fällen von Anämie möglich, die notwendigen operativen Eingriffe ohne Anwendung eines Anästhesierungsverfahrens vorzunehmen. Bildet die schwere Blutung bei solchen Verletzungen auch die Regel, so kann es doch, namentlich durch stumpfe Gewalten, zu einer Stillung derselben durch spontanen Verschluss der zerrissenen Gefässe kommen und eine beträchtliche Blutung fehlen. Jedenfalls fordern derartige Vorkommnisse dazu auf, niemals die Aufsuchung und Unterbindung der Hauptgefässe in solchen Fällen zu unterlassen, wenn man vor einer nach Vorübergehen des Verletzungsshoks leicht auftretenden gefährlichen Nachblutung sicher sein will.

Was die Therapie anbelangt, so wurde von uns bei allen mit traumatischen Abreissungen im Bereiche der langen Extremitätenknochen eingebrachten Verletzten die sofortige Korrektur (Reamputation oder Enukleation) ausgeführt. Mag man sich auch an den kleineren Knochen, insbesonders denen der Hand und der Finger sehr oft zu einem ganz konservativen Verfahren entschliessen und hiedurch in vielen Fällen sehr schöne, funktionell stark ins Gewicht fallende Erfolge erzielen, so wird doch bei jenen Verletzungen die so hochgradige Infektionsmöglichkeit und die bei einer solchen unverhältnismässig grössere Gefahr der Allgemeininfektion kaum jemals zu einem gleichen Vorgehen verleiten. Bedenken wir nur, wie die in Rede stehenden Verletzungen zustande kommen: an schmutzigen Maschinenteilen oder in den mit Futterbestandteilen arbeitenden landwirtschaftlichen Maschinen, schliesslich bei dem am Erdboden erfolgenden Ueberfahren; in der That liessen auch die Verletzten in der Regel Spuren der verschiedenen Verunreinigungen (Strohpartikeln, Maschinenöle, Sand und Erde) bis in die Tiefen ihrer Wunden nachweisen; die Art der Wundversorgung der unerwartet eintretenden Verletzungen vergrössert ebenfalls nicht die Wahrscheinlichkeit eines aseptischen Zustandes. Abgesehen von all dem sind die Wunden meist derartige (Vorstehen von Knochenfragmenten, Hautdefekte u. s. w.), dass dieselben ein operatives Einschreiten in absehbarer Zeit unbedingt nötig erscheinen lassen, so dass die Verlegung desselben auf einen früheren Zeitpunkt in Anbetracht der später vielleicht vitalen Indikation gewiss vorteilhaft ist. Nur in einem Falle könnte die Unterlassung des sofortigen Ein-

griffes gerechtfertigt erscheinen: bei einem schwer darniederliegenden Allgemeinzustande des Kranken, welcher an dem Aufkommen desselben Zweifel entstehen lässt; wenn es schon fraglich ist, ob der Verletzte aus der Reamputation jemals einen Vorteil ziehen wird, dann wird man es auch meist nicht wagen dürfen, ihn noch den, wenn auch durch die moderne Technik auf ein Minimum herabgesetzten Schädlichkeiten der Operation (Blutverlust, Schmerz u. s. w.) auszusetzen. Ein Zuwarten wird da am Platze sein und der Eingriff erst auszuführen, sobald sich der Kranke einigermassen erholt hat; deshalb wurden wiederholt des Abends eingebrachte Fälle erst am anderen Morgen operiert. Doch muss, wie oben erwähnt, die exakte Blutstillung unbedingt sofort ausgeführt werden; wenn man dies bedenkt, ferner dass derartige unter dem Shok stehende Verletzte ohne Anwendung einer Narkose operiert werden können, wird man immer, wann es angängig, der sofortigen Operation den Vorzug geben.

In den ersten der Berichtsjahre wurde, ausser bei solchen ohnehin anästhetischen Patienten, unter Narkose mit der Billroth-schen Mischung operiert. Von 1899 ab gelang es öfters, die Operation allein durch die Schleich'sche Infiltrationsanästhesie zu einer schmerzlosen zu gestalten. In der Regel gewähren wir den aus anderen Gründen zu amputierenden Kranken die Allgemeinnarkose; die wiederholt gemachte Erfahrung von der Analgesie der Kranken unmittelbar nach der Verletzung — auch die Inhalationsanästhesie war stets mit auffallend geringen Mengen des Narkotikums zu erreichen — lässt die regelmässige Umgehung der Narkose bei denselben möglich erscheinen.

Die Operationen wurden prinzipiell unter Esmarch'scher Konstriktion ausgeführt; nur bei den Exartikulationen in der Schulter wurde die präliminare Unterbindung der ja freiliegenden Gefässe vorgenommen. Bei einer durch Häckselmaschinenverletzung erfolgten Abreissung knapp unter dem Ellbogengelenk (44) mit mehreren bis auf den Knochen reichenden verunreinigten Rissquetschwunden in der unteren Hälfte des Oberarmes war zwecks Amputation des Humerus im oberen Drittel die Anlegung der Esmarch'schen Binde deshalb nicht möglich, weil sich die verletzten Gefässe bis gegen die Achselhöhle zurückgezogen hatten; es musste Digitalkompression angewendet werden.

Da im Allgemeinen die Absetzung stets oberhalb aller noch verletzter Gewebsteile, also im voraussichtlich Gesunden vorgenommen

wurde, konnten die Vorbereitungen zur Operation ungefähr die gleichen bleiben wie bei einer anderen (aseptischen) Amputation. Mit einer Reinigung des ohnehin abfallenden Stumpfendes, welche mit Schmerzen und Blutverlust verbunden gewesen wäre, wurde nicht Zeit vergeudet, sondern dasselbe bis fingerbreit unter die Amputationsstelle mit einer sterilen, in Sublimatlösung getränkten Binde umwickelt, der den abfallenden Stumpf haltende Assistent aber zu weiteren Hülfeleistungen bei der Operation nicht zugelassen.

Trotz aller dieser Kautelen, welche ein aseptisches Operationsterrain zu verbürgen schienen, wurden bei diesen Amputationen in der Versorgung der neuen Wunde doch jene präventive Massregeln, welche wir sonst im Vertrauen auf unsere Asepsis seit Jahren nicht mehr anwenden, in verschiedenen Fällen aus gewissen Gründen und zwar nicht mit Unrecht in Verwendung gezogen. Selbst wenn wir im anscheinend Gesunden operieren, sind doch bei den in Betracht kommenden Verletzungsarten die Gewebe von wenn auch leichten Läsionen (Quetschung, Blutaustritten) betroffen, welche die Heilungsverhältnisse zu nicht so einfachen gestalten wie bei einer anderen aseptischen Operationswunde. Weiter sind bei Einbringung der Kranken aus grösseren Entfernungen doch meist schon Zeiträume verflossen, welche die Weiterverbreitung der erfolgten Infektion in entferntere Gebiete des Körpers möglich erscheinen lassen. Immerhin wurde dreimal, da es sich um glatte Absetzungen durch scharfkantig wirkende Gewalt handelte und die Verletzten kurz nach dem Unfalle eingebracht wurden, der Versuch des primären vollkommenen Wundverschlusses mit gutem Erfolge gemacht. In den übrigen Fällen wurde je nach den Verhältnissen entweder die Naht unter ausgiebiger Drainage des Wundgebietes mit Jodoformgaze oder Gummiröhren angelegt (10 mal) oder die Wunde tamponiert und durch einzelne Fixationsnähte die Retraktion der Haut verhindert (8 mal), in 4 Fällen die Amputationswunde völlig offen gelassen. Letztere Art der Wundbehandlung, zu welcher man gegebenenfalls durch den Mangel an deckender Haut, z. B. bei Schulterexartikulationen gezwungen sein kann, bringt meist die Notwendigkeit einer zweiten Operation behufs Deckung der Wunde mit sich, da sich dann auch eventuell zur Genüge vorhandene Haut zu weit retrahiert; einmal allerdings heilte die Amputationswunde im oberen Drittel des Vorderarmes anstandslos per granulationem. Steht nach den anatomischen Verhältnissen die Wahl zwischen den verschiedenen Wundversorgungsmethoden frei, so ist die Entscheidung für die eine oder

andere derselben meist sehr schwierig, wie die verschiedenen leichten Missgriffe in dieser Beziehung beweisen. So heilten von den 10 Nähten unter Drainage 5 per primam, wären also wenigstens zum Teil vielleicht zum vollständigen Nahtverschlusse geeignet gewesen, während zweimal wiederum die Drainage zur Ableitung der Wundsekrete nicht ausreichte und erst nach Wiedereröffnung der ganzen Wunde rasche Heilung per granulationem erfolgte. Die 8 Fälle von breiter Tamponade der Wunde unter Anlegung von Fixationsnähten zeigten zwar keine Störungen im Wundverlaufe, erforderten aber wieder fünfmal kleinere operative Eingriffe in Form der sekundären Hautnaht und zweimal sogar Reamputationen behufs vollkommener Wundheilung. Die Indikationsstellung bezüglich der Frage der Wundversorgung solcher zweifelhaft aseptischen Wunden wird also stets eine individuelle bleiben: der vorsichtige Chirurg, welcher ausgiebige Drainage anwendet, wird oft in die Lage kommen, Nachoperationen vorzunehmen; das radikale Vorgehen wird zwar sehr oft schöne Resultate liefern, mitunter aber zum Nachholen der von jenem angewendeten Vorsichtsmassregeln zwingen.

Von sonstigen Details der Operationen möchte ich bloss erwähnen, dass die anatomischen Verhältnisse hier sehr oft gestatteten, die Lappendeckung des Stumpfes anzuwenden und dadurch an der Grösse des abzusetzenden Extremitätenteiles zu sparen. Oft betrifft nämlich die Weichteilläsion bloss die eine Seite des Gliedes und hat die schräg zur Extremität einwirkende Gewalt an der Festigkeit des Knochens einen Widerstand gefunden, welcher die anderseitigen Weichteile vor hochgradigeren Zerstörungen schützte. Immerhin möchte ich raten, beim Gebrauche derartiger durch die stumpfe Gewaltwirkung doch zumeist lädierter Lappen sehr vorsichtig zu sein und gerade hier für ein ausgiebiges Offenhalten der Wunde Sorge zu tragen. Wir haben solche Lappen 4 mal benützen können und trotz offener Wundbehandlung einmal (115) ausgedehnte Nekrosen an denselben erlebt; die Lappen heilten teils per granulationem, teils nach Sekundärnaht gut an.

Modificiert wurde das therapeutische Vorgehen bei Vorhandensein von Verletzungskomplikationen, vor allem durch die zuweilen gleichzeitig mit der Abreissung gesetzten Frakturen am centralen Stumpfe der Extremität. Sassen dieselben in unmittelbarer Nähe der Absetzungsstelle, so wurde das periphere Bruchstück fast stets in den bei der Korrektur zum Wegfall kommenden Teil des

Gliedes einbezogen. So musste wegen Knochenverletzungen am centralen Stumpfe 6 mal die Amputationsgrenze höher verlegt werden, als dies der einfachen Absetzung entsprochen hätte. In zwei Fällen (57, 73) wurde wegen einer subkutanen, centralwärts gelegenen Fraktur höher amputiert, die Frakturstelle als Amputationsgrenze und das centrale Fragmentende nach Egalisierung als Amputationsstumpf benützt. Veranlassend hiezu war der Gedanke an die grosse Infektionsgefahr, welche auch eine subkutane Knochenbruchstelle dann in sich birgt, wenn sie in der Nähe einer septischen Wunde gelegen ist. Ausserdem ist die Frakturbehandlung in der Nähe eines Amputationsstumpfes überaus schwierig und deren funktionelles Resultat oft ein sehr fragliches, wie folgender Fall (108) lehrt.

Einem 5j. Knaben war durch Ueberfahren der Unterschenkel oberhalb der Mitte abgerissen und der Oberschenkel in der Mitte (subkutan) frakturiert worden; es wurde handbreit unter dem Kniegelenke amputiert und die Oberschenkelfraktur mit blosser Lagerung zwischen Brettchenschienen behandelt; die Fraktur heilte infolgedessen in winkeliger Stellung, so dass nach $1^1/_4$ Jahren wegen des hochgradigen Dekubitus, welcher an dem zum Tragen vorzugsweise beanspruchten Fibula-Stumpfe auftrat, dieser exartikuliert werden musste.

Aber auch bloss wegen der gleichzeitig vorhandenen Weichteilsläsionen musste zuweilen (6 mal) die Amputationsgrenze höher verlegt werden, weil diese Verletzungen entweder selbst so hochgradig waren, dass sie die Erhaltung des von ihnen bedeckten Extremitätenteiles ausgeschlossen erscheinen liessen, oder diese Wunden die Heilung der sekundären Amputation in irgend einer Weise (schlechte Deckung des Amputationsstumpfes, Infektionsgefahr u. ä.) zu bedrohen schienen. So musste im ganzen 3 mal $^1/_4$—$^1/_3$, 6 mal $^1/_2$, 1 mal $^3/_4$ und 1 mal $^2/_2$ der Länge des erhaltenen Restes von Vorder- und Oberarm, bezw. Unter- und Oberschenkel oder beiden zusammengenommen geopfert werden, ein funktionell gewiss schwer ins Gewicht fallendes Endergebnis mit Rücksicht auf unser Bestreben, bei gutartigen Affektionen an den Extremitäten mit jeder Handbreite des abzusetzenden Teiles zu sparen.

Wie weit man in dieser Beziehung gehen kann, zeigt ein von Rinne[1]) demonstrierter Fall, welcher die Vorderarmknochen auf 10 cm von Weichteilen entblösst aufwies und bei dem zwecks Erhaltung des intakten Ellbogengelenkes ein konservatives Verfahren eingeschlagen

1) Rinne, Freie Vereinigung der Chirurgen Berlins. 124. Sitzung vom 12. Mai 1902. Centralbl. f. Chir. 1902. S. 686.

wurde; nach Abstossung aller Nekrosen wurde, um eine Deckung der Knochenstümpfe zu erzielen, die vorhandene Haut durch permanente Traktion mittelst Heftpflasterstreifen solange gedehnt, bis dieselbe zur Bedeckung ausreichte, und wurde hiedurch dem Verletzten ein Vorderarmstummel gewahrt.

Wird man also, wo es überhaupt angängig ist, die Grösse des abzusetzenden Stückes auf ein Minimum beschränken und insbesondere das funktionelle Resultat immer im Auge behalten (Erhaltung der Gelenke, Schaffung tragfähiger Stümpfe etc.), so muss man doch auch die Weichteilverletzungen am centralen Stumpfe für eine schwere Komplikation ansehen, welche im Stande sind, das Heilungsresultat sehr ungünstig zu beeinflussen, wie folgende 2 Fälle zeigen.

Ein 47j. Taglöhner (67) wurde von der Häckselmaschine am rechten Vorderarme erfasst, das untere Drittel desselben abgerissen und oberhalb der Amputationsstelle mehrere teils die Haut, teils auch die Muskulatur durchdringende Schnittwunden zugefügt. Es wurde oberhalb der Abreissungsstelle im Gesunden reamputiert, die Schnittwunden antiseptisch versorgt. Am 2. Tage p. op. stellten sich septische Erscheinungen ein, welche ihren Grund in einer bis zur Ellbogengelenk fortgeschrittenen Phlegmone hatten; ausgiebige Incisionen konnten den Process nicht mehr beherrschen, es stellten sich Allgemeinsymptome ein, so dass am folgenden Tage im Schultergelenke enukleiert werden musste. Aber selbst mit dieser radikalst möglichen Massregel war der pyämische Process nicht zum Stillstande gebracht. Eiterungen in der Enukleationswunde, später Abscesse am Unterkieferwinkel und am Unterschenkel zogen die schliesslich doch erfolgte Heilung über einen Monat hinaus.

Obiger, wie ein zweiter ähnlicher Fall (75) von Abreissung oberhalb des Handgelenkes, welcher ebenfalls wegen Vorderarmphlegmone zur Amputation in der Mitte des Vorderarmes am 3. Verletzungstage nötigte, werden uns bei den langen Röhrenknochen stets davor warnen, im Interesse der Erhaltung eines Extremitätenabschnittes die durch die Wundverhältnisse indicierte ausgedehntere Absetzung umgehen zu wollen.

Die an entfernter gelegenen Körperstellen mitunter vorgekommenen gleichzeitigen Verletzungen waren sämtlich ohne Bedeutung; eine Schulterluxationen bei Abreissung des Vorderarmes (136) wurde bereits oben (S. 334) erwähnt.

Von Komplikationen im Wundverlauf traten ausser den bereits erwähnten septischen Infektionen einmal Masern am 3. Verletzungstage

bei einem 5jährigen Knaben (108) und 1 mal (125) bei einem 16 Monate alten Kinde, welchem wegen Abreissung des Oberarmes ohne Narkose der Humerus exartikuliert worden war, am folgenden Tage Bronchopneumonie auf, welcher das sehr heruntergekommene Kindchen am 3. Tage erlag.

Fassen wir die Resultate der bei den 24 Kranken vorgenommenen 25 primären Operationen zusammen, so ergiebt sich folgendes: 1 Verletzter erlag einer interkurrenten Pneumonie, alle übrigen wurden geheilt; von letzteren musste in 2 Fällen wegen im Wundverlaufe eingetretener pyämischer Erscheinungen nach tiefen Vorderarm-Amputationen sekundäre Absetzungen im Schultergelenke oder nahe unter demselben vorgenommen werden. Ferner waren nochmalige Amputationen bezw. Exartikulationen, aber nahe der früheren Absetzungsstelle behufs möglicher Deckung des offen behandelten Stumpfes 3 mal notwendig, sekundäre Vereinigung bloss der Weichteile aus demselben Grunde 7 mal. Alle diese Eingriffe wurden dann, wenn es sich bloss um Verbesserung des durch die offene Wundbehandlung bedingten Zustandes handelte, sehr frühzeitig (oft nach 5—10 Tagen) vorgenommen und führten zur ungestörten Heilung. Waren dieselben aber durch die infolge der Störungen im Wundverlaufe vorgenommenen sekundären Eröffnungen früher geschlossener Wunden veranlasst worden, so bildete trotz langen Zuwartens mit dem definitiven Wundverschlusse die Prima-Heilung die Ausnahme. Zur direkten Heilung kamen von den primären operativen Eingriffen 12, und zwar 7 per primam, 5 per granulationem.

Was die Dauer der Behandlung anbelangt, wenn man mangels anderer Anhaltspunkte die Zeit des Spitalsaufenthaltes hiefür zu Grunde legt, trotzdem mehrere Kranke mit Verletzungen an den oberen Extremitäten bereits vorzeitig in ambulatorische Weiterbehandlung entlassen wurden, so schwankt dieselbe bei den geheilten Fällen zwischen 5 und 106 Tagen und beträgt im Durchschnitte 28 Tage. Für die Verletzungen an der Unterextremität, wo sie 44 Tage im Durchschnitt gegenüber 23 Tagen an den oberen Extremitäten beträgt, erklärt sich die längere Behandlungsdauer aus der späten Transportsfähigkeit solcher Kranken, deren Heilung im funktionellen Sinne noch ausserdem erst viel später mit der Möglichkeit der Verabfolgung einer Prothese abgeschlossen ist. Diesen Zeitraum wenigstens bei den Unterschenkelamputationen durch die Anwendung der Bier'schen osteoplastischen Operation zu verkürzen, hatten wir niemals Gelegenheit, würden aber dieselben wegen

des meist zweifelhaften aseptischen Verlaufes wohl kaum benützt haben.

II. Primär-Amputationen.

Ich habe mich bei der Besprechung der Behandlung der Abreissungen etwas eingehender aufgehalten, weil mir dabei Gelegenheit geboten war, gewisse auch bei den mit Primäramputation zu behandelnden offenen Frakturen im engeren Sinne in Betracht kommende Gesichtspunkte gleich zu erörtern, so dass ich mich hier auf die Anführung der differenten Details beschränken kann.

Was die Indikationsstellung zur primären Amputation einer offen frakturierten Extremität betrifft, so schwankte dieselbe zu allen Zeiten mit dem jeweiligen Stande des chirurgischen Wissens und Könnens und unterliegt auch jetzt noch sehr der individuellen Auffassung des einzelnen Falles. Wie schon eingangs erwähnt, haben in der vorantiseptischen Zeit Reihen von Misserfolgen in der Frakturbehandlung wiederholt Stimmen nach einer konsequenten Ausführung der Primäramputation bei allen einigermassen schwereren Verletzungen mit penetrierenden Knochenwunden laut werden lassen. Die glänzenden Erfolge der antiseptischen Wundbehandlung führten jedoch zum Verstummen derartiger allzu radikaler Forderungen und auch die theoretische Begründung ihrer Notwendigkeit konnte ihnen keine neuen Anhänger zuführen. Im allgemeinen ist heute der Standpunkt anerkannt, dass Extremitäten, welche gleichzeitig mit der komplicierten Fraktur durch die Weichteilsverletzungen ihre Lebensfähigkeit verloren haben, also bei Mitverletzung der grossen Gefässe, Nerven und ausgedehnter Hautbezirke, dem Amputationsmesser verfallen sind. Liessen alle diese letzteren Verletzungen für sich an eine Möglichkeit konservativen Vorgehens denken, so bildet doch deren Vergesellschaftigung mit einer der schwersten Verletzungen, der offenen Fraktur, eine Vereinigung von so ungünstiger Prognose nicht nur für die Erhaltung des Gliedes, sondern auch des Lebens, dass auch der geschickteste Chirurg kaum die Gewähr für eine nur einigermassen günstige Heilung dieser Zustände auf sich nehmen dürfte.

Eine weitere allgemein anerkannte Indikation zur Primäramputation ist ferner die bereits nachweisbare septische Infektion; hier, wo das Leben des Kranken direkt bedroht ist, wird man in Anbetracht des einzigen, wenn auch nicht sicheren Mittels, den Ausgang so günstig als nur möglich zu gestalten, keine Rück-

sichten auf die sozialen Verhältnisse des Kranken walten lassen dürfen, und entsprechend der Pflicht des Arztes, das Leben des ihm Anvertrauten mit allen Mitteln zu verlängern, die von dem Verletzten meist nur schwer zu erlangende Einwilligung zur Amputation zu erreichen suchen.

Sind diese beiden Indikationen nicht gegeben, so kann mitunter bei multiplen Verletzungen, von denen nicht einmal eine jede eine offene Fraktur sein muss, das Zusammentreffen der verschiedenen Wunden, die jede für sich eine konservative Behandlung zugelassen hätte, die primäre Absetzung des Gliedes verlangen; je nach den Verhältnissen werden dann eine, mehrere oder alle Verletzungsstellen in den zu opfernden Gliedteil aufzunehmen sein. Die Gründe für ein solches Vorgehen werden teils in der Unmöglichkeit der gleichzeitigen regelrechten Behandlung aller Verletzungen, teils in der besonders ungünstigen Prognose der komplicierten Fraktur bei dem Vorhandensein mehrerer inficierter Wunden in deren Umgebung gelegen sein. Wie gesagt, unterliegt die Beurteilung aller dieser Momente bei der Indikationsstellung zur Primäramputation sehr bedeutenden subjektiven Schwankungen und das mir zu Gebote stehende doch keineswegs sehr reichliche Material zeigt hierin ganz augenfällige Divergenzen, welche nur auf Grund einzelner unmittelbar zuvor gemachter keineswegs erwarteter schlimmer Erfahrungen zu erklären sein dürften. Ich verweise diesbezüglich auf mehrere später zu besprechende für die Extremität oder sogar das Leben ungünstige Resultate des versuchten anscheinend wohl berechtigten konservativen Vorgehens, welche bei den nächsten Entscheidungen ein Bevorzugen der Primäramputation in einigermassen zweifelhaften Fällen veranlassten; während anderseits der glückliche Ausgang mancher besonders schwerer und wenig Hoffnung erweckender Fälle, welche aus zufälligen Gründen konservativ behandelt worden waren, doch wieder zu möglichster Beschränkung des für den Betroffenen später so überaus traurigen radikalen Vorgehens aufmunterte.

In den allerletzten Jahren hat man es sich besonders in Frankreich zum Ziele gesetzt, auch bei den schwersten Verletzungen, wie sie das moderne Kulturleben mit sich bringt, dann wenn sie frisch zur Behandlung gelangen, die Erhaltung der Extremität bis aufs äusserste anzustreben. P. Reclus[1]) hat sich auf dem fran-

1) Reclus, De la conservation systématique dans les traumatismes des membres. Revue de chir. 1896. Nr. 1. p. 1.

zösischen Chirurgenkongress des Jahres 1895 als erster dafür eingesetzt, derartige hochgradige Extremitätenzertrümmerungen in der Weise zu behandeln, dass nach gründlichster Desinfektion, bei welcher sehr heisses Wasser (60—65°) eine Hauptrolle spielt, die Extremität in einen antiseptischen Brei eingehüllt („einbalsamiert") wird, in welchem Verbande die Extremität 3 Wochen liegen bleibt. So konnte Reclus 6 Verletzten nicht nur das Leben, sondern auch die zertrümmerte Gliedmasse retten, nur ein Fall ging an Tetanus zu Grunde, was Reclus veranlasste, fortab jede verdächtige komplicierte Fraktur prophylaktisch mit Antitetanus-Serum zu behandeln. Inzwischen hat das Reclus'sche Verfahren zahlreiche Anhänger gefunden; u. a. berichtete Wreden[1]) über 19 nach Reclus behandelte Fälle mit bloss 1 Todesfall. Gewiss hat diese Methode noch eine grosse Zukunft vor sich, da die modernen sozialen Bestrebungen die Behandlungserfolge nach Verletzungen viel sorgfältiger zu berücksichtigen zwingen, immerhin hat dieselbe in Deutschland noch nicht den entsprechenden Anhang gefunden.

Bei unseren Fällen wurde im Ganzen 14 mal (10,2%) die Primäramputation wegen komplicierter Fraktur ausgeführt, 2 mal (9,127) war dieselbe wegen bereits bestehender schwerster Infektion indiciert.

Beidemal handelte es sich um Verschüttungen im Kohlenwerke, bezw. Steinbruche und waren die Verletzten erst am 2., bezw. 3. Tage zur Aufnahme gelangt. Im Falle 9 lag eine Splitterung der Unterschenkelknochen mit zahlreichen grossen Weichteilwunden vor, welche überall mit Kohlenpartikeln verunreinigt und ebenso wie die Haut unterhalb der Wunden gangränescent waren. Die osteoplastische Amputation nach Gritti führte zur Heilung. In dem anderen Falle (127), hätte Pat. durch die vorgenommene Operation (hohe Oberarm-Amputation) gerettet werden können, erlag aber am 3. Operations- (6. Verletzungs-)tage dem Delirium traumaticum.

In 7 Fällen wurde die primäre Amputation vorgenommen, weil die Lebensfähigkeit des verletzten Gliedes ausgeschlossen erschien. Die meisten dieser bildeten bereits Uebergangsformen zu der früher besprochenen Gruppe der traumatischen Amputationen, indem der periphere Gliedabschnitt nur mehr an einer wenig umfangreichen Weichteilgewebsbrücke mit dem centralen zusammenhing, wobei jedoch immerhin noch Cirkulation, Sensibilität und Mo-

1) Wreden, Annalen der russischen Chirurgie. 1898. H. 4.

tilität wenigstens zum Teile bestanden.

5mal gab die Multiplicität der schweren Verletzungen Veranlassung, primäre Amputationen in verschiedener Ausdehnung bezüglich der einzelnen Verletzungsstellen vorzunehmen.

Fall 39, ein Potator von 44 Jahren, war stark kollabiert eingebracht worden; durch Kammradverletzung war die linke obere Extremität vom Handgelenk angefangen bis zur Mitte des Oberarms multipel perforiert worden; die Knochen waren in regelmässigen Abständen frakturiert und zu jeder Frakturstelle führten Weichteilwunden. Sofortige Amputation oberhalb der höchsten Verletzungsstelle. Lokaler Wundverlauf günstig, doch Eintritt von Delirium potatorum, dem der Kranke am 5. Tage erlag.

Durch Erfasstwerden seitens des Transmissionsriemens hatte ein 18j. Schlosser (31) folgende Verletzungen erlitten: Spaltung des 2. Intermetakarpalraumes, cirkuläre Weichteilzertrümmerung in der Mitte des Vorderarmes mit Knochensplitterung, komplicierte Splitterfraktur des Oberarmes in seiner Mitte, die Weichteilwunde daselbst bloss die Aussenseite betreffend. Radialispuls vorhanden, Fingerbewegungen aufgehoben. Hier wurde bloss der Vorderarm oberhalb seiner Verletzungsstelle amputiert, der Humerus nach ausgiebigem Debridement primär genäht, heilte jedoch mit Pseudarthrosenbildung.

Dagegen wurde in einem ähnlichen Falle (40), in dem der Vorderarm in seiner Mitte bis auf eine Hautbrücke abgerissen, die untere Hälfte des Oberarms aber in seinen Weichteilen und dem Knochen ausgedehnt zertrümmert war (Dreschmaschinenverletzung), die hohe Oberarmamputation (mit günstigem Ausgange) ausgeführt.

Einem 19j. Manne (102) wurde vom Eisenbahnzuge der untere Teil des Unterschenkels vollkommen zermalmt, der Fuss hing nur mehr an einigen Weichteilen; die Haut war bis fast zum Knie verletzt. Die beabsichtigte hohe Unterschenkel-Amputation war wegen weit hinaufreichender Knochensplitterung und Periostablösung unmöglich. Die nächste in Betracht kommende Operation, die Exartikulation im Kniegelenke war hier wegen der bestehenden Hautläsionen im Bereiche des Velpeau'schen vorderen Lappens mit Vorteil zu ersetzen durch die osteoplastische Operation nach Ssabanejeff, welche im Gipsverband innerhalb 3 Wochen per primam mit einem unempfindlichen und tragfähigen Stumpf heilte. Auch hier wurde analog einem der von Hilgenreiner[1]) publicierten Fälle direkt von der Unterschenkelamputation in die Ssabanejeff'sche Operation übergegangen und das Kniegelenk von vorne eröffnet (Wölfler).

1) Hilgenreiner, Ueber die osteoplastischen intercondylären Oberschenkelamputationen nach Ssabanejeff und Abrashanow. Diese Beiträge. Bd. 24. S. 789.

In einem ähnlichen Falle (95), in dem durch den Transmissionsriemen gleichfalls der Unterschenkel zertrümmert worden war, der Fuss bloss an der Beugemuskulatur hing und wegen der Weichteilzertrümmerung und Periostentblössung ebenfalls hoch amputiert werden musste, kam man mit der Absetzung unter der Tuberositas tibiae aus. Offene Wundbehandlung, Heilung per granulationem.

Folge ich nun in der Besprechung der bei den 14 Fällen dieser Gruppe in Betracht kommenden Details dem bei der früheren Gruppe eingehaltenen Schema, so finden wir auch in dieser Reihe von schwersten Verletzungen ein Ueberwiegen der beiden Entstehungsursachen: Maschinenverletzung und Ueberfahren (11 mal).

	Obere Extrem.	Untere Extrem.
Transmissionen	3	1
Kammräder	2	—
Dreschmaschinen	1	—
Ueberfahren	1	1
Quetschung durch Wagen	—	2
Verschütten	1	1
Schuss	1	—

Hochgradige Blutungen finden sich auch hier zumeist, da zum überwiegenden Teile Durchtrennungen der Hauptgefässe stattgefunden hatten und auch in den übrigen Fällen stets ausgedehnte Weichteilverletzungen vorlagen. Bei den beiden erst nach mehreren Tagen eingebrachten Fällen (9, 127) waren jedoch die Hauptgefässe erhalten, infolge dessen die periphere Gangrän nur auf umschriebene Bezirke in der Nähe der Wunden beschränkt blieb. Ueber die Komplikationen der Hauptfraktur, welche zuweilen auch hier den wegen dieser notwendigen Eingriff modificierten, habe ich schon gelegentlich der Indikationsstellung berichtet.

Die Operationen wurden stets sofort nach Einbringung der Kranken ausgeführt, nur einmal (24) bestand der Verletzte unbedingt auf der Erhaltung der Extremität, so dass man sich mit dem Versuche eines Debridements begnügen musste, welches jedoch so ausgedehnte Splitterung beider Vorderarmknochen erwies, dass am nächsten Tage, als Pat. die Einwilligung hiezu gab, ohne dass zuvor irgendwelche drängende Symptome aufgetreten waren, die hohe Vorderarmamputation ausgeführt wurde.

Die Einzelnheiten bei der Ausführung der Operation sind die früher erörterten. Die Wundversorgung erfolgte auch hier teils durch vollständigen Nahtverschluss (1 mal, Operation nach Ssabanejeff), teils

durch Naht unter Drainage (7 mal), oder die Wunde wurde vollkommen offen gehalten (6 mal). Die Erfolge dieser Massregeln waren wiederum verschieden; die Naht der osteoplastischen Operation heilte, wie ja mit Sicherheit erwartet worden war, per primam. Von 6 Wundnähten unter Drainage heilten 3 ungestört, während bei den übrigen 3 die Drainage nicht ausreichte, wegen Rententionserscheinungen die Wunden wieder breit eröffnet werden mussten und 2 mal eine sekundäre Naht erforderten. Der 3. Fall (18), eine Quetschung durch ein Lastfuhrwerk, zeigte auch nach Freilegung der Amputationswunde schwer septische Allgemeinerscheinungen. Pat. erhielt an 2 aufeinanderfolgenden Tagen Injektionen von je 5 cm³ Marmorek'schen Antistreptococcen-Serums, worauf die hohe Temperatur und Pulszahl vom Morgen Abends jedesmal zur Norm herabging und schliesslich völliges Schwinden aller bedrohlichen Symptome erfolgte. Die 5 Fälle von vollkommen offener Wundbehandlung bedingten nur 1 mal die Sekundärnaht und heilten sonst per granulationem. Einer dieser Kranken musste 43 Tage nach der Amputation oberhalb der Mitte des Oberschenkels wegen konischen Amputationsstumpfes reamputiert werden.

Von Komplikationen im Wundverlaufe wären ausser diesen zu erwähnen die zwei letal endigenden Fälle von Delirium, ferner eine bedeutendere Nachblutung (95), 16 Stunden nach hoher Unterschenkelamputation aus Muskelarterien, trotzdem der Kranke primär fast gar kein Blut verloren hatte und eine reaktive Blutdrucksteigerung nicht vorlag.

Das Gesamtresultat bei den in Betracht gezogenen 14 Fällen von Primäramputationen gestaltet sich demnach folgendermassen: 2 Verletzte starben an Delirium, die übrigen wurden geheilt. Reamputationen wegen septischer Processe waren niemals notwendig, wohl aber 1 mal wegen konischen Amputationsstumpfes. 3 mal erwies sich eine sekundäre Hautnaht notwendig, von den übrigen heilten 4 per primam, 4 per granulationem. Die durchschnittliche Behandlungsdauer der 12 geheilten Fälle schwankte zwischen 10 und 113 Tagen und betrug im Durchschnitte 43 Tage, ist also eine bedeutend längere als jene der ersten Gruppe von Amputationen, was sich in der stärkeren Beteiligung der unteren Extremität hier erklärt, für welche allein die Durchschnittszahl 59 Tage gegen 32 bei den Amputationen an der oberen beträgt.

Da von dem Zeitpunkte an, in welchem wir die Amputation wegen einer Abreissung oder wegen komplicierter Fraktur vornehmen, der weitere Verlauf des Falles ein gleichartiger wird, so will ich auch noch die Endergebnisse aller unserer bei 38 (= 27,8%)

Personen vorgenommenen 39 primären Amputationen nach offenen Knochenverletzungen kurz zusammenfassen, da hiedurch Aufschluss über die Prognose der wegen Verletzungen ausgeführten Amputation gegeben wird, die sich in so mannigfacher Beziehung von der aus anderen Gründen vorgenommenen Absetzung unterscheidet. 3 Kranke (7,7%) starben an komplicierenden Krankheiten, welche mit den Wundverhältnissen nicht im Zusammenhange standen, dagegen mussten bei 2 Kranken (5,1%) wegen bedrohlicher Infektionserscheinungen sehr weitgehende nochmalige Absetzungen des betreffenden Gliedes vorgenommen werden. Nachoperationen aus anatomischen Gründen waren 14 (35,9%) notwendig, und zwar am Knochensysteme 4 mal, bloss an den Weichteilen 10 mal. Direkte Heilung erfolgte 20 mal (51,3%), und zwar 11 mal per primam, 9 mal per granulationem.

III. Debridement.

Hatte die Einführung der Antiseptik zunächst bezüglich der Amputationen erreicht, dass diese zu fast gefahrlosen Operationen wurden, und man nicht mehr wie früher zu befürchten brauchte, den amputierten Kranken in vielen Fällen an den in der Amputationswunde zum Ausbruche gelangten Wundinfektionskrankheiten verlieren zu müssen, so konnte auch wieder erst die Verminderung der Operationsgefahr durch die Antisepsis Volkmann Gelegenheit bieten, die Methodik des Debridements auszubilden, welche einerseits im stande war, den verstümmelnden Eingriff zu umgehen, andererseits eine solche konservative Behandlung des offenen Knochenbruches auch zu einer gefahrlosen zu gestalten. Und nachdem es in den ersten Jahren der Handhabung der antiseptischen Massnahmen gelungen war, die Endausgänge in Bezug auf die Erhaltung des Lebens in ungeahnter Weise zu verbessern, bemühte man sich jetzt, das etwas überhand nehmende operative Vorgehen einigermassen einzuschränken und unter dem Schutze der Anti-, bezw. Asepsis mit entsprechend kleineren Eingriffen die möglichste Integrität des verletzten Gliedes nach der Heilung zu erhalten. Insofern ist auch schon das Volkmann'sche Debridement trotz seiner Radikalität ein konservatives Vorgehen, als es die Primäramputation zu ersetzen versucht; man ist aber später noch weiter gegangen, indem man in der Mehrzahl der Fälle von offenen Knochenbrüchen sich jedes aktiven Vorgehens enthalten hat und auch so glänzende Resultate erzielte. Auf diese Weise hat während der

letzten Dezennien der Begriff „konservative Behandlung" seine Bedeutung gewechselt: was Volkmann gegenüber der Amputation konservatives Verfahren nennt (Debridement), wird heute als radikales betrachtet.

Präcise Indikationen für das Debridement aufzustellen ist ebenso schwierig wie für die Primäramputation. Jene Chirurgen, welche das Gebiet letzterer einschränken, wie z. B. Schopf[1]) bloss auf jene Fälle, welche unausweichlich der Gangrän verfallen sind, ersetzen die Amputation bei den übrigen Verletzungen durch das Debridement. Nicht zu umgehen wird dieses unter folgenden Umständen sein: Wenn die Verletzung derartige Zerstörungen gesetzt hat, dass wohl nicht der Untergang des gesamten peripheren Extremitätenabschnittes, wohl aber begrenzter Teile zu befürchten ist, so dass statt einer Amputation eine Kontinuitätsresektion (im weitesten Sinne des Wortes) vorgenommen werden muss. Was die Knochensubstanz in dieser Beziehung anbelangt, so sind vollständig abgetrennte Splitter in einer offenen Wunde der Nekrose verfallen, ihre Extraktion befördert den Heilungsvorgang. Ebenso sind Periostläsionen, welche meist mit Quetschung der Knochensubstanz vergesellschaftigt sind, ein Vorzeichen der eintretenden Nekrose und kann durch Abtragen derselben kein Schaden gestiftet, wohl aber eine langwierige Eiterung, welche nekrotische Knochenstücke in der Tiefe unterhalten, vermieden werden. Es ist zwar richtig, dass bei entsprechender anti- bezw. aseptischer Behandlung derartige Nekrosen keinerlei direkte Gefahr in sich bergen, andererseits in häufigen Fällen die Knochennekrose nicht mit der auf Grund der augenfälligen Läsionen festgesetzten Grenze der Resektion abschneidet, sondern sich auf noch belassene Partien fortsetzt, welche schliesslich ebenfalls spontan oder auf operativem Wege zur Elimination gelangen. Immerhin wird es, schon um die langdauernde Sekretion hintanzuhalten, welche nekrotische Knochenpartien bis zu ihrer Abstossung unterhalten, angezeigt sein, bestimmt einmal notwendige operative Eingriffe rechtzeitig vorzunehmen, um diese ungünstigen Einflüsse auf den durch die Fraktur an und für sich geschädigten Kranken möglichst zu verringern.

Was die Weichteilläsionen betrifft, so sind wir hier trotz der Fortschritte in der Wundbehandlung nicht so sicher im stande, die Gefährlichkeit der Infektion auszuschalten. Durch die

1) F. Schopf, Wann soll ein verletztes Glied amputiert werden? Wien. klin. Wochenschr. 1904. Nr. 6. S. 160.

Abtragung des durch die Verletzung schwer Lädierten und nicht Lebensfähigen schaffen wir zunächst die in die Wunde eingedrungenen Mikroorganismen, aber auch einen bei dem Zerfall der Gewebe sich bildenden günstigen Nährboden für die Keime aus dem Organismus fort; insofern ist das Debridement vollkommen berechtigt. Aber auch dieses findet in seiner Gründlichkeit eine in unserer Beurteilungsfähigkeit gesetzte Grenze; um nun die Gefahren abzuwehren, welche aus dem vielleicht noch Zurückbleibenden erwachsen könnten, wenden wir gewisse Vorsichtsmassregeln an: das Offenhalten aller bestehenden Wunden und Wundhöhlen, dessen günstige Einwirkung auf Infektionsprocesse erwiesen ist; die Möglichkeit des freien Sekretabflusses durch Drainage aller dieser Stellen, wodurch die Retention und deren günstiger Einfluss auf Propagation der Infektion und Fortschreiten der Gewebszerstörung vermieden wird. Gerade zu diesem Zwecke erweisen sich gewisse kleinere operative Massnahmen als: künstliche Erweiterung der bestehenden Wunden, Anlegung von Gegenincisionsöffnung zu schwer zugänglichen Wundtaschen u. ä. als eine notwendige und nützliche Massregel.

Ausser der Gewebszerstörung bildet also die Möglichkeit der Infektion eine Indikation zur Ausführung des Debridements. Eine weitere stellen gewisse anatomische Zustände der Fraktur dar, welche bei subkutanen Brüchen meist primär nicht operativ angegangen werden, z. T. auch nicht vorkommen. Ich meine gewisse Dislokationen bei offenen Frakturen, welche eine Reposition der Fragmentenden verhindern und behufs Heilung ein operatives Vorgehen erheischen, welches bei sofortiger Vornahme die Heilungschancen bedeutend verbessert. In dieses Gebiet gehören auch durch die komplicierte Fraktur irreponibel gewordene Luxationen, ferner Interpositionen von Weichteilen, insbesondere von Nerven. Unter solchen Verhältnissen wird man auch beim Nichtbestehen der früher angeführten beiden strikten Indikationen sich meist zu sofortigem Operieren entschliessen.

Auch jene komplicierten Frakturen, welche ein Gelenk eröffnen, werden teils zwecks Erzielung eines günstigen funktionellen Endresultates operative Eingriffe erfordern, insbesondere aber wegen der eminenten Gefahr, welche durch eine Infektion des eröffneten Gelenkes drohen, zu möglichst eingreifenden Massnahmen veranlassen.

Entsprechend den modernen experimentellen Forschungen und praktischen Erfahrungen in Bezug auf Desinfektion der Wunden

sind wir in den letzten Jahren von besonderen Desinfektionsmassregeln im Bereiche der offenen Frakturen, ebenso wie bei der Behandlung anderer Wunden, völlig abgekommen. Unsere Massnahmen bei jedem mit einer offenen Fraktur eingebrachten Verletzten beginnen mit einer gründlichen Reinigung des die Wunde in weitem Umkreise umgebenden Hautbezirkes in gleicher Weise wie zu einer aseptischen Operation, also Rasieren der Haare, Reinigung mit Bürste und Seife, Abreiben mit Benzin, 50% Alkohol, 1‰ Sublimatlösung (wobei die Wunde mit sterilen Verbandstoffen geschützt gehalten wird). Ist auf diese Weise die Gefahr einer sekundären Infektion durch uns beseitigt, so wird unter peinlichster Asepsis, d. h. gründlichster Hände-Desinfektion und Gebrauch von Gummihandschuhen, sowie Benützung sterilisierter Instrumente und Verbandstoffe an die Untersuchung und Versorgung der Wunde herangegangen. Zunächst werden alle sichtbaren groben Verunreinigungen, als eingedrungene Fremdkörper vorsichtig entfernt, bloss liegende lose Knochenfragmente extrahiert. Vorhandene klaffende Wundhöhlen werden zuerst durch Inspektion, dann mit Instrumenten, welche die Wände der Höhle nicht durchsetzen dürfen, untersucht und in gleicher Weise wie die Oberfläche der Wunde behandelt. Hieran schliesst sich oder geht bereits voraus die allgemeine Untersuchung der Fraktur, welche eine gleiche ist wie die der subkutanen, jedoch die Wunde bezüglich der Asepsis respektiert.

Meist werden die bisherigen Untersuchungsergebnisse im Zusammenhalt mit der Anamnese bereits ein Urteil darüber zulassen, ob sich ein operatives Vorgehen notwendig erweist. Hochgradige, weit reichende Verunreinigungen frischer Wunden, Zeichen der infektiösen Entzündung, dann ausgedehntere Verletzung der zugänglichen Weichteile und Splitterung der Knochen, welche vielleicht sogar in ein Gelenk hineinreicht, werden die Notwendigkeit eines operativen Eingriffes klarstellen. Andererseits kann bei beabsichtigtem konservativem Vorgehen erst gelegentlich der Frakturbehandlung die Unmöglichkeit der Adaptation der Fragmentenden oder die Irreponibilität einer gleichzeitig bestehenden Luxation Veranlassung geben, operativ einzuschreiten.

Zu einem primären Debridement sahen wir uns in 15 (= 11,0%) unserer Fälle genötigt. Es ist dies eine gewiss kleine Anzahl, bei welcher noch zu berücksichtigen ist, dass die Mehrzahl derselben (12) in die ersten $3^1/_2$ Jahre der Berichtsperiode fallen, während die folgenden

$5^1/_2$ Jahre bloss 3 Fälle (und diese zufälligerweise im letzten Halbjahre) aufweisen, ein Beweis, dass das aggressive Vorgehen von Jahr zu Jahr gegenüber dem konservativen eingeschränkt wurde, während die Fälle von Primäramputation sich auf die einzelnen Jahre ziemlich gleichmässig verteilen, mit Ausnahme des letzten, in welchem die obigen 3, eigentlich der Amputation verfallenen Verletzungen durch den schonenderen Eingriff vor der Verstümmelung geschützt wurden.

Wir begegnen unter den in Betracht gezogenen Fällen verschiedener Verletzungsart, jedoch mit bedeutendem Ueberwiegen der durch Sturz aus der Höhe entstandenen (9), welche vorwiegend an den Unterextremitäten (7 mal), aber hier wie an den oberen zumeist (6-, bezw. 2 mal) an den Knöcheln oder in deren Nähe lokalisiert waren. Knochen der unteren Extremitäten waren 10 mal, jene der oberen 5 mal gebrochen.

Meist lagen mehrere von den oberwähnten Verhältnissen vor, welche Veranlassung zur Vornahme des Debridements gaben. 7 mal erforderten die hochgradigen Weichteilläsionen teils Abtragen der gequetschten und zerrissenen Partien, teils ausgiebige Tamponade, Drainage, bzw. die Anlegung von Gegenincisionsöffnungen.

Knochenläsionen in Form von ausgedehnter Splitterung waren 7 mal vorhanden, doch hätten diese an und für sich nicht zur Vornahme der Operation genötigt, wenn nicht entweder wegen der gleichzeitig bestehenden Weichteilzertrümmerungen eine Freilegung der Wunde notwendig gewesen oder das Vorhandensein von isolierten Splittern dem Heilungsvorgange hinderlich und eine Adaptation der Fragmentenden mit primärer Vereinigung derselben angezeigt gewesen wäre. Sonst wurde auf ein genaues Absuchen der Wunde nach allen Knochensplittern — auch nach deren Bestimmung durch das Röntgenbild — nicht Gewicht gelegt in Berücksichtigung der Thatsache, dass ja bei subkutanen Wunden alle Knochensplitter einheilen und die nicht leicht zur Ansicht zu bringenden bei den offenen Frakturen sich meist ähnlich wie jene verhalten.

Einmal (Fall 4) wurde der bei gleichzeitiger Fraktur des äusseren Malleolus nach aussen luxierte und aus seinen Gelenkverbindungen isolierte Talus gleichsam als Splitter exstirpiert (mit Ausgang in Heilung), im Falle 46 mussten die unter gleichzeitiger Splitterung des Malleolus internus abgesprengten Knorpelstücke des Gelenkendes extrahiert werden, worauf die Adaptation der Fraktur leicht gelang, ebenfalls mit ungestörter Heilung. Ausser diesen bestand eine Gelenkwunde bloss in dem Falle 7, in welchem gelegentlich einer supramalleolären Unterschenkel-

fraktur das obere Sprungbeingelenk eröffnet worden war, welches nach antiseptischer Reinigung drainiert wurde; die Wundverhältnisse waren bis zu dem am 15. Tage erfolgten Tode an doppelseitiger Pneumonie ungestörte. Auch in den beiden anderen Fällen war eine ausgiebige Drainage der Gelenke nicht verabsäumt worden.

Dagegen boten dreimal Periostläsionen Veranlassung, Stücke der Fragmentenden primär abzutragen und eine Vereinigung anzustreben.

In zweien dieser Fälle (10, 14), in denen man sich mit der blossen Aneinanderlagerung der Resektionsflächen begnügt hatte, führte diese zur direkten knöchernen Vereinigung, dagegen im Falle 5, der allerdings im Gegensatz zu jenen mit schweren Weichteilsläsionen vergesellschaftet war und in welchem die Vereinigung durch Einschlagen einer Gussenbauer'schen Knochenklammer zu fördern gesucht wurde, zu fortschreitenden Knochennekrosen, die schliesslich wegen des Sinkens des Ernährungszustandes des Kranken infolge andauernder Eiterung zur Ablatio zwangen. Auch ein anderer Fall (37), in welchem die Adaptation der Fragmentenden in primärer Weise durch Drahtumschlingung gesichert wurde, hatte keinen günstigen Ausgang, indem am 5. Tage wegen septischer Erscheinungen an der erst nach 2 Tagen versorgten Wunde die Sekundäramputation vorgenommen werden musste.

Es werden in Bezug auf die primäre Vereinigung der Fragmentenden stets die Wundverhältnisse aufs genaueste zu berücksichtigen sein. Nur bei gesichertem ungestörtem Wundverlaufe soll man sich an derartige für die Frakturheilung natürlich enorm günstige Massnahmen heranwagen. Sonst jedoch werden dieselben meist ein den Wundsekretabfluss hemmendes Moment bilden, während im Gegensatz hiezu breites Auseinanderklappen der Knochenenden selbst schwer septische Zustände günstig beeinflussen kann. Weiter kommen zu den bereits möglicherweise bestehenden Läsionen der verbleibenden Knochenteile die bei der Operation gesetzten (beim Sägen, Nähen u. s. w.) und macht der Eintritt von Nekrosen die Vereinigungsbemühungen dann illusorisch.

Viermal waren die mit gewisser Deutlichkeit bereits zu Tage tretenden Infektionserscheinungen hauptbestimmend für die Vornahme des Debridements. Es waren dies Verletzte, welche aus grösseren Entfernungen erst nach Ablauf einiger Zeit (12—24 Stunden) eingebracht wurden und teils der Verletzungsmechanismus (Verschüttung, Sturz ins Wasser) und vorhandene Verunreinigungen, teils bereits bestehende Entzündungserscheinungen zur grössten Vor-

sicht mahnten. Das Hauptaugenmerk war hier auf die ausgiebigste Freilegung aller Wundhöhlen und Offenhaltung derselben durch Tamponade und genügend funktionierende Drainage gerichtet. Von der in früheren Jahren geübten chemischen Desinfektion des Wundgebietes wird jetzt vollkommen Abstand genommen. Irrigationen mit Flüssigkeiten stehen nurmehr als mechanische Reinigungsmittel in Gebrauch und dient als solches die lauwarme physiologische Kochsalzlösung von 0,9%. Dagegen findet eine chemische Substanz noch immer ausgedehnte Verwendung, welche sich in der Behandlung nicht aseptisch bleibender Wunden sehr bewährt hat, nämlich das Jodoform, jedoch nur gelegentlich der Durchführung der Tamponade als Jodoformgaze.

Schliesslich gab in 5 Fällen bloss die Irreponibilität der in der offenen Wunde bedeutend dislocierten Fragmentenden Veranlassung zu operativen Eingriffen, die vorwiegend in der Resektion der die Reposition behindernden Knochenenden bestanden, mit welcher aber gleich die übrigen das Debridement charakterisierenden Eingriffe verbunden wurden. Hierzu kommen noch zwei ursprünglich konservativ behandelte Fälle (96, 123), bei welchen die Irreponibilität bei der definitiven Frakturversorgung zur gleichen sekundären Operation zwang. In keinem dieser Fälle wurden besondere operative Massnahmen zur Festhaltung der richtigen Lage angewendet, dagegen war man meist entweder sofort oder nach kurzer Zeit im Stande durch erhärtende Verbände die Frakturheilung zu begünstigen.

Bildet die genaue Adaptation der Fragmentenden die Hauptaufgabe einer jeden Frakturbehandlung, so dass zu ihrer Erreichung mitunter eine subkutane Fraktur sogar in eine offene verwandelt wird, und haben in neuester Zeit wiederholt namentlich französische und englische Chirurgen den Standpunkt vertreten, wenigstens alle offenen Frakturen mit Dislokation primär zu nähen, so kann man mitunter zu Massnahmen gezwungen sein, welche gerade auf das Auseinanderhalten der Fragmentenden abzielen und nichts Weiteres darstellen als ein sicheres Vorgehen zum Zwecke der Offenhaltung der durch die Verletzung entstandenen Wundhöhlen. Wiesinger[1]) hat ein ähnliches Verfahren bei komplicierten Gelenkfrakturen angewendet, welche wegen septischer Processe das Leben bedrohten und die Amputation indicierten; um letztere zu

1) Wiesinger, Aerztlicher Verein in Hamburg, Sitzung vom 17. Nov. 1896. Deutsche med. Wochenschr. 1897. Vereins-Beilage S. 14.

umgehen, wurden die Gelenkenden auseinandergeklappt und so lange offen liegen gelassen, bis die Gefahr der Infektion überstanden war; erst dann erfolgte Reposition und Redressement der schliesslich natürlich ankylotischen Stellung der Gelenkenden.

Die gleiche Ueberlegung war bei mehreren Fällen, welche im Vorjahre in hiesiger Klinik zur Behandlung gelangten, massgebend[1]). Nur handelte es sich in sämtlichen Fällen um komplicierte Frakturen im Bereiche der Diaphyse. Es wurden da in der gleichen Absicht, die bereits vorgeschrittene oder sicher zu erwartende schwere Infektion durch eine offene Wundbehandlung bekämpfen zu können, die Fragmentenden durch eine entsprechende Stellung der Extremität auseinandergeklappt, der Raum zwischen denselben durch Gazetampons ausgefüllt und mit weiteren Massnahmen so lange zugewartet, bis die bestehende Infektion überwunden und der Zustand der Weichteilwunden ein solcher geworden war, dass jegliche Infektionsgefahr beseitigt war. Um jetzt die Frakturkonsolidation zu begünstigen und damit die durch das exspektative Vorgehen verlorene Zeit zum Teil wieder einzubringen, wurde in einem jeden Falle die sekundäre Knochennaht ausgeführt.

Es ist gewiss, dass einem solchen Verfahren zahlreiche Uebelstände anhaften: die langdauernde mühevolle Behandlung der primären Wunde, die leicht auftretenden Nekrosen an den vorgelagerten Fragmentenden, die notwendige schwere Operation, welche meist ebenfalls keinen ungestörten Heilungsverlauf zu verzeichnen hat, indem Eiterungen in der Wunde, Sequestrationen zur Regel gehören und die Verkürzung der Extremität infolge der zur Adaptation nötigen Resektionen noch vermehren. Doch was gilt dies alles gegenüber dem erreichten Erfolge, eine nach den Verletzungsverhältnissen der Amputation verfallene Extremität gerettet und die bei einem andersartigen konservativen Verfahren durch die grosse inficierte Wundfläche imminente Lebensgefahr ausgeschaltet zu haben! Die im letzten Quartal des Jahres 1903 auf diese Weise behandelten Fälle endeten sämtlich mit der Erhaltung des Gliedes; auch im heurigen Jahre wurde das gleiche Verfahren bei mehreren ähnlichen, der Amputation verfallenen Fällen eingeschlagen, die Behandlung derselben war bei Niederschrift dieser Zeilen zwar nicht abgeschlossen, die Kranken jedoch bereits in einem solchen Zustande, dass der gün-

1) Vgl. auch Doberauer, Ueber die Behandlung schwerer komplicierter Frakturen mit Aufklappung (erscheint demnächst in der Münch. med. Wochenschr.).

stige Ausgang gesichert war.

Der erste derartige Fall (132) betraf ein 5j. Mädchen, welches am 30. IX. 03 mittags in Prag von einem Lastwagen überfahren worden war und nach Anlegung eines Notverbandes in die Klinik eingebracht wurde. Ausser einer Rissquetschwunde am Hinterhaupte und zahlreichen Exkoriationen und Suffusionen an Brust und Bauch fand sich eine komplicierte Fraktur im oberen Drittel des Oberschenkels. Haut und Muskulatur an der Vorderseite desselben waren in einem handtellergrossen Bezirke zerrissen und gequetscht, die grossen Gefässe in der Tiefe der Wundhöhle freiliegend und in die Wundhöhle die zackigen Fragmentenden und ein daumengrosser isolierter Splitter vorragend. Die Bruchenden waren sowohl ad longitudinem wie ad latus dislociert. Unter Narkose wurde das Debridement der Wunde vorgenommen und nach möglichster Reposition der Fragmentenden ein Gipsverband angelegt. Als am nächsten Abend die Temperatur auf 39,3° stieg, wurde der Gipsverband sofort abgenommen und der Lokalbefund liess keinen Zweifel, dass die Amputation unbedingt indiciert sei. Der erhaltene Puls am Fusse zugleich mit dem Alter der Verletzten veranlassten doch noch ein zuwartendes Verhalten einzunehmen und ähnlich, wie dies bei inficierten Gelenkswunden mit Erfolg geübt wird, durch ein weites Offenhalten der Knochenenden dem septischen Processe Einhalt zu thun versuchen. Der Verlauf rechtfertigte dieses Vorgehen; die Temperatur sank, die Entzündungerscheinungen gingen zurück und 12 Tage später war die grosse Wunde überall gereinigt und mit Granulationen bedeckt. Abstossung von kleinen Sequestern, die in der Tiefe Bildung von Abscesschen zur Folge hatten, dann die Wundinfektion mit Bac. pyocyaneus und der zeitweise fibrinöse, an Wunddiphtherie erinnernde Belag der Granulationen, welcher mit Kaliumpermanganatlösung und Credè'scher Salbe erfolgreich behandelt wurde, veranlassten, die Vornahme der sekundären Knochennaht bis zum 10. XII. aufzuschieben. Dabei fanden sich an beiden Knochenenden Sequester, am proximalen ein röhrenförmiger, welcher sich über den centralen Knochen leicht abstreifen liess, am distalen ein isoliertes Stück der Diaphyse. Trotz der Stellung der Fragmentenden fast unter einem rechten Winkel gegeneinander war es an beiden bereits zur beginnenden Callusbildung gekommen. Die Knochenenden wurden nach Anfrischung mittelst Aluminiumbroncedraht genäht, ein Drainrohr an der Rückseite des Oberschenkels aus der Wunde geführt, diese nach vorne ausreichend tamponiert. Der angelegte Gipsverband erhielt, um vorne und rückwärts grosse Fenster ausschneiden zu können, innere Stützen aus Aluminiumschienen. Die Knochen heilten in guter Stellung zusammen, die grosse Wunde verkleinerte sich, am 3. II. 04 konnte Pat. einen Gehverband erhalten und am 26. II. mit einem erhöhten Schuh entlassen werden; die Verkürzung betrug 7 cm.

Der zweite Fall (133) betraf einen 48j. Arbeiter, welcher am 2. X. 03 von seinem Fuhrwerke überfahren und geschleift wurde. Dabei erlitt er einen Schrägbruch der linken Tibia, welche in einer unterhalb der Mitte des Unterschenkels gelegenen 4 cm breiten, vielfach gequetschten Wunde freilag. Das obere Bruchstück war nach innen und unten dislociert und mass die primäre Verkürzung $1^1/_2$ cm. Auch hier stellten sich nach primärer konservativer Behandlung am 5. Tage septische Erscheinungen ein, weshalb unter Narkose das Debridement vorgenommen und die Bruchenden auseinander geklappt wurden; Umwicklung derselben mit Kompressen getaucht in essigsaure Thonerdelösung hielt dieselben dauernd auseinander. Der Verlauf war ein gleicher wie bei dem ersterwähnten Falle. Auch hier kam es zu ausgedehnten Knochennekrosen, für welche schon die Verletzung eine ausreichende Veranlassung gegeben haben mag, so dass bei der Operation am 7. XI. von dem proximalen Bruchende 5 cm reseciert werden mussten. Auch von den Weichteilen mussten zahlreiche nekrotische Partien entfernt werden, der Blutverlust war ein beträchtlicher, der Pat., der mit Spitzenkatarrh und diffuser Bronchitis behaftet war, war nach der $1^1/_4$stündigen Operation stark kollabiert. In der Folgezeit traten anlässlich der Verbandwechsel wiederholte schwere Nachblutungen auf, die offen gelassene Wunde wollte sich lange nicht reinigen. Die Konsolidation zeigte bei dem stark herabgekommenen Manne keine Fortschritte und er wurde deshalb am 25. I. 04 in einem Gipsverbande mit Pseudarthrose der Tibia entlassen, da ein neuerlicher operativer Eingriff zur Zeit die Kräfte des Kranken überschritten hätte.

Dagegen nahm der dritte, schwerste Fall (134), auch in Bezug auf das funktionelle Resultat, einen überaus günstigen Ausgang. Ich will über denselben später (S. 376) berichten und anmerkungsweise einen ähnlichen Fall aus dem heurigen Jahre anfügen.

Auch für die Nachbehandlung der komplicierten Frakturen, insbesondere für die Fixation der Fragmentenden ergeben sich zahlreiche Schwierigkeiten. In Anbetracht der notwendigen Drainage ist die primäre Anlegung erhärtender cirkulärer Verbände meist nicht möglich, wurde aber in zwei hiezu günstig erscheinenden Fällen versucht. Der Sekretabfluss kann da mittelst Herausführens der Drainrohre durch den Gipsverband gesichert werden. Durch Anwendung der von Steudel[1]) im Jahre 1896 in die chirurgische Praxis eingeführten biegsamen Aluminiumschienen waren wir in der Lage fixierende Verbände anzulegen, welche von vornherein grosse Fenster für die Wundbehandlung offen liessen. Sonst wurden leicht abnehmbare Schienenverbände für jene erste Zeit benützt, welche häufigen Verbandwechsel erforderten, sobald aber dies die Wund-

1) Steudel, Münchn. med. Wochenschr. 1896. Nr. 39 u. 1900. Nr. 12.

verhältnisse erlaubten, erstarrende gefensterte Verbände angelegt. Ziemlich häufig, insbesondere in der Zeit vor Einführung der Röntgenphotographie, waren diese recht schwierigen Verbände nicht so angelegt, dass die bestmöglichen Heilungsresultate der Fraktur erzielt wurden, und daher später ein wiederholter Wechsel derselben behufs Redressements notwendig. Von der in der Klinik sonst beliebten Frakturbehandlung mittelst permanenter Gewichtsextension konnte bei den komplicierten Frakturen nicht oft Gebrauch gemacht werden. Die Frakturen an den unteren Extremitäten sassen zumeist in der Malleolargegend, aber auch sonst boten die Fälle mit bedeutenden Verlusten an Knochensubstanz (infolge der Splitterung oder notwendiger Resektionen) kein günstiges Objekt für die Extensionsbehandlung. Sehr frühzeitig wurde bei den Frakturen der Unterextremitäten mit der Gehbehandlung vermittelst artikulierender Verbände begonnen.

Die bleibenden Verkürzungen waren je nach den entstandenen Knochendefekten meist erhebliche und wurden bei den Gehverbänden durch befestigte Korksohlen, definitiv durch Schuhe mit erhöhter Sohle beseitigt.

Bezüglich des Verlaufes der in Rede stehenden 15 Fälle von primärem Debridement boten 7 derselben keinerlei Symptome, welche den Verlauf von einer subkutanen Fraktur unterschieden hätten.

Der eine hievon (7), Selbstmordversuch durch Herabstürzen aus dem 2. Stockwerke, war kompliciert mit zahlreichen Weichteilwunden, einer rechtsseitigen Nierenkontusion und Schulterluxation und bestand in einer das Sprunggelenk eröffnenden, komplicierten, supramalleolären Unterschenkelfraktur. Nach erfolgtem primärem Debridement waren die Wundverhältnisse überall sehr günstige, die Kranke erlag jedoch einer doppelseitigen Pneumonie am 15. Verletzungstage.

In allen diesen 7 Fällen erwiesen sich die primär vorgenommenen Eingriffe zur Erzielung eines ungestörten Heilungsverlaufes ausreichend.

Als 8. käme hinzu der Fall 134, welcher nach vorgenommenem Weichteildebridement mit Aufklappen der Fragmentenden der Vorderarmknochen behandelt wurde und infolgedessen die sekundäre Knochennaht erforderte; von diesem soll später (S. 376) die Rede sein.

Bei den übrigen 7 Fällen stellten sich Störungen im Wundheilungsverlaufe ein, zu deren Bekämpfung eingreifendere operative Massnahmen eingeschlagen werden mussten. Diese waren zum Teil mit

Erfolg begleitet, zum Teil konnten sie den ungünstigen Ausgang in Bezug auf die Extremität oder das Leben nicht mehr aufhalten und zählen demnach als Misserfolge des Debridements. Ich will auf diese Fälle wegen der aus ihrem Verlaufe zu ziehenden Folgerungen etwas ausführlicher eingehen.

Einmal (5) waren es nicht Erscheinungen der Sepsis, sondern die trotz primärer Resektion der lädierten Knochenenden fortschreitenden Nekrosen, welche den Verletzten stark herunterbrachten und 2½ Monate nach der Verletzung in der Mitte des Unterschenkels zur Amputation nach Gritti veranlassten. Aber auch jetzt kam es bei dem marantischen Individuum zu Nekrosen am Amputationsstumpfe und unter zunehmender Schwäche trat 5 Monate nach der Verletzung Exitus ein.

Ein solcher Fall erweckt uns doch Bedenken gegen das von mancher Seite bis zum Extrem durchzuführen beantragte konservative Verfahren. So rät Schopf (l. c.), solange septische Zustände nicht dazu zwingen, auch die Entfernung kleinerer Extremitätenabschnitte zu vermeiden und die natürliche Demarkation abzuwarten. Leider entspricht der vom Arzte bezüglich der Heilungsdauer geübten Geduld nicht immer die Grenze des Kräftezustandes des Verletzten.

In einem zweiten Falle (3) hatten spät einsetzende phlegmonöse Erscheinungen, welche von der malleolären Wunde am Sprunggelenke längs der Sehnenscheiden der Beugemuskulatur fortgekrochen waren, zu Incisionen am 26. Tage genötigt und kam es ebenfalls zur Nekrose des centralen Tibiaendes, hier wahrscheinlich infolge des septischen Processes. Eine nach 3½ Monaten vorgenommene Resektion des Fussgelenkes (der nekrotischen Tibia und der bloss bindegewebig vereinigten Fibula) führte nach 162tägigem Spitalsaufenthalt zur Heilung.

In zwei anderen Fällen (131, 142) hatte sich das primäre Debridement durch Eintritt von septischen Erscheinungen als nicht ausreichend erwiesen und wurde durch nochmalige Durchführung desselben, bezw. durch Aufklappen der Fragmentenden mit Erfolg ergänzt. Letzteres Verfahren, über welches ich bereits früher gesprochen habe, nötigte später zur Vornahme der sekundären Knochennaht. Beide Frakturen heilten.

Die drei weiteren Fälle endeten mit einem Misserfolge der Anwendung des Debridements insofern, als sie wegen septischer Erscheinungen schliesslich doch zur Sekundäramputation zwangen.

Ein 56j. Mann (23) hatte sich durch Sturz vom Bahndamm eine Vorderarmknöchelfraktur zugezogen mit verunreinigter Durchstechungs-

wunde an der Radialseite und wurde nach mehreren Stunden erst eingebracht. Ausgiebiges Weichteil-Debridement, wobei durch temporäres Aufklappen auch die in der Tiefe liegende Ulnafraktur drainiert wurde. Schon am nächsten Abend zeigten sich Symptome jauchender Entzündung, die weit am Vorderarm hinaufgestiegen war, und Zeichen der allgemeinen Sepsis. Die sofort vorgeschlagene Amputation wurde erst am folgenden Abend zugegeben, konnte aber das Leben des Kranken nicht mehr retten.

Wenn auch die grosse Bedeutung der Erhaltung der Hand für das Individuum zur weitgehendsten konservativen Behandlung auffordert, so erwecken doch dieser wie ein später zu schildernder Fall (117, S. 386) von sicher inficierter Wunde dann Bedenken gegen die Möglichkeit schonender Behandlung, wenn die kleine Hautwunde in einem auffälligen Missverhältnis steht zu den am Vorderarm so zahlreich vorhandenen Wegen für das Fortschreiten infektiöser Processe. Wir kennen die enormen Gefahren für die Extremität und sogar das Leben, welche bei phlegmonösen Erkrankungen des Vorderarmes drohen und scheuen da vor der ausgedehnten operativen Freilegung nicht zurück. Andererseits lehren die Fälle von komplicierter Vorderarmfraktur mit weiten Weichteilwunden, welche offen behandelt wurden, wie z. B. Fall 134 (S. 376) mit ausgedehnter Durchtrennung der Weichteile an der Beuge- und Ulnarseite, welchen therapeutisch noch das Aufklappen der frakturierten Knochenenden hinzugefügt wurde, dass eine offene Wundbehandlung ohne Rücksicht auf die künftige Frakturheilung Resultate erzielen lässt, die allerdings mit späteren, jedoch ungefährlichen operativen Massnahmen eine hinreichende Gebrauchsfähigkeit der verletzten Extremität erreichen lassen.

War in diesem Falle die konservative Behandlung mit einer gewissen Zuversicht auf deren Erfolg eingeschlagen worden und das Missglücken derselben ziemlich unerwartet gekommen, so erschien in den beiden anderen die Möglichkeit der Erhaltung der Extremität sehr gering und die sekundär notwendige Amputation nur als aufgeschoben.

Es ist dies der bereits früher (S. 330) als auf komplicierte Weise entstanden angeführte Splitterbruch der Tibia (37), welcher erst am zweiten Tage mit inficierter Wunde eingebracht wurde. Auch nach Vornahme des Debridements hielten Fieber und Eiterung an. Als sich am 5. Tage Entzündungserscheinungen auch am Oberschenkel zeigten, wurde mit der Amputation (in der Mitte des Oberschenkels) nicht mehr ge-

zögert, wobei man bereits septische Venenthrombose fand. Hieraus entstanden später Abscesse unter und über dem Poupart'schen Bande, doch trat schliesslich Heilung ein.

In dem anderen Falle (101), Ueberfahren des rechten Unterschenkels mit Splitterung und schwerer Weichteilläsion (der halbe Unterschenkel war an der Innenseite zerfetzt), war der Verletzte stark kollabiert, das Debridement konnte ohne Narkose ausgeführt werden. Am selben Abend trat schon hohes Fieber auf, welches sich am folgenden Tage unter Delirien steigerte. Im somnolenten Zustande wurde die Amputation am Oberschenkel ausgeführt (am 2. Tage). Aber auch nachher traten wiederholt Eiterungen an dem Stumpfe, auf und erforderten Incisionen. Schliesslich resultierte ein konischer Amputationsstumpf (infolge der Lappennekrosen), welcher 3 Monate nach der Verletzung reamputiert wurde; aber auch jetzt gab es wieder Wundeiterungen und Nekrosen, die eine Sekundärnaht erforderten. Heilung nach 5 Monaten.

Wenn auch der Ausgang des Versuches einer konservativen Behandlung in den beiden letzten Fällen schliesslich ein günstiger gewesen ist, so kommt uns bei Betrachtung derselben doch der Gedanke auf, ob sich zwei Dinge hätten bei primärer Absetzung der inficierten, schwer verletzten Extremitäten nicht vermeiden lassen: zunächst die hoch weitergeschrittene Infektion und die Abscedierung als deren Folge, ferner aber auch die wegen ersterer notwendigen hohen Oberschenkelamputationen, statt deren 5 bezw. 2 Tage früher vielleicht eine Absetzung im oder unter dem Knie hingereicht hätte. Es zeigen uns diese zwei Fälle, wie schwierig die Entscheidung über die vorzunehmenden Eingriffe im Einzelnfalle ist: auf der einen Seite steht der Verlust des Gliedes mit möglichst wahrscheinlicher Erhaltung des Lebens und weiterer Extremitätenabschnitte, auf der anderen die Möglichkeit der Bewahrung des Verletzten vor der Invalidität mit desto grösserer Gefahr für die Extremität und vielleicht sogar des Lebens vor uns. Der momentane Zustand giebt uns Fingerzeige, welcher von beiden Seiten wir uns zuneigen sollen, die Erfahrung lässt uns aus dem Verlaufe ähnlicher Fälle auch die Chancen des folgenden Verlaufes mit in unsere Ueberlegungen einbeziehen; aber eine Gewissheit oder auch nur annähernde Wahrscheinlichkeit über den zukünftigen Ausgang werden wir aus beiden wohl niemals erlangen und Misserfolge in der einen oder anderen Richtung auch nach jahrelangen Erfahrungen wiederkehren.

Deshalb dürfen uns Ergebnisse, die von den seinerzeit zuerst publicierten weit abweichen, noch nicht missmutig werden lassen. Abgesehen von Zufälligkeiten, hat eben der glänzende Aus-

fall eines neuen Behandlungsverfahrens in einer Reihe von Fällen zu dessen Anempfehlung und Acceptierung veranlasst, und zu dem glücklichen Zufall der Erfindung ist noch jener der günstigen Durchführbarkeit hinzugekommen, welche Umstände zusammen dem Verfahren rasch Verbreitung verliehen haben und die durch spätere Misserfolge im einzelnen leicht auftauchenden Einwendungen in Hinblick auf die frühere Bewährung der Methode verstummen liessen. Denn ich glaube nicht, dass in den publicierten wie nicht publicierten Reihen von komplicierten Frakturfällen ein anderer Chirurg sagen konnte wie Volkmann bezüglich seiner 75 offenen Frakturen: „Weder von den Fällen, bei denen die konservative Behandlung bis zu Ende durchgeführt werden konnte, noch von den Verletzten, wo sie scheiterte, ist ein einziger gestorben!"

Auch unsere Resultate des primären Debridements sind keine so glänzenden. Von den 15 Fällen sind uns 3 (= 20%) gestorben, einer allerdings an interkurrenter schwerer Pneumonie, die beiden anderen jedoch in direktem Zusammenhange mit der Fraktur, und zwar der eine infolge Marasmus, bedingt durch langandauernde Wundeiterung, der andere an Sepsis trotz sekundärer Amputation, wie auch bei ersterem eine solche vorgenommen worden war. Die beiden anderen Sekundäramputationen führten zur Heilung. Zweimal erwies sich ein nochmaliges Debridement notwendig, während 8 Fälle ungestörten Verlauf nahmen. Bei letzteren war später 1 mal eine Resektion der Fragmentenden notwendig, 2 mal wurde die sekundäre Knochennaht ausgeführt.

Was die Behandlungsdauer betrifft, so schwankte dieselbe (unter Hinweglassung der zwei bald nach der Verletzung Verstorbenen) zwischen 4 und 175 Tagen, betrug jedoch durchschnittlich 103 Tage. Wenn wir von 3 Vorderarmfrakturen, welche nach 4, 8 bezw. 23 Tagen in ambulatorische Behandlung entlassen wurden, absehen, verbleiben Zeiträume von 67—175 Tagen und der Durchschnitt stellt sich dann auf 143 Tage, eine gewiss lange Behandlungsdauer, welche dem Debridement als Nachteil angerechnet wird. Allein die meist mögliche Erhaltung des Gliedes wird diese Zeitdauer gegenüber der rascher heilenden Primäramputation aufwiegen, und wenn die Statistik der nichtoperativ behandelten Fälle kleinere Durchschnittszahlen ergiebt, so müssen wir dem gegenüber bedenken, dass es sich in den Debridementfällen fast stets um Verletzungen handelte, bei denen die rein konservative Behandlung nicht genügt hätte und eine Wahl zwi-

schen beiden Behandlungsarten nicht frei gestanden hat.

IV. Konservative Behandlung.

Unseren 29 Fällen von offenen Frakturen, welche primär operativ behandelt wurden, stehen 84 gegenüber, bei denen von Anfang an ein konservatives Verfahren eingeschlagen wurde, und es obliegt mir nun zu ermitteln, inwieweit sich letztere Behandlungsart an dieser neuen Reihe bewährt hat.

Die konservative Behandlung der offenen Knochenfrakturen ist nicht wie etwa das Debridement eine neue Methode, sondern man hat auf ein Verfahren, zu welchem man in der vorantiseptischen Zeit mangels der Möglichkeit eines anderen Vorgehens notgezwungen angewiesen war, nachdem die Begeisterung für die plötzlich so sicher ausführbar gewordene operative Heilung komplicierter Frakturen gedämpft war, zurückgegriffen und als man nun dessen Erfolge unter den jetzt geänderten äusseren Bedingungen mit jenen des aggressiven Vorgehens verglich, unvermutet nicht schlechtere Resultate gefunden als dort. Doch erfolgte der Rückschlag nicht plötzlich, auch nicht auf Grund der Anempfehlung eines einzelnen, sondern allmählich begann man allerseits die Anwendung des Volkmann'schen Debridements einzuschränken und in spärlichen, durchaus nicht Aufsehen erregenden Mitteilungen wurde der Standpunkt der einzelnen Chirurgen zu dieser Frage entwickelt.

Wie so oft hatten auch dabei durch die Natur aufgezwungene Verhältnisse den Anstoss zur allgemeinen Einführung eines neuen Vorgehens gegeben, zu welchem man sich diesmal in verschiedenen Kriegen der zweiten Hälfte der 70er und Anfangs der 80er Jahre genötigt sah. Chirurgen, die damals gewohnt waren, jede offene Fraktur zu debridieren, mussten auf dem Kriegsschauplatze mangels der nötigen Mittel sich auf einfache desinficierende Massregeln beschränken und sahen unter der konservativen Behandlung recht günstige Resultate (E. v. Bergmann u. A.). Bald versuchten auch einzelne Kliniker (Bardeleben, Maas, Wagner, Krönlein, Wölfler, Coley) zielbewusst, eine grosse Anzahl ihrer offenen Knochenbrüche auf ähnliche Weise zu behandeln und veröffentlichten die Resultate[1]). Auf Grund dieser Publikationen hat sich im Stillen der Umschwung vollzogen; spärliche Mitteilungen seither verraten,

1) Litteratur bei v. Frey, a. a. O. S. 152 f.

dass man allerorts das Gros der offenen Frakturen weit konservativer behandelt als in den Jahren nach Erscheinen der Volkmann'schen aufsehenerregenden Mitteilung.

Ueber die Indikationsstellung zum konservativen Vorgehen, welche in der Hauptsache eine negative ist, brauche ich nach der vorhergehenden Erörterung der Primäramputation und des Debridements nicht erst Worte zu verlieren. Jedoch liegen die in Betracht kommenden Verhältnisse nicht so einfach, als es den Anschein erwecken würde. Schon was die primitivste Anzeige des Debridements betrifft, nämlich jene bei Irreponibilität der Bruchenden, werden gewisse Erfahrungen die Entscheidung nicht so leicht fällen lassen.

Ist heutzutage ein diesem Zwecke dienender operativer Eingriff im Allgemeinen als ein sehr ungefährlicher zu bezeichnen, so ändern sich seine Chancen doch gewaltig beim Vorliegen einer offenen Fraktur. Denn lässt sich ein solcher, was den Operateur anbelangt, auch zu einem streng aseptischen gestalten, so ist dies bezüglich des Operationsterrains keineswegs der Fall und die Gefahr, Infektionskeime in neue von uns zu therapeutischen Zwecken gesetzte Wunden zu verschleppen, keine kleine, so dass Stimmen laut wurden, derartige wohl unumgänglich notwendige Operationen auf einen späteren Zeitpunkt zu verschieben und inzwischen eine konservative Frakturbehandlung einzuschlagen.

Der gleiche Einwand der möglichen Keimverschleppung in noch gesundes Gewebe begegnet uns, wenn wir primäre operative Massnahmen bei den offenen Frakturen aus anderen Gründen vornehmen. Immerhin lässt uns die offene Wundbehandlung, das Hauptkampfmittel beim Debridement gegen die Infektion, in dieser Beziehung mehr Zuversicht aufkommen, und die Erfolge bestätigen diese unsere Ansicht.

Das operative Angehen schwerer Weichteilläsionen, welche man in letzter Zeit gegenüber der Knochenverletzung als die grössere Gefahr erkannt hat, wird wohl allgemein als unbedingt notwendig angesehen, doch wollte man, abgesehen von der Splitterextraktion, die Knochenwunde möglichst ungestört lassen. Es ist zwar richtig, dass die früher so gefürchtete offene Verletzung des Knochens durch die Möglichkeit einer Infektion für die Extremität und das Leben nicht so gefahrdrohend ist, als dass dieselbe eine besondere Behandlung erforderte; es folgt aber daraus umgekehrt, dass für das funktionelle Resultat überhaupt notwendige operative Massnahmen primär schon dann vorgenommen werden können, wenn gleichzeitig die Weichteilverletzungen in einer ausreichenden Weise ver-

sorgt worden sind, welche im Princip keine andere zu sein braucht, als bei gleichen Weichteilwunden ohne eine Knochenverletzung.

Sehr schwierig wird die Entscheidung der Frage, ob Debridement oder konservative Behandlung, wenn die Infektionsmöglichkeit in Betracht gezogen werden muss. Denn bei der frischen Fraktur besitzen wir keinerlei Anzeichen, welche uns hierüber sicheren Aufschluss geben; es sei denn, dass die Verletzungsmomente diesbezüglich informieren: in der einen Richtung das Eindringen nicht aseptischer Stoffe in die Tiefe der Wunde, nach der anderen die Entstehung der Wunde durch innere Momente (Durchstechung). Vor allen anderen Fällen stehen wir ratlos: sind in die Tiefe der Wunde bereits Infektionskeime eingedrungen und können wir durch unsere Massnahmen deren deletäre Wirkung aufheben oder auf ein Minimum beschränken, — oder sind die gewebszerstörenden, heilungsverzögernden Eingriffe ohne Gefahr zu umgehen?

Wie oben erwähnt, haben Reihen von Erfahrungen zu häufigerem Betreten des letzteren Weges ermutigt, neben zahlreichen Erfolgen aber auch Misserfolge gezeitigt. Letztere sind aber nicht der Methode zur Schuld anzurechnen; auch ihre Häufung ist teils auf die Besonderheiten der einzelnen Fälle, teils auf die nicht richtige Entscheidung bei der Auswahl des Behandlungsverfahrens zu beziehen. Wenn wir aber im Allgemeinen bei der Betrachtung der Gesamtresultate die verschiedenen Misserfolge gegenüber den sich durch den Vergleich ergebenden Vorteilen der Methode abwägen, so werden wir gewiss letztere höher anschlagen müssen.

Die Vorzüge, welche im Falle der Möglichkeit, das konservative Verfahren einzuschlagen, für die Heilung erwachsen, sind im Besonderen folgende: Zunächst die kürzere Heilungsdauer; denn wenn es uns gelingt, die komplicierende Weichteilswunde ungestört binnen kurzem zur Heilung zu bringen, so gleicht die weitere Frakturbehandlung in ihrer Einfachheit vollkommen jener einer subkutanen Fraktur mit ihren geringen Gefahren für Extremität und Leben. Dann können immobilisierende Verbände, welche ein funktionell günstiges Heilungsresultat garantieren, bald angewendet werden. Defekte an Knochensubstanz, welche das Debridement fast stets hinterlässt, werden so vermieden und damit einerseits Verkürzungen höheren Grades, andererseits Pseudarthrosen und derentwegen notwendige sekundäre Knochenoperationen. Schliesslich sei noch eines Umstandes Erwähnung gethan, den bereits v. Frey (a. a. O. S. 172) hervorhebt und den wir auch bei dieser

Reihe von Fällen zu beobachten Gelegenheit hatten, nämlich der seltenere Eintritt von Knochennekrosen bei den konservativ behandelten Fällen. Es spiegelt dies den neuerdings bei allen unseren aseptischen Operationen konstatierten bedeutenden Vorteil des primären Wundverschlusses bezüglich der Gewebserhaltung gegenüber der früheren durch Drainage oder Tamponade angebahnten offenen Wundbehandlung wieder. Ich verweise diesbezüglich nur auf die für die Dauerresultate so wichtigen tadellosen Primaheilungen der Radikaloperation freier Hernien[1]).

In der Bearbeitung unseres gesamten Frakturenmateriales habe ich dasselbe nach der Art der vorgenommenen primären Eingriffe gruppiert, weil ich glaubte, dass durch ein solches Einteilungsprincip die Erfolge unseres chirurgischen Wissens und Könnens klarer ins Licht gesetzt werden, als wenn die statistischen Ergebnisse erst auf Grund des ganzen Verlaufes gruppiert und dargestellt werden.

Von anderer Seite sind die Einteilungsmomente: 1) frische Durchstechungsfrakturen, 2) frische schwere Frakturen, 3) inficierte Frakturen gewählt worden. Allein die Beurteilung, ob z. B. eine Fraktur der letzten Gruppe angehört, wird am Tage der Aufnahme meist unmöglich sein, so dass zur Klassificierung auch der weitere Verlauf mit herangezogen werden muss; dieser wird aber durch unsere therapeutischen Massnahmen stark beeinflusst, es wird also der spätere Zustand von beiden Komponenten, der Verletzung und deren Therapie abhängen; ein solches Kriterium kann aber nicht als Massstab für die Gruppierung bei der Betrachtung der Erfolge benützt werden. Ich wähle ein Beispiel: Eine nach 24 Stunden eingebrachte offene Fraktur wird konservativ behandelt; vom 3. Verletzungstage an tritt Fieber und Eiterung auf, welche am 8. Tage zu einem ausgiebigem Debridement nötigen, worauf Heilung erfolgt. Nach dem älteren Einteilungsprincip wird ein solcher Fall der 3. Gruppe zugerechnet und gilt als ein günstiger Erfolg der Behandlung. Thatsächlich ist es ein Misserfolg des konservativen Vorgehens. Aber auch sonst ist die Zuweisung der Fälle in die 3 verschiedenen Gruppen wiederholt dem subjektiven Ermessen anheimgestellt, so dass leicht die Versuchung nahe liegt, zum Zwecke der möglichst günstigen Darstellung der einen Behandlungsmethode Verschiebungen in der Gruppierung vorzunehmen, welche über deren Vorteile irreleiten können. So könnte ich durch Zuweisung der missglückten Versuche konservativer Behandlung zu den septischen Fällen diese Behandlungsart als eine immer erfolgreiche darstellen, u. ä. Bei statistischen Untersuchungen dürfen,

1) Hilgenreiner, Bericht über 828 operativ behandelte Hernien. Diese Beiträge Bd. 41. 1904. S. 397.

soweit vorhanden, nur objektive Kriterien den Betrachtungen zu Grunde gelegt werden, wenn man nicht sich und die Anderen täuschen will.

Durch die Wahl dieses Einteilungsprincipes rangieren in die Gruppe der konservativ behandelten Fälle solche aller drei der früher gebräuchlichen Gruppen. Natürlich wiegen die von vornherein ungünstigen Fälle, welche Amputations- oder Debridement-Fälle gewesen wären, viel schwerer als günstige Erfolge; doch will ich mich auf Abstufungen in Erfolg oder Misserfolg nicht einlassen. Nehmen dagegen solche konservativ behandelte schwere Fälle einen schlimmen Ausgang, so erscheinen dieselben als Misserfolge der Behandlung, und dies um so berechtigter, als schon die Wahl des Behandlungsverfahrens ein Missgriff gewesen ist.

Ich habe nach dem Vorgehen Wölfler's[1]) jene Fälle als primär konservativ behandelt angesehen, bei welchen die durch die Fraktur entstandenen Weichteilhöhlen nicht aufgesucht, desinficiert oder drainiert wurden, die Frakturenden nicht freigelegt oder gar reseciert oder genäht, sondern bloss die oberflächlichen, freiliegenden Wunden behandelt wurden. Die eingreifendsten bei diesen Fällen vorgenommenen Massnahmen bestanden in der Extraktion eines in der Wunde sichtbaren isolierten Knochensplitters, oder die Einführung von Jodoformgaze oder eines Drainrohres in eine klaffende Wundhöhle, gegebenenfalls mit einer Gegenincision im Grunde derselben. Solche kleine Eingriffe, denen keiner der Nachteile des Debridements anhaftet, die jedoch die Heilung der Weichteilwunde ganz besonders begünstigen, wurden jedoch nur in einem ganz geringen Bruchteile (19 mal bei 84 Fällen) vorgenommen.

Bezüglich der Details unseres Vorgehens bei der Behandlung dieser Frakturen kann ich auf das beim Debridement Gesagte verweisen: Gründlichste Reinigung der Umgebung der Wunden, während die letzteren selbst möglichst schonend behandelt werden; Beseitigung grober Verunreinigungen und sorgfältige Hintanhaltung jeder mechanischen und chemischen Irritation. Als Desinficiens gelangte nur mehr das Jodoform in Form der sterilisierten Jodoformgaze als Deckverband und Drainagematerial zur Verwendung, nur bei bereits im Entzündungsstadium befindlichen Wunden wurde dieselbe durch Gaze ersetzt, welche in essigsaure Tonerde-Lösung eingetaucht war. Sonst wurden die Regeln für die Behandlung des betreffenden Knochenbruches beachtet, mit der Einschränkung, dass auf die pri-

1) A. a. O. S. 194.

märe Anlegung erhärtender cirkulärer Verbände in der Regel verzichtet und statt deren Methoden bevorzugt wurden, welche eine leichte Zugänglichkeit der Wunde ermöglichten. Als solche gelten vor allem die Extensionsverbände, welche sofort der bestmöglichen Frakturbehandlung gerecht werden, weiters die leicht abnehmbaren Schienenverbände.

Bei Oberschenkelfrakturen, bei welchen die Extensionsbehandlung die günstigsten funktionellen Resultate verspricht, wurde dieselbe für die ersten Tage der Wundheilung zuweilen durch komplicierte Massnahmen anzuwenden gestrebt.

Fall 114 hatte einen Bruch des Oberschenkels erlitten, der mit einer Hautwunde in der Mitte der medialen Seite desselben kommunicierte; Verkürzung 5 cm. Die Wundhöhle wurde bis auf den Knochen tamponiert. Wegen der Wunde war die Anlegung eines regelrechten Heftpflasterextensionsverbandes vorläufig unmöglich. Derselbe wurde daher durch einen Gipsverband, der bis über die untere Femurepiphyse reichte, ersetzt, so dass eine Distraktion des Kniegelenkes vermieden war, und mittelst eingegipster Haken konnte die Extensionsbehandlung die ersten 7 Tage ausgeübt werden, worauf der Zustand der Wunde die Anlegung einer Heftpflasterextension gestattete. Heilung mit 1½ cm Verkürzung nach 1 Monat.

Auch in anderen Fällen bewährte sich uns diese Kombination des Gipsverbandes mit der Extensionsbehandlung sehr gut.

So in einem Falle (56) von gleichzeitiger subkutaner Oberarmfraktur, gegen welche ein primärer Gipsverband angelegt wurde, und offener Fraktur in der Mitte der Vorderarmknochen, welch letztere nur ein Gipsverband an der distalen Hälfte mit Gewichtsextension zu behandeln gestattete. Am 17. Tage konnte nach Heilung der grossen Weichteilswunde ein kompletter Gipsverband angelegt werden.

Bei der Behandlung der offenen Oberarmfrakturen benutzten wir sehr oft die auch sonst an der Klinik ausgedehnte Verwendung findende improvisierte Pappendeckelschiene, welche von dem früheren Grazer Assistenten Prof. Wölfler's, Dr. Slajmer, angegeben ist. Aus einem Pappebogen wird eine rechtwinkelige Schiene ausgeschnitten, deren kürzerer Schenkel der Länge von Vorderarm nebst Hand entspricht, während der längere nach Mass zu einem spitzwinkeligen Triangel zusammengefaltet und sein Ende mittelst zweier kleiner umgebogener Fortsätze in korrespondierenden Einschnitten des Ellbogenteiles nach Art der Faltung von Pappe- oder Blechschachteln ohne besondere Hilfsmittel befestigt wird. Je nach

der Länge des die Dreieckbasis bildenden Schienenteiles lässt sich die Grösse der Abduktion variieren. Organtinbinden, welche den Verband fixieren, ermöglichen wegen der rechtwinkeligen Stellung des Vorderarmes eine entsprechende Extension am Oberarme auszuüben. Dieser für den Landarzt wegen seiner leichten Herstellungsmöglichkeit, aber auch für den klinischen Bedarf grosse Vorteile bietende Schienenverband wurde meines Wissens noch nicht publiciert; dagegen hat Heller in der Sitzung der Leipziger medicinischen Gesellschaft vom 10. Juni 1902[1]) eine auf denselben Principien basierende Schiene angegeben, welche einigermassen schwieriger herzustellen ist. Auch bei den zu gleichem Zwecke dienenden Gipsverbänden wurde das Princip des spitzwinkeligen Triangels dadurch verwendet, dass zwecks Festhaltung der Abduktionsstellung zwischen Ellbogen und Thorax eine kleine Steudel'sche Aluminiumschiene eingegipst wurde.

Wie erwähnt, wurde fast stets mit der Anlegung der definitiven Kontentivverbände, welche die Wunde bedeckten, so lange gewartet, bis letztere deutlich ihren reaktionslosen Verlauf und die Heilungstendenz erkennen liess. Nur in wenigen Fällen wurde aus gewissen Gründen die sofortige Anlegung eines primären Gipsverbandes vorgezogen, ohne dass hiedurch in irgendwelcher Weise der Heilungsverlauf ungünstig beeinflusst worden wäre.

Im Falle 20, Ueberfahren des Unterschenkels, mit einer kleinen Wunde an der Innenseite, welche sofort vom Arzte antiseptisch versorgt worden war, wurde bei der Einbringung am folgenden Morgen mit Rücksicht auf die sicher indirekte Entstehung der Wunde zur Festhaltung der guten Adaptation der Fragmentenden sofort ein Gipsverband angelegt, welcher ohne Störungen 4 Wochen lang liegen bleiben konnte. — Auch in einem zweiten Falle (51) veranlasste die indirekte Entstehungsursache zugleich mit der sofortigen sachgemässen Behandlung der Wunde zu einem ähnlichen Vorgehen: Eine 23j. Frau sprang 1½ Meter tief herab auf den supinierten Fuss. Aus der weit klaffenden Wunde der äusseren Malleolargegend ragte die Epiphyse der Tibia und das centrale Fragment der Fibula. Die Knochenenden wurden nach Desinfektion in Narkose reponiert und ein Gipsverband angelegt. Verlauf reaktionslos, die Wunde war nach 3 Wochen geheilt.

Ein weiterer Fall (70), welcher in Bezug auf die Wundheilung ebenfalls ungestört verlief, bei dem jedoch aus anderen Gründen die Eröffnung des Verbandes nötig wurde, zeigt uns wieder, wie sich

1) Münchn. med. Wochenschr. 1902. S. 1443.

die Behandlung im Gipsverband und mittelst Gewichtsextension vorteilhaft vereinigen lassen.

Ein 46j. Mann wurde von Baumaterialien verschüttet und auf eine eiserne Schiene geschleudert, wobei er beide Unterschenkel etwa in der Mitte brach; an den Vorderseiten derselben Durchstechungswunden, rechts ragte ein 6 cm langes unversehrtes Stück des proximalen Tibiafragmentes aus der Wunde. Nach der Reposition in Narkose wurde rechts ein Gipsverband angelegt. Am 7. Tage wurde nach Schwinden der Schwellung die Stellung der Bruchenden wieder röntgenographisch kontrolliert und eine starke Dislokation gefunden. Um dieselbe zu beheben, wurde der Gipsverband an der Frakturstelle cirkulär durchtrennt und für mehrere Tage die Gewichtsextension ausgeübt, welche in dieser Zeit der Callusbildung eine gute Adaptation der Fragmentenden bewerkstelligte. Später wurden die beiden Hälften des Gipsverbandes wieder solid vereinigt.

Schliesslich musste in einem vierten Falle (74) der primär angelegte Gipsverband am 3. Tage wegen Kompressionserscheinungen geöffnet und durch einen neuen ersetzt werden.

Trotz des günstigen Ausganges aller dieser Fälle kann die primäre Anlegung von cirkulären Gipsverbänden bei den offenen Knochenbrüchen nicht anempfohlen werden und will ich später auf die Gefahren der zu frühzeitigen Anlegung von amoviblen Verbänden bei komplicierten Brüchen gelegentlich der Besprechung einiger ungünstigen Ausgang nehmender Fälle zurückkommen. Der Klinik mit ihrem grossen Erfahrungsmaterial und reichen therapeutischen Hilfsmitteln ist es wohl gestattet, derartige Versuche gefahrlos in einzelnen geeigneten Fällen anzustellen. Jedoch bildet an der Wölfler'schen Klinik, auch bei den subkutanen Frakturen, die sekundäre Anlegung der fixen Verbände das Normalverfahren. Nur in der ambulatorischen Praxis werden meist definitive erstarrende Verbände angelegt, jedoch nur in der Form der Gipsschiene, welche mit den anderen Verbandarten der Frakturen die leichte Entfernbarkeit gemeinsam hat.

Zur Herstellung dieser Verbände hat sich uns in letzter Zeit ein Material sehr gut bewährt, welches Braatz auf dem deutschen Chirurgenkongress 1896 empfohlen hat[1]). Statt der aus Gipsbinden ziemlich zeitraubend und kostspielig herzustellenden Schienen benützen wir jetzt die gewöhnliche grobe Sackleinwand, welche ebenso wie die bekannten Beely'schen Gipshanfschienen präpariert wird, diesen gegenüber jedoch den Vorzug der einfacheren Handhabung besitzt.

1) E. Braatz, Zur Behandlung des typischen Radiusbruches. Arch. f. klin. Chir. Bd. 53. 1896. S. 329.

Bevor ich in die Besprechung des Verlaufes eingehe, welche die primär konservativ behandelten Fälle genommen haben, möchte ich hier ausführlich einen Gegenstand besprechen, den ich bei entsprechender Gelegenheit wiederholt gestreift habe, und welcher auf den Endausgang der Behandlung einen entscheidenden Verlauf nehmen kann, aber trotzdem nicht immer die gebührende Berücksichtigung findet: nämlich das gleichzeitige Vorhandensein mit der Frakturstelle nicht kommunicierender, aber der Infektionsgefahr ausgesetzter Wunden.

Einem 65 j. Manne (Fall 76) fiel ein etwa 6 Zentner schwerer Kessel auf die Beine, fügte demselben links Quetschwunden, rechts eine Querfraktur der Knochen des Unterschenkels im unteren Drittel mit einer kreuzergrossen (wohl Durchstechungs-)Wunde an der Rückseite und eine grössere Rissquetschwunde im oberen Teile des Unterschenkels zu, welche mit der Frakturstelle nicht kommunicierte. Diese letztere Wunde wurde primär genäht. Schon am nächsten Morgen fieberte der Pat. Die genähte Wunde wurde nunmehr erweitert und drainiert. Fieber, Periostnekrosen und ausgedehnte Nekrose der Haut nötigten am 6. Tage nach der Verletzung zur Amputation. Ausgang in Heilung.

Es war also in diesem Falle durch die gewiss unzweckmässige Vornahme der primären Naht einer von der Frakturstelle weitab (jedoch central) gelegenen Weichteilwunde ein die Infektion sehr begünstigendes Moment gegeben worden, welches die an und für sich guten Heilungschancen der Fraktur höchst ungünstig beeinflusste.

Können wir hier das nicht einwandsfreie therapeutische Vorgehen als schuldtragend an dem Misslingen der konservativen Behandlung bezeichnen, so haben uns andere Fälle, in welchen primär ein in keiner Weise Bedenken erregendes Verfahren eingeschlagen worden war, durch ihren ungünstigen Ausgang belehrt, dass bei der Behandlung der offenen Frakturen gewisse für den Ausgang scheinbar irrelevante Begleitmomente an und für sich der peinlichsten Beachtung bedürfen.

Eine 48 j. Taglöhnerin (87) wurde bei der Arbeit in einer Lehmgrube von einem herabstürzenden Stücke Lehm getroffen, erlitt dabei eine unkomplicierte Längsfraktur der unteren Femurhälfte, eine Fraktur der Tibia im oberen Drittel und einen Splitterbruch beider Unterschenkelknochen oberhalb der Malleolen mit ausgedehnter Weichteilverletzung an der Innenseite daselbst (Hervorragen von Knochenenden aus der Wunde, weite Unterminierung der Haut). Doch hätte die Ausdehnung der Verletzungen allein eine Ablatio noch nicht indiciert; als am 2. Tage Fieber (39°)

auftrat, wurde oberhalb der offenen Fraktur amputiert. Aber die Zeichen der Allgemein-Infektion hielten an, weshalb am 4. Tage der Oberschenkel oberhalb der Frakturstelle abgesetzt wurde. Trotz lokal günstiger Wundverhältnisse erholte sich die Pat. nicht mehr. Unter Andauer leicht septischer Symptome gesellte sich Pneumonie, schliesslich ein schwerer progredienter Decubitus am Kreuzbein zu den Allgemeinsymptomen und die Kranke ging an zunehmender Schwäche am 27. Tage nach der Verletzung zu Grunde.

Hier waren es gewiss die mehrfachen, wenn auch unkomplicierten Frakturen, welche den unglücklichen Ausgang herbeigeführt hatten. Denn wir haben auch sonst wiederholt die Erfahrung gemacht, dass selbst geschlossene Frakturen dann, wenn an dem Individuum gleichzeitig in der Nähe grössere, inficierte Wunden vorhanden waren, einen viel ungünstigeren Verlauf nahmen, als ganz ähnliche offene Frakturen. Es scheint vielmehr unter solchen Verhältnissen die grosse Wunde der Fraktur eine besondere Disposition zu besitzen, die in den Körper resorbierten Infektionsstoffe der offenen Wunden zu koncentrieren und hier unter den anaerobiotischen Verhältnissen der geschlossenen Wunde günstige Entwicklungsverhältnisse für die pathogenen Keime abzugeben. Nach den heutigen Anschauungen über die Therapie der Knochenbrüche wird man sich vor frühzeitigen operativen Eingriffen an solchen subkutanen Frakturen wohlweislich hüten und so werden diese in der allerkürzesten Zeit zu einer Quelle der Allgemeininfektion des Organismus. Ist eine solche einmal manifest geworden, so wird man nicht zögern, auch grössere Extremitätenabschnitte zu opfern, um die jetzt eindeutige sekundäre Infektionsquelle auszuschalten. Es ist uns wiederholt gelungen, dadurch dem Processe Einhalt zu tun und das Leben zu retten, in dem obigen Falle jedoch nicht mehr. Sicherlich wäre der üble Ausgang zu vermeiden gewesen, hätte man primär den inficierten Gliedteil, welcher die komplicierte Fraktur umfasste, abgetragen. In dem Bestreben, möglichst konservativ vorzugehen, welches in diesem Falle auch aussichtsreich zu sein schien, konnte man diese Komplikation nicht voraussehen. Für zukünftige Fälle wird man jedoch aus diesem Ausgange die Lehre ziehen können, mehrfache Knochenbrüche einer Extremität dann, wenn eine Weichteilsinfektion möglich gewesen, nicht bloss wegen der dann schon an und für sich schwierigen Wundbehandlung, sondern auch wegen der grossen Gefahr der subkutanen Infektion möglichst radikal zu be-

handeln. Nur eine ausgiebige offene Wundbehandlung würde gestatten, derartige Fälle ohne eine verstümmelnde Operation zu einem günstigen Endausgange zu bringen. Weitgehende Incisionen der Weichteilwunden mit gründlichster Tamponade und Drainage, bei inficierten Knochenbrüchen ausserdem die Freilegung der Fragmentenden, gegebenfalls das oben (S. 358) geschilderte Verfahren der Aufklappung derselben, lassen da einige Hoffnung auf Erhaltung des verletzten Gliedes aufkommen. In einem scheinbar verzweifelten Falle (134) glückte uns so der Versuch eines für die Extremität konservativ, für die Wunde jedoch radikalen Vorgehens.

Ein 28j. Arbeiter geriet mit seinem linken Arme in eine Maschine, welche ihm denselben zwischen ein Walzenpaar bis zum Oberarm hineinzog. Der Verletzte wurde (am 12. X. 03) beträchtlich kollabiert eingebracht und wies nebst einer subkutanen Fraktur in der Mitte des Oberarmes am Vorderarme eine weit klaffende Rissquetschwunde auf, welche auf der Volarseite die Weichteile vom Ulnarrande bis zur Mittellinie, dorsal sogar bis fast zum Radialrande durchsetzte; der Befund an der Hand entsprach diesen Verletzungen: Der 4. und 5. Finger waren aktiv unbeweglich und anästhetisch, die Bewegungen im Handgelenk stark eingeschränkt, der Radialispuls jedoch erhalten; Ulna und Radius waren zackig frakturiert. In Narkose wurden sofort die gequetschten Weichteile abgetragen, die vorstehenden Knochenenden glatt abgesägt und die Wunde in toto stark zum Klaffen gebracht; alle Wundnischen wurden ausgiebig tamponiert. Die Oberarmfraktur, welche mittelst Gewichtsextension behandelt wurde, heilte nunmehr in 3 Wochen reaktionslos. Die schwere Verletzung am Vorderarm konnte unter sorgfältigster Wundbehandlung innerhalb 5 Wochen in einen solchen Zustand gebracht werden, dass nunmehr (21. XI.) auf operativem Wege auch die funktionelle Heilung angestrebt werden konnte. Vor der Naht der Knochen mussten etwa 3 cm derselben reseciert werden, um auch eine Vereinigung der Weichteile zu ermöglichen. Es wurden hierauf die Muskeln, bezw. Sehnen der Beugeseite des Vorderarmes exakt vernäht und unter Tamponade die Haut geschlossen; Gipsverband. Das Resultat war ein günstiges: Konsolidation der Knochen in richtiger Stellung, gute motorische Funktion; die Sensibilität war bereits vor der Operation zurückgekehrt. Am 14. II. 04 wurde der Mann geheilt entlassen.

In diesem Falle hätte die schwere Vorderarmverletzung eine Primäramputation gewiss als indiciert erscheinen lassen; es war eigentlich nur das Erhaltensein der Radialarterie, welches an die Möglichkeit des konservativen Vorgehens denken liess. Der ungestörte Verlauf ist bloss der rücksichtslosen offenen Wundbe-

handlung zu danken, deren Nachteile sich später auf operativem Wege vollständig beseitigen liessen.

Ein analoger Fall kam in jüngster Zeit in unsere Behandlung. Ein 34j. Dachdecker war von einem 20 m hohen Schornstein herabgestürzt und wurde am 8. III. 04 leicht benommen eingebracht. In der linken Achselhöhle eine von der vorderen bis zur hinteren Achselfalte reichende stark verunreinigte Wunde, in welcher die Gefässstämme und Nervenbündel frei lagen. Der Humerus in der Tiefe der Wunde frakturiert, das proximale Fragmentende stark nach oben und aussen dislociert. Ausserdem bestand eine Luxatio humeri coracoidea und subkutane Fraktur 3 Querfinger oberhalb des Ellbogengelenks. Der Vorderarm ebenfalls 2mal frakturiert, ferner eine komplicierte Fraktur des linken Calcaneus. Sofort nach der Einbringung wurde in Narkose die Achselwunde durch Abtragen der gequetschten Weichteile und Anlegen einer Gegenincison an der Rückseite des Oberarmes versorgt. Die Fragmentenden wurden durch Abduktion des Armes zum Klaffen gebracht und (nach Reposition der Luxation mit Hilfe der Fergusson'schen Knochenhalterzange) umwickelt und alle Teile der Wundhöhle mit Gaze gut ausgelegt. Behufs Fixation in dieser Stellung wurde der Arm in rechtwinkliger Abduktion an einer improvisierten Schiene befestigt, welche aus rechtwinkligen und geraden Brettchenschienen zusammengesetzt worden war. Der Wundverlauf dieses schweren Falles war ein überaus günstiger. Nach einigen Tagen (19. III.) wurde ein Gipsschienenverband angelegt, welcher die Achselwunde frei liess und den linken Arm wieder in derselben (s. d. Kreuzigungs)-Stellung festhielt; eine Aluminium-Strebe zwischen Thorax und Ellbogen sicherte auch hier die Unbeweglichkeit. Ende März war die Wunde geheilt und konnten Gipsverbände angelegt werden, doch konnte mit denselben bis zum 24. V. eine knöcherne Konsolidation nicht erreicht werden. Es wurden daher die fibrös vereinigten Knochenenden angefrischt und mittelst Drahtnaht fixiert. Zur Zeit (18. VII.) ist die Fraktur in richtiger Stellung konsolidiert und steht der Kranke zwecks Wiederherstellung der Funktion noch in klinischer Behandlung.

Was nun den Verlauf der konservativ behandelten Fälle anbelangt, so ist der ideale, bei Einschlagung dieses Behandlungsverfahrens erwartete der, dass die offene Fraktur genau so wie eine subkutane reaktionslos zur Heilung kommt. Dieses Ziel erreichten wir bei 84 Fällen 47 mal (= 56,0%) und sind hier auch jene oben erwähnten 4 Fälle mitgezählt, bei welchen man sich sogar primär zur Anlegung von Gipsverbänden entschlossen hatte.

Was das Material dieser Fälle betrifft, so wären nach dem anderseits gebrauchten Einteilungsprincip etwa 20—25 Fälle zu den sog. einfachen Durchstechungsfrakturen zu rechnen. Es

ist eine genaue Abgrenzung dieser Form sehr schwierig; natürlich sind Frakturen entstanden durch indirekte Gewalt, also insbesondere durch Auffallen der in Bewegung befindlichen Extremität wohl als Durchstechungsfrakturen — wenigstens im allgemeinen Sinne — zu bezeichnen. Entstehungsmechanisch und prognostisch gehören hierher auch grössere Weichteilswunden, so z. B. quere Platzwunden über der Konvexität der Fraktur, ferner Lappenwunden entstanden infolge Abhebens der Weichteile durch die Vorwölbung des dislocierten Fragmentes, wobei unmittelbar über der Frakturstelle die Haut intakt sein kann. Bieten diese von innen her, also primär aseptisch gesetzten Wunden eine günstige Prognose (obwohl auch hier später zu erwähnende Misserfolge der vollkommen berechtigten konservativen Therapie das Vorkommen von Ausnahmen beweisen), so können wir die auch bei direkter Gewalteinwirkung gewiss häufig vorkommenden Durchstechungen meist nicht auf ihren Entstehungsmechanismus erkennen und pflegt vielmehr erst der weitere Heilungsverlauf darüber Anhaltspunkte zu geben.

Bei den sog. Durchstechungsfrakturen waren niemals Eingriffe notwendig, welche Desinfektionsmassregeln überschritten hätten. Jedoch muss zu dieser Gruppe wohl auch ein Fall (35) gerechnet werden, in welchem durch Sturz vom Trambahnwagen in Supinationsstellung des Fusses eine komplicierte Malleolarfraktur entstand, infolge welcher die Haut am Malleolus externus 12 cm weit gesprengt und auch die Sprunggelenkskapsel eröffnet wurde. Hier erforderte die grosse Wunde Gegenincision und Drainage, die Gelenkwunde ebenfalls Tamponade. Ungestörte Heilung.

Dass so einfache wie die Durchstechungsfrakturen unter der konservativen Behandlung einen völlig reaktionslosen Verlauf nehmen, kann uns nicht Wunder nehmen. Wir zählen aber in diese Reihe von konservativ behandelten und reaktionslos geheilten Fällen auch zahlreiche schwerere Verletzungen, die zum grössten Teile ohne jeden Eingriff, einige nach primär vorgenommener Drainage oder Extraktion lose vorliegender Splitter rasch zur ungestörten Wundheilung gelangten.

Es gehören hierher Fälle von Ueberfahren mit Weichteilwunden über einem grösseren Bezirke der Frakturstelle, also gewiss durch die frakturerzeugende Gewalt primär gleichzeitig entstanden, desgleichen Einwirkungen in Bewegung befindlicher schwerer Körper auf die Extremitäten, auch ein Fall von Schussverletzung nahe dem Kniegelenk und eine Maschinenverletzung (Umherschleudern des Verletzten und Bruch dreier Röhrenknochen, wobei jedoch unentschieden war, ob durch direkte oder

indirekte Gewalt). Einzelne dieser Fälle waren sowohl in Bezug auf die Fraktur (Splitterbruch bei Fall 74, durch Auffallen eines schweren Eisenblockes mit totaler Zermalmung eines 7 cm langen Stückes Unterschenkels, woselbst Schrotbeutelgefühl nachweisbar war), als auch bezüglich der Weichteilsläsionen (welche Drainagen notwendig erscheinen liessen) recht schwere.

Die Wundheilung in diesen Fällen, welche einen alleinigen Erfolg der anti- bezw. aseptischen Behandlung darstellen, lässt uns am deutlichsten die Fortschritte der chirurgischen Therapie in den letzten Dezennien erkennen.

Hieran reiht sich eine andere Serie von Fällen (21 = 25,0%), in welchen das Endergebnis der Wundbehandlung zwar ein gleich gutes gewesen, und das Ziel der Umwandlung der offenen Fraktur in eine geschlossene gleichfalls rechtzeitig erreicht wurde, jedoch leichte Störungen in der Wundheilung auftraten. Bei einem Teile der Fälle waren diese durch Verhältnisse bedingt, welche in der Natur der Verletzung gelegen waren, und keineswegs unserer Behandlung in irgend welcher Weise zur Schuld angerechnet werden können. Es sind dies zunächst Knochennekrosen, deren Eintritt die offene Fraktur in so eminenter Weise von der subkutanen unterscheidet. Soweit dieselben die Fragmentenden betrafen, und zwar in Fällen von Einwirkung wuchtiger Gewalt, als z. B. Hufschlag, Ueberfahren u. ä., wäre ein primärer Eingriff mangels Abgrenzbarkeit des lädierten Gewebes schwierig gewesen und ist die natürliche Demarkation das gewebsschonendere Vorgehen; dann ist bei grösseren Sequestern wegen der substituierenden Knochenneubildung das möglichst lange Belassen derselben in situ im Interesse der anatomischen Reparation vorzuziehen. Kleinere in der Tiefe gelegene Knochenpartien, welche als völlig losgelöst der Sequestration verfallen mussten, hätten zwar primär aufgesucht und durch deren Entfernung die Wundheilung abgekürzt werden können. Ihre genaue Lage, nicht jedoch ihre Lebensunfähigkeit, lässt sich ja heutzutage mittelst der Röntgenographie genauestens bestimmen. Allein die obenangeführten verschiedenen Vorzüge der streng konservativen Frakturbehandlung lassen es geboten scheinen, auf derartige primäre operative Eingriffe zu verzichten, und wenn es schliesslich doch notwendig wird, die sich in dem übrigen Gewebe gut demarkierenden Knochennekrosen erst nach Schwinden aller Infektionsgefahr zu entfernen. Während also unsere Behandlung hier im Ganzen und Grossen jener der Folgezustände der hämatogenen

Osteomyelitis gleicht, so sind wir doch nicht im Stande, durch primäre operative Eingriffe ähnlich wie dort eine abortive Behandlung einzuleiten. Im Gegenteil, jedes vorzeitige Eingehen in die Tiefe — selbst bei Ausschaltung der Infektionsmöglichkeit — bringt die Gefahr, die noch vorhandenen ernährenden Gewebsbrücken, die bei den subkutanen Frakturen ja in minimalster Ausdehnung die Lebenserhaltung des Gewebes garantieren, zu zerstören und eher Schaden zu stiften. Es genügt vielmehr die allgemeinen Principien der Wundbehandlung auch hier anzuwenden, also auftretende infektiöse Gewebsentzündungen rechtzeitig und ausreichend zu bekämpfen, um den Gewebsverlust an Knochensubstanz, wie er durch die Verletzung von vornherein gesetzt wurde, auf diese Ausdehnung zu beschränken.

Ist die Nekrose eine ausgedehntere, dann werden die Chancen der spontanen Frakturheilung so ungünstige, dass ein operativer Eingriff zu diesem Zwecke nicht zu umgehen ist. Auch in solchen Fällen wird es geraten erscheinen, eine Demarkation abzuwarten, wenn auch damit nicht auf die event. Knochenneubildung gerechnet wird, da deren Produkte ja bei der operativen Knochenvereinigung meist wieder ausgeschaltet werden müssen. Jedenfalls besteht gegenüber einer Operation unmittelbar nach der den Knochen schädigenden Verletzung der grosse Vorteil, in sicher lebensfähiger Knochensubstanz zu operieren; es ist dies notwendig, weil das Trauma der Operation die Knochenenden in ihrer Ernährung wieder höchst ungünstig beeinflusst, und abermalige Knochennekrosen auch bei der vorsichtshalber erst sekundär vorgenommenen Knochennaht nicht selten vorkommen.

In zweiter Reihe kamen Störungen in der Wundheilung vor, deren Natur darauf hinweist, dass die Anwendung unserer primären therapeutischen Massnahmen eine dem Zustande der Wunde nicht vollkommen angemessene gewesen war. Bei diesen Fällen handelt es sich also um kleine, allerdings vorübergehende und wieder völlig gut zu machende Misserfolge. Es sind dies jene Fälle, in welchen erst sekundär Eingriffe als Drainage, Incisionen oder ein Debridement vorgenommen werden mussten, wodurch definitive Heilung erzielt wurde. Auch hier gilt dasjenige, was schon einmal bezüglich der Schwierigkeiten in der primären Indikationsstellung gesagt wurde. Denn wie Volkmann (l. c. S. 950) sehr richtig hervorhebt, sind wir überaus oft nicht in der Lage von vorherein zu bestimmen: Dieser Fall ist konservativ zu behandeln, jener muss operativ angegangen werden, sondern erst der Verlauf, welcher ein

anderer geworden ist, als man ihn nach seinen Berechnungen erwartete, zwingt zum operativen Eingriffe.

Kann man auch in der Klinik, wo in jeder Beziehung Hilfsmittel in ausreichendem Masse zur Verfügung stehen, ein mehr exspektatives Vorgehen einschlagen, so ist doch der extreme Konservativismus zu verwerfen, wenn es sich um kleine Eingriffe handelt, die ohne jede Gefahr und Schädigung vorgenommen werden können und welche dann später unter ungünstigeren Verhältnissen und geringeren Aussichten auf Erfolg nachgeholt werden müssen. Das Unterlassen der Drainage einer Wundhöhle, der Spaltung einer Hauttasche, oder das Anlegen eines Gipsverbandes über die noch nicht granulierende Wunde einer offenen Fraktur, um denselben erst nach dessen Durchfeuchtung zu fenstern, sind Wagnisse, die zuweilen doch einen ungünstigen Ausgang nehmen können. Wir müssen zu der Ungefährlichkeit unserer chirurgischen Massnahmen, wie sie unter dem Schutze der Anti- und Asepsis erreicht wurde, ein viel grösseres Zutrauen gewinnen, um uns durch das beständige „Primum non nocere" nicht einschüchtern zu lassen. Ich erinnere da nur z. B. an die Incision tiefer phlegmonöser Eiterungen, wo trotz des schwer septischen Processes die von uns im gesunden Gewebe ausgeführten grossen Incisionswunden niemals durch den primären Erkrankungsherd ungünstig beeinflusst werden.

In die Einzelnbesprechung unserer 21 Fälle eingehend möchte ich zunächst zweier schwerer Wundstörungen allgemeiner Natur Erwähnung thun.

Ein 50j. Mann (29) war von der Lokomotive erfasst worden, hatte mehrere Weichteilwunden und eine Absprengung des Olecranons erlitten. Das freiliegende Olecranon wurde entfernt, der Wundverlauf war günstig, doch zeigte der Verletzte bald Zeichen des schwersten Delirium traumaticum mit andauernden Collapserscheinungen, zeitweiser Temperatursteigerung bis 40°, von welchem er sich erst nach 14 Tagen erholte.

Der zweite Fall (81), ein 11j. Knabe, stellt die einzige Wundkomplikation mit Tetanus dar, welche wir bei unseren komplicierten Frakturen zu beobachten Gelegenheit hatten. 3 Tage vor der Einbringung in die Klinik war der Knabe auf einer Wiese gestürzt und hatte dabei einen offenen Unterschenkelbruch erlitten. Sofortige ärztliche Behandlung, in einem grösseren Provinzspital wurden am folgenden Tage zwei Incisionen gemacht. In der Klinik wurden in Narkose aus der Wunde Knochensplitter entfernt, die periostentblössten und missfärbigen Fragmentenden der Tibia mittelst Giglisäge abgetragen und nach ausgiebiger Tamponade mit essigsauren Thonerde-Kompressen ein Gipsverband angelegt. 4 Tage

später wurde die Wunde durch ein in den Verband geschnittenes Fenster besichtigt und zeigte beginnende Granulationsbildung, Sekretion serös. Erst am 12. Tage nach der Verletzung machten sich die Symptome der Tetanusinfektion durch Schluckbeschwerden und Temperatursteigerungen bemerkbar. Deutlicher Trismus am folgenden Tage veranlasste die Verlegung des Kranken auf die medicinische Klinik des Herrn Prof. v. Jaksch. Es hatten sich inzwischen deutliche Symptome des Tetanus ausgebildet, und daher wurde an 5 Tagen Behring'sches Antitoxin teils subdural, teils in die (bereits granulierende) Wunde injiciert, ferner Urethan in Tagesdosen von 5 g verabreicht. Die typischen Erscheinungen des Tetanus klangen allmählich ab, doch verschlechterte sich durch eine komplicierende Bronchitis und infolge des sinkenden Ernährungszustandes des Kranken, der mittelst Nasenkatheters gefüttert werden musste, die Herzthätigkeit, weshalb Digitalisinfus von 1 g absteigend bis 0,2 verabreicht wurde. Erst 7 Wochen nach der Verletzung waren alle Zeichen des Tetanus geschwunden, die Fraktur war inzwischen konsolidiert.

Die Infektion war aller Wahrscheinlichkeit nach zugleich mit der Verletzung erfolgt. Der späte Ausbruch des Starrkrampfes zugleich mit dessen langsamem Verlauf lassen den Fall als einen günstigeren erscheinen, so dass sich über die besondere Heilwirkung des Antitoxins nur schwer eine Entscheidung fällen lässt.

In 7 Fällen waren es Knochennekrosen, welche die Wundheilung hemmten, und erst nach Entfernung der Sequester kam es zur endgültigen Heilung.

Einmal (13) handelte es sich um eine Querfraktur der Tibia ohne Dislokation, mit kleinem Hautdefekt über der Crista tibiae, entstanden durch Hufschlag; die Konsolidation liess lange auf sich warten, nach 6 Wochen trat Eiterung auf, die wiederholte Incisionen erforderte, worauf sich Knochensplitterchen abstiessen; hierauf Heilung. Hier war es offenbar die grobe Gewalt des Hufschlages gewesen, welche das Gewebe, ohne dass es zur Infektion gekommen war, in seiner Vitalität geschädigt hatte. — Ein komplicierter Vorderarmbruch (15) war erst am 3. Tage bereits inficiert eingebracht worden, doch genügte die Drainage, um die Infektion in Schranken zu halten; dieselbe hatte jedoch das Periost bereits weithin zerstört, und innerhalb dreier Monate stiessen sich grosse Knochenstücke ab; Ausgang in Heilung. — In den übrigen Fällen gelangten allmählich isolierte Knochensplitter zur Abstossung.

In 2 Fällen hatte die Sequesterabstossung so ungünstige Folgen für die Konsolidation, dass sich eine Naht der Fragmentenden notwendig erwies. Der eine, Unterschenkelbruch durch Ueberfahren von der Pferdebahn (21), zeigte durch 5 Monate beständige Sequestration; bei der Operation fand sich ein grösserer Sequester zwischen die Fragmentenden interponiert und auch diese z. T. nekrotisch. Nach der Naht trat zwar

Kallusbildung auf, doch blieb dieser trotz Verabreichung von Phosphor, Lipanin, Bier'scher Stauungsbehandlung lange Zeit weich. — Der andere Fall (34), wiederum ein Unterschenkelbruch, durch Hufschlag entstanden, wurde wegen Unmöglichkeit der Reposition und Nekrose des Fragmentendes bereits nach 3 Wochen operativ angegangen, trotz ausgiebiger Resektion gab es nachher wieder Nekrosen, aber nach 3 Monaten schliesslich doch gute Heilung mit bloss 3 cm Verkürzung.

Hierher musste ich auch zwei Fälle einreihen, welche sekundär zu operativem Einschreiten deswegen nötigten, weil sich die Frakturenden nicht adaptieren liessen, und mit demselben erst auf die Sicherstellung des reaktionslosen Verlaufes gewartet wurde.

Der eine Fall dieser Art (96), eine Durchstechungsfraktur des Unterschenkels, liess sich auch in Narkose nicht adaptieren, und als dies auch nach operativer Freilegung der Knochenenden (am 4. Tage) nicht gelang, mussten Knochenteile reseciert werden. Der andere Fall (123) war ein Flötenschnabelbruch der Tibia, bei welchem das zugespitzte Ende über der Haut lag, die letztere also interponiert war, so dass die Abtragung des Bruchendes zur Adaptation notwendig war.

In 10 Fällen mussten im Verlaufe der Wundbehandlung wegen Eintritt septischer Infektionserscheinungen nachträglich operative Eingriffe vorgenommen werden, welche sich 8mal auf Incisionen, bezw. Drainage der Wunde beschränkten. So wurden in 2 Fällen von Schussverletzungen Incisionen zwecks Ermöglichung der Abstossung von Gewebs-, Knochen- und Projektilfragmenten ausgeführt. Hier war gemäss den modernen Anschauungen von der Gutartigkeit solcher Verletzungen von vornherein eine abwartende Haltung eingenommen worden. Weiters erwiesen sich nötig Incisionen, bezw. Drainage an Stellen, welche erst durch Entzündungserscheinungen auffällig geworden waren, mit stets günstigem Erfolge dieser Massregel:

Eine Vorderarmfraktur (58), entstanden durch Sturz vom Baume auf die Beugeseite, kam am 3. Tage mit bereits bestehender Vorderarmphlegmone zur Aufnahme. Doch gelang es trotz des Knochenbruches diese durch ausgiebige Freilegung des Infektionsgebietes sofort zur Abgrenzung zu bringen.

Schliesslich musste in 2 Fällen wegen Eintritt septischer Erscheinungen ein regelrechtes Debridement nach 6, bezw. 2 Tagen nachgetragen werden.

Fall 80, ein supramalleolärer Bruch des Unterschenkels durch Sturz, war primär mit Tamponade behandelt worden. Temperatursteigerungen veranlassten am 2. und 5. Tage zu Incisionen und Drainage der Wundumgebung. Erst die ausgiebige Freilegung der Fragmentenden, bei welcher gleichzeitig Splitter extrahiert und eine Egalisierung der Knochenenden vorgenommen wurde, brachten die septischen Erscheinungen zum Schwinden. Eine Vereinigung der Fragmentenden wurde jedoch erst nach 3 Wochen, und zwar mittelst Drahtumwickelung angestrebt. Die definitive Konsolidierung liess trotzdem lange auf sich warten; wiederholt stiessen sich kleinste Sequester ab. Erst nach 10 Monaten war der Callus genügend fest und eine Verkürzung von 5 cm das Resultat der ausgedehnten Knochennekrose.

Das andere Mal (93) lag eine Maschinenverletzung mit ausgedehnter Weichteilläsion der ganzen Beugeseite des Vorderarmes vor. Wegen der Lokalisation und in Anbetracht der weit offenen Wunden glaubte man eine Demarkation abwarten zu können. Als sich jedoch am 2. Tage Fieber einstellte, wurde nicht gezögert, die Wunde zu erweitern; es wurden die jetzt abgegrenzten Nekrosen abgetragen und gleichzeitig die Fragmentenden egalisiert. Von da ab nahm die Heilung normalen Verlauf, und der Kranke verliess mit nicht merklich beeinträchtigter Funktion nach kurzem die Anstalt.

Ebenso wie bei den früheren Gruppen von komplicierten Frakturen will ich jetzt zum Schlusse auch noch bei den konservativ behandelten Fällen die Misserfolge des Behandlungsverfahrens anführen und etwas ausführlicher besprechen. Indem ich hier wie auch früher gerade den ungünstigen Ausgängen unserer Therapie einen etwas breiteren Raum gönne, glaube ich den Forderungen gerechter zu werden, welche man an eine Publikation stellen soll, die bereits eingeführte Methoden und Verfahren an einem Materiale kritisch prüft. Denn da ist es nicht mehr notwendig, durch die Beleuchtung der glänzenden Erfolge erst Anhänger zu gewinnen, sondern es kann sich die Aufgabe nur darauf beschränken, die einmal als bewährt anerkannten Methoden durch Klarlegung ihrer noch bestehenden Fehler in Anwendung und Ausführung zu verbessern versuchen.

In 16 von den 84 Fällen (= 19,0 %) ist uns die konservative Behandlung misslungen, indem der offene Knochenbruch für das betreffende Individuum die Ursache für den Verlust der verletzten Extremität oder sogar des Lebens wurde. Zwei dieser Fälle (76, 87) wurden bereits oben (Seite 374) erwähnt, als von der Gefahr grosser septischer Wunden in der Nähe (aber nicht in unmittelbarem Zu-

sammenhange) mit Knochenbrüchen die Rede war.

5 Fälle (= 5,9%) endigten mit dem Tode, die übrigen wurden geheilt. Ich will zunächst die ersteren einzeln anführen.

Ein 52j. Gastwirt (17) war gestürzt, so dass das linke Bein unter den Körper zu liegen kam. Der Unterschenkel war in der Mitte schräg gebrochen mit einer kreuzergrossen (offenbar Durchstechungs-)Wunde an der Vorderfläche. Die Temperatur blieb dauernd leicht gesteigert, die mässige Sekretion wurde eiterig, weshalb am 14. Tage die Wunde erweitert und eine Gegenincision angelegt wurde. Das Fieber und die Eiterung hielten trotz genügender Offenhaltung der Wunde an; in der 4. Woche wurde eiteriges Exsudat im Kniegelenke gefunden und als sich auch Zeichen der allgemeinen Sepsis hinzugesellten, das Kniegelenk eröffnet und drainiert, gleichzeitig Marmoreck'sches Antistreptokokken-Serum injiciert. Die Erscheinungen der septischen Intoxikation blieben bestehen, eine Amputation wurde von dem Kranken verweigert. Unter Delirien und wochenlange andauernder Benommenheit führte die Sepsis in der 7. Woche nach der Verletzung zum Tode. Die Sektion ergab ausser schweren Organveränderungen bloss katarrhalische Pneumonie und Zeichen der beginnenden diffusen Peritonitis.

Eine in den meisten Fällen reaktionslos heilende Verletzung hatte bei dem durch Alkohol degenerierten Individuum eine schleichend verlaufende Infektion zur Folge; die Eingriffe waren dem jedesmaligen Zustande entsprechend ausreichend; auch die sich erst spät einstellenden Allgemeinerscheinungen nahmen einen äusserst langsamen Ablauf. Allem Anschein nach handelte es sich um eine nicht sehr virulente Infektion, gegen welche der durch den Alkohol in seiner Resistenz geschädigte Organismus jedoch in ungenügender Weise den Kampf aufnahm und in demselben schliesslich unterlag. Ob die beim Eintritte der septischen Erscheinungen vorgeschlagene, aber abgelehnte Amputation den schlimmen Ausgang aufgehalten hätte, bezweifle ich mit Hinblick auf den Obduktionsbefund.

Ein 48j. Maurer (112) stürzte 6 m tief herab, ein nachstürzender Stein traf seinen linken Unterschenkel und frakturierte denselben. Ein Arzt nähte die entstandene Wunde; bei der Einlieferung nach mehreren Stunden wurde die Naht sofort gelöst. Schon am folgenden Tage stieg die Temperatur auf 40, doch verweigerte noch der Pat. die ihm vorgeschlagene Amputation. Es wurde daher das Debridement vorgenommen, die beiden kleinen Wunden erweitert, Splitter extrahiert und ausgiebig drainiert. Am folgenden Tage 39.8, Abscessbildung, Gelenksschwellung. Die beabsichtigte hohe Unterschenkelamputation fiel noch in das eiterig infiltrierte Gewebe, daher Exartikulation im Knie;

offene Wundbehandlung. Zwei Tage später Exitus nach Fortdauer der septischen Erscheinungen.

Welche Massnahmen mit dem Verletzten primär vorgenommen wurden, ist uns nicht bekannt; jedoch der Nahtverschluss der Wunde über der durch direkte Gewalt entstandenen Fraktur durch längere Zeit konnte wohl im Stande gewesen sein, eine rasche Verbreitung der Infektion zu veranlassen. Bei der Einbringung bestimmte der Zustand der Wunde an sich keineswegs zu einem sofortigen Eingriffe; dieser in radikalster Form wurde aber nach dem Eintritte der ersten mahnenden Symptome dem Kranken sofort vorgeschlagen, leider jedoch zunächst abgelehnt; als Pat. die Einwilligung gewährte, war es bereits zu spät.

Ein 40j. Mann (111), seit 1½ Jahren geisteskrank, sprang drei Stockwerke tief aufs Strassenpflaster herab, wobei beide Unterschenkel in der Supramalleolargegend hochgradig zertrümmert wurden. Schwerster Collaps, der an ein operatives Vorgehen nicht denken liess. Wider Erwarten erholte sich der Kranke gut, hatte Normaltemperatur bis zum vierten Tage. Bei den ersten Zeichen der septischen Infektion wurde bei den schweren Verletzungen mit der sofortigen Amputation beider Unterschenkel in der Mitte keinen Augenblick gezögert; trotzdem traten septische Allgemeinsymptome auf, denen der stark herabgekommene Kranke neun Tage nach der Amputation erlag.

Dieser Fall ist eigentlich nicht den beabsichtigt konservativ behandelten zuzurechnen. Die primär indiciert gewesene beiderseitige Amputation wurde zunächst wegen des schweren Allgemeinzustandes unterlassen, dann als es nicht mehr sicher war, die Infektion aufhalten zu können, bis zu ihrer dringenden Notwendigkeit aufgeschoben; jetzt blieb sie erfolglos.

Auch ein weiterer Todesfall (117) kann zwar nicht dem Einschlagen der konservativen Behandlung zur Last gerechnet werden, illustriert aber einerseits die Gefahr der frühzeitigen Anlegung von Gipsverbänden, anderseits jene der septischen Verletzungen im Bereiche des Vorderarmes.

Ein 58j. Mann war nachts in trunkenem Zustande von den Schanzmauern gestürzt und im Schanzgraben fünf Stunden liegen geblieben. Dabei hatte er beiderseits typische Radiusbrüche mit Luxationen der Ulna-Epiphysen erlitten; im ulnaren Teile der Beugeseite kleine, aber stark mit Erde verunreinigte Hautplatzwunden. Wundversorgung, Extensionsbehandlung einer gleichzeitigen subkutanen Oberschenkelfraktur. Durch zwei Tage war der Verlauf ein reaktionsloser; am 3. Tage

wurden daher an beiden Vorderarmen cirkuläre Gipsverbände angelegt. Am nächsten Tage stieg die Temperatur auf 39, unter beiden jetzt sofort abgenommenen Gipsverbänden ausgedehnte Gangrän der Weichteile; das vorgenommene Debridement ergab beiderseits weit vorgeschrittene Phlegmone. Ausgiebige Incisionen vermochten die progrediente Gangrän nicht mehr aufzuhalten; am zweitfolgenden Tage wurde der rechte Oberarm amputiert, doch erlag der Kranke der schwersten Sepsis.

Das Anlegen cirkulärer Gipsverbände bei Vorderarmbrüchen wird an hiesiger Klinik sonst perhorresciert und Holzschienenverbände, bei beträchtlicher Dislokation event. Gipsschienenverbände angelegt. Komplicierte Frakturen, auch wenn die Wundheilung als gesichert erscheint, erhalten erstarrende Verbände erst bei sichtlicher Reaktionslosigkeit und beginnender Granulationsbildung der Wunden, aber auch da fast stets unter Fensterung des Verbandes. Es ist zwar in einer Klinik bei der möglichen häufigen Kontrolle des Kranken und der rasch durchführbaren Abnahme der Verbände angängig, frühzeitig konsolidierende Verbände anzulegen in dem Bestreben ein bezüglich der Unfallsfolgen möglichst günstiges Resultat anzubahnen. Die Gefahren eines solchen Vorgehens zuweilen illustriert u. a. der Ausgang des angeführten Falles. Unter dem hermetischen Verschluss des feuchten Gipsverbandes waren für die Propagation auch noch so weniger zurückgebliebener Infektionskeime in der doch stark verunreinigten Wunde die günstigsten Bedingungen geboten. Die Beugeseite des Vorderarmes mit ihren für das rasche Fortschreiten infektiöser Processe so günstigen anatomischen Verhältnissen benützte an beiden Extremitäten mit ihren gleichartigen Verletzungen diese Gelegenheit in der schlagenden Beweiskraft eines Experimentes. Schon 30 Stunden des unbehandelten Fortbestehens des phlegmonösen Processes an zwei verschiedenen Stellen hatte genügt, den Gesamtorganismus septikämisch zu vergiften und jegliche Therapie aussichtslos zu gestalten. Es ist einzugestehen, dass ein einziger derartiger Misserfolg im Stande ist, eine ganze Reihe glänzender Erfolge der Frakturbehandlung tief in den Schatten zu stellen.

Fassen wir nunmehr die ermittelten Ursachen für den unglücklichen tödlichen Endausgang durch Allgemeinsepsis dieser 5 Fälle von zunächst konservativer Frakturbehandlung nochmals zusammen: Einmal waren es die multiplen z. T. subkutanen Frakturen, welche der ausgedehnten Infektion Prädisposition boten und eine primäre

Ausschaltung der offenen inficierten Fraktur erfordert hätten. In 2 anderen Fällen war die rechtzeitig vorgeschlagene Amputation verweigert worden. Die Therapie des 4. Falles war zu sehr durch den desolaten Allgemeinzustand ungünstig beeinflusst, während in dem letzten Falle die frühzeitige Anlegung von Gipsverbänden an dem ungünstigen Ausgange Schuld trägt.

Was jene 11 zur Heilung gelangten Fälle anbelangt, bei welchen zunächst ein konservatives Verfahren eingeschlagen wurde, später aber doch zum Amputationsmesser gegriffen werden musste, so sind dieselben für die Statistik der Erfolge des konservativen Verfahrens ebenfalls nicht gleichwertig.

Bei einem Teil derselben (3 Fälle) war uns nur durch gewisse Verhältnisse ein konservatives Vorgehen aufgezwungen worden.

In dem einen Fall (90), eine Ueberfahrung des linken Vorderarms, hielt die Verletzte die Wunde für so geringfügig, dass sie dieselbe durch zwölf Tage selbst mit Verbänden behandelte und erst im Stadium der Gangrän zur Aufnahme gelangte. Es wurde die Demarkation abgewartet, am vierten Tage wegen Fieber schliesslich doch die Amputation oberhalb der Gangrängrenze ausgeführt, welche unerwartet günstig heilte.

Ein zweiter Fall (99) wurde ebenfalls erst eine Woche nach erlittener Verletzung eingebracht, war allerdings bisher in konservativer ärztlicher Behandlung gestanden. In Anbetracht der Aussichtslosigkeit, jetzt mehr die Infektion koupieren zu können, begnügte man sich mit den dringendsten Eingriffen: Extraktion von Splittern, Incisionen und Drainage. Am 4. Tage nach der Aufnahme stieg die Temperatur plötzlich an, weshalb im Kniegelenke exartikuliert wurde. (Die offene Fraktur lag in der Mitte des Unterschenkels und war durch Ueberfahren entstanden.) Damit waren die beginnenden Allgemeinsymptome der septischen Infektion beherrscht, in loco aber gab es trotz der offenen Wundbehandlung und hohen Absetzung noch lange Zeit Gewebsnekrosen und Abscedierungen. Dadurch wurde eine Reamputation notwendig, die erst nach sieben Monaten vorgenommen abermals zu Eiterungen führte und Incisionen erforderte und erst acht Monate nach der Verletzung konnte der Kranke entlassen werden.

Trotz offener Wundbehandlung der Amputationswunden und obwohl vor der Reamputation Monate gewartet werden, bis eine vollständige Reinigung und Granulationsbildung eingetreten ist, gelingt es uns in derartigen Fällen von Amputationen wegen septischer Zustände, wie ich bereits bei den Abreissungen (S. 344) hervorzuheben Gelegenheit hatte, nur selten, ungestörte Heilung

zu erzielen. Nekrosen der Hautlappen, Abscedierungen u. ä. gehören zur Regel und erfordern Incisionen oder Sekundärnähte. Da unser Vorgehen in Bezug auf Asepsis das gleiche ist wie bei anderen Amputationen, können die Ursachen hiefür nur in dem Individuum gelegen sein; dafür spricht auch, dass selbst hohe Amputationen und Reamputationen fernab der Stelle der Wunden, wodurch natürlich der Extremitätenverlust bedeutend vergrössert wird, vor diesen Komplikationen nicht schützen können. — In dem erst erwähnten Fall (90) muss die Infektion eine wenig gefährliche gewesen sein, da sie lange Zeit so gut überstanden wurde; damit steht auch der günstige Heilungsverlauf der Amputationswunde im Einklange.

In dem 3. Falle (98) wurde von einem eingreifenden Vorgehen nur wegen des bedrohlichen Zustandes des Verletzten abgesehen, dessen Unterschenkel vom Eisenbahnzuge überfahren und hochgradig zertrümmert wurde. Es wurde gesucht, den Allgemeinzustand zu heben, und am vierten Tage mit der ersten Fiebersteigerung im Kniegelenk exartikuliert. Hier waren die Lappennekrosen schon durch die vielfachen Quetschungen bedingt. Die nach zwei Monaten vorgenommene Reamputation (osteoplastische Operation nach Gritti) führte auch hier zu langdauernden Eiterungen, in deren Verlauf der Kranke ein Erysipel und konsekutiv Drüsenabscesse in der Leiste acquirierte. Erst nach fünf Monaten konnte Pat. geheilt entlassen werden.

Die Verletzung an sich hätte in diesem Falle bereits die Amputation indiciert; das Zuwarten war bloss durch den schweren Allgemeinzustand veranlasst worden. Auch in zwei anderen Fällen war eine zuwartende Haltung eingenommen worden.

Fall 85 ist bereits früher (S. 331) wegen seiner Entstehungsursache erwähnt. Die Haut war fast cirkulär zerrissen, die Weichteile zerfetzt, die Unterschenkelknochen gesplittert. Es bestand auch zwei Tage Normaltemperatur, dann trat Fieber und Eiterung auf, worauf sofort amputiert wurde. Am achten Tage Eröffnung eines Abscesses am Oberschenkel. Heilung. — In dem zweiten Falle (54, Ueberfahren) konnte sogar neun Tage mit der Exartikulation zugewartet werden. Auch hier musste nach derselben zwei Monate später die Gritti'sche Operation ausgeführt werden.

Gelang es uns auch, einen Fall von Schussverletzung in der Nähe des Kniegelenkes bei streng konservativem Vorgehen zur Heilung zu bringen, so glaube ich doch nicht bei Gelenkwunden von einem möglichst eingreifenden Verfahren abraten zu dürfen,

und darf hier durchaus nicht ein abwartendes Verhalten eingeschlagen werden.

Eine offene hohe Radiusfraktur (84) war mit der Eröffnung des Ellbogengelenkes kompliciert; die breite Wunde an sich (allerdings an der Streckseite) schien bei Tamponade günstige Bedingung für die Heilung zu schaffen. Trotzdem trat Vereiterung des Gelenkes auf, Nekrosen am Oberarm veranlassten bei andauerndem Fieber am 12. Tage zur Oberarmamputation. Hierauf günstiger Verlauf.

In weiteren 5 Fällen ist die konservative Therapie insofern missglückt, als diese Fälle bei ihrer Uebernahme in die Behandlung für ein solches Vorgehen durchaus geeignet schienen und sich erst im weiteren Verlaufe Symptome zugesellten, welche schliesslich zur Amputation zwangen.

Fall 48 ist bereits S. 331 erwähnt. Einem Flösser waren durch Uebereinanderschieben zweier Flossglieder beide Unterschenkel kompliciert frakturiert worden; rechterseits soll ein Knochen aus der Wunde geragt haben, den der Verletzte selbst zurückschob; sonst waren die Verletzungen beiderseits fast die gleichen. Schon am nächsten Tage unterschied sich die rechte Wunde durch ihre Schwellung und Schmerzhaftigkeit, es trat bald eiterige Sekretion daselbst auf, weshalb Gegenincisionen zur Bekämpfung der Eitersenkung vorgenommen werden mussten. Das Fieber hielt an, an den Fragmentenden wurden Nekrosen kenntlich, so dass schliesslich am 11. Tage der rechte Unterschenkel amputiert wurde; nach zehn Tagen konnte die offen gebliebene Amputationswunde sekundär genäht werden.

Ein alter Mann (72) stürzte auf ebenem Boden und erlitt eine Durchstechungsfraktur in der Malleolargegend. Uebliche Wundbehandlung, Verlauf gut. Am 10. Tage plötzlicher Temperaturanstieg auf 40; als die Temperatur zwei Tage konstant blieb, wurde amputiert. Auch hier hielten die zeitweisen Temperatursteigerungen noch lange an, am Amputationsstumpfe traten Abscesse auf, aus welchen stets Staphylococcus albus in Reinkultur gezüchtet wurde, und Nekrosen der Knochenenden.

Ob im letzten Falle in Anbetracht des späten Eintrittes der septischen Erscheinungen nicht vielleicht eine Sekundär-Infektion stattgefunden hatte, vermag ich aus der vorliegenden Krankengeschichte nicht zu entscheiden. Es war nämlich durch das Trauma ein grösseres Gefäss verletzt worden, die Blutstillung aber unterblieben; nach mehreren Tagen war dann eine plötzliche Nachblutung eingetreten.

Ein weiterer Fall, in welchem mit verschiedenen Mitteln versucht wurde, den Verlust der Extremität aufzuhalten, ermöglichte nicht das vorgesetzte Ziel zu erreichen.

Es handelte sich (19) um Verschütten beim Felssprengen: Splitterfraktur beider Knöchel links. Die beiderseitigen Wunden wurden drainiert, am folgenden Tage bei Eintritt leichter Entzündungserscheinungen die Wunden ausgedehnt erweitert und tamponiert. Permanente Irrigation mit essigsaurer Tonerdelösung; die Wunde blieb in günstigem Zustande, aber das bereits 7 Tage andauernde Fieber zwischen 39 und 40,3 brachte den Patienten stark herunter, daher Vorschlag zur Amputation. Diese in der Mitte des Unterschenkels vorgenommen, erwies die Gefässe thrombosiert, deshalb Amputation höher oben im Normalen. Das Fieber hielt trotz normalen Befundes an der Wunde an; wiederholte Injektionen von Marmoreck-Serum. Am 16. Tage bildete sich ein Infiltrat in der Gegend des linken Sternoclaviculargelenkes, das sich spontan rückbildete. Heilung.

Zweimal lassen sich gewisse therapeutische Massregeln auffinden, welcher möglicherweise für den ungünstigen Verlauf verantwortlich zu machen sind. Es ist dies der bereits früher (S. 374) erwähnte Fall (76) von Naht einer nahe der Frakturstelle gelegenen Rissquetschwunde. Der zweite Fall illustriert wieder die schweren Folgen eines zu frühzeitig angelegten Gipsverbandes.

Der Verletzte (129) gab selbst an, erst beim Versuche aufzustehen sich die Wunde zugefügt zu haben (siehe S. 329). Beide Knochen des Unterschenkels waren im unteren Teile der Diaphysen klarinettförmig und mit Splitterung gebrochen. Die Wunde blieb, wie zu erwarten gewesen, durch sieben Tage reaktionslos und wurde jetzt wegen der bedeutenden Verkürzung durch Uebereinanderschieben der Fragmente ein Gipsverband angelegt. Wie mit einem Schlage änderte sich die Situation: am nächsten Tage Fieber, heftigste Schmerzen. Nach Abnahme des Gipsverbandes fand man die Wunde eiternd, und es wurde daher das Debridement vorgenommen. Trotzdem schritt die entzündliche Infiltration der Gewebe von Tag zu Tag weiter, so dass schliesslich am 12. Tage nach der Verletzung amputiert werden musste. Trotz offener Wundbehandlung noch leichte Eiterung am Stumpfe, aber schliesslich doch Heilung.

Fasse ich nun die Endergebnisse unserer konservativen Behandlung zusammen, so ergiebt sich, dass von 84 Kranken 5 (= 5,9 %) gestorben sind, und zwar sämtliche an den Folgen der septischen Infektion. Der eine derselben kann der Methode nicht zur Last gerechnet werden, da die primär indicierte Amputation

wegen des hoffnungslosen Allgemeinzustandes bloss aufgeschoben worden war, wodurch sich die Mortalität auf 4,8% erniedrigt. Alle diese Fälle suchte man durch Amputation (1 mal durch wiederholte) vergeblich zu retten.

Die übrigen 79 Verletzten wurden geheilt, 11 (= 13,1% aller primär konservativ Behandelten) von diesen konnten aber erst nach Absetzung des verletzten Gliedes zur Heilung gebracht werden. Auch hier können 3 Fälle deshalb nicht zu Ungunsten des konservativen Verfahrens angerechnet werden, weil dieselben wie der obige Fall zur primären Operation bestimmt gewesen waren, oder weil das konservative Verfahren nicht von uns eingeschlagen worden war und uns die Verletzten erst nach mehreren Tagen in einem Zustande eingebracht wurden, in welchem bereits die Sekundäramputation notwendig war. Diese 3 Fälle abgerechnet, ergeben sich für unser konservativ behandeltes Material 10% Sekundäramputationen. Alle Sekundäramputationen waren durch septische Erscheinungen veranlasst worden, bei einem Teile derselben waren kleinere operative Eingriffe (Incisionen und Debridement) erfolglos vorangegangen.

Leichtere Störungen der Frakturheilung waren 21 mal (25%) zu verzeichnen, teils Sequestrationen (7 mal) und Pseudarthrosenbildung in deren Gefolge (2 mal), je 1 mal ein schweres Delirium traumaticum und Tetanus-Infektion, 2mal Irreponibilität der Fragmente, welche Operationen erforderte, in den übrigen Fällen Zeichen der Infektion (11 mal), von welchen 2 des Debridements bedurften. Doch führten alle diese Fälle zur Heilung ohne Einbusse an Extremitäten.

In 47 (= 56%) schliesslich erfolgte unter der konservativen Behandlung die Heilung ohne wesentliche Störung, so dass jene in 81% der Fälle als erfolgreich zu Ende geführt betrachtet werden kann.

Die Behandlungsdauer schwankte von 3 Tagen bis zu 255 und beträgt im Durchschnitte 57 Tage. Einige Frakturen der oberen Extremitäten (5 Fälle) figurieren hierunter mit Zahlen unter 10 Tagen, während eine Behandlungsdauer über 3 Monate 15 mal vorkommt. Schaltet man diese abnorm hohen und niederen Werte aus, so erniedrigt sich die Durchschnittszahl noch weiter auf 39 Tage.

Resultate.

Eine kleine Tabelle (III) soll nun die Ergebnisse bei der Behandlung unserer sämtlichen Beobachtungen übersichtlich darstellen.

Tabelle III.

	Zahl der Fälle	Hievon gestorben	Wegen Sepsis sekundär amputiert, bezw. reamputiert	Durchschnittlicher Spitalsaufenthalt in Tagen
Abreissungen	24	1 (Pneumonie)	2	28
Primär-Amputationen	14	2 (Delirium)	—	43
Primäres Debridement	15	3 = 20% (1 Pneumonie, 1 Sepsis, 1 Marasmus)	4 = 26,7% (2 = 13,3% †, 2 = 13,3% geheilt)	103
Primär konservativ behandelt	84	5 = 5,9% (Sepsis) (Amputation verweigert oder zu spät ausgeführt: 3)	15 = 17,9% (4 = 4,8% †, 11 = 13,1% geheilt)	57

Aus unserem Materiale ergiebt sich zunächst die relativ günstige Prognose der primären Amputation; die geringe Mortalität derselben hat ihre Grundlage in Todesursachen, welche kein einziges Mal der Wundinfektion angehören. Viel höher (20%) ist die Mortalität bei den primär debridierten Fällen und sind 2 von den 3 gestorbenen Verletzten an Zuständen, welche durch die Wunde bedingt waren, zu Grunde gegangen. Dagegen ist die Mortalität der konservativen Behandlung wieder sehr gering (5,9% bezw. richtiger 4,8%), fällt aber ausschliesslich der septischen Infektion zur Last; doch hätte bei 2 von den 4 beabsichtigt konservativ behandelten Fällen das ungünstige Resultat wenigstens in Bezug auf die Erhaltung des Lebens vermieden werden können, wenn die Kranken zur Zeit, als ihnen die Amputation vorgeschlagen wurde, diese zugelassen hätten.

Im Gegensatz zu den primären Eingriffen geben die sekundären Amputationen (eine Berücksichtigung der sekundären Debridements unterliess ich wegen des diesbezüglich zu kleinen Materiales) eine viel ungünstigere Prognose, indem die wegen septischer Erscheinungen vorgenommenen eine Mortalität von 31,6% aufweisen; als Vergleichsobjekt können hier die primären Amputationen und primären Reamputationen dienen, von denen kein einziger Fall an Sepsis zu Grunde ging.

Was die Erhaltung der frakturierten Extremität bei

den nicht primär amputierten Fällen betrifft, so musste dem primären Debridement bei 26,7 % der Verletzten, bei primär konservativem Vorgehen in 17,9 % der Fälle eine Sekundäramputation nachfolgen. Rechnen wir bei letzterer Gruppe 4 Fälle ab, bei welchen uns durch den schwer darniederliegenden Allgemeinzustand ein konservatives Vorgehen aufgezwungen worden, bezw. das letztere bereits durch mehrere Tage von anderer Seite eingeschlagen worden war, als der Verletzte in unsere Behandlung gelangte, so resultiert für die von uns primär beabsichtigt konservativ behandelten Fälle ein Verhältnis der Sekundäramputationen von 13,7 %, also ungefähr die halbe Zahl gegenüber jener beim Debridement. Aber auch die Mortalität dieser Sekundäramputationen war bei den konservativ behandelten Fällen eine viel kleinere (27,3 %) als bei den debridierten (50 %).

Was die durchschnittliche Behandlungsdauer betrifft, so ist dieselbe am kleinsten bei den Primäramputationen; diese Zahl wird um nicht vieles überschritten von jener bei konservativer Behandlungsart, während das Debridement ungefähr die doppelte Anzahl von Krankentagen bedingte.

Sehen wir also in jeder Beziehung das primär konservative Vorgehen dem Debridement gegenüber günstigere Ergebnisse erzielen, wozu noch die besseren anatomischen und funktionellen Resultate hinzukämen, die sich jedoch im Allgemeinen nicht durch Zahlen ausdrücken lassen, so müssen wir schliesslich noch die Vorteile berücksichtigen, welche für das Gesamtfrakturenmaterial durch die Anwendung dieses schonenderen Vorgehens erwachsen.

Wenn wir die Ergebnisse der einzelnen Behandlungsarten gegeneinander abwägen, so dürfen wir nicht vergessen, dass der Gesamtzahl der nach der einen oder anderen Art behandelten Fälle ein verschieden beschaffenes Material zu Grunde liegt. Es lag ja nicht in unserer Macht, z. B. alle thatsächlich debridierten Fälle konservativ zu behandeln und umgekehrt; vielmehr war für den grössten Teil der Fälle beider Gruppen die Behandlungsform in der Verletzung vorgeschrieben, und nur wenige derselben konnten von uns willkürlich in eine von zwei benachbarten Gruppen zugewiesen werden. Ueber die Schwierigkeit dieser Entscheidung habe ich wiederholt gesprochen, und Missgriffe in dieser Beziehung spiegeln sich in der Statistik in beiden Richtungen wieder. Allerdings müssen wir zu diesem Zwecke die Gesamtstatistik des Frakturenmateriales zu Rate ziehen. Die unrichtige Wahl eines schonenderen Behand-

lungsverfahrens, welches für den Fall unzureichend war, wird zur nachträglichen Vornahme verstümmelnder Eingriffe zwingen oder sogar den Exitus unvermeidlich machen. Die Zahl der notwendigen Sekundär-Amputationen und jene der letalen Ausgänge werden demnach im Allgemeinen einen Massstab für die richtige Indikationsstellung zu den einzelnen Behandlungsarten abgeben.

Natürlich wäre es leicht, durch Anwendung der radikalsten Massregeln für alle Fälle ein günstiges Resultat zu garantieren. In Rücksicht auf die hiedurch bleibenden Folgen geht unser Streben jedoch dahin, uns auf die einfachsten Massnahmen in der Behandlung der komplicierten Frakturen zu beschränken. Dies wurde uns in immer weiterem Masse durch die Modificierung unseres Vorgehens mit Hülfe der Antisepsis, bezw. Asepsis ermöglicht, und die Resultate der hierin erzielten Erfolge kommen in der Statistik in dem Verhältnis der nach den verschiedenen Methoden behandelten Zahl der Fälle zum Ausdrucke. Die Abnahme der nach den eingreifenderen Verfahren behandelten Fälle zu Gunsten der schonenderen Behandlungsarten sind eine ebenso hervorragende Errungenschaft der modernen Frakturbehandlung wie die mit den einzelnen Methoden erzielten günstigen Erfolge. So waren wir im stande bei 77,8% aller komplicierten Frakturen, bei 84,9% aller jener, welche nicht primär amputiert werden mussten, das streng konservative Verfahren einzuschlagen und in 68,7% letzterer auch erfolgreich zu Ende zu führen. Die möglichste Steigerung dieser Zahlen dient als Massstab dafür, dass die Indikationsstellung auch in der Wahl des schonenderen Eingriffes das Richtige getroffen hat, und nicht unnötiger Weise der Verletzte durch schwere oder verstümmelnde Eingriffe geschädigt worden ist.

Vergleichen wir nun in Bezug auf die erwähnten in Betracht kommenden Gesichtspunkte verschiedene andere Statistiken, insoweit sie für einzelne derselben Anhaltspunkte geben.

In der vorantiseptischen Zeit hatten die Mortalitätsziffern der komplicierten Frakturen zwischen 40 und 50% geschwankt, — hatte ja Billroth bei 148 Fällen dieser Zeitperiode 41,1% Todesfälle zu verzeichnen, während die Einführung der Antisepsis diese Zahl auf 9,0% herabsinken liess. Dieselbe Mortalitätsziffer berechnet v. Bruns in seiner Sammelstatistik von 254 komplicierten Extremitätenfrakturen aus den Jahren 1873—1879.

Um letztere Zahl herum schwanken alle Statistiken der folgenden Jahre; ihre Höhe ist natürlich sehr von den Zufälligkeiten des

Materiales abhängig. Das Vorkommen mehrerer Fälle, welche erst geraume Zeit nach der Verletzung in Behandlung gelangten, ist im stande, die Statistik des Einzelnen ohne dessen Verschulden bedeutend zu verschlechtern, weshalb es ungerecht wäre, hier bei der Variabilität des Materiales aus dem Vergleiche der nackten Zahlen Schlussfolgerungen auf die Richtigkeit der Therapie zu ziehen.

So war Volkmann in der Lage innerhalb 3 Jahren 75 offene Frakturen der langen Röhrenknochen ohne einen Todesfall zu heilen und nur 8 Verletzte (= 11,1%) mussten sekundär amputiert werden. Auch Wagner [1]) konnte eine sehr günstige Statistik über 80 Frakturen veröffentlichen, von denen 3 (= $3^3/_4$%) sekundär amputiert werden mussten und bloss 1 (= $1^1/_4$%) starb.

Ueber die Frage, wie sich in den letzten zwei Dezennien die Einführung des streng konservativen Vorgehens bewährt hat, liefern nur wenige Statistiken Auskunft.

Die frühere Wölfler'sche [2]) Statistik aus der Grazer Klinik über die Jahre 1887—1890 umfasst 46 Fälle (bei Ausschluss der Primäramputationen) mit 5 (= 10,9%) Todesfällen. 16 mal wurde ein primäres Debridement vorgenommen (4 gestorben, 1 Sekundäramputation), 30 mal konservativ behandelt (1 Todesfall). Eine kleine Statistik aus der Schede'schen Klinik über 12 frische Fälle ohne Todesfall aus den Jahren 1895—1898 veröffentlichte Frantzen [3]). In dieser entfallen je eine Sekundäramputation auf die mit Debridement (5) und die konservativ behandelten Fälle (7).

Ueber das Leipziger Material Trendelenburg's aus den Jahren 1895—1898 lässt die Statistik Otte's [4]) bloss entnehmen, dass in diesen Jahren von 231 offenen Frakturen (mit Ausschluss der Finger-, Zehenverletzungen und Schädelbasisfrakturen) 8 = 3,5% starben, wenn man die Todesfälle an Nebenverletzungen abrechnet. Von den Nichtamputierten starben bloss 5.

Aus der Hallenser Klinik unter der Leitung v. Bramann's stehen mir zwei Zusammenstellungen zur Verfügung. Die erste über die Jahre 1890—1894 von Andreae [5]) weist bei 79 nicht primär amputierten

1) W. Wagner, Mitteil. aus dem Knappschaftslazarethe zu Königshütte O/S. Zeitschr. f. Heilkunde. Bd. 3. 1882. S. 485.

2) A. a. O.

3) P. Frantzen, Ueber die Behandlung komplicierter Frakturen der Extremitäten. In.-Diss. Bonn 1901.

4) C. Otte, Ueber die Wundbehandlung bei komplicierten Frakturen. In.-Diss. Leipzig. 1899.

5) H. Andreae, Die Behandlungsweise der komplicierten Frakturen. In.-Diss. Halle 1895.

Fällen 5 (= 6,3%) Todesfälle und ebensoviele Sekundäramputationen auf. Hievon wurden 18 debridiert (2 Sekundäramputationen, 2 gestorben) und 61 konservativ behandelt (3 Sekundäramputationen, 3 gestorben). Die neuere Statistik Franke's[1]) über die Jahre 1897—1900 führt 16 Fälle an, bei welchen ein ausgedehntes Debridement vorgenommen wurde (mit 1 Sekundäramputation) und 58 konservativ behandelte (2 Sekundäramputationen, 1 gestorben). Die Gesamtmortalität beziffert sich demnach auf 1,4%, die Zahl der Sekundäramputationen auf 4,1%.

Ueber die Resultate der Czerny'schen Klinik ermöglichten mir die regelmässig erscheinenden Jahresberichte[2]) die entsprechenden Zahlen für die Jahre 1897—1902 zu berechnen. Auf 29 debridierte Fälle, von welchen 4 sekundär amputiert werden mussten und 1 starb, kamen 65 konservativ behandelte mit 9 Sekundäramputationen, aber ohne Todesfall. Für sämtliche 94 Verletzte ergiebt sich eine Mortalität von 1,1%; sowie 13,8% Sekundäramputationen.

Wir sehen in einer jeder dieser Reihen das Verhältnis wiederkehren, dass bei den streng konservativ behandelten Fällen die Endausgänge sowohl bezüglich der Erhaltung der Extremität wie jener des Lebens durchwegs günstigere gewesen sind als bei den primär debridierten.

Betrachten wir die einzelnen oben angeführten Statistiken darauf hin, wie häufig das Debridement und wie oft das konservative Verfahren eingeschlagen worden, so finden wir folgende Verhältnisse:

		Debrid.	Kons. Verfahren
Wölfler	1887—1890	1	1,875
Schede	1895—1898	1	1,400
v. Bramann	1890—1894	1	3,333
v. Bramann	1897—1900	1	3,625
Czerny	1897—1902	1	2,241
Wölfler	1895—1903	1	5,600

Nicht nur, dass das konservative Behandlungsverfahren eine bedeutend bessere Prognose giebt, sehen wir die Zahl der Fälle, bei welchen dasselbe Anwendung findet, von Jahr zu Jahr zunehmen. Wir haben also auch auf dem Gebiete der Behandlung komplicierter Frakturen noch immer Fortschritte zu verzeichnen, wenn dieselben auch naturgemäss nicht mehr so eminente sein können wie die durch die Einführung der Antisepsis erzielten.

1) P. Franke, Ueber die Behandlung komplicierter Frakturen. Arch. f. klin. Chir. Bd. 62. 1900. S. 665.

2) Supplementhefte zu diesen Beiträgen.

VIII.

AUS DEM

STÄDTISCHEN HOSPITAL IN SCHW. GMÜND.

OBERARZT: **DR. WÖRNER.**

Zur Kasuistik der Knochenbrüche.

Mit besonderer Berücksichtigung der Rentenverhältnisse.

Von

Dr. **Reinhold Klaus,**

Assistenzarzt.

(Hierzu 1 Abbildung und Taf. XXI—XXIV.)

Das mir vorliegende Material von Knochenbrüchen erstreckt sich über die Jahre 1896—1903; der Zeitraum ist deshalb gewählt, weil seit April 1896 sich die ärztl. Leitung des Spitals in den Händen des dirigierenden Arztes, Herrn Dr. Wörner, befindet. Wenn nun auch im Ganzen genommen dieses Material ein verhältnismässig kleines ist, so dass es fraglich erscheinen möchte, ob aus ihm allgemeine Schlüsse gezogen werden können, so hat doch auf der andern Seite ein kleines Material den Vorzug, dass es bei einer Bearbeitung viel eingehender nach allen Richtungen durchsucht werden kann, als es bei Massenuntersuchungen der Fall ist, und somit dürfte es doch gerechtfertigt erscheinen, die Erfahrungen, die im Verlauf dieses Zeitraums gemacht worden sind, der Oeffentlichkeit zu unterbreiten.

Entsprechend der Bestimmung des hiesigen städtischen Hospitals als allgemeinen Krankenhauses setzt sich das Material aus allen Schichten der Bevölkerung in näherem und fernerem Umkreis zusammen, doch nimmt davon die Arbeiterschaft der am hiesigen

Platze heimischen Edel- und Unedelmetallindustrie einen erheblichen Bruchteil weg, namentlich, was die Frakturen der oberen Extremität und besonders der Finger betrifft.

Da bei uns schon im Jahr 1897 das Röntgenverfahren eingeführt wurde, so stützt sich die Diagnose der meisten Fälle auf die Röntgenaufnahme, die mit Hilfe des von Hirschmann in Berlin gelieferten Apparates mit Centrifugen-Quecksilberunterbrecher und Akkumulatorenbetrieb gemacht wurde. Infolge der Möglichkeit des Anschlusses an das öffentliche Elektricitätswerk wurde der Apparat vervollkommnet durch die von der Elektricitätsgesellschaft Voltohm-Frankfurt gelieferte Einrichtung mit regulierbarem Quecksilber-Motorunterbrecher und elektrolytischem Unterbrecher. Im Dezember 1903 wurde noch eine von Siemens und Halske konstruierte Blende nach Albers-Schönberg hinzugefügt, so dass jetzt unser Röntgenlaboratorium vollauf den modernen Anforderungen entspricht.

Was die Behandlungsart der Frakturen betrifft, so ist dieselbe für die untere Extremität während der ganzen Zeit dieselbe geblieben. Wir wenden hier im Gegensatz zu dem Bestreben der neueren Zeit, die fixierenden Verbände durch Extension und frühzeitige Bewegung zu ersetzen, immer noch das Verfahren des Gipsgehverbandes an, und ich werde bei der Besprechung der einzelnen Frakturarten die Gründe dafür näher auseinandersetzen. Bei den Frakturen der oberen Extremität haben wir in den letzten Jahren ebenfalls, besonders wenn es sich um Frakturen in der Nähe eines Gelenks oder im Gelenk handelte, immer mehr das Hauptaugenmerk darauf gerichtet, durch möglichst frühzeitige Bewegung und durch Massage ein möglichst gutes funktionelles Resultat zu erhalten.

Bei den übrigen Frakturen, deren anatomische Verhältnisse eine nennenswerte Aenderung der Behandlung gegen früher ausschliessen, wird das Nähere bei der betreffenden Stelle gesagt werden.

Der Hauptwert dieser Arbeit wurde auf die Nachuntersuchnng der behandelten Fälle gelegt, da ja diese allein für den Erfolg der Behandlung massgebend ist und am besten auf die Güte der Behandlungsart Schlüsse zu machen gestattet. Die Nachuntersuchungen erfolgten, soweit es möglich war, bei persönlicher Vorstellung, die übrigen teils durch briefliche Mitteilungen von Seiten der Behandelten, teils durch die Berufsgenossenschaften, die uns die in der Stadt und Umgegend wohnenden Rentner von Zeit zu Zeit zur Begutachtung zuschicken; über die übrigen Angehörigen von Berufsgenossenschaften haben uns die letzteren in sehr entgegenkommender und ausführlicher Weise Aus-

kunft gegeben; wir halten uns deshalb für verpflichtet, auch an dieser Stelle unsern Dank auszusprechen. Die Auskunft wurde in der Art erteilt, dass angegeben wurde, ob überhaupt eine Rente notwendig wurde, dann wie viel Rente und in welcher Abstufung im Lauf der Zeit sie bezogen wurde und was noch sonst Besonderes zu bemerken war. Wo über den derzeitigen Zustand der Verletzten Einsicht in die ärztlichen Gutachten nötig war, wurden die Akten zur Verfügung gestellt. Bei den wenigen nicht mehr erreichbaren Fällen sind wir dem Vorgange Bardenheuer's gefolgt, der für solche Fälle den Entlassungsbefund eines gleichen oder ähnlichen Falles heranzieht und dessen Dauerresultat auch für jene gelten lässt.

Nun hat sich aber seit dem Inkrafttreten des Unfallversicherungsgesetzes der Objektivität dieser Nachuntersuchungen, soweit sie auf den Angaben der Verletzten beruhen, ein schweres Hindernis in den Weg gelegt. Wir müssen bei den Angehörigen der verschiedenen Berufsgenossenschaften in den allermeisten Fällen aus begreiflichen Gründen leider darauf verzichten, den subjektiven Angaben der Verletzten durchweg Glauben zu schenken, wir sind vielmehr darauf angewiesen, auf Grund der objektiven Untersuchung und mit vorsichtiger Berücksichtigung der subjektiven Klagen das ärztliche Gutachten abzugeben und die Erwerbsfähigkeit festzustellen. Die Höhe der gewährten Rente gestattet uns, einen Schluss auf das Heilungsresultat zu machen. Dieser Uebelstand erstreckt sich nun nicht allein auf diejenigen unserer Nachuntersuchten, welche im Genuss einer Unfallrente stehen oder bei nachweisbarer Beeinträchtigung ihrer Arbeitsfähigkeit ein Anrecht auf eine solche hätten, sondern auch auf eine ziemlich grosse Anzahl von solchen Leuten der arbeitenden Klassen, die teils wegen der Ursache ihres Unfalls, teils weil sie überhaupt einer Berufsgenossenschaft nicht angehören, einen Anspruch auf eine Rente gar nicht haben, trotzdem aber immer der angenehmen Hoffnung leben, doch noch einmal eine solche erlangen zu können und daher häufig glauben, die Nachuntersuchung sei seitens des „Unfalls" veranlasst und deshalb nicht säumen, ihre Rentenwünsche unter entsprechender Beleuchtung ihres Zustandes anzubringen. So schreibt, um nur ein Beispiel anzuführen, ein Bierbrauer, der einen Bruch des äusseren rechten Knöchels und eine Fussgelenksdistorsion rechts am 12. X. 1900 erlitten hatte und bei dem wir nach dem Entlassungsbefund eine dauernde Heilung annehmen dürfen, nach Aufzählung aller möglichen Beschwerden: „man solle dafür Sorge tragen, dass er von der 14. Woche an die Invalidenrente und

auf weiteres eine Rente von ca. 30—50% bekomme!"

Immerhin aber bleibt uns bei unserem Material ein gewisser Grundstock, von dem ausgehend wir durch den Vergleich mit ähnlichen oder gleichen Fällen die Klagen der übrigen wenigstens annähernd richtig beurteilen können und auch unter diesen finden wir doch ab und zu wieder einmal eine jener seltenen, zufriedenen Naturen, die uns die Wahrheit sagen. Zum Beweis dafür möge folgender Fall dienen: Ein 41jähriger Knecht, der schon seit langen Jahren infolge Tuberkulose des rechten Kniegelenks ein steifes und atrophisches Bein hat, erlitt im Jahr 1897 links eine Durchstechungsfraktur des Oberschenkels an der Grenze des unteren und mittleren Drittels mit Splitterung und rechts eine Unterschenkelfraktur etwas unterhalb des Kniegelenks. Bei der kürzlich stattgehabten Nachuntersuchung gab er an, dass er seit der Heilung mit seinem Zustande sehr zufrieden sei, dass er gar keine Beschwerden habe, dass er schwere Arbeiten wie früher verrichten könne und nur ganz schwere Arbeiten, z. B. im Steinbruch, jetzt womöglich vermeide. Ich denke, die objektivste Begutachtung hätte in diesem Falle eine Beeinträchtigung der Erwerbsfähigkeit, wenigstens für einige Jahre nach dem Unfall von mindestens 20% annehmen müssen. Der Unterschied ist in die Augen springend: in dem oben erwähnten Falle ein einfacher Knöchelbruch und hundert Klagen, hier zwei schwere Knochenbrüche beider Beine und keine Klagen, welch enormer Unterschied!

Wenn wir über das Ergebnis der bei uns behandelten Fälle in Beziehung auf das Endresultat einen allgemeinen Ueberblick geben wollen, so dürfen wir sagen, dass im grossen Ganzen das Resultat ein zufriedenstellendes ist, wofür uns im Vergleich mit anderen Arbeiten auf diesem Gebiet die gewährten Renten ein sicherer Beweis sind. Wenn wir auch fast täglich bei Nachuntersuchungen zwecks berufsgenossenschaftlicher Begutachtung die allerverschiedensten Klagen, von Knochenbrüchen herrührend, anhören müssen, so dass man allmählich unwillkürlich geneigt wird, alle diese immer wiederkehrenden Klagen etwas milder zu beurteilen, so haben wir doch den Eindruck gewonnen, dass vollständig funktionelle Heilungen ohne Beschwerden bei einfachen Brüchen und unbeeinflusst von Rentensorgen, durchaus nicht etwas Seltenes sind und zwar bei allen Altersklassen, obschon die Aussichten um so günstiger sind, je jünger die Betroffenen sind.

Die Suggestion, welche der Wunsch nach Rente auf den Ver-

letzten ausübt, macht sich nun häufig genug nicht erst bei der ersten Begutachtung geltend, sondern sie tritt in vielen Fällen schon viel früher in Geltung, so dass der Gedanke an eine später zu erlangende möglichst hohe Rente den Verletzten vom Tage der Verletzung an nicht mehr frei lässt. Dass dies auf das ganze Benehmen, auf das Interesse, möglichst bald wieder gesund und leistungsfähig zu werden und demnach auf den ganzen Heilungsverlauf eine ungünstige Einwirkung zu machen geeignet ist, liegt auf der Hand. Es dürfte daher berechtigt erscheinen, auf diese neuen Verhältnisse, wie sie durch die Einführung des Unfallversicherungsgesetzes entstanden sind, etwas näher einzugehen und die daraus resultierenden Wechselbeziehungen zwischen Aerzten, Verletzten und Berufsgenossenschaften, wie sie sich bei unseren Nachuntersuchungen sowohl als sonstigen Begutachtungen als günstige oder ungünstige erwiesen haben, zu prüfen.

In der Ambulanz des städtischen Hospitals in Gmünd kommen jährlich über 100 Fälle von Rentenempfängern zur Begutachtung, und unter diesen nehmen die Knochenbrüche den grössten Teil für sich weg. Ausserdem hatte Dr. Wörner Gelegenheit, in Anwesenheit des Vorstandes der landwirtschaftlichen Berufsgenossenschaft Ellwangen im Lauf der letzten Jahre über 1000 Rentenempfänger bei Nachuntersuchungsterminen in ihrer Heimat zu untersuchen und deren Akten zu studieren. Bei diesen Beobachtungen ist, was die Frakturen betrifft, ganz besonders in die Augen fallend der Unterschied in der anatomischen und physiologischen Heilung der in der Privatpraxis und der in Krankenhäusern behandelten Fälle: enorme Dislokationen bei Unterschenkelbrüchen und ganz besonders bei den doppelten Knöchelbrüchen, Steifigkeiten der benachbarten Gelenke, Atrophieen der Muskulatur sind dort nicht selten und bürden den Berufsgenossenschaften Lasten auf, die keinen Vergleich aushalten mit den geringen Renten von in Krankenhäusern behandelten Fällen. Wenn wir zu einem Vergleich das Beispiel der Malleolenfrakturen heranziehen, so finden wir, dass von 10 typischen doppelten Malleolenfrakturen, die bei uns nach der später genauer zu beschreibenden konsequent durchgeführten Methode behandelt wurden, 9 mit vollständiger Erwerbsfähigkeit endigten, während bei sehr vielen auswärts behandelten Fällen durchschnittlich eine Rente von 40% bezahlt wird, die in den meisten Fällen wohl dauernd bleibt; kein Wunder, denn ein schlecht geheilter Knöchelbruch macht den Träger zum Halbinvaliden, was ohne Zweifel bei passender Behandlung zu

vermeiden gewesen wäre.

Natürlich muss man nach dem Grund dieser Thatsachen suchen. Hier muss man sich nun eben damit begnügen, zu sagen, dass eine den heutigen Anforderungen genügende Behandlung der Frakturen, namentlich auf dem Lande für den Arzt eine ausserordentlich schwierige Sache ist. Früher, wo man die Endresultate nicht so zu Gesicht bekam, hat man ja bekanntlich selbst in den Kliniken den Hauptwert auf möglichst gute anatomische Heilung gelegt und das funktionelle Resultat nach der Entlassung mehr oder weniger den Patienten überlassen; die Behandlung in der Privatpraxis und in den Kliniken war auch nicht sehr verschieden. Seitdem wir aber genötigt sind, gewissermassen in Geldwert den Berufsgenossenschaften die Behandlungsresultate ihrer Verletzten vorzurechnen, ist die Verantwortung und das Gefühl derselben ungleich grösser geworden. Die Kliniken mit ihrem grossen Material sind alsbald vorangegangen und haben Mittel und Wege gefunden, die Behandlungsweise jenem Verlangen anzupassen, was auch — und in diesem Punkt ist die Unfallgesetzgebung der Wissenschaft segensreich geworden — in ungeahnter Weise gelungen ist. Die Praktiker jedoch sind im grossen Ganzen diesem Vorgang nicht gefolgt; die Hauptschuld daran liegt aber nicht an ihnen, sondern an den Verhältnissen. Denn es ist dem beschäftigten Landarzt einfach unmöglich, den Knochenbrüchen das Mass von Sorgfalt angedeihen zu lassen, dessen sie bedürfen, um wieder so bald und so vollkommen als möglich den Träger zur Erwerbsfähigkeit zu führen. Ganz abgesehen davon, dass der Kostenpunkt für die meisten Verletzten ein unerschwinglicher ist, oder dass die Bezahlung seitens der Kassen für die notwendig aufzuwendende Mühe eine klägliche ist, wo soll überhaupt der Landarzt die Zeit hernehmen, die dazu gehört, um einen schwierigen Gelenkbruch z. B. wochenlang täglich 2mal je $^1/_2$—1 Stunde zu massieren, elektrisieren, Heissluftbäder, gymnastische Uebungen etc. anzuwenden; denn ohne diese Massnahmen ist eine erfolgreiche Frakturbehandlung heutzutage einfach nicht mehr möglich. Es wird wohl keinen anderen Ausweg geben, als dass Aerzte sowohl als Berufsgenossenschaften mehr darauf dringen müssen, alle schwereren Brüche, wie Oberschenkel-, Gelenk- und komplicierte Brüche möglichst bald einem Krankenhaus zu überweisen und nicht erst nach den üblichen 13 Wochen. Die Berufsgenossenschaften haben zwar ein Recht dazu, jederzeit die Einweisung in ein Krankenhaus zu verlangen, es wird aber nur verhältnismässig selten

davon Gebrauch gemacht, von der landwirtschaftlichen Berufsgenossenschaft des württ. Jagstkreises unseres Wissens niemals, obwohl gerade diese mit Recht über enorme Zunahme ihrer Rentenempfänger klagt.

Soll und will nun aber der praktische Arzt allmählich immer mehr auf die Behandlung jedes über die einfache Wundnaht hinausgehenden chirurgischen Falles verzichten? Am ehesten entgeht er diesem Schicksal, wenigstens, was die Frakturen betrifft, bei den Brüchen der unteren Extremitäten, wenn er durch Anwendung des von uns konsequent geübten Gehgipsverbandes den modernen Anforderungen genügt, und jeder Arzt, der Frakturen behandeln will, sollte sich die nicht schwer zu erlernende Technik aneignen.

Wenn nun schon dem Arzte bei der Behandlung von Knochenbrüchen solche Hindernisse im Wege stehen, dass die Berufsgenossenschaften in ihrem und der Kranken Interesse an eine Einweisung von schwierigeren Fällen in ein Krankenhaus ernstlich denken müssen, so sollten sie dies rücksichtlos verlangen, wenn, wie es bei uns nicht so selten ist, der Pfuscher die „Behandlung" in die Hand nimmt. Um so peinlicher muss es berühren, wenn das Reichsversicherungsamt, wie aus dem Handbuch der Unfallerkrankungen von Thiem zu entnehmen ist, in einer Rekursentscheidung vom 3. II. 1890 ausspricht: „dass die dem Heilzweck nicht dienende, eher schädliche Behandlung durch Kurpfuscher einen Einfluss auf die Höhe der Rente nicht hat, wenn der Verletzte — ohne vorsätzlich gesetzwidriges Verhalten in guter Absicht und seiner Einsicht entsprechend, der in manchen Gegenden verbreiteten, wenn auch nicht zu billigenden Gewohnheit folgend, bei Arm- und Beinbrüchen, Verrenkungen und ähnlichen Verletzungen die Behandlung durch einen Kurpfuscher derjenigen durch einen approbierten Arzt vorzieht!" Abgesehen davon, dass diese „offizielle Duldung der Pfuscherbehandlung" das ärztliche Ansehen stark schädigt, müsste doch eigentlich die Berufsgenossenschaft in ihrem eigensten Interesse gerade hier mit den Hebel ansetzen, der in empfindlicher Weise an diesem alt eingewurzelten Lotterbetrieb rütteln würde. Warum kann sie später den Verletzten zu einer Monate dauernden medico-mechanischen Behandlung zwingen, könnte sie nicht ebensogut von vornherein für eine zweckentsprechende, womöglich Krankenhausbehandlung sorgen? Die Durchführung einer darauf zielenden Bestimmung könnte unserer Ansicht nach ohne allzugrosse Schwierigkeiten erfolgen. Mit einem Schlag würden auf diese Weise viele langdauernde und lebenslängliche Renten, wenn

nicht ganz vermieden, so doch auf ein Minimum reduciert werden. Dies könnte im Lauf der Zeit nur zum Vorteil der wirklich Unterstützungsbedürftigen sein, weil durch Ansammlung eines grösseren Kapitals allmählich die Summe des anzusetzenden jährlichen Verdienstes immer höher gemacht und so auch auf diesem Wege den gesteigerten Bedürfnissen mit Rechnung getragen werden könnte.

Es ist oben erwähnt worden, dass man heutzutage bei vielen Verletzten gleich vom ersten Tag an sich mit dem Gedanken der künftigen Rente befassen muss. Es dürfte in solchen Fällen, wie überhaupt bei allen Verletzten, von Wichtigkeit sein, auf die Kranken in dieser Beziehung erzieherisch einzuwirken und ihnen von Anfang an übertriebene und unberechtigte Rentenansprüche auszureden. Trotzdem kommt es bei uns und wohl auch anderwärts häufig genug vor, dass die Verletzten vor und bei der Entlassung aufs bestimmteste keine oder kaum nennenswerte Beschwerden angeben, dass sie aber bald darauf, draussen „aufgeklärt", wieder erscheinen und nun auf einmal alles Mögliche und Unmögliche vorbringen, wobei der Einfluss der schlechten Witterung auf den Beinbruch zu erwähnen nie vergessen wird.

Wenn nun auch in erster Linie die Art der Behandlung bei den Knochenbrüchen von entscheidender Bedeutung für das Endresultat ist, so sind es doch noch Umstände verschiedener Art, die bei der Abschätzung der Erwerbsfähigkeit in Betracht kommen.

Bei der Untersuchung eines Unfalls auf Erwerbsfähigkeit müssen wir unterscheiden zwischen den auf etwaigen anatomischen Veränderungen beruhenden Klagen und den übrigen Beschwerden. Können wir jene in der Hauptsache aus dem objektiven Befund erklären und aus diesem auf den wirklich vorhandenen Grad der Erwerbsbeschränkung schliessen, so sind wir bei den letzteren fast ganz auf die subjektiven Angaben der Verletzten angewiesen. So kann es z. B. der Fall sein, dass ein Verletzter wieder vollständig erwerbsfähig ist und dennoch mancherlei geringfügige Beschwerden hat, die sich unserer Kontrolle entziehen. Gerade diese letzteren sind es, die entweder den Verletzten wirklich glauben machen, er sei durch sie weniger erwerbsfähig, oder sie werden in böswilliger Absicht als die Erwerbsfähigkeit beschränkend angegeben, oder sie werden überhaupt simuliert. Jede dieser drei Möglichkeiten ist sozusagen ein Spiegelbild des Charakters und steht in einem direkten Verhältnis zu dem Intelligenzgrad der Verletzten, die in den meisten Fällen unter dem bewussten oder unbewussten Gefühl des zu erstrebenden Vorteils ihre

Angaben machen. Schwächliche Naturen werden ja in Wirklichkeit durch Beschwerden, die von anderen überhaupt nicht beachtet werden, so stark beeinflusst, dass eine thatsächliche Erwerbsbeschränkung vorhanden sein kann. Das häufigste dürfte jedoch die Uebertreibung oder die Simulation sein, jedenfalls müssen wir mit der Uebertreibung immer stark rechnen, so sehr, dass wir die sociale Gesetzgebung insofern als ein Danaergeschenk für das deutsche Volk betrachten müssen, als die moralischen Qualitäten unseres Volkes dadurch wahrlich nicht verbessert worden sind! Diese „auri sacra fames" geht vom wohlhabenden Gutsbesitzer herab bis zum einfältigsten Knecht, und es ist erstaunlich, zu welchen Mitteln oft diese Leute greifen, im Kampf um ihre Rente. Ich will nur 2 Beispiele anführen, die einen Einblick gewinnen lassen in die Raffiniertheit, mit der auf diesem Gebiet vorgegangen wird: Ein zur Nachuntersuchung vorgeladener Bauer versteckte bei seinem Freund auf einem nahegelegenen Hof einen Stiefel, zog einen Filzschuh über den verletzten Fuss und hinkte nun vollends durch die Stadt ins Spital. Ein anderer zog, um der Kontrolle durch die Behörden zu entgehen, Weiberkleider an und arbeitete so auf dem Feld. Solche Vorkommnisse sind nun ja gewiss nicht die Regel, lassen uns aber einen tiefen Einblick thun, wie schädigend diese Rentensucht auf den Charakter einwirken kann. Moralisch intakt gebliebene und klar sehende Elemente erheben denn auch da und dort noch ihre Stimme, und beklagen den durch das Unfallgesetz heraufbeschworenen moralischen Verfall ihrer früher geachteten Genossen, so dass sie gerne wieder zu den alten Zuständen zurückkehren möchten! Es geht aus all dem hervor, wie feinfühlig heutzutage das Urteil des Arztes sein muss, um die Psyche dieser Menschen richtig zu verstehen. Dass dies ein sehr schwieriger Punkt ist, beweisen uns die grossen Unterschiede in den ärztlichen Begutachtungen. Hier gilt es eben, gestützt auf praktische Erfahrung, ein streng objektives Urteil abzugeben, um der Gerechtigkeit am nächsten zu kommen.

Des weiteren spielen bei Begutachtungen frühere Unfälle und Komplikationen mit inneren Erkrankungen mit herein. Wenn wir in ersterer Hinsicht bei dem für uns hauptsächlich in Betracht kommenden Thema der Knochenbrüche bleiben, so ist auffallend, wie wenig oft selbst schlecht geheilte Frakturen in der Erwerbsfähigkeit ausmachen. Freilich ist hier schon wieder die Rentenfrage zu berücksichtigen, weil viele eben wissen, dass für vorherige Beeinträchtigung der Arbeitsfähigkeit Abzüge gemacht werden, doch kann man immer wieder die

Erfahrung machen, dass spätere Verletzungen mit grossen Beschwerden an Schwere oft in gar keinem Vergleich stehen mit früheren. Eine mildere Beurteilung ist gewiss deshalb nicht nötig, denn ein Knochenbruch ist kaum aus dem Grunde eine schwerere Verletzung, weil vorher schon ein solcher da ist. Anders ist es, wenn schwere innere Erkrankungen mit in Frage kommen. Bei dem Vorhandensein von solchen macht sich ein dazu kommender Unfall schwerer geltend, als er es an und für sich thun würde. Es besteht auch in diesen Fällen das Bestreben, alle auch durch die innere Krankheit bedingten Klagen dem Unfall zur Last zu legen. Lehrreich in dieser Beziehung ist folgender Fall: Ein 38jähriger Arbeiter wurde von einem Rollwagen überfahren und erlitt eine typische Radiusfraktur rechts. Er bekam anfangs eine Rente von 20%, nach 1 Jahr entwickelte sich aber bei ihm ein mit grösster Wahrscheinlichkeit auf den Unfall zurückzuführender Herzfehler (Aorteninsufficienz), mit starker Atemnot, Steigerung der Pulsfrequenz bei der leichtesten Anstrengung, Cyanose etc. Er hatte natürlich von dem vorhandenen Herzfehler und besonders von dem Zusammenhang mit dem Unfall keine Ahnung, bezog aber trotzdem alle seine Beschwerden auf den einfachen Radiusbruch.

Aus den angeführten Gründen geht zur Genüge hervor, wie schwierig es ist, sich über die Erwerbsfähigkeit von Verletzten im Sinne des Unfallversicherungsgesetzes ein klares Bild zu verschaffen. Wir sehen uns mehr und mehr darauf angewiesen, bei der Beurteilung des einzelnen Falles das Hauptgewicht auf die thatsächlichen von uns prüfbaren anatomischen und physiologischen Verhältnisse zu legen, um auf Grund dieser abzumessen, inwieweit wir eine Beschränkung der Erwerbsfähigkeit annehmen wollen. Erst dann berücksichtigen und prüfen wir noch die vorgebrachten Klagen und überlegen, inwiefern sie als mehr oder weniger berechtigt anzunehmen sind. Nur auf diese Weise werden wir ein von Voreingenommenheit und Täuschung freies Urteil gewinnen und unantastbar in diesen schwierigen Verhältnissen dastehen!

Nach diesen allgemeinen Bemerkungen wollen wir die einzelnen Frakturengruppen der Reihe nach besprechen und über die behandelten Fälle in möglichst knapper Form Bericht erstatten. Interessantere Fälle werden wir etwas ausführlicher beschreiben und die Krankengeschichten kurz beifügen. Am Schluss jedes Kapitels sollen die Ergebnisse der Nachuntersuchungen zusammengestellt wurden.

Es liegen dieser Arbeit 243 Frakturen zu Grunde:

Frakturen	Gesamtzahl	Procentzahl	v. Bruns
Kopf	21	8,6	6,3
Rumpf	29	11,8	12,0
Obere Extremität	89	36,6	50,3
(Finger)	(34)	(14,0)	(4,8)
Untere Extremität	104	42,7	31,0

Eine verhältnismässig hohe Procentzahl haben wir bei den Fingerbrüchen, was, wie schon eingangs erwähnt, mit unserer Industrie zusammenhängt.

I. Frakturen des Schädels.

Es wurden 21 Fälle behandelt, darunter waren

3 Frakturen der Schädelbasis, 2 subkutan, 1 kompliciert
11 „ des Schädeldachs, 3 „ 8 „
1 „ der Basis und des Schädeldachs subkutan
3 „ des Unterkiefers, 1 Doppelfraktur
1 „ „ Oberkiefers
1 „ „ Vomer
1 „ „ Nasenbeins.

Ueber die Frakturen der Basis ist kurz zu berichten:

1. 6. IV. 96 Von durchgehenden Pferden zu Boden geworfen, Bewusstsein intakt, Gehörperception aufgehoben, Facialis intakt, Blutung aus dem Gehörgang. Nach 8 Tagen complete Facialislähmung, die nach 14 Tagen gehoben war. Entlassen mit nicht ganz vollständiger Gehörperception. Bekam keine Rente.

2. 30. III. 97 Aufzugsschacht hinuntergefallen: Einige Tage Bewusstlosigkeit, 2. IV. komplete Facialis- und Acusticuslähmung. 2. VII. 97 Facialislähmung fast vollständig verschwunden, Gehörperception herabgesetzt. 17. IX. 97 Langsame, etwas stolpernde Sprache, ausgesprochene Gedächtnis- und Verstandesschwäche, Taubheit auf dem linken Ohr, Abmagerung, schwankender Gang, Schwäche in den Gliedern (50%). Seit Anfang 1902 epileptiforme Anfälle. Bezieht seither 60% Rente.

3. 25j. Maurer, 19. XII. 03 22 m hoch heruntergefallen; Wunde entlang der Augenbraue bis auf den Knochen; an letzterem an beiden oberen Augenwinkeln senkrecht nach oben verlaufende Sprünge, das dazwischen gelegene obere Orbitaldach 1 mm aus seinem Niveau nach hinten verschoben; vollständige Erblindung, konsensuelle Reaktion der Pupille erhalten, im übrigen starr, über mittelweit; Optikus seit einigen Wochen blassgelb, Venen etwas verdickt.

Von den 3 nicht komplicierten Brüchen des Schädeldachs waren 2 mit Blutungen aus der durchrissenenen Art. meningea media verbunden und endigten letal, ehe eine Operation möglich war; der 3. Fall hatte eine motorische Aphasie im Gefolge.

1. 56j. Seiler, infolge, wie sich bei der Sektion herausstellte, Apoplexie gefallen, konnte nach einigen Stunden Bewusstlosigkeit nur noch lallen. Bald schwand das Bewusstsein wieder, er bekam Krämpfe, die immer in folgender Weise verliefen: Die Bulbi drehen sich nach links, dann Zuckungen im r. Facialisgebiet, dann im r. Arm und Bein. Nach einigen Minuten hören die Krämpfe auf in derselben Reihenfolge. Exitus unter Zunahme der Erscheinungen. Bei der Sektion findet sich ein grosser 20 cm langer Knochenspalt im Os parietale; grosses Blutgerinnsel zwischen Dura und l. Temporallappen; der Knochenriss wird 2mal gekreuzt von dem hinteren Ast der Art. meningea. An der Basis des l. Frontallappens ist ein im Zustand der roten Erweichung sich befindlicher haselnussgrosser Herd in der Rindensubstanz. Die Diagnose war auf Apoplexie gestellt, die Schädelfraktur ein zufälliger Befund.

2. 22j. Maurer, wurde aus einer Höhe von ca. 20 m von einem Dielenstück an den Kopf getroffen; sofort bewusstlos. Sofort ins Spital gebracht, reagiert er noch etwas auf Anrufen. Beim Ausziehen wehrt er sich heftig. Starkes Erbrechen. Die Pupillen reagierten beide gut, auch sonst kein Zeichen einer Lähmung. An der l. Scheitelbeingegend ist eine cirkumskripte Schwellung. Interessant war nun, wie im Verlauf einer Stunde sich die sicheren Zeichen einer mit Wahrscheinlichkeit aus der Art. meningea media erfolgenden Blutung einstellten: Fast sichtbar breitete sich die Schwellung der Haut über die ganze l. Schädeldecke aus; nach 1/4 Stunde reagierte die l. Pupille nicht mehr und wurde mittelweit, die r. reagierte nur noch träge; nach einer weiteren 1/4 Stunde sind beide Pupillen starr, weit, die Bulbi hervorgetrieben und gespannt. Die geplante Trepanation wird wegen plötzlicher schwerer Erscheinungen von seiten des Herzens und Gehirns nicht mehr ausgeführt und Pat. stirbt im Verlauf der folgenden Stunde. Die Sektion ergab ein starkes Hämatom der Dura, einen horizontal von der Gegend des äusseren Gehörgangs nach der Protuberantia occ. externa verlaufenden Sprung im Schädel, der den Hauptstamm der Art. meningea zerrissen hatte, oberflächliche Quetschung des Gehirns im Bereich des l. Schläfenlappens.

3. 18j. Arbeiter, wurde am 22. IV. 01 aus ziemlicher Entfernung von einem grossen Stein an den Kopf getroffen. Er bekam alsbald Schmerzen und merkte, dass er die Worte verwechselte, dass ihm überhaupt das Sprechen schwer wurde; zu Hause merkte er auch, dass er im Lesen und Schreiben unsicher war. Am 26. IV. trat ein 1/4stündiger An-

fall auf mit Schaum vor dem Mund, Cyanose, Krämpfen in den Armen: Aufnahme ins Spital, wo eine 1markstückgrosse Impression des Schädels 3 cm oberhalb des l. Ohransatzes und Stauungspapille links konstatiert wurde. Bei der alsbald vorgenommenen Operation wurde das deprimierte Knochenstück entfernt und darunter eine Zertrümmerung der Gehirnsubstanz gefunden, die bis in die Gegend des vorher mit dem Craniometer bestimmten Broka'schen Centrums reichte. Der Verlauf war ein guter, die Stauungspapille verschwand allmählich und die Sprache kehrte wieder. Es bestand demnach eine teilweise motorische Aphasie, d. h. der Kranke konnte die Erinnerung seiner Wortklangbilder nicht mehr reproducieren und da diese vor dem Lesen und Schreiben notwendige Reproduktion fehlte, so bestand auch eine teilweise Alexie und Agraphie, während das sensorische Sprachcentrum, das Wortverständnis intakt war. Die Nachuntersuchung im Dec. 1903 ergab, dass er ab und zu nur etwas über Kopfschmerzen klagt, dagegen treten seither jährlich 1—2 epileptiforme Anfälle auf; der Knochendefekt ist mit neugebildeter Knochensubstanz ausgefüllt.

Der Fall von subcutaner Fraktur des Schädeldachs und der Basis betrifft einen 25j. Bierbrauer, der in betrunkenem Zustand wahrscheinlich eine Treppe heruntergefallen war und am 3. Tage unter den Erscheinungen von Hirndruck und hohem Fieber starb. Rechts war Stauungspapille vorhanden. Die Sektion ergab einen Sprung im Schädeldach, der ca. 4 cm oberhalb des Hinterhaupthöckers mit zwei gabelförmig unter gleichen Winkeln zur Mittellinie verlaufenden und dort zusammentreffenden Sprüngen begann, dann genau in der Medianlinie unter Auseinandersprengen des oberen Schenkels der Lambdanaht nach vorn bis zur Glabella verlief. Das Stirnhirn war auf beiden Seiten in Thalergrösse 3 cm tief zermalmt. Die Scheide des Opticus war rings mit Blut gefüllt und vor dem Eintritt in den Bulbus kolbenartig aufgetrieben.

Unter den 8 komplicierten Brüchen des Schädeldachs befanden sich 3 ca. 1markstückgrosse Impressionen, 1mal mit kirschgrosser Zertrümmerung des Gehirns, ohne schwerere Gehirnerscheinungen, 2 mal war ein ca. markstückgrosses Knochenstück herausgeschlagen, 1 mal war ein 3 cm langer Sprung mit Austritt von Liquor cerebrospinalis vorhanden, 1 mal war das Stirnbein quer gesprungen und die Vorderwand des Sinus frontalis eingebrochen. Diese 7 Fälle heilten nach den entsprechenden Operationen gut und wurden vollständig erwerbsfähig.

Unter ihnen bietet einiges Interesse ein 31j. Ziegler, der am 27. X. 03 bei einer Streiterei entweder durch Stockschlag oder durch Fall auf einen umgeworfenen Ofen eine Verletzung des Schädels erlitt in der Art, dass unter einer einfachen 3 cm langen Risswunde ein 10pfennig-

stückgrosses rundes Knochenstück wie mit einem Trepan herausgeschlagen und 1 cm aus seinem Niveau in die Tiefe parallel der Schädeloberfläche gelagert war. Der Sitz entsprach ungefähr dem oberen Ende der Centralfurche. Gleich nach der Verletzung konnte er den l. Fuss nicht mehr bewegen, und es bestand eine spastische Peroneuslähmung (Hahnentrittgang). Während der Operation wurde durch die unverletzte Dura mit einer Nadel galvanisch gereizt, worauf einige Male deutliche Zuckungen des ganzen l. Beins eintraten. Nach 8 Tagen begann die Lähmung wieder zurückzugehen und war nach 4 Wochen vollständig verschwunden.

Da gerichtlicherseits die Aetiologie dieser Verletzung nicht festgestellt werden konnte, haben wir nach beiden Möglichkeiten hin Leichenversuche angestellt und gefunden, dass ein gebogener ganz gewöhnlicher Spazierstock des vermutlichen Thäters, der mit grosser federnder Kraft auftraf, sehr wohl geeignet war, eine sehr ähnliche Haut- und Knochenverletzung hervorzurufen.

Dass sehr schwere komplicierte Schädelfrakturen bei Vermeidung zu grosser Blutungen mit Hirndruck doch noch zur Heilung kommen können, zeigt der 8. Fall:

Ein 36j. Arbeiter wurde am 25. II. 01 von einem Stück eines explodierten Dampfkessels an den Kopf getroffen. Er war mehrere Tage bewusstlos, hatte an der l. Seite im Bereich des Os temporale und parietale zwei grosse Wunden, in deren Tiefe 2 thalergrosse dreieckige Knochenstücke durch mehrfache Sprünge gelöst und deprimiert waren; die stark spritzende Art. meningea media wurde unterbunden. Die Heilung erfolgte glatt, so dass Pat. nach 4 Wochen in ambulante Behandlung entlassen werden konnte. Bei einer Nachuntersuchung am 20. XI. 01 klagt er über heftige Kopfschmerzen, so dass er gar nicht arbeiten könne; der ganze Befund und anderweitige Erkundigungen ergaben aber, dass er offenbar stark übertrieb. Die Vollrente wurde daher auf 50% herabgesetzt. Eine 2. Nachuntersuchung am 6. XII. 02 ergab, dass er über grosse Vergesslichkeit und furchtbare Kopfschmerzen klagte und das Bild einer derartigen geistigen Schwäche vorgab, dass eine Beobachtung in einer Irrenanstalt vorgeschlagen wurde. Dieselbe ergab, dass durch den Unfall tatsächlich ein Intelligenzdefekt und zeitweise starke Kopfschmerzen verursacht werden; 40%.

Bei den übrigen 7 Fällen ergab die Nachuntersuchung, dass ausser zeitweisen Kopfschmerzen keine Beschwerden vorhanden sind; eine Rente wurde, soweit diese in Betracht kommt, nicht gewährt.

Die 3 Unterkieferfrakturen betreffen ein $^5/_4$ Jahre altes Kind und zwei 24j. Knechte. Bei einem dieser war durch zwei hinter den Praemolares I. verlaufende Frakturlinien ein Stück herausgesprengt. Die

Behandlung bestand darin, dass um die Zähne des Fragments rings ein dicker Draht gezogen wurde, der fest angezogen und geknotet wurde. Dann wurden zwischen einzelnen Zähnen noch dünnere Drähte durchgezogen und mit dem ersten Draht jedesmal verknotet, so dass das Fragment an den übrigen Unterkiefer gleichsam angehängt war. Die Heilung erfolgte in guter Stellung. Bei den beiden andern wurde durch einfaches Verschlingen der der Frakturlinie benachbarten Zähne die Kontinuität hergestellt und so ein gutes Resultat erzielt. Eine Rente wurde bei den beiden Knechten nicht nötig.

Die Oberkieferfraktur betrifft einen 48j. Knecht, dem durch Hufschlag, wie die Röntgenstrahlenaufnahme erkennen liess, die vordere Wand der Highmorshöhle eingedrückt wurde. Heilung erfolgte glatt.

Endlich ist noch zu berichten, dass eine 60j. Frau von einer Kuh mit dem Horn in den offen gehaltenen Mund gestossen wurde, wodurch der Vomer frakturiert und nach oben gedrängt war. Der dislocierte Teil wurde mit Hakenzange gefasst und reponiert. Heilung erfolgte ohne weitere Störung.

Frakturen der Wirbelsäule.

Es kamen 4 frische Fälle zur Beobachtung:

der Halswirbelsäule 1 mit tödlichem Ausgang,
der Brustwirbelsäule 2 mit Ausgang in Heilung,
der Lendenwirbelsäule 1 mit Ausgang in Heilung.

Ausserdem waren noch längere Zeit in Beobachtung und Behandlung 1 Halswirbelfraktur und 1 Brustwirbelluxation.

Bei der relativen Seltenheit der Wirbelbrüche (0,4% nach v. Bruns) dürfte es nicht ohne Interesse sein, etwas näher auf die beobachteten Fälle einzugehen, und da bei diesen Brüchen im Vordergrund stets die Beteiligung des Rückenmarks steht, so soll auch noch ein in mehrfacher Hinsicht interessanter Fall von Quertrennung des Halsmarks ohne Wirbelverletzung nach Trauma erwähnt werden.

1. Quertrennung des Halsmarks nach Trauma ohne Wirbelverletzung.

Am 29. VIII. 98 geriet der 31j. Mann unter seinen mit Möbeln beladenen Pritschenwagen. Er konnte angeben, dass der Wagen ihm auf die Beine gefallen und die Möbel über ihn hergerollt seien. Er bewegte Arme und r. Bein sehr lebhaft; der l. Oberschenkel war in der Mitte gebrochen und sehr empfindlich. Zwischen Schulterblättern wurden starke Schmerzen geklagt, die sich bei Bewegungen steigerten. An der Wirbelsäule war nichts zu fühlen, Kopf gut beweglich. Puls und Atmung gut; für eine Läsion der Wirbelsäule oder des Rückenmarks war kein Anhaltspunkt vorhanden. In der Nacht bemerkte die Wache Zuckungen in den

Händen und den Armen und am andern Morgen war die Situation vollständig verändert. Der Kranke klagte über sehr heftige Schmerzen in beiden Schultern und den Armen, namentlich aber, dass er vom Körper nichts mehr fühle, dass er die Beine gar nicht und die Arme nur noch sehr mangelhaft bewegen könne; dies sei im Verlauf der Nacht allmählich so gekommen.

Es besteht jetzt eine vollständige Lähmung der Sensibilität am ganzen Rumpf bis zu einer scharfen Linie in der Höhe der II. Rippe, vollkommene motorische Lähmung der unteren Extremitäten, Aufhebung der Patellarreflexe, Penis erigiert, die Atmung ist oberflächlich, die Intercostalmuskeln bewegen sich nicht, der Kranke kann nicht niesen, schneuzen und husten, obwohl zum letzteren ein starkes Bedürfnis vorhanden ist. Bauchmuskulatur ebenfalls vollständig gelähmt. Auffallend ist die Haltung der Arme, die auch für die Zukunft dieselbe bleibt: Die Arme sind abduciert, im Ellbogen gebeugt, die Vorderarme in Supinationsstellung und die Hände gebeugt. Die Streckseiten sind ganz unempfindlich, die Handfläche und Beugeseite der Arme zeigen grösstenteils Empfindung, die Finger nicht. Leichte Bewegungen in der Schulter, Beugung und Drehung des Vorderarms sind, wenn auch mit grosser Mühe, möglich, alle andern Bewegungen, insbesondere auch der Finger, sind absolut unmöglich. Fast beständig werden heftige Schmerzen in den Schultern geklagt. Seit der Verletzung besteht Retentio urinae. Zwei in Rückenlage aufgenommene Röntgenphotographien ergeben keine Veränderung an der Halswirbelsäule. Am 3. Tage nach der Verletzung stellt sich hohes Fieber ein. Der Urin wird bald jauchig, stinkend, aus der Harnröhre tropft beständig eitrige Jauche und bei stärkerer Füllung der Blase auch Urin. Der Stuhlgang erfolgte alle 2—3 Tage auf Eingiessungen, geht unwillkürlich und wird später diarrhoisch. Am 6. Tage stellt sich Dekubitus im Kreuz ein, an den Sitzbeinen, der unaufhaltsam fortschreitet. Allmählich nimmt die Dyspnoe zu, der Appetit und Kräftezustand zusehends ab. Es stellen sich Delirien, grosse Pulsfrequenz ein. Am 23. IX. kann wegen verstopfender Gewebsfetzen nicht mehr katheterisiert werden, daher wird am 24. IX. die Sectio mediana ohne Narkose schmerzlos gemacht und ein wohl die ganze Schleimhaut bildender nekrotischer Fetzen entfernt. Am 25. IX., also am 28. Tage nach der Verletzung, erfolgte der Exitus.

Bei der 8 Stunden nach dem Tode vorgenommenen Sektion findet man an der Wirbelsäule nirgends eine Spur von Bluterguss in den Weichteilen, die Wirbelkörper liegen völlig in der Ordnung da und auch an den Rippenansätzen weder Bänderzerreissung noch Fraktur. Bei der Herausnahme der Halswirbelsäule in toto müssen gewaltsame Manipulationen gemacht werden, so dass es nicht ganz sicher ist, ob nicht eine abnorme Beweglichkeit in der Bandscheibe zwischen dem V. und VI. Halswirbel darauf zurückzuführen ist. Eine weitere Abnormität wurde weder an den Wirbelkörpern noch sonstwo gefunden, keine Spur eines Blutergusses,

keine Fraktur, das Lig. longitudinale ant. ist sicher ganz unverletzt. Auch nach Eröffnung der Markhöhle lag dieselbe glatt und glänzend vor. die Dura ohne jede Auflagerung oder Blutung, auch der eröffnete Durasack von oben bis unten glatt, nichts von Erguss oder sonstiger pathologischer Beimischung. Das Rückenmark zeigte äusserlich ebenfalls ganz normale Form, nur beim Herausnehmen fühlte man in der Höhe des V. bis VI. Halswirbels eine weichere Stelle. Beim Einschneiden quoll gelblicher Brei hervor, der mehrere ziegel- bis orangerote Punkte enthielt. Mikroskopisch bestand derselbe aus massenhaften Fettkörnchenzellen und zertrümmerten ödematösen Nervenelementen. Das Rückenmark war dort in der Ausdehnung von ca. 1 cm zerstört, nur aussen noch eine dünne Hülle erhalten. Im pathologischen Institut in Tübingen wurde deutlich auf- resp. absteigende Degeneration konstatiert.

Wenn wir uns zur genaueren Feststellung der Lokaldiagnose an das Werk von Wagner und Stolper: „Die Verletzungen der Wirbelsäule und des Rückenmarks" (Deutsche Chirurgie) halten, so finden wir dort als Kriterium der totalen Querschnittsläsion folgende drei Zeichen:

1) Die Kongruenz der motorischen und sensiblen Lähmung und die Symmetrie derselben auf beiden Körperhälften.

2) Das Fehlen jedes Reizsymptoms im Lähmungsbezirke und

3) das Erlöschen der Patellarreflexe.

Da diese 3 Hauptsymptome in unserem Fall zutreffen und auch noch Symptome zweiter Ordnung: Blasen- und Mastdarmstörung, Gefässparalyse und die wahrscheinlich auf centraler Störung beruhende, gleich am 3. Tag festgestellte starke Temperatursteigerung vorhanden waren, so kann man an der Diagnose der vollständigen Quertrennung nicht zweifeln. Der Sitz derselben muss im VI. Cervikalsegment, in der Gegend des 5. Halswirbels sein, da einerseits alle unterhalb desselben gelegenen vollständig gelähmt waren und andererseits die oberhalb derselben liegenden sicher intakt waren, denn bis zum IV. Cervikalsegment reichen die Wurzeln des Nervus phrenicus, deren Verletzung sofortigen Tod zur Folge gehabt hätte, und die vom V. Cervikalsegment versorgten Wurzeln des Plexus brachialis waren eben noch intakt, nämlich die Musculi caraco-brachialis, biceps, brachialis, deltoideus und die Supinatoren, woraus auch die nach Thorburn für den Typus sextus durchaus charakteristische Stellung der Arme resultiert: abducierte, im Ellbogen flektierte, etwas nach aussen rotierte Arme, supinierte Unterarme und nach der Beugeseite fallende Hände. Besonders charakteristisch ist auch die sensible Intaktheit der Radialseite der Arme.

Da Fraktur oder Luxation vollständig auszuschliessen ist, so bleibt nur übrig, an die Distorsion der Wirbelsäule (Kocher) zu denken, welche nach Blasius besonders häufig zwischen 5. und 6. bzw. 6. und 7. Halswirbel vorkommt.

2. Querdurchtrennung des Halsmarks durch Fraktur des V. und VI. Halswirbels.

Der Verletzte ist am 30. XI. 02 etwa 15 Stufen hoch die Treppe seiner Wohnung heruntergefallen. Er war nicht bewusstlos, konnte jedoch nicht mehr aufstehen und musste ins Bett getragen werden. Bei seiner am 1. XII. erfolgten Aufnahme wurde folgender Befund erhoben: Klagt über Schmerzen im Rücken bei Bewegungsversuchen; vollständige motorische und sensible Lähmung beider Beine, Patellarreflexe aufgehoben, Urinretention, anästhetische Zone bis 2 Fingerbreit über der Mammilla beiderseits. Bewegungen der Arme sind frei, Puls 48, Atmung regelmässig. Da hier wiederum die drei Kardinalsymptome der Quertrennung und auch solche zweiter Ordnung vorhanden waren, so könnte die Diagnose einer solchen gestellt werden und zwar war es hier der Typus septimus nach Wagner und Stolper und wäre eine Fraktur im Bereich des VI. Halswirbels anzunehmen gewesen. Nun trat aber am folgenden Tage eine wesentliche Verschlimmerung auf: die Atmung wurde äusserst mühsam, das Bronchialsekret konnte nicht herausgeschafft werden, starkes Rasseln und Keuchen. Es bestand Zwerchfelllähmung und die anästhetische Zone reichte nun bis zum Hals herauf, auch waren jetzt beide Arme vollständig gelähmt. In der folgenden Nacht trat der Exitus ein. Die alsbald vorgenommene Sektion ergab eine Fraktur des VI. Halswirbelbogens, so dass die Dornfortsatzpartie gänzlich gelöst und etwas gegen das Mark hin aus ihrem Niveau verlagert war; ausserdem war noch der Bogen des V. Halswirbels links schräg gebrochen ohne Dislokation und zwischen dem VI. und VII. Halswirbel war die Gelenkverbindung gelockert. Da die Halswirbelsäule herausgenommen und intakt gelassen wurde, konnte leider das Mark nicht untersucht werden. Die Röntgenaufnahme des Knochenpräparats lässt keine Spur einer Fraktur erkennen. Die Verletzung bestand hier offenbar darin, dass durch den doppelten Bogenbruch am VI. Halswirbel das Mark durch die dislocierte Dornfortsatzpartie im Bereich des VII. Cervikalsegments zerstört wurde und eine nachfolgende Blutung in das VI. u. V. Cervikalsegment und Erweichung derselben diese nachträglich zerstört wurden.

3. Fraktur des XI. Brustwirbeldornfortsatzes.

Am 17. X. 99 wurde der 44j. Mann von einem Pferd zu Boden geworfen; dieses und eine Chaise gingen über ihn weg; er fiel auf den Trottoirrand und hatte sofort heftige Schmerzen im Kreuz, wo im Gebiet der untern Brustwirbelsäule eine weiche diffuse Schwellung ist. Am

schmerzhaftesten ist der Dornfortsatz des XI. Brustwirbels, der sehr deutlich nach hinten vorsteht. Lähmungserscheinungen sind keine vorhanden[1]). Die Heilung erfolgte ohne weitere Erscheinungen; der Mann wurde in der Folgezeit mit Gips-Celluloidkorsetten behandelt. Bei den verschiedentlichen Nachuntersuchungen war der Befund stets derselbe: Der XI. Brustwirbeldornfortsatz steht stark nach hinten vor und ist auf Druck schmerzhaft. Bei schwerer Arbeit muss er sein Korsett tragen. Rente ab 17. I. 99 60%, ab 1. IV. 03 30%.

4. Fraktur (?) des IV. Brustwirbels.

Der 32j. Mann fiel am 23. V. 02 vom Rad aufs Gesicht und hatte gleich Schmerzen an den oberen Brustwirbeln. Anfangs waren keine Lähmungserscheinungen vorhanden, erst seit 30. V. ging der Urin nicht mehr. Starke Schmerzhaftigkeit am IV. Brustwirbel, wo auch ein kleiner Vorsprung ist. Das Röntgenbild ergibt keinen Anhaltspunkt für eine Fraktur. Am 4. VI. geht der Urin wieder spontan. Bei der Entlassung am 5. VII. ist der Gang ohne Besonderheit, vielleicht ist eine leichte Beugung nach vorn zu konstatieren. Der Dornfortsatz des V. Brustwirbels ist etwas vorspringend und nach links verschoben. Er hat seither immer leichte Beschwerden im Kreuz gehabt und gab deshalb sein Wagnergewerbe auf. Gehört keiner Berufsgenossenschaft an.

5. Fraktur des I. Lendenwirbels.

Am 1. VI. 03 fiel der 25j. kräftige Mann durch Ausrutschen einen ca. 2 m hohen Abhang hinunter auf einen Baumstumpf; das Nähere hierüber kann er nicht angeben. Er konnte gleich nicht mehr aufstehen und wurde in einer Chaise stehend, unter den Armen gestützt heimgefahren und, da vom Arzt ein Wirbelbruch konstatiert wurde, am 2. VI. hieher gebracht. Der Befund war folgender: Bei jeder Bewegung heftigste Schmerzen im Rücken, Paraplegie der Beine mit Ausnahme der l. 4. Zehe, die noch ein wenig bewegt werden kann, Patellarreflexe erloschen, Cremasterreflex, Bauchreflex erhalten; die Bauchmuskulatur bewegt sich gut. Die Sensibilität ist, soweit in der Eile festzustellen, am r. Unterschenkel vom Knie ab erloschen, am l. Unterschenkel nur an der Fusssohle. In der Gegend des I. Lendwirbels ist ein deutlicher Gibbus und starker Druckschmerz. Seit der Verletzung Retentio urinae. Die am 3. VI. gemachte Röntgenaufnahme ergibt eine Kompressionsfraktur des I. Lendenwirbels (s. Abb. S. 417). Der 1. Lendenwirbel ist im Höhendurchmesser verkleinert und liegt als formlose Masse zwischen dem unverletzten 12. Brust- und 2. Lendenwirbel. Von der Frakturstelle ab ist die Brustwirbelsäule leicht scoliotisch. Die Bewegung ist jetzt auch in der 4. Zehe ganz erloschen. Am 4. VI. wird, da die Schmerzhaftigkeit bedeutend nachgelassen hat, eine genaue Prüfung der Sensibilität vorgenommen, die ergibt, dass an der Hinterseite beider Oberschenkel eine vollständige

1) Röntgenbefund negativ.

und der Unterschenkel eine partielle Aufhebung der Schmerzempfindung vorhanden ist (Reithosenform), ferner ein total insensibles Gebiet an beiden Füssen, ebenfalls annähernd symmetrisch: dorsal die laterale Hälfte mit der Ferse, plantar die laterale Sohlenfläche, ausserdem noch Penis und Scrotum vollständig unempfindlich. Diese, fast spiegelbildähnliche Sensibilitätsstörung entspricht dem II.—V. Sacralsegment und betrifft in der Hauptsache den Nervus suralis, den Plantaris lateralis und teilweise den Peroneus superficialis. Gegen eine Querschnittsläsion des Rücken-

marks sprach nur die sofort aufgefallene Inkongruenz der Motilität und Sensibilität, und es war zu erwarten, dass die Motilität wieder zurückkehren werde, oder dass entweder die Insensibilitätszone eine grössere würde. Die Prognose hat sich denn auch bestätigt, wie aus dem weiteren Verlauf zu ersehen ist: Während bis zum 17. VII. die Paraplegie eine vollständige war, traten an diesem Tage, nachdem Pat. schon am Tag zuvor ein Reissen verspürt hatte, das durch den ganzen Körper ging, zuerst im l. Oberschenkel, dann auch am r. Quadriceps und l. Tibialis anterior fibrilläre Zuckungen ein, die am nächsten Tage schon willkürlich hervorgerufen werden konnten und allmählich den Eindruck willkürlich hervorgerufener Muskelkontraktionen machten. Der Zustand besserte sich nun vollends rasch, so dass die Muskeln des r. Beins wieder alle funktions-

fähig wurden mit Ausnahme der Mm. soleus und biceps. Auch die Muskeln des r. Beins wurden zum Teil wieder funktionsfähig, doch blieb hier eine vollständige Lähmung der vom Nervus tibialis und peroneus versorgten Muskeln übrig. Am 9. IX. machte Pat. mit Unterstützung den 1. Gehversuch und bei seiner Entlassung am 17. X. konnte er mit einem versteiften r. Schuh und zwei Stöcken gut gehen. Die Lähmung der Blase blieb; es trat eine schwere Cystitis dazu, die Pat. aber merkwürdig leicht ertrug; mit der Zeit lernte er dann durch starke Kontraktion der Bauchmuskeln die Blase fast vollständig entleeren. Ebenso war der Mastdarm vollständig gelähmt und blieb es.

Die Markverletzung im Zusammenhang mit der Wirbelfraktur ist nicht leicht zu erklären. Eine Querschnittläsion durch die Fraktur des ersten Lendenwirbels würde, da nach Nuhn (Rauber, Anatomie II S. 505) der V. Lumbalnerv gegenüber der unteren Hälfte des Dorns des XII. Brustwirbels das Rückenmark verlässt, eine Verletzung derjenigen Teile des Rückenmarks bedingen, der den Plexus sacralis und was abwärts von diesem liegt, bildet, wobei der V. Lumbalnerv ganz, oder teilweise, oder gar nicht betroffen sein kann. Wir müssten also in unserem Fall eine Lähmung der von den N. tibiales und peronei versorgten Muskeln erwarten. Dies ist aber nur auf der rechten Seite der Fall, während es links nicht zutrifft, wo nur ein Teil des N. tibialis (M. soleus und biceps) gelähmt ist. Wie lässt sich nun die Kongruenz der sensiblen Störungen einerseits und die verschiedene Motilitätsstörung andererseits durch die Markverletzung in Zusammenhang bringen? Am wahrscheinlichsten ist eine Quetschung des Markes, die nicht den ganzen Querschnitt und nicht horizontal betroffen hat und von einer Blutung ins graue Mark begleitet war, wofür das konstatierte Erlöschen der Beweglichkeit in der linken 4. Zehe und das allmäliche Wiederkehren der Motilität spricht.

Nach einer Nachricht vom 7. I. 04 ist die Lähmung des r. Fusses immer noch vollständig, dagegen hat der Umfang der Oberschenkel je um 5 cm zugenommen. Der r. Fuss schwillt beim Gehen noch etwas an; geht im Zimmer mit einem Stock, auf der Strasse mit Krücke und Stock. Urin geht nur unter starkem Drücken und tröpfelt von selbst ab, wenn er nicht zur Zeit entleert wird. Stuhlgang geht mit dem Wassermachen ohne Gefühl; Genitalfunktion möglich mit herabgesetztem Gefühl der Ejakulation.

Trotz des zur Zeit günstigen Zustandes ist die Prognose wegen der Blasenlähmung noch eine recht unsichere, da nach Wagner und Stolper von 84 Patienten mit Verletzung des Lumbosacralmarks 12 nach längerer

Zeit, manchmal erst nach 9—10 Monaten zu Grunde gingen. Die Erwerbsfähigkeit ist noch gleich Null.

6. Luxation des IV. Brustwirbels.

Am 4. VIII. 97 fiel der 46j. Mann ca. 6 m hoch kopfabwärts mit dem Rücken auf einen Balken. Er musste nach Hause getragen werden, wo der Arzt einen Schlüsselbeinbruch konstatierte und wegen beständiger Schmerzen in Brust und Rücken einen Wirbelbruch vermutete, für den aber weiter kein Anhaltspunkt vorhanden war. Nach 4 Wochen konnte der Mann wieder auf sein und leichtere Arbeiten verrichten. Eine Lähmung war von vornherein nicht beobachtet worden, nur ein pelziges Gefühl an der r. Hand und den Fingern soll zeitweise aufgetreten sein. Da der objektive Befund in allzugrossem Widerspruch mit den Beschwerden stand, wurde der Verletzte am 30. XI. 97 von der Berufsgenossenschaft ins hiesige Spital eingewiesen.

Seine Hauptklagen bestanden in Atemnot, Schmerzen im Rücken und auf der Brust, absoluter Schlaflosigkeit, Appetitmangel und allgemeiner körperlicher Schwäche, so dass er ganz arbeitsunfähig sich fühlte. Er ist überzeugt, dass ihm im Rücken etwas gebrochen sei, und fühlt sich sehr gedrückt und unglücklich, da man ihm sein Leiden nicht glauben wolle.

Der Gesichtsausdruck ist mürrisch, finster, sein Wesen zurückhaltend, unfreundlich. Bewegungen geschehen langsam, zögernd, doch kann er sich aufrichten, gehen, stehen etc. ohne wesentliche Behinderung. Er liegt meist im Bett. Auffallend ist eine stark erhöhte Atemfrequenz, die er immer haben will; es ist aber sicher, dass er sie im Schlaf nicht hat, ebenso wenn er sich vergisst. Lähmungserscheinungen sind nicht nachzuweisen, auch die Sensibilität ist vollständig intakt. An der Haltung ist ausser leichter Vornüberbeugung des Kopfes nichts Besonderes zu bemerken. Die Wirbelsäule scheint vollständig gerade, doch kann man bei sehr sorgfältiger Untersuchung finden, dass der 4. und 5. Brustwirbeldornfortsatz ein wenig nach rechts abweicht. Der leiseste Druck auf den Kopf, die zarteste Berührung der Rückenhaut in diesem Bereich wird sehr schmerzhaft empfunden, insbesondere Druck auf diese Dornfortsätze.

Das Brustbein steht etwas schräg von links oben nach rechts unten, der Thorax ist links vorne seitlich etwas eingedrückt, rechts vorgewölbt. Eine in Rückenlage gemachte Röntgenaufnahme ergab diesem objektiv spärlichen Befund gegenüber eine deutliche, bei dem 5. Brustwirbel durch einen scharfen, fast rechtwinkligen Vorsprung einsetzende Knickung der Brustwirbelsäule nach rechts, mit auffallend grossem und breitem Aortenschatten.

Nach 8 Wochen wurde der Mann mit einem Celluloidcorsett entlassen. Er konnte schliesslich den ganzen Tag auf sein, wurde ruhiger

und heiterer, die Atmungsbeschwerden hatten sich ganz verloren und eine gewisse Zuversicht war bei ihm zurückgekehrt.

Im Juli 1898 kam er wieder zur Untersuchung. Gegen früher war nur die Aenderung eingetreten, dass die Respiration beständig sehr vermehrt (40) und der Puls vermindert war (50). Ausserdem waren die Patellarreflexe etwas gesteigert, die grobe Kraft der Extremitäten herabgesetzt.

Im November 1898 war eine weitere Verschlechterung zu konstatieren: Nach Abnahme des Korsetts sinkt er in sich zusammen, der Rumpf beugt sich nach links, der Kopf wird steif gehalten, die untere Brustwirbelsäule ist jetzt stark nach rechts ausgebogen, die falschen Rippen bohren sich unter die Darmbeinschaufel. Auch die Verschiebung des Brustbeins hat zugenommen. Die Dyspnoe ist hochgradig und verliert sich während einer zweistündigen Beobachtung keinen Augenblick. Beim Stehen ohne Korsett tritt lebhaftes Zittern ein. (Rente 85% dauernd.)

Im Nov. 1901 wieder Nachuntersuchung. Der Zustand ist noch derselbe, die Dyspnoe noch stärker. In der letzten Zeit habe er ohne Korsett auch Schmerzen auf der Brust rechts vorn.

Im Dez. 1903 war er zur Anlegung eines neuen Korsetts wieder einige Tage im Spital. Eine wesentliche Aenderung gegen früher ist nicht zu konstatieren, doch ist sicher, dass sich bei dem Verletzten eine traumatische Hysterie entwickelt hat.

Der Fall gehört wohl zu dem von Kümmel aufgestellten Krankheitsbild der traumatischen Spondylitis (cfr. Wörner, Zur Kasuistik der Wirbelverletzungen, Fortschr. a. d. Gebiet f. Röntgenstr. II. Bd., 2. Heft).

7. Luxation der Halswirbelsäule nach vorn zwischen V. und VI. Halswirbel.

Am 26. V. 98 fiel der 45j. Mann ca. 3 m hoch herab aufs Genick. Er sei 10 Minuten lang bewusstlos gewesen und habe dann weder gehen noch die Hände bewegen können. Die Empfindung in den Armen und Beinen sei herabgesetzt gewesen, besonders die für Temperatur. Das Wasser habe man 6 Tage lang nehmen müssen. Nach längerem Bettliegen sei es allmählich besser geworden, so dass er im August wieder am Stock gehen konnte, wenn auch mühsam und nur 1/2 Stunde lang, l. Arm und l. Bein seien aber immer schlechter gewesen als rechts. Vom September an habe sich der Zustand wieder verschlimmert, so dass er Arme und Beine nicht mehr rühren und weder sitzen, noch selbst essen konnte. Seit Dezember 1898 sei wieder eine geringe Besserung eingetreten, so dass er jetzt wieder selbst essen könne, er habe jedoch in den Armen, besonders im linken, gar keine Kraft. Seine Beine seien ganz lahm und hie und da bekomme er in denselben, weniger in den Armen, Krämpfe. Später gibt Pat. noch an, dass er anfangs nach der Verletzung

nicht habe sitzen können, weil er dann heftige Schmerzen im Nacken bekam. Bevor er das Bett verlassen habe, seien die Beine besser gewesen.

Pat. war vom 10. II. — 21. III. 99 im Spital und am 1. III. wurde folgender Befund aufgenommen: Kräftig gebauter, sehr gut genährter Mann, Füsse ödematös. Hals sehr kurz und dick. Der Kopf wird immer stark nach vorne und etwas nach unten gehalten; Bewegungen des Kopfes nach allen Seiten frei und unbehindert, nur nach rückwärts scheint der Kopf nicht normal beweglich zu sein: wird Pat. mit dem Rücken auf einen Tisch gelegt, so vermag er den Kopf nicht soweit nach rückwärts zu bringen, dass er den Tisch berührt. An der Wirbelsäule ist der VII. und VI. Halswirbeldorn noch zu fühlen, nach aufwärts kommt der Finger dann plötzlich in eine Vertiefung und von hier ab ist kein Dornfortsatz mehr zu fühlen. Die Finger stehen in leichter Krallenstellung: 2., 3., 4. Finger im 2. und 3. Interphalangealgelenk gebeugt (Nn. medianus und ulnaris). Hie und da will er sie aktiv strecken können; passiv gestreckt gehen sie, losgelassen, sofort wieder in die Krallenstellung über. R. Arm kann etwas über die Horizontale im Schultergelenk eleviert werden, l. Arm nur mühsam bis zur Horizontalen. Im Ellbogengelenk beiderseits Beugung und Streckung normal. Im Handgelenk weder Beugung noch Streckung möglich; hie und da kann er es angeblich. Aktiv sind die Finger nur in den Metacarpophalangealgelenken beweglich. Die Beine sind aktiv absolut unbeweglich, passiver Bewegung ist die Starre aller Muskeln hinderlich; Muskulatur kräftig, immer in einem Tonus. Sitzen ist unmöglich. Sensibilitätsstörungen nicht nachzuweisen. Bei der Röntgenaufnahme in Rückenlage sieht man die Gegend der Proc. transversi im Bereich des IV. und V. Halswirbels erheblich verdickt und die Dornfortsätze des IV. und V. Halswirbels weichen nach links ab. Auf der seitlichen Aufnahme sieht man, dass vom IV. Halswirbel an nach aufwärts die Halswirbelsäule parallel ihrer normalen Richtung nach vorn verschoben ist. Im Bereich des IV. Halswirbels ist der Rückenmarkskanal bajonnetförmig und an der Biegungsstelle verengt. Dieser Befund weist in Uebereinstimmung mit dem klinischen Bild auf eine wahrscheinlich durch Luxation des IV. Halswirbels bedingte Verletzung des Markes hin, die jedoch nicht in einer völligen Unterbrechung der Leitungsfähigkeit, sondern, wie der klinische Verlauf zeigt, im wesentlichen in Druckerscheinungen von seiten des dislocierten Knochens besteht.

Der Verlauf war nun fernerhin folgender: Durch Elektrisieren und Bäder besserte sich der Zustand soweit, dass er bei seiner Entlassung am 20. III. 99 glaubt, dass er Hände und Beine etwas besser bewegen kann. Thatsächlich ist er auch jetzt im Stande, die Beine mit äusserster Willensanstrengung emporzuziehen. 1/2 Jahr nach der Entlassung (Herbst 1899) begannen Füsse, Beine und Hände allmählich wieder beweglich zu werden, Frühjahr 1900 konnte er dann allein gehen und seine Hände und Arme zum Essen etc. gebrauchen. Der Zustand besserte sich all-

mählich noch etwas, so dass er den ganzen Tag auf sein kann, sich selbst bedienen, ankleiden und bewegen kann. Bei einer Untersuchung am 10. V. 01 bewegt sich der Mann mit Hilfe eines Stockes, wenn auch langsam und mühsam, so doch sicher. Der Kopf wird immer noch etwas vornüber getragen, kann aber aufgerichtet und nach beiden Seiten bewegt werden. Die grobe Kraft der Hände ist gut, die der unteren Extremitäten beinahe normal; letztere sind nach allen Richtungen beweglich, nur fehlt es etwas an der Koordination. Patellarsehnenreflexe sind gesteigert (85%).

Im Juli 1902 giebt er an, dass er sich nur mühsam mit Hilfe eines Stockes fortbewegen könne; sein l. Bein sei noch schwächer als das rechte und schwelle abends regelmässig an; ferner habe er ab und zu krampfartige Schmerzen in Armen und Beinen, auch Kreuzschmerzen seien in der letzten Zeit öfters aufgetreten; er könne keinerlei Arbeit von Bedeutung verrichten. Status: Die Arme werden leicht und kräftig bewegt und sind offenbar in ihrer Gebrauchsfähigkeit nicht beeinträchtigt. Beim Gehen werden die Beine nur wenig bewegt, vielmehr als Ganzes nur wenig über den Boden erhoben und so vorwärts geschoben, wobei der l. Fuss sich noch weniger vom Boden abhebt als der rechte. Der Verletzte kann auch ohne Stock gehen und reicht die Kraft der Beine eben noch aus, um den Körper zu tragen und mühsam vorwärts zu bewegen (85%).

Eine Nachuntersuchung im August 1903 hat keine wesentliche Aenderung des Befundes feststellen können (85%).

Wir können aus diesem Fall sehen, dass selbst schwere Verletzungen der Wirbelsäule mit schwerer Beteiligung des Rückenmarks sogar nach Jahren noch einer Besserung fähig sind. Einen einigermassen sicheren Anhaltspunkt für die Prognose wird ja, wenn einmal mehrere Wochen über die Verletzung hingegangen sind, die elektrische Untersuchung ergeben. Lässt diese mit einiger Wahrscheinlichkeit die Hoffnung bestehen, dass die Leitungsfähigkeit nicht gänzlich unterbrochen ist, so dürfen wir die Prognose immer noch relativ günstig stellen. Leichte Kompressionen des Marks, die sich anatomisch in umschriebenen ödematösen Schwellungen desselben darstellen, bedürfen offenbar langer Zeit zur Ausgleichung, sei es nun, dass sie durch dislocierte Wirbel und Wirbelteile oder durch luxuriöse Callusbildung bedingt sind. Von allergrösster Bedeutung für die Prognose ist natürlich die Behandlung, die bei Verletzungen der Wirbelsäule eine langwierige und höchst vorsichtige sein muss. So ist im letzten Fall, der von vornherein offenbar eine günstige Prognose gegeben hätte, höchst wahrscheinlich durch zu frühes Auf-

stehen ohne jegliche Stütze durch die Belastung eine Verschlimmerung der Kompression durch irgend welches Moment hervorgerufen worden, so dass eine bedeutende Verschlechterung eingetreten ist, die aber trotzdem nach $1^1/_2$ Jahren wieder bedeutend gebessert wurde, so dass der Verletzte wenigstens ein einigermassen erträgliches Dasein hat und sogar wieder ein wenig arbeiten kann.

Sechs andere wenn auch nicht so ausgesprochene Fälle wurden bei berufsgenossenschaftlichen Begutachtungen beobachtet; sie waren leichterer Art und konnten durch passende Korsetts grösstenteils wieder arbeitsfähig gemacht werden. Alle aber gehörten zu denjenigen, welche (nach Wagner l. c. S. 246) „nach Erhebung ihrer Ansprüche auf Unfallentschädigung von Arzt zu Arzt, von Stadt zu Stadt geschickt werden, immer wieder als vermeintliche Simulanten oder Uebertreiber mit wenig Wohlwollen behandelt. Gerade mit Rücksicht auf unsere Unfallgesetzgebung erheischt dieses bisher verkannte Krankheitsbild daher eine weit verbreitete Kenntnis".

Frakturen des Brustkorbs.

A. Frakturen der Rippen.

Es wurden 15 Fälle behandelt; eine Komplikation von Seiten der Lungen war in 2 Fällen vorhanden; die übrigen klagten kurz nach der Verletzung meistens über stechende Schmerzen beim Atmen. Die Behandlung bestand in Anlegung eines Heftpflasterverbandes, der den Kranken fast immer erhebliche Erleichterung bringt. Die Heilung erfolgte meist innerhalb weniger Wochen und die Beschwerden waren bei der Entlassung geringfügiger Natur.

Betrachten wir nun daraufhin die durch die Nachuntersuchung gewonnenen Endresultate, so sehen wir, dass bei den sieben Nichtangehörigen von Berufsgenossenschaften auch jetzt noch entweder gar keine oder kaum nennenswerte, die Erwerbsfähigheit sicher nicht störende Beschwerden vorhanden sind. Anders ist es bei den Rentenanwärtern: eine Rippenfraktur bietet diesen eine willkommene Gelegenheit, „vom Unfall" etwas zu bekommen, und Klagen, wie heftigste Schmerzen bei jeder Arbeit an der Bruchstelle, Klopfen auf der betreffenden Brustseite, Unmöglichkeit des Bückens u. s. w. sind ganz regelmässig. Geradezu auffallend ist es, wie oft man Anamnesen hört, die allein schon die Diagnose von Lungenemphysem oder Herzinsufficienz wahrscheinlich machen, welche Leiden natürlich mit der Rippenfraktur nichts gemein haben; denn, wie sollte eine derartige Verletzung so plötzlich eine sonst im Verlauf

von Jahren sich entwickelnde Krankheit, wie das Lungenemphysem, hervorrufen! Auch die Intercostalneuralgie, die, wie Golebiewsky (Handbuch der Unfallheilkunde, S. 207) sich ausdrückt, sehr oft nach Rippenbrüchen beobachtet wird, ist zweifellos eine seltene Nachkrankheit, wenn man für die Diagnose nach Thiem (Handbuch der Unfallerkrankungen) einen Druckschmerz genau im Verlauf des Nerven oder doch an den bekannten drei Druckpunkten, neben der Wirbelsäule, in der Mitte des Nerven und vorn am Brustbein verlangt. Gewisse Beschwerden, wie z. B. Schmerzen beim Bücken, mögen ja in manchen Fällen längstens für die Dauer eines Jahres noch vorhanden sein, und da diese Klagen eben dann für die Folgezeit beibehalten werden, so lässt sich eine Besserung nicht anders nachweisen, als einmal durch Ausschluss irgendwelcher mit dem Unfall in Zusammenhang stehender Komplikationen von Seiten der Pleura und der Lungen, in zweiter Linie durch die allgemeine Erfahrung, von der Thiem (S. 637) sagt: „dass nach den übereinstimmenden Erfahrungen und Urteilen sämtlicher Chirurgen die Heilung von Rippenbrüchen meistens in günstiger Weise erfolgt, und dass dauernde Störungen darnach zu grossen Ausnahmen gehören. Sogar bei Leuten, die bereits an chronischen Erkrankungen der Lunge und des Bauchfells leiden, heilen die Rippenbrüche oft überraschend gut."

Wenn daher irgend, so ist es bei dieser Form von Unfall geboten, schon von vornherein wenig Hoffnung für Gewährung einer Rente aufkommen zu lassen, dann werden die Beschwerden von selbst verschwinden, während nach unseren Erfahrungen sonst die Rente kaum mehr wegzubringen ist, nicht wegen mangelhafter Behandlung etwa, direkt nach der Verletzung, sondern wegen zu liberaler Behandlung seitens der Aerzte. So wurde bei 8 von uns behandelten berufsgenossenschaftlichen Fällen sicher, ohne den Kranken Unrecht zu thun, fünfen eine Rente überhaupt nicht gewährt, 1 bekommt wegen anderweitiger Verletzungen 20%, hat aber zugestandenermassen von seinen zwei mit Hämothorax kompliciert gewesenen Rippenfrakturen fast nichts mehr zu klagen, 1 bezieht eine Rente von 10%, die nach Ablauf eines Jahres in Wegfall kommen wird, 1 bezieht seit 8. II 03 30%: derselbe litt schon vor dem Unfall an hochgradigem Emphysem und wurde natürlich durch seinen Unfall schwer in seiner Arbeitsfähigkeit geschädigt; er befindet sich zur Zeit wieder im Spital wegen Altersschwäche und Atembeschwerden und gibt an, dass er von dem Rippenbruch nur noch hie und da etwas verspüre.

Bei Rippenbrüchen gilt daher betreffs der Rentenfestsetzung wie bei keiner anderen Verletzung der Grundsatz: principis obsta! für den gutachtenden Arzt. Wir haben zahlreiche Fälle behandelt, wo bei sicherlich durchaus gesunden und leistungsfähigen Menschen nach wirklichen oder vermeintlichen Rippenbrüchen eine Rente weitergewährt werden muss, nur weil der erste Arzt zu liberal und zu gläubig dem Verletzten gegenüber war. Denn, wie schwer es ist, bei Verletzungen, bei denen man lediglich auf die subjektiven Angaben des Verletzten angewiesen ist, und jedes objektive Symptom fehlt, die vom Gesetz verlangte etwaige „wesentliche Besserung seit der letzten Rentenfestsetzung" nachzuweisen, weiss jeder Gutachter. In einer Anzahl von Fällen haben wir jedoch in Erfahrung gebracht, dass die Schiedsgerichte doch noch die Ansprüche abwiesen, indem sie der ärztlichen Begründung Glauben geschenkt haben, dass erfahrungsgemäss diese Brüche zu den leichtesten gehören und im jeweils vorliegenden Fall mangels jedes objektiven Zeichens einer bedeutenderen Folgeerkrankung bei augenscheinlich doch voller Leistungsfähigkeit des Untersuchten ebenfalls die vollkommene Heilung annahmen und die Ansprüche der Verletzten als übertrieben ablehnten, auch wenn „die wesentliche Besserung" objektiv nicht nachzuweisen war. Um daher hier prophylaktisch zu wirken, befolgt die landwirtschaftliche Berufsgenossenschaft Ellwangen auf Veranlassung von Dr. Wörner neuerdings die Praxis, bei der ersten Rentenabschätzung bei Rippenverletzungen das Gutachten eines zweiten Arztes zu hören, da doch die meisten dieser Verletzten vor Ablauf der 13. Woche wieder vollständig erwerbsfähig werden und erfahrungsgemäss der behandelnde Arzt den Rentenkandidaten gegenüber eine recht schwere Stellung hat, namentlich solchen, die ohne objektiven Befund eine Rente erzwingen wollen.

B. Frakturen am Sternum.

Von diesen seltenen Verletzungen beobachteten wir 1 Fall, entstanden durch Fall aus ca. 8 m Höhe. Schwerere Erscheinungen machte die zwischen Manubrium und Sternum befindliche Fraktur nicht und heilte mit ziemlich starker winkliger Knickung an dieser Stelle. Röntgenbild negativ.

Frakturen des Beckens.

Von den 7 beobachteten Fällen betreffen 5 die Spina, Crista und das Corpus ossis ilei, 2 die Kreuzbeinfuge und deren Nähe. Die

Ursache war 5 mal ein Fall aus 4—10 m Höhe, 1 mal Fall aufs Trottoir, und 1 mal Transmissionsverletzung. Die Diagnose konnte bei den Verletzungen der Spina und Crista ilei meist aus dem Betastungsbefund gestellt werden, bei den übrigen Fällen gab das Röntgenbild Aufschluss. Es wurden bei allen Fällen wiederholt Röntgenaufnahmen gemacht, darunter sehr gute, und es zeigte sich dabei, dass bei sicher aus dem klinischen Befund festgestellten Frakturen nur 1 mal mit einiger Sicherheit eine Fraktur der Spina oder Crista ilei durch das Röntgenbild erwiesen werden konnte, während eine Verschiebung in der Symphysis sacro iliaca und eine Fraktur des Darmbeins parallel dieser Fuge nur durch das Röntgenbild festgestellt werden konnte. Dies mag seinen Grund vielleicht darin haben, dass bei Rückenlage der vordere Teil des Darmbeins zur Platte in annähernd senkrechter Fläche steht und somit Sprünge und Frakturen ohne nennenswerte Dislokationen verdeckt werden. Für diese Arten der Beckenfrakturen dürfte also wohl immer noch die direkte Untersuchung von entscheidender Bedeutung für die Diagnose sein.

Die Nachuntersuchungen ergaben, dass bei den 5 zuerst genannten Fällen zur Zeit vollständige Erwerbsfähigkeit besteht; 1 davon erhielt $1^1/_2$ Jahre lang eine Rente von 40—8%, 1 eine Schonungsrente von 15% für die Dauer von $^1/_2$ Jahr. Von den beiden andern heilte bei dem einen die Fraktur ohne Folgen für die Begutachtung (bekommt wegen anderer Verletzungen noch 10%), der andere bezieht wohl dauernd 20%.

Frakturen des Schultergürtels.

Es kamen 7 Fälle zur Beobachtung, davon 6 der Clavicula, 1 der Scapula. Von den ersteren ist zu berichten, dass der Sitz das äussere Drittel oder die Grenze des mittleren und äusseren Drittels war. Die Behandlung geschah durch Anlegung eines Sayre'schen Heftpflasterverbandes, der nach ca. 8 Tagen abgenommen wurde. Die Heilung erfolgt fast stets mit der typischen Dislokation.

Da uns diese leichten Brüche selten ganz frisch zugehen und überhaupt sehr selten frisch dem Krankenhaus zugewiesen werden, hatten wir keine Gelegenheit, neuere Behandlungsmethoden zu versuchen, würden aber in geeigneten Fällen, um eine möglichst exakte Heilung zu erzielen, die Extension nach Bardenheuer mit Tieflagerung der Schulter anwenden.

Die Nachuntersuchungen ergaben, dass besonders bei jüngeren Leuten eine Störung in der Erwerbsfähigkeit nicht die Folge ist,

weil ja erfahrungsgemäss eine Funktionsstörung der Schulter höchst selten verbleibt. Wohl werden von Unfallversicherten Schlüsselbeinbrüche gerne dazu benützt, um eine Rente herauszuschlagen, doch wird man sich hier wie bei den Rippenbrüchen, die eine Analogie zu dieser Verletzung bilden, nicht beirren lassen. Deshalb wurde auch dem einen Angehörigen einer Berufsgenossenschaft trotz seiner Klagen, dass er auf der verletzten Achsel nicht mehr so tragen könne, wie sonst, und Schmerzen im Nacken habe, nach 1 Monat seine Rente von 20% entzogen.

Die Fraktur der Scapula betrifft einen 26 j. Knecht, der durch Fall von einem Wagen auf die Schulter die Verletzung erlitt. Es bestand starke Schwellung, Funktionsunfähigkeit des Arms, Krepitation; zwei Fragmente liessen sich an einander verschieben. Die Fraktur heilte mit normaler Funktionsfähigkeit der Schulter, er klagte aber bei verschiedenen Begutachtungen stets über Schmerzen bei seitlichem Heben des Armes, mit dem er überhaupt nichts mehr arbeiten könne; er bezog $3^1/_4$ Jahre eine Rente von 15%, die aber dann trotz Remonstration in Wegfall kam.

Frakturen der oberen Extremität.

I. Frakturen am oberen Humerusende.

Teils ambulant, teils stationär wurden 7 Fälle behandelt, darunter 3 Epiphysenlösungen.

Wenn man nun bei der Frage der Behandlung die zur Zeit geübten verschiedenen Methoden durchgeht, so sieht man, dass hier noch grosse Verschiedenheiten bestehen. Auf dem Chirurgenkongress 1902 wurde der Knochennaht lebhaft das Wort geredet, doch fehlte es nicht an solchen, die auch den unblutigen Mitteln des Gipsverbandes und der Extension noch Raum liessen; auf dem Orthopädenkongress 1903 betonte Bardenheuer, dass er mit den Jahren immer mehr den Hauptwert auf eine möglichst frühe, schon während der eigentlichen Knochenverheilung aufgenommene gymnastische Behandlung gelegt habe, setzt aber dabei voraus, dass diese Art der Behandlung „sehr viel Geduld und Aufopferung, gerade so viel Aufmerksamkeit und noch mehr, wie eine Operation“ erfordert. Darüber sind aber Alle einig, dass wochenlang fixierende Verbände eine rasche Versteifung besonders des Schultergelenks verursachen. Auch wir mussten trotz der guten anatomischen Resultate, die die Röntgenbilder bei den Nachuntersuchungen ergaben, die Erfahrung machen, dass oft ein Vierteljahr verging, bis wieder annähernd normale Funk-

tionsfähigkeit vorhanden war. Zu der primären Knochennaht konnten wir uns beim Schultergelenk nicht entschliessen, da einmal doch aus der subkutanen Fraktur eine offene gemacht wird, die auch bei aseptischem Verlauf eine längere Heilungsdauer erfordert, und dann das Vorhandensein einer Wunde das Ruhigstellen für 8—14 Tage nötig macht, was besonders bei älteren Leuten eine grosse Gefahr für die Gelenksversteifung ist. Da wir also zu der Ueberzeugung gekommen sind, dass nur durch frühzeitige passive Bewegungen diese Gelenksteifigkeit verhindert werden kann, weil durch diese dem Gelenk keine Zeit gelassen ist, durch Strangbildungen, Retraktionen der Kapsel etc. zu versteifen, so haben wir jetzt in Anlehnung an die Erfahrung Anderer, dass vorsichtige frühzeitige Bewegungen der Konsolidation nicht im Wege stehen, unser Verfahren dahin abgeändert, dass wir gleich vom ersten Tage der Verletzung an massieren und damit sofort allmählich sich steigernde vorsichtige Bewegungen ausführen; über Nacht wird die Schulter in eine leichte Pappschienenkappe gelegt. Ist die Fraktur konsolidiert, so beginnt die Nachbehandlung mit Stabübungen (nach Bardenheuer) und Uebungen am medico-mechanischen Apparat. Als sehr fördernd für die Beweglichkeit der Schulter, besonders auch bei älteren Gelenksteifigkeiten überhaupt, hat sich uns die Heissluftbehandlung nach Bier erwiesen, von der wir sehr gute Erfolge sahen.

Ein erst kürzlich nach diesem Plan behandelter Fall soll kurz beschrieben werden:

67j. Mann, 26. XI. 03 Fall aus Zimmerhöhe auf die l. Schulter. Starke Schwellung der Schultergegend, laute Krepitation. Die sofort gemachte Aufnahme ergab eine Schrägfraktur des Humerus am Collum chir. mit starker Dislokation des Schaftes nach innen und vorn. Die Behandlung bestand in Massage und Bewegungen, wie oben ausgeführt wurde, und 12 Tage lang Lagerung in einer Pappschiene. In die Achselhöhle wurde hoch hinauf ein Polster geschoben und so der Arm fixiert. Nach 8 Tagen war die Schwellung gänzlich verschwunden, der ganze Oberarm und die Schultergegend grünlich verfärbt. Nach 3 Wochen ist passiv nur noch eine Beschränkung der Elevation vorhanden; aktiv kann der Arm schon gut von vorn nach hinten bewegt und ca. $^3/_4$ R abduciert werden. 5 Wochen nach der Verletzung kann mit Hilfe eines Stabs der Arm ganz eleviert werden und in der 7. Woche ist der Arm nach allen Richtungen aktiv und passiv frei beweglich, es fehlt nur noch etwas an der Kraft bei dem ohnehin schwächlichen emphysematösen Pat. Ein während der Heilung (Taf. XXI, Fig. 1) und nach der Heilung mit der Blende aufgenommenes Röntgogramm giebt in vorzüglicher Weise die Verhältnisse

wieder (Taf. XXI, Fig. 2). Man sieht bei Taf. XXI, Fig. 1 die Frakturlinie schräg von oben aussen nach innen unten am Collum chir. verlaufen; die Fragmente sind in guter Stellung. Taf. XXI, Fig. 2, nach der Heilung, in starker Aussenrotation, lässt die Fraktur ohne wesentliche Dislokation mit reichlicher Callusbildung erkennen.

Da funktionelles Resultat und schöne Heilung, kontrolliert durch das Röntgenbild, dem von Bardenheuer Erreichten nicht nachsteht, so glauben wir, dass wir die besonders auch bei älteren Patienten nicht so leicht durchführbare Extension nach der Bardenheuer'schen Modifikation ohne Schaden weglassen können, da einerseits, wie Bardenheuer selbst sagt, eine mässige Deformität nicht zu fürchten ist und andererseits durch die frühzeitigen Bewegungen und durch die Massage den destruierenden Einflüssen der Ruhigstellung auf das Gelenk kräftig entgegengearbeitet wird.

Die 3 übrigen Frakturen am Kopf des Humerus waren ebenfalls solche des chirurgischen Halses. Die Behandlung bestand damals noch in Anlegung eines Gipsverbandes mit Schultergürtel für 3—4 Wochen. Die Nachbehandlung bestand in Massage, Uebungen am medico-mechanischen Apparat und Heissluftbehandlung.

Auch mit dieser Behandlung haben wir schliesslich ein gutes funktionelles Resultat erzielt, bei 1 Fall allerdings erst nach einem Vierteljahr trotz der sehr guten anatomischen Heilung, wie wir jetzt nach 5 Jahren durch die mit der Blende hergestellte Röntgenaufnahme feststellen konnten. Taf. XXI, Fig. 3 zeigt diese Fraktur in frischem Zustand, Taf. XXI, Fig. 4 jetzt nach 5 Jahren.

Betreffs der 3 Epiphysenlösungen, die ein 1jähriges Kind und zwei 15jährige junge Menschen betreffen, ist zu berichten, dass bei dem Kind in den 2 Jahren seit der Verletzung eine messbare Verkürzung nicht eingetreten ist, während bei dem einen 15jährigen im Verlauf von 5 Jahren der Arm um 4 cm im Wachstum zurückgeblieben ist.

Ambulant kamen noch zahlreiche anderwärts behandelte Fälle mit Verletzungen der Schulter zur Beobachtung, von denen ich nur 4 durch die Röntgenaufnahme konstatierte Frakturen am oberen Ende des Humerus erwähnen will. Alle zeichnen sich durch die mehr oder weniger hochgradige Gelenksteifigkeit aus und beziehen Renten von 20—30%. Es ist ersichtlich, wie auch bei dieser Frakturform die geeignete rechtzeitige Behandlung von entscheidender Bedeutung für die spätere Erwerbsfähigkeit ist.

II. Frakturen der Diaphyse des Humerus.

Es wurden 10 Fälle behandelt, 6 subkutane, 4 komplicierte. Was die anatomische Form der ersteren betrifft, so ist ein Fall von reiner Spiralfraktur in der Mitte zu erwähnen, entstanden durch Fall aus 1 m Höhe auf den rechten Arm. Das Röntgenbild (Taf. XXI, Fig. 5) zeigt eine Linksspirale.

Die Behandlung bestand in Anlegung eines Gipsverbandes, der 14—21 Tage blieb; die nach Abnahme des Verbands bestehende Gelenksteifigkeit am Ellbogen war in kurzer Zeit behoben. Bei dreien der komplicierten Frakturen musste wegen ausgedehnter Weichteilzertrümmerung die Amputation gemacht werden; der 4., ein 4jähriger Knabe, wurde mit Knochennaht behandelt.

Die Nachuntersuchungen ergaben, dass bei allen diesen subkutanen Frakturen das Endresultat ein günstiges ist; 1 bezieht zur Zeit noch eine Rente von 20%. Bei einem 10jährigen Jungen, der eine Querfraktur am unteren Ende des Humerus etwas oberhalb der Epiphysenlinie erlitten hatte, dauerte es $^1/_4$ Jahr, bis die Steifigkeit der Hand und des Ellbogens wieder ausgeglichen war. Wir sehen. je näher die Fraktur dem Gelenk kommt, um so grösser ist die Gefahr der Versteifung; es dürfte daher zweckmässiger sein, diese Fälle von vornherein mit Massage und frühzeitigen Bewegungen zu behandeln. Die 3 mit Amputation geendeten Fälle beziehen eine Rente von 70%. Bei dem 4jährigen Knaben ist das Resultat ein sehr gutes; jetzt, nach 5 Jahren ist der Arm frei beweglich, es besteht nur noch eine Atrophie des Oberarms von 1 cm im Umfang, dagegen ist der Oberarm um $1^1/_2$ cm. länger als der andere.

Es dürfte von Interesse sein, auf 2 Fälle mit Komplikation von Seiten des Nervus radialis, die mit teilweiser und vollständiger Heilung durch die Nervennaht endigten, etwas näher einzugehen.

v. Bruns berichtet über 189 Fälle von Nervenverletzungen nach Knochenfrakturen, worunter 77 den Nervus radialis betreffen, durch Humerusfraktur entstanden. Während nun in dem einen unserer Fälle die Lähmung in dieser typischen Weise entstand, ist sie in dem andern Fall wahrscheinlich durch Quetschung der Ellbogengegend verursacht worden. Reisinger (diese Beiträge 36. Bd. 3. Heft) erwähnt, dass nach einer Zusammenstellung von Kramer (1900) sich unter 35 operativ behandelten Radialislähmungen nur 2 sichere Misserfolge und 1 wahrscheinlicher befanden. Seine Beobachtung über das Verhalten der Muskeln dem elektrischen Strom

gegenüber, wonach dieselben, nachdem ihre Gebrauchsfähigkeit längst zurückgekehrt war, weder für den galvanischen noch den faradischen Strom zugänglich waren, haben auch wir bei dem 2. Fall in gleicher Weise beobachtet.

Ich lasse die Krankengeschichten unserer beiden Fälle folgen.

1. Am 20. VIII. 96 erlitt der 29j. Mann durch Fall vom Heuboden eine Humerusfraktur an der Grenze des unteren und mittleren Drittels, und es wurde sofort eine komplete linksseitige motorische und sensible Radialislähmung festgestellt. Am 6. X. 96 wurde zwecks Wiedervereinigung des Nerven die Operation vorgenommen. Der Status vor der Operation war folgender: Die Hand hängt in voller Pronation schlaff herunter und kann keine Spur gestreckt werden; die Sensibilität im Bereich des Hautastes des N. radialis ist aufgehoben. Nach einem Schnitt im Verlauf des Nerven von aussen in die Ellenbeuge herein wird der Stamm des Nerven rasch gefunden, in eine kolbige Verdickung endigend, die in eine Periostnarbe sich flächenhaft verliert. Das periphere Ende wird in normaler Dicke an der Vorderfläche des Arms aufgefunden, in eine Narbenmasse des M. brachioradialis verbacken. Die Enden werden teils direkt, teils paraneurotisch genäht. Die Heilung erfolgte per I. Am 2. IV. 98 erhebliche Besserung: die Hand kann bei gebeugten Fingern in normaler Weise gestreckt werden, bei gestreckten Fingern nur bis zur verlängerten Achse des Oberarms; auch das vollständige Strecken der Finger ist nur in leichter Beugestellung der Hand möglich, das Gefühl an der Streckseite des Daumens ist erheblich herabgesetzt und die Muskulatur des Vorderarms um 2 cm atrophiert. Bei einer Nachuntersuchung am 3. V. 99 kann die Hand aktiv etwas über 2 R gestreckt werden.

2. 4j. Mädchen; 25. V. 03 geriet das Kind ins Rad einer Futterschneidmaschine und erlitt eine Quetschung der Ellbogengegend mit Hautverschürfung; das Kind wird nach 14 Tagen wegen hohen Fiebers mit nachweisbarem Abscess am r. Ellbogen gebracht. Bei der am 29. VI. vorgenommenen Operation wurde das Radiusköpfchen quer abgetrennt gefunden. Am Tag nach der Operation wurde eine Radialislähmung bemerkt. Nachdem die Operationswunde gut geheilt und der Ellbogen gut beweglich ist, wird am 2. VII. eine Nachoperation zwecks Naht des N. radialis vorgenommen: Das centrale Ende wird rasch zwischen M. brachialis und Triceps gefunden; die Muskeln reagieren bei Berührung desselben nicht im geringsten. In der Ellenbeuge geht der Nerv in derbes Narbengewebe über, aus dem er gelöst wird; er teilt sich dann in seine beiden Aeste, und es zeigt sich, dass der sensible Ast in seiner Kontinuität erhalten ist, dagegen verliert sich der motorische Ast an seiner Durchtrittsstelle durch den M. supinator in eine Narbenmasse, in der er nicht weiter in die Tiefe verfolgt werden kann. Deshalb wird auf der Dorsal-

seite des Vorderarms zwischen den oberflächlichen und tiefen Streckmuskeln das periphere Ende gesucht und dort als stark atrophisches Bündel gefunden. Die beiden Enden werden vereinigt. Bei der Entlassung am 20. VII. war noch keine Spur von Bewegung im Handgelenk möglich.

Die Nachuntersuchung im November 1903 stellt fest, dass das Kind sämtliche Bewegungen im Handgelenk und mit dem Daumen ausführen kann, mit anderen Worten: Die Radialislähmung ist vollständig verschwunden. Die Beweglichkeit im Ellbogen ist bis auf die noch nicht ganz mögliche Bewegung ganz frei. Elektrische Reaktion = 0.

Endlich soll noch ein Fall von Pseudarthrose des Humerus erwähnt werden:

Im Jahr 1891 trug der 36j. Mann auf der Jagd seine mit Schrot geladene Flinte, das Ende des Laufs in der Achselhöhle. Während er den Ueberzieher umlegen wollte, ging ein Schuss los. In Antwerpen wollte man anfangs den Arm wegnehmen; es wurde dann die konservative Behandlung gewählt und der Hauptnerv genäht. 1899 kam der Mann wegen anderweitiger Krankheit ins Spital und es wurde folgender Befund erhoben: L. Oberarm um 4—5 cm kürzer als der r., und um 3 cm dünner. Handbreit unterhalb des Acromion ist vorne am Oberarm eine 8 cm lange Narbe, deren oberes Ende tief eingezogen ist; dicht unter der Narbe fühlt man am Humerus mehrere wallnussgrosse Höcker. Das l. Schultergelenk ist ankylotisch, Pat. kann jedoch den l. Arm bewegen; die Bewegungen gehen aber nicht im Schultergelenk vor sich, sondern an einer Stelle, die der erwähnten Narbeneinziehung entspricht: In dieser Pseudarthrose kann Pat. den Arm nach vorn bis über 1/2 R erheben, ebenso nach der Seite, nach hinten dagegen bis zur Horizontalen. Die Röntgenaufnahme (Taf. XXI, Fig. 6) ergiebt: Normales Schultergelenk: im oberen Drittel des Humerus die Pseudarthrose; beide Fragmente stehen in stumpfem Winkel mit der Spitze nach aussen und sind stark verdickt. In den Knochen, um dieselben und in den benachbarten Weichteilen sind ca. 50 Schrotkörner verteilt.

III. Frakturen am Ellbogen.

Es kamen 9 Fälle zur Behandlung; darunter 3 Frakturen des Olecranon, 3 Frakturen bzw. Epiphysenlösungen am Condylus und Epicondylus internus, 2 Frakturen der Trochlea, 1 des Capitulum radii.

Von den Olecranonbrüchen wurden 2 mit Silberdrahtnaht, 1 mit Fixation in Streckstellung behandelt. Die Heilung erfolgte in allen 3 Fällen mit knöcherner Vereinigung innerhalb 15 Tagen und tadellosem funktionellen Resultat. Taf. XXII, Fig. 7 stellt eine mit Silberdraht genähte Fraktur des Olecranon dar.

Die Brüche mit Absprengungen grösserer Partien von Knochen

und Knorpel wurden operativ behandelt und sollen die Fälle im folgenden näher ausgeführt werden:

1. 6j. Mädchen; Fall am 15. VI. 01 auf den l. Ellbogen. Sofort starke Schwellung und heftige Schmerzen. Die Vergleichung der beiden Röntgenaufnahmen von vorn und von der Seite (Taf. XXII, Fig. 8: Aufnahme von vorn nach hinten) ergiebt, dass der Vorderarm nach innen luxiert ist und dass das ganze noch knorplige Ende des Humerus abgesprengt und am Humerus an der Innenseite nach oben verschoben ist. Die sofort vorgenommene Operation bestätigt diesen Befund und ergiebt des genaueren, dass ein dicker Muskelfetzen zwischen das abgesprengte untere Ende des Humerus und das Ende des letzteren interponiert ist. Der abgesprengte Teil wird an seiner normalen Stelle angepasst und mit 1 Silberdraht befestigt. Die Heilung erfolgte per I. innerhalb 12 Tagen. Bei der Entlassung am 6. VII. sind die Bewegungen im Ellbogen noch ziemlich beschränkt. Die kürzlich vorgenommene Nachuntersuchung ergiebt: Funktionsfähigkeit sehr gut, doch besteht deutlicher Cubitus varus. Bei der Aufforderung, den Arm zu strecken, macht die Pat. dies gern in Pronation der Hand, obwohl sie es auch in Supination kann. In Pronation gestreckt, scheint der Arm gerade. Flexion, Pro- und Supination normal. Die Operationsnarbe ist breit, der Epicondylus externus sehr verbreitert. Die Knochen scheinen in normaler Stellung. Mit der Blende wurde nochmals eine Aufnahme gemacht (Taf. XXII, Fig. 9). Diese ergiebt, dass die Eminentia capitata noch nicht verknöchert ist, ebenso der Epicondylus medialis. Ausserdem aber sieht man die Gegend des Condylus externus vergrössert, und es macht den Eindruck, als ob an dieser Stelle ein excessives Wachstum ähnlich den Verhältnissen beim Genu valgum stattgefunden hätte. Es ist nun möglich, dass am Condylus externus eine Wachstumshemmung eingetreten ist, die in einer mangelhaften Adaption der bei der Operation an dieser Stelle nicht zu Gesicht gekommenen Fragmente ihren Grund haben könnte, wofür die während der Heilung gemachten Röntgenaufnahmen sprechen würden. Am nächsten liegt es jedoch, anzunehmen, dass das Missverhältnis von zu reichlicher Knochenbildung herrührt, wahrscheinlich infolge des durch die Verletzung und die Operation gesetzten Reizes oder aufgehobenen Widerstands, analog der bekannten Thatsache, dass oft nach Osteomyelitisoperationen Verlängerung des betreffenden Knochens eintritt. Einen ähnlichen nach Fraktur aufgetretenen Fall von vermehrtem Knochenwachstum konnte ich in der mir zugänglichen Litteratur nicht finden.

2. 12j. Junge. 4. XII. 98 Fall aus 1 m Höhe auf die l. Hand. Hatte sofort Schmerzen und konnte den Arm im Ellbogen nicht mehr bewegen; der Wundarzt reponierte eine Luxatio cubiti und schickte den Jungen wegen Verdachts einer Fraktur in das Spital. Unterhalb des Condylus internus fühlt man ein bewegliches Knochenstück, das auf dem Röntgenbild sich als eine Absprengung, wahrscheinlich Epiphysenlösung des Epicondylus internus dar-

stellt. 7. XII. Operation. Incision auf das bewegliche Knochenstück; durch einen Bluterguss kommt man auf ein haselnussgrosses, zum Teil noch knorpliges Fragment. Am Condylus internus ist deutlich die Bruchstelle sichtbar. Da das abgesprengte Stück sich gut einpassen lässt, wird es mit einem Nagel an seinen Platz geheftet. 20. XII. Entfernung des Nagels, Heilung per I. Am 2. I. 99 ergiebt die Aufnahme, dass der Condylus internus wieder seine normale Form hat. Entlassung am 4. I. mit noch etwas beschränkter Beugung. Die Nachuntersuchung vom Dezember 1903 kann in der Form sowohl wie in der Funktion einen Unterschied beider Arme nicht mehr feststellen.

3. 12j. Mädchen. 1. XII. 99 Fall auf den r. Ellbogen. Hatte gleich Schmerzen und konnte den r. Arm nicht mehr beugen. Gegend des Condylus internus abgeflacht; der Beugung des Vorderarmes steht ein unüberwindliches Hindernis entgegen. Das Röntgenbild ergiebt, dass die Trochlea in 2 Fragmente zersplittert ist, welche zwischen Ulna und Humerus gelegen sind. Operation am 30. XII. Der Condylus internus zeigt sich dicht an der Trochlea abgebrochen in 3 Stückchen, 2 kleinen erbsengrossen und 1 kleinen Knorpelstückchen. Die letzteren werden entfernt. Heilung per I. 24. I. Entlassung. Beugung bis $^1/_2$ R aktiv, passiv über 1 R möglich. Die Nachuntersuchung vom Januar 1904 ergiebt: Bewegungen im Ellbogengelenk normal. Gegend des Epicondylus internus etwas verdickt, Narbe glatt, nirgends verwachsen.

4. Cfr. S. 431. 2.

5 und 6. 2 15j. Jungen mit Luxatio antibrachii medialis und Epiphysenlösung des Epicondylus internus. Bei dem einen musste wegen Interposition von Muskelsubstanz die Arthrotomie gemacht werden, der andere wurde vom 1. Tag an mit Massage und passiven Bewegungen behandelt. Bei dem letzteren waren nach 14 Tagen normale Verhältnisse, beim 1. verging $^1/_4$ Jahr, bis Beugung und Streckung wieder im vollem Umfange möglich war.

Nach unseren Erfahrungen lässt sich demnach über die Behandlung der Brüche des Ellbogengelenks folgendes sagen: 1) Die Brüche des Olecranon heilen wohl am schnellsten und sichersten knöchern durch die Naht. 2) Frakturen an den Epicondylen und angrenzenden Partien der Condylen, soweit sie nicht die für die Artikulation mit der Ulna nötige Gelenkfläche bedeutend verkleinern, heilen am sichersten durch frühzeitige Bewegungen und Massage. Die passiven Bewegungen schieben die Fragmente an eine Stelle, wo sie die Funktion nicht stören. Sind jedoch grössere Teile eines Condyls oder die Trochlea selbst zersprengt und dislociert, so dass abnorme Beweglichkeit oder Bewegungshemmung die Folge ist, so ist

die blutige Reposition indiciert, denn bei all diesen Frakturen, die wir bei Begutachtungen mit der Röntgenaufnahme feststellten, waren zum Teil recht bedeutende Bewegungsbeschränkungen vorhanden, während unsere operativ behandelten Fälle und auch die Anderer durchweg ein gutes Resultat ergaben.

IV. Frakturen des Radius.

Es wurden 9 typische Radiusfrakturen, 1 Fraktur der Diaphyse behandelt. Trotz der in neuerer Zeit vorherrschenden Tendenz, allein mit Massage und Bewegungen zu behandeln, haben wir doch noch den Gipsverband für 8—14 Tage beibehalten und betrug die Dauer bis zur Konsolidation im Mittel 23,5 Tage. Die Gelenksteifigkeit nach Abnahme des Gipsverbandes war in den meisten Fällen eine minimale.

Die Endresultate sind durchweg sehr gut. In 1 Fall wurde für die Dauer eines Jahres eine Rente von 20% gewährt (62jähriger Mann); die übrigen, soweit einer Berufsgenossenschaft angehörig, erhielten keine Rente.

V. Frakturen der Ulna.

Ausser 3 mit typischer Radiusfraktur verbundenen Fällen von Fraktur des Proc. styloideus wurden 2 Frakturen der Diaphyse behandelt. Die Nachuntersuchungen ergaben vollständig normale Funktion.

VI. Frakturen beider Vorderarmknochen.

Es wurden 5 Fälle behandelt, 1 subkutaner Bruch an der Grenze des unteren und mittleren Drittels heilte mit tadelloser Stellung und Funktion und brauchte keine Rente. Von den 4 komplicierten Fällen musste bei 3 die Amputation gemacht werden (Rente 70%).

Besonderer Erwähnung bedarf der 4. Fall, der trotz aller Mittel doch mit Pseudarthrose endigte.

Der 50j. Mann wurde am 13. IV. 97 von einem Fuhrwerk überfahren und erlitt eine komplicierte Fraktur des r. Vorderarms; die Wunde führte direkt auf den Knochen. Nach aseptischem Verband heilte die Wunde ohne wesentliche Eiterung, aber die Fraktur blieb trotz Gipsverbänden, Stauungshyperämie, Massage, Injektion von Jodtinktur beweglich. Es wurde deshalb am 14. IX. 97 in Narkose durch einen dorsalen und ulnaren Längsschnitt die Fraktur freigelegt. Die distalen Enden der beiden Vorderarmknochenfragmente waren fest miteinander verbunden, wurden gelöst, die centralen Enden freigelegt. Die Enden wurden abgesägt, angefrischt, und je durch 2 Silberdrähte treppenförmig vereinigt. Während die Radiusfragmente fest und hart waren, zeigten sich die der Ulna weich,

brüchig, das distale zugespitzt. Die Heilung erfolgte unter Eiterung. Am 12. XI. 97 ist seitlich keine Beweglichkeit mehr, aber dorsal-volarwärts vorhanden. Bei einer Nachuntersuchung am 1. VIII. 99 werden aus einer Fistel 2 Silberdrähte entfernt, die Fraktur ist wieder beweglich. Am 30. V. 00 wurde der Arm hochgradig atrophisch gefunden, der Vorderarm an der Frakturstelle geknickt und beide Knochen deutlich beweglich. Der Mann bezieht eine Dauerrente von 70%. Taf. XXII, Fig. 10 zeigt die Fraktur in frischem Zustand, Taf. XXII, Fig. 11 nach der Knochennaht.

VII. Frakturen der Hand.

1. Frakturen der Handwurzel.

Durch die Untersuchung mittels der Röntgenstrahlen ist das Interesse der Chirurgen mehr und mehr auf diese Brüche gewendet worden. Es hat sich herausgestellt, dass Verletzungen des Handgelenks, die früher für einfache Distorsionen der Hand gehalten wurden, sehr häufig auf Frakturen oder Luxationen einzelner Handwurzelknochen, namentlich des Naviculare beruhen; auch die besonders von Gruber und Pfitzner als Bildungsanomalien aufgefassten Befunde an Leichen scheinen meist traumatischen Ursprungs zu sein. Wolff[1]) hat über diese Verletzungen, besonders auch über die Bildungsanomalien eingehende Untersuchungen angestellt und sagt: „bei der Seltenheit des Naviculare bipartitum wäre selbst in zweifelhaften Fällen von Fraktur, besonders bei Begutachtungen von Verletzten, auf diese Varietät keine Rücksicht zu nehmen". Auch wir konnten in den letzten Jahren 2 Verletzungen beobachten, bei denen es sich mit Sicherheit um Frakturen des Os naviculare handelt.

1. 20j. Mann; II. 99 Verstauchung der l. Hand an einer Hobelmaschine, so dass er 10 Tage lang nicht mehr arbeiten konnte. Dann besserte sich die Hand, später aber verschlechterte sich die Sache wieder, so dass er seit XI. 99 die Hand nicht mehr beugen kann. Status vom 15. I. 00: L. Handgelenk etwas geschwollen, Schmerzen bestehen nur bei starker Flexion der Hand. Auf dem Röntgenbild (Taf. XXII, Fig. 12) ist zu sehen, dass am Os naviculare durch eine etwas schräg von aussen nach innen verlaufende Bruchlinie das ulnare Drittel abgesprengt ist ohne wesentliche Dislokation. Ferner sieht man das Os lunatum zum Teil in den Schatten des Naviculare hereinragen, während an der gesunden Hand hier eine deutliche Gelenkspalte ist; die gesunde Hand zeigt vollkommen normale Verhältnisse.

1) Deutsche Zeitschr. f. Chir. Bd. 69. H. 5 u. 6 und Bd. 70. H. 3 u. 4.

2. Ein 19j. Mechaniker erlitt VI. 02 eine Verletzung in folgender Weise: Er schlug mit einem schweren Hammer gegen eine Eisenform; bei einem wuchtigen Hieb blieb das vordere Hammerende an einem im Wege stehenden Gegenstand hängen, während die Hand im Schwung blieb; dadurch wurde die Hand dorsal überdreht. Er hatte sofort Schmerzen in der r. Hand, arbeitete aber immer weiter, obgleich die Hand geschwollen war. Die Schwellung verschwand, aber die Schmerzen im Handgelenk bei jeder Arbeit sind geblieben. Status vom 6. II. 03: An der r. Hand ist nichts zu sehen. Die Bewegungen, besonders die Dorsalflexion, sind bei starker Ausführung schmerzhaft. Entsprechend der Gegend des Os naviculare ist ein auf Druck sehr schmerzhafter Punkt. Die Röntgenaufnahme ergiebt zweifellos eine Fraktur des Os naviculare in der Mitte, das durch einen in der Richtung der Vorderarmachse verlaufenden Spalt in 2 gleich grosse Teile geteilt ist (Taf. XXII, Fig. 13). An der gesunden Hand bestehen normale Verhältnisse. Trotz fleissiger Uebungen und Massage erfolgte keine wesentliche Besserung: der Dorsalflexion steht nach halber Ausführung ein unüberwindliches Hindernis entgegen.

Als Anhang zu den Handwurzelverletzungen möchte ich noch einen im Jahr 1899 beobachteten Fall von Luxation des Os naviculare erwähnen, entstanden durch Sturz vom Rad auf die Hand, deren Beweglichkeit bedeutend von da an gestört war. Taf. XXII, Fig. 14 zeigt, dass am Radius medial ein kleines Stück und an der Ulna der Proc. styloideus abgesprengt ist. Ausserdem aber ragt das Os naviculare in den Radiusschatten herein, und es macht den Eindruck, als ob das Os capitatum die proximale Handwurzelreihe gesprengt und sich dem Radius genähert hätte.

Es scheint, dass die Brüche der Handwurzel ein betreffs der Funktion dauernd schlechtes Resultat geben, was bei dem feinen Mechanismus des Handgelenks, wo eine kleine Dislokation eines Fragments eine schwere Hemmung ergeben kann, wohl verständlich ist. Es wird deshalb nichts übrig bleiben, als operativ das Hindernis zu beseitigen, wie Pagenstecher und de Quervain vorgeschlagen und mit Erfolg bei einzelnen Fällen durchgeführt haben.

2. Brüche der Metacarpalknochen.

Ausser in Verbindung mit komplicierten Handverletzungen wurde 1 Fraktur des III. Metacarpus beobachtet, der ohne Funktionsstörung geheilt ist.

3. Brüche der Finger.

Diese sind, wie schon Eingangs erwähnt, bei uns relativ häufig und fast sämtliche kompliciert. Bei den Goldschmieden ist dies fast die einzige durch den Beruf bedingte Verletzung und ereignet sich meist am Fallhammer, unter den die Arbeiter ihre Finger bringen.

Was die Behandlung betrifft, so sind auch wir mehr und mehr davon abgekommen, allzu konservativ zu verfahren, da bei den so häufigen Gelenkeröffnungen, Sehnen- und Nervenzerreissungen, bei den beschmutzten und verschmierten Wunden mit stark gequetschten Weichteilen eine prima intentio zu den Seltenheiten gehört und häufig genug entweder sekundär wegen Gangrän doch noch amputiert werden muss oder schliesslich steife, verkrüppelte Finger erzielt werden. Auch sind die Leute ja bekanntlich direkt nach der Verletzung noch leicht zu einer Amputation oder Exartikulation zu bewegen, während sie einen steifen Finger nach der Heilung, wenn er auch noch so hinderlich ist, kaum mehr herzugeben bereit sind.

Bei den Fingerbrüchen legen wir grossen Wert darauf, dass die gesunden Finger funktionsfähig bleiben; wir fangen daher sobald als irgend möglich mit passiven Bewegungen an, um zu verhindern, dass die Finger steif werden, was uns so immer gelingt. Bei Nachuntersuchungen können wir ja fast täglich steife Finger sehen, für welche oft hohe Renten (bis 30%) bezahlt werden.

Es sind im ganzen 34 Fälle, darunter 1 einfacher Bruch der Grundphalanx des Daumens, 2 einfache Brüche des Zeigefingers. Von den letzteren 3 wurde bei zweien eine Rente nicht notwendig; der 3. Fall, eine Fraktur der II. Phalanx, bezieht zur Zeit noch 10%.

Die übrigen Fälle verteilen sich folgendermassen:

Von 8 komplicierten Verletzungen des Zeigefingers endigten: mit Exartikulation des ganzen Fingers 3 (Rente = 15%, 1mal 10%); — mit Exartikulation im 1. Zwischengelenk bei der Amputation der I. Phal. 2 (Rente = 15%); — mit Exartikulation im 2. Zwischengelenk bei der Amputation der II. Phal. 3 (Rente = 0%).

Von 3 komplicierten Verletzungen des Daumens endigten: mit Amputation der Grundphalanx 1 = 25%; — konservativ behandelt 2 (Rente = 30 und 10%, beide noch besserungsfähig).

Von den 21 Verletzungen der übrigen Finger endigten: mit Exartikulation des 5. Fingers, des 4. teilweise rechts 1; — mit Exartikulation des 5. und 4. Fingers, des 3. im 1. Zwischengelenk rechts 1 (Rente 80% dauernd); — mit Exartikulation des 5., Amputat. der II. Phal. des 4., Amputat. der III. Phal. des 3. Fingers rechts = 40%; — mit Exartikulation des 5. im 2. Zwischengelenk, Amputat. der I. Phal. des 4. Fingers l. (Rente = 15%); — Amputation der Nagelphalanx des 4. Fingers links = 0%; — Exartikulation des 4. Fingers links = 10%; — Amputation der II. Phalanx des 3. und 4. Fingers l., nach 1 Jahr †; — Exartikulation des 4. und 3. Fingers links = 40%; — Exartikulation der III. Phalanx des 4. und 3. Fingers rechts = 0%; — Exartikulation

der III. Phal. des 4., Amput. der III. Phal. des 3. F. links = 10%; — Exartikulation des 2. Fingers, des 3. im II. I.Ph.G. rechts = 20%; — Exartikulation der Nagelglieder des 3. und 2. Fingers rechts = 10%; — Exartikulation des 3. Fingers und der III. Phalanx des 2. Fingers = 25%; — Exartikulation des 3. Fingers, später †; — Exartikulation des 3. Fingers rechts = 25%, später weniger; — konservative Behandlung: Fraktur des Endglieds des 4. und 3. Fingers rechts = 0%; — Amputation des Daumens im Grundgelenk, des Zeigefingers im I. I.Ph.G. = 10%; Exartikulation des r. Zeigefingers samt Metacarpus = 50% bis auf weiteres; — Exartikulation des 3. Fingers, des 4. samt Metacarpus = 50% bis auf weiteres; — Exartikulation des 5. Fingers mit Metacarpus und des 4. Fingers = 20%.

Bei den Verletzungen der Finger, die mit Amputation bzw. Exartikulation endigten, interessiert vor allem Daumen und Zeigefinger. Golebiewsky (l. c.) schätzt den Verlust des rechten Daumens auf 30%, den des Mittelfingers auf 20%, den der übrigen Finger auf 15%, den des Daumenendglieds auf die Hälfte, ein Glied der übrigen Finger auf $^1/_3$ des ganzen Fingers. Im Gegensatz zu Golebiewsky hat Riedinger auf der Versammlung deutscher Naturforscher und Aerzte eine andere Bewertung der Finger vorgeschlagen, der er neben der praktischen auch eine physiologische Grundlage gegeben hat (Golebiesky, l. c.). Wenn man obige Tabelle betrachtet, so wird eine gewisse Inkonsequenz auffallen. Dies rührt daher, dass die einzelnen Fälle nicht nach dieser oder jener Tabelle, sondern ein jeder ganz für sich beurteilt werden unter Berücksichtigung aller Verhältnisse, denn die thatsächliche Beeinträchtigung der Erwerbsfähigkeit ist eine verschiedene, je nach dem Beruf: Ein Zimmermann z. B., der vor vielen Jahren den Daumen verloren hatte (vor der sozialen Gesetzgebung), fühlte sich in seinem Beruf nicht behindert. Betrifft jedoch der Verlust des Daumens, besonders des rechten, einen Feinmechaniker, so ist der Unterschied in die Augen fallend. Bei den Berufen der Gold- und Silberarbeiter kann sogar der Verlust eines Nagelgliedes, der sonst gerne gar nicht berücksichtigt wird, sich störend geltend machen, weil hier die Bewegung der Finger besonders beim Fassen von feinen Gegenständen eine ganz andere ist, als bei anderen Handwerkern. Wir machen übrigens häufig die Beobachtung, dass fast alle unsere Goldschmiede mit Fingerverletzungen dadurch keine Einbusse in ihrem Verdienst erleiden, indem sie meistens recht bald den Defekt durch Uebung und Gewöhnung ersetzen. Sie geben das aber nie zu und

wollen den gleich hohen Lohn in solchen Fällen immer der Humanität des Arbeitgebers u. s. w. zu verdanken haben.

Frakturen der unteren Extremität.

Da in der ganzen Berichtszeit, sowohl bei den Brüchen des Oberschenkels, als denen des Unterschenkels von dem leitenden Arzt principiell die Gehbehandlung durchgeführt wurde, so sei es gestattet, auf deren Technik, Resultate und Vorzüge zuvörderst etwas näher einzugehen. Ich lehne mich dabei im wesentlichen an die Ausführungen von Dr. Wörner in der im Württemb. medic. Korr.-Blatt 1897 erschienenen Arbeit über: „Die Behandlung von Frakturen und Gelenksentzündungen an den unteren Extremitäten mit dem Gehverband", sowie in seinem Vortrag auf dem 28. Deutschen Chirurgenkongress: „Zur Gehbehandlung schwerer komplicierter Frakturen der unteren Extremität" (s. auch Archiv f. klin. Chir. 59. Bd. H. 2) an.

Der Gedanke, Knochenbrüche der unteren Extremität im Umhergehen zu behandeln, wurde zuerst in methodischer Weise wohl von dem bekannten Orthopäden Friedrich Hessing in Göggingen zur Ausführung gebracht vor nunmehr 25 Jahren (1878). Seither hat sich eine Reihe hervorragender Chirurgen mit dieser Frage befasst; die einen versuchten den Zweck durch Apparate, die anderen durch Gipsverbände allein zu erreichen, während wieder andere Gipsverbände und Schienenapparate kombiniert anwendeten.

„In der Bardeleben'schen Klinik wurden die Verbände vorwiegend aus Gipsverbänden und Schusterspan hergestellt, für einige Verbände kam noch Heftpflaster und Bandeisen hinzu. Die Verbände wurden, um dem Assistenten die Aufgabe des Haltens während der Anlegung zu erleichtern, zweizeitig gemacht. Der zweite Teil wurde häufig mit Zuhilfenahme von Cambric-Hobelspan-Flanellbinden und Tischlerleim zu Ende geführt. Dieser Verband soll nach 12 Stunden trocken sein, so dass dann die Patienten aufstehen können. Bei einfachen Frakturen wurde der Verband am 1. oder 2. Krankheitstage, bei vorhandener Bruchgeschwust nach 1—2tägiger Lagerung auf einer Watson'schen Schiene angelegt, auch wenn die Bruchgeschwulst noch nicht verschwunden war.

Die Gehverbände für den Oberschenkel reichen von den Köpfchen der Mittelfussknochen bis zum Sitzknorren und werden in vier Akten angelegt:

1. Gipsverband bis zum Knie.

2. Lagerung mit erhöhtem Becken, manuelle Extension am Gipsverband des Unterschenkels.

3. Gipskataplasma von 80 cm Länge, 20 cm Breite mit 8facher Bindenlage um Oberschenkel und Becken.

4. Verbindung beider Verbände durch 4 Gipsbinden und 4 Schusterspäne. Gehversuche am nächsten Tage.

Es wurden so (nach dem Bericht auf dem 23. Chirurgenkongress) 21 Malleolenbrüche und 39 Diaphysenbrüche am Unterschenkel; 15 Oberschenkelbrüche, worunter ein komplicierter, behandelt. In drei Fällen der letzteren blieb jede Verkürzung aus."

Krause berichtete ebenfalls auf dem 23. Chirurgenkongress über mit ungefähr derselben Methode behandelte 23 Brüche beider Knöchel, 13 Brüche des äusseren Knöchels, 36 Unterschenkelbrüche, darunter drei komplicierte, zusammen 72 Fälle von Brüchen der Unterschenkelknochen. Krause wartet mit dem Anlegen des Gehverbandes mehrere Tage, bis die Bruchgeschwulst sich zur Höhe ausgebildet hat, und benützt diese Zeit zur Gewichtsextension bei Schrägbrüchen. Er verwirft die Behandlung bei Schrägbrüchen des Femurschaftes und bei Brüchen des Schenkelhalses, weil er glaubt, dass Malleolen, Knie und Unterschenkel einerseits, sowie Tuber ischii und absteigender Schambeinast andererseits den Druck durch den starren Gipsverband nicht aushalten.

Im Gegensatz zu Krause hat Dollinger (Centralblatt für Chirurgie 1894, No. 1) einen Gipsverband angegeben, „der auch bei hohen Schenkelfrakturen gut fixiert, die Bruchenden in ihrer redressierten Lage sicher festhält und alsogleich nach dem Unfall angelegt werden kann". Er bestrebt sich bei seinem Verbande, die Extremität zwischen der Sohle des Gipsverbandes und dem Tuber ischii gewissermassen zu suspendieren und zu extendieren und beschreibt zwei Fälle, wo sofort nach der Verletzung zwei Kranke mit einer Fraktur zwischen dem oberen und mittleren Drittel des Oberschenkels und unmittelbar über dem Knie in dem Verband vom Operationstisch weg in den Krankensaal gingen, und nach 3—4 Minuten ohne Stock umhergingen. Das Verfahren Dollinger's ist mit seinen eigenen Worten folgendes:

„„Zuerst wird nur der Fuss und der Unterschenkel mit einer dünnen Schicht Bruns-Watte bedeckt und unter die Sohle behufs Suspension eine einige Centimeter dicke Schicht Watte gebracht. Jetzt wird der Verband auf den Fuss und Unterschenkel angelegt, wobei darauf zu achten ist, dass sich die nassen Gipsbinden am Fussrücken, an den Malleolen und an der Ferse genau, ohne Falten anschmiegen. Unter die Sohle wird eine mit Absatz versehene Gipssohle befestigt, welche unterdes frisch angefertigt wurde. Ohne Absatz findet der Pat. beim Gehen keine Stütze. Der Unterschenkel wird mit einer wellenförmigen Gipsbinde spiralig umgeben, um hierdurch zwischen diesem und dem nachträglich anzulegenden Teil des Verbandes eine feste Verbindung zu bewerkstelligen. Ist dieser Teil des Verbandes hart, so folgt die Distraktion der Frakturenden.

Es wird eine fingerdicke, runde, glatt polierte, etwa 2 m lange Eisenstange mit dem einen Ende auf den Operationstisch, mit dem anderen auf einen kleinen Tisch gelegt. Auf diesen Tisch wird der Pat. so gelegt, dass der Kopf und die Schultern auf dem Operationstische, hingegen der Rumpf, jene Seite des Beckens, welche der gesunden Extremität entspricht, und die ganze gesunde Extremität der Länge nach auf der Stange liegt. Die Stange läuft zwischen dem Trochanter und dem Sitzknorren, zieht an der hinteren Fläche des gesunden Ober- und Unterschenkels entlang der Mittellinie und kommt hinter dem inneren Knöchel zu liegen. Ein mit Watte etwas gefütterter, starker, etwa vier Finger breiter Leinwandstreifen wird um den Sitzknorren gelegt, und behufs Kontraextension nach oben an einen starken, festgebundenen Gurt befestigt, während ein zweiter starker Gurt um den erhärteten Fussteil des Verbandes gelegt und mit dem Flaschenzug in Verbindung gebracht wird. Nun wird langsam mit dem Flaschenzug distrahiert. Nachdem ich mich durch Messung überzeugt, dass die Extension eine vollkommene ist, wird mit der Anlegung des Verbandes fortgefahren. Der obere Teil der Extremität wird mit einer dünnen, Becken und Rumpf werden mit einer etwas dickeren Schicht Watte bedeckt. Der Gipsverband beginnt am Unterschenkelteile des bereits harten Verbandteiles, setzt sich von hier über das Knie auf den Schenkel fort, erstreckt sich auf das Becken und reicht bei Frakturen im unteren Drittel des Oberschenkels bis zum Nabel, hingegen bei höheren Frakturen bis zur Brustwarze. Die nassen Gipsbinden schmiegen sich hier besonders um die Condylen, um den Trochanter, über denselben an die Aussenseite des Beckens und um den Sitzknorren, hier reicht der Verband etwas über den inneren Rand des Sitzknorrens. Auf die vordere und hintere Fläche des Verbandes kommt zur Verstärkung desselben je eine aus nassen Gipsbinden zusammengelegte, etwa 5 cm breite, 1—1½ cm dicke, noch weiche Gipsschiene, welche vom Becken bis unter das Knie reicht. Ueber dem Sitzknorren wird zwischen den Bindenschichten des Verbandes eine 8—10 cm breite, etwa 15 cm lange, aus aufeinander gelegten feuchten Gipsbinden frisch angefertigte, noch weiche Verstärkungsplatte eingefügt. Der eine Gehilfe sorgt während des Anlegens des Verbandes dafür, dass der Verband sich um den Sitzknorren und an der äusseren Fläche des Beckens über dem Trochanter genau anschmiegt und hält seine Hände bis zum Erhärten des Verbandes fest an diese Stellen gedrückt. Unterdessen hat der Arzt, der den Verband anlegt, dafür zu sorgen, dass der Verband über den Condylen gut anliegt, und soll an dieser letzteren Stelle den Verband hinter dem Knochen etwas eindrücken. Ist der Verband hart, so wird der Kranke samt der Eisenstange auf den Tisch gelegt, die Stange entfernt, auf den gesunden Fuss ein Schuh mit einer dicken Sohle gezogen und dann der Patient aufgestellt.“

„Die Brüche des Unterschenkels behandelt Dollinger mit abnehm-

baren, ähnlich angelegten Gipsverbänden, die vor dem vollständigen Erhärten auf beiden Seiten aufgeschnitten und wieder mit vier Riemen verbunden werden, die weiter oder enger gemacht werden können. Der Verband hat nach Dollinger den Vorzug, dass die Bruchenden stets revidiert, die Gelenke massiert und unter Umständen Wundverbände angelegt werden können. Er macht den Dauerverbänden, die bis über das Kniegelenk hinauf angelegt werden, den Vorwurf, dass sie das Kniegelenk steifstellen und die Muskulatur hierdurch schwächen (Centralbl. f. Chir. 1893, No. 46). Später liess Dollinger aus Kupferplatten, Stahlschienen und Leder einen „Schienenstiefel" anfertigen, der den gleichen Zweck erfüllen soll und 35—40 fl. ö. W. kostet (Centralbl. f. Chir. 1894, No. 10). Dollinger hat zur Zeit der Veröffentlichung zwei Fälle von Oberschenkel-, neun Fälle von Unterschenkelfrakturen und drei Fälle mit tuberkulöser Sprunggelenksentzündung mit diesen Verbänden erfolgreich behandelt. Es ist mir nicht recht ersichtlich, warum er Ober- und Unterschenkelbrüche nicht gleichmässig mit dem Gipsverband behandelt, da doch bei seinen Oberschenkelverbänden das Kniegelenk auch steifgestellt wird und er die daraus resultierenden Nachteile auch fürchten musste. Die Befürchtungen Dollinger's sind nach meinen Erfahrungen ganz unbegründet (Wörner, Zur Behandlung etc.)".

Elbogen (Prag. med. Wochenschr. 1894) hat ebenfalls in 46 Fällen die Gehbehandlung angewendet. Die Heilungsdauer betrug bei den Brüchen im oberen und mittleren Drittel des Unterschenkels 44¾ Tage, bei den Knöchelbrüchen 35 und bei den Oberschenkelfrakturen 52¾ Tage (Referat im Centralbl. f. Chir. 1895. No. 11).

Unter den Erfindern mehr oder weniger komplicierter Apparate zur Gehbehandlung der Frakturen ist zu erwähnen der Kriegsapparat von Hessing, der Schienen-Hülsenapparat mit Charnier in der Kniegegend von Harbordt, die Extensionsschiene von Liermann. Weitaus einfacher als alle diese Apparate ist die Bruns'sche Geh- und Lagerungsschiene, in der das in einem leichten Gipsverband liegende Bein befestigt wird; die Extension wird teils durch die Schwerkraft des Gliedes, teils durch eine Extensionslasche, oder bei der Lagerung durch Gewichte ausgeübt.

Alle diese Apparate lösen nun ja gewiss in vortrefflicher Weise das Problem der Gehbehandlung, nur ist eben, selbst wenn der Kostenpunkt nicht in Betracht käme, das Arbeiten mit orthopädischen Apparaten viel mühevoller. Wir haben daher von vornherein versucht, der Gehbehandlung aller Frakturen der unteren Extremität mit dem Gipsverband gerecht zu werden. Das von Dollinger angegebene Verfahren, nach welchem er Oberschenkelbrüche behandelt wissen will, haben wir auch für alle Frakturen am Unter-

schenkel angewendet, selbstverständlich mit entsprechenden Modifikationen je nach der Art der Verletzung, sodass sich bei uns jetzt die Behandlungsweise in folgender Art gestaltet: Für die Behandlung einfacher Frakturen am Oberschenkel benötigen wir einige Volkmann'sche, durch v. Bruns verbesserte Blechschienen, eine Bruns'sche Lagerungsschiene und das v. Bruns'sche sogenannte eiserne Kreuz, mit dem wir statt des Dollinger'schen Flaschenzugs mit Lagerung auf einem Rundeisenstab die Extension weit einfacher gestalten. Ist der Pat. bis zur Abnahme der Bruchgeschwulst ca. 8 Tage im Bett gelegen im Gewichtsextensionsverband, so wird der Gehverband angelegt, nachdem vorher das gebrochene Glied mit einer einfachen Mullbindenschicht umwickelt ist, und Stellen, wo stets ein stärkerer Druck auszuhalten ist, also Tuber ischii, Fussrücken, Bruchstelle, mit Watte gepolstert ist. Das wesentliche beim Dollinger'schen Verband ist aber eine dicke Watteschicht auf der Fusssohle, die am besten mit der ersten Deckbindenlage fixiert wird, ferner eine dicke Sohle aus Gipsbindenstreifen, ein hoher Gipsabsatz und ein möglichst exaktes Anlegen und Anstreichen aller Bindentouren an sämtlichen Knochenvorsprüngen, wie Malleolen, Tibia, Femurcondylen, Trochanter etc. Zur Verstärkung des Verbandes werden aus 5—10fachen Bindenlagen Longuetten gemacht; in den letzten Jahren haben wir, um den Verband möglichst leicht zu machen, diese Verstärkungen mit Aluminiumschienen ausgeführt.

Die Brüche des oberen und mittleren Drittels des Oberschenkels brauchen einen Verband, der den Thorax bis zu den Brustwarzen einschliesst, bei Brüchen des unteren Drittels genügt ein Beckengürtel bis zum Nabel; bei den Brüchen des Unterschenkels und den doppelten Malleolenbrüchen geht der erste Verband bis übers Knie hinaus, etwaige weitere bis zum Knie; bei Bruch eines Knöchels reicht der Verband bis zum Knie; alle Verbände immer bei gut rechtwinklig gestelltem und etwas supiniertem Fuss. Bei starker Dislokation oder starker Schmerzhaftigkeit wenden wir gern die Narkose an. Klagen die Patienten nach dem 1. und 2. Tage nichts, so kann man ziemlich sicher sein, dass der Verband gut sitzt, und es würde in der Privatpraxis zur Not genügen, alle paar Tage und schliesslich wöchentlich einmal nachzusehen. Frakturen beider Malleolen behandeln wir mit einem orthopädischen Schuh nach, der das Fussgelenk durch feste Einlagen steif hält und durch entsprechend geformte Sohle und Absatz den

Fuss noch in Varusstellung fixiert; der Schuh wird noch 5—6 Monate getragen.

Bei den komplicierten Brüchen werden einfache Durchstechungsfrakturen nach Reposition und aseptischem Verband wie subkutane behandelt. Bei schweren Fällen, wie sie sie sich durch schwere Gewalten, wie Ueberfahrenwerden, Sturz aus der Höhe oder Schussverletzungen ereignen, kommt die Gehbehandlung erst in zweiter Linie in Betracht. Der Beginn der Behandlung erfordert in der Regel einen schweren operativen Eingriff, der in Erweiterung der Wunde, Entfernung von Splittern, Reinigung der Wunde, ev. Naht der Knochen besteht. In den ersten Wochen erfordert die Wundbehandlung grösste Ruhe des Patienten, und die grosse Empfindlichkeit der Bruchstelle verbietet jede Manipulation, die im Interesse der späteren Funktionsfähigkeit auszuführen wäre, wenn die Lebensgefahr beseitigt und das Bein erhalten werden kann. Ist aber die Wundreaktion abgelaufen und die Empfindlichkeit nicht mehr so gross, so tritt die Behandlung in ihr Recht ein, welche allein eine schmerzlose und genügende Uebung der Gelenke gestattet, ohne die Heilung zu verzögern, nämlich die Gehbehandlung.

„Hier genügen aber die einfachen Gipsverbände nicht mehr; wir müssen dieselben mit Gelenken versehen. Diese Verbände werden aber unschön und schwer, auch wird der Gips bei stark secernierenden Wunden weich und unreinlich. Die Schienenapparate mit Gelenken, wie sie z. B. Liermann und Hessing angegeben haben, sind zu diesem Zweck nicht sehr geeignet. Bei der Liermann'schen Schiene ist die Fixation nicht genügend, auch entsteht sehr leicht Druck, der Hessing'sche Kriegsapparat muss in mehreren Grössen vorrätig gehalten werden, und die von Hessing vorgeschriebenen Leimverbände erfordern eine Technik, die sehr zeitraubend, mühsam und umständlich ist, wie v. Bruns betont; auch ist der Leim in der Nähe von Wunden kein sympathischer Gedanke. Unserem Zweck kann nur ein Schienenhülsenapparat vollständig genügen, der leicht und ohne Hilfe vom Mechaniker herzustellen ist, das gebrochene Glied fest umfasst, eine wesentliche Verschiebung der Fragmente unmöglich macht, gegen Wundsekret unempfindlich ist, leicht abgeändert und nach Bedarf gefenstert werden kann. Ein ganz vorzügliches Material zur Herstellung solcher Verbände haben Landerer und Kirsch in Stuttgart in die Verbandstechnik eingeführt, das Celluloid. Die beiden Herren haben schon bei ihrer ersten Veröffentlichung die Vielseitigkeit der Verwendungsfähigkeit des Celluloid hervorgehoben, ich habe das Material seit Sommer 1896 in ausgedehnter Weise im täglichen Ge-

brauch und dasselbe bald auch zur Anfertigung von Schienenhülsenapparaten für Frakturen verwendet. Es sind seither schon mehrfache warme Empfehlungen des Celluloid veröffentlicht worden, so namentlich von Maas, denen ich nur voll zustimmen kann, und wahrscheinlich wird es auch sonst zu den von mir zu schildernden und zu demonstrierenden Apparaten benutzt, weshalb ich wohl von den technischen, schon von Landerer beschriebenen Einzelheiten absehen kann.

Wenn also bei unseren Verletzten das Fieber und der Zustand der Wunde das Anlegen des Apparates erlaubt, gewöhnlich nach 3—6 Wochen, nehmen wir von dem verletzten Glied einen Gipsabguss. Handelt es sich um einen Oberschenkelbruch, namentlich um einen hochsitzenden, so muss an der Innenseite der Abguss bis zum Damm, aussen über den Trochanter major gehen. Das Negativ zum Abguss kann man, wenn Extension erforderlich, in zwei Zeiten machen, am besten mit Gipsbinden auf das blosse, gut eingefettete Glied angelegt, auch Gewichtsextension kann man ganz gut während des Erstarrens wirken lassen. Ist es ratsam, den Kranken in dem Apparat schweben zu lassen, d. h. soll er nicht auf der eigenen Sohle auftreten, so legen wir auf die Fusssohle des Kranken eine etwa 2 cm dicke Filz- oder Watteschicht. Die vom Glied abgenommene und wieder geschlossene Hülse wird mit Gips ausgegossen. Der Gipsabguss wird mit Vaselin stark eingefettet, damit der Celluloidbrei nicht zu fest mit dem Gips sich verbindet. Dann wird nach dem Fuss des Abgusses aus einer Celluloidplatte eine Sohle geformt mit Absätzen für die Gelenkverbindung, in der Knöchelgegend; Gelenke von Eisenblech oder nach der Empfehlung von Maas vorher angefertigte Gelenkstücke aus Celluloidplatten werden dann in bekannter Weise in die Celluloidmullschichten eingefügt, nachdem die Gelenkpartieen mit einem dick bestrichenen Vaselinläppchen vor dem Beschmieren mit der Masse gesichert sind. Ist der Verband erstarrt, so wird er aufgeschnitten, dem Kranken anprobiert, dann mit Schnürung versehen und am oberen Ende mit weichem Leder etwas gepolstert. Ohne dass die Festigkeit im Geringsten leidet, kann man Fenster hineinschneiden, wo man will, und die Wunde, ohne den Verband abzunehmen, behandeln, ebenso leicht ist auch der Verband zur Massage etc. abzunehmen, oder können damit ohne schmerzhafte Reizung der Bruchstelle und Wunden passive Bewegungen und Apparatübungen gemacht werden. Die Kranken gehen auch bei noch ganz beweglichen Fragmenten alsbald leicht und schmerzlos umher und die Extension ist in dem richtig angelegten Apparate eine vollständig genügende, wie ich mich an drei schweren Oberschenkelbrüchen, wo die Verbände von der 4.—6. Woche bis zur Consolidierung im 3.—5. Monat getragen wurden und eine nennenswerte Verkürzung nicht eingetreten ist, überzeugen konnte. Ist die Fusssohle, wie oben angegeben, verlängert worden, so schweben die Kranken im Apparat, der am Sitzknorren und durch die feste Schnürung und den exakten Sitz der Hülsen eine vorzügliche

Stütze bildet. Das Gewicht ist ein sehr geringes, durch die Gelenkteile aus Celluloid nach Maas noch erheblich herabgesetzt, der Apparat für das Bein eines kräftigen Mannes, wiegt etwas mehr als 1 kg. Die Celluloidgelenkteile können unter Umständen den Nachteil haben, dass sie sich bei vielem Gehen erwärmen und weich werden, ob sie sich von selbst entzünden können, bezweifle ich. Die Feuergefährlichkeit des Celluloid ist ohne Belang, da es nur brennt, wenn es in eine Flamme gehalten wird, sie soll übrigens nach Maas durch Zusatz von Chlormagnesium zum Celluloidbrei vollständig beseitigt werden können. Die Haltbarkeit ist eine unbegrenzte, Wundsekrete haben keinen Einfluss." (Wörner, Zur Gehbehandlung etc.)

Die Celluloidgelenkteile haben sich uns nicht auf die Dauer bewährt; wir lassen daher jetzt vom Schlosser einfache Stahlgelenke anfertigen, die in die Hülsen hereingenommen werden. Diese Apparate wenden wir zahlreich auch bei Nachbehandlung von Gelenkerkrankungen an.

Die in der Literatur niedergelegten Erfahrungen mit dem Gehverband beziehen sich ausschliesslich auf solche Beobachtungen, die in Krankenhäusern und Kliniken gemacht wurden, und von allen Seiten wird betont, dass die sorgfältigste ärztliche Beobachtung unerlässliche Bedingung zur Durchführung dieser Behandlungsmethode sei. Dr. Wörner hat es sich nun zur Aufgabe gemacht, den Gehverband auch auf seine Brauchbarkeit in der Privatpraxis, sowohl am Wohnort des Arztes, als auf dem Lande zu prüfen, da er erst dann zur richtigen Geltung kommen kann, wenn er Gemeingut der Aerzte geworden ist. Rechnen wir 9 in den Jahren 1894—96 behandelte subkutane Frakturen des Unterschenkels und 3 des Oberschenkels mit, so können wir sagen, dass auf diese Weise teils im Krankenhaus, teils in der Privatpraxis von 63 Frakturen des Unterschenkels 57 mit vollständiger, von 11 Oberschenkelfrakturen 11 mit denkbar bester Funktionsfähigkeit ausgeheilt sind. Bei den übrigen 6 liegen besondere Verhältnisse vor, die in vorheriger Gebrechlichkeit, im Alter etc. ihren Grund haben. Aus diesen Beobachtungen geht hervor, dass sowohl im Krankenhaus, als in der Privatpraxis bei Anwendung einiger leicht zu erlernender und leicht auszuführender Vorsichtsmassregeln die meisten subkutanen Brüche der unteren Extremität mit Gipsverbänden ohne weitere Gehapparate im Umhergehen behandelt werden können. Eine Einschränkung müssen wir, was die Privatpraxis betrifft, für die Oberschenkelfrakturen machen. Die Ausführung dieser Verbände erfordert eine grosse Technik und eine geübte Assistenz, und dürften sie sich daher nur für die Kranken-

hausbehandlung eignen; ausserdem besteht die Gefahr, dass, wenn die Patienten zu früh sich selbst überlassen werden, sich unter Umständen eine nachträgliche Verkürzung ausbilden kann, wie Wörner in einem Fall, wo die Nachbehandlung dem Hausarzt überlassen wurde, gesehen hat: die Fraktur ist für vollständig konsolidiert gehalten worden; Patient ging ohne Hülse umher, und es trat eine nachher nicht mehr zu korrigierende allerdings mässige Verkürzung ein. Sonst haben wir keine nachteiligen Folgen des Gehverbandes kennen gelernt. Wir sind kaum je einmal genötigt, den Verband wegen Druckschmerzen abzunehmen.

Die Gründe, die gegen seine Anwendung geltend gemacht werden, sind nicht stichhaltig. Dass der Gehverband eine besonders aufmerksame Beobachtung verlangt, ist nicht richtig. Jeden Beinbruch muss man sorgfältig beobachten, mag man ihn behandeln wie man will. Mehr verlangt der Gehverband auch nicht, ja die Nachbehandlung wird entschieden vereinfacht, da die Kranken, sitzt einmal der Verband gut, von Zeit zu Zeit den Arzt aufsuchen können.

Bliesener (Ueber die durch die Bardenheuer'sche Extensionsmethode an den Brüchen der unteren Gliedmassen erhaltenen funktionellen Ergebnisse) sagt: . . . „Noch weniger haben wir uns mit dem Gehgipsverbande anfreunden können, der zum Teil dieselben Schattenseiten hat, wie der Gipsverband überhaupt." Ebenso unbestimmt drückt sich Reichel[1]) aus: „Ich muss offen gestehen, dass ich mich bisher von den vielgerühmten Vorzügen dieser Behandlungsmethode noch nicht habe recht überzeugen können."

„Lauenstein hat auf dem 23. Chirurgenkongress bezweifelt, dass der Gipsverband eine Distraktion der Fragmente erzielen könne. Dies kann er sogar in schwierigen Fällen sehr wohl. Unterschenkelbrüche mit grossen Verschiebungen haben wir sogar ohne vorangegangene Gewichtsextension nur durch Ausgleichen mit dem Flaschenzug und dem Gehverband ohne Verkürzung heilen sehen und auch bei den Oberschenkelbrüchen hat der Gehverband die Verschiebung der Fragmente wie der beste Zugverband ausgeblieben." (Wörner, Die Behandlung etc.).

Borchard (Zur Behandlung der Frakturen, Centralblatt für Chirurgie 1903, Nr. 5) sagt über die Gehbehandlung: „Der Nachteil ist aber, dass man sie in der Privatpraxis nicht gut anwenden kann, und dass ferner die Beweglichkeit der Gelenke auch bei ihnen nicht

1) Handbuch der praktischen Chirurgie von v. Bergmann, v. Bruns und v. Mikulicz. Bd. IV.

unbeträchtlich leidet.“ Dass dies nicht richtig ist, haben wir im Vorausgehenden zur Genüge bewiesen.

Dass Gelenksteifigkeiten und erhebliche Muskelatrophieen durch den Gehverband entstehen sollen, ist ebenfalls unrichtig. Was die ersteren betrifft, so verschwinden dieselben, wenn sie überhaupt nach Abnahme des Verbandes vorhanden sind, unter geeigneter Behandlung sehr rasch, oft schon nach wenigen Stunden, weil immerhin minimale Bewegungen der Gelenke im Verband stattfinden und die für die Gelenkknorpel der unteren Extremität physiologische Belastung nicht aufgehoben ist, was von wesentlicher Bedeutung für die Funktion dieser Gelenke zu sein scheint, und die Muskelatrophie ist sicher keine grössere als bei jeder andern Behandlungsart.

Ebensowenig hat sich das anatomische Endresultat in fühlbarer Weise ungünstig gestaltet; im Gegenteil, wir haben bei unseren Nachuntersuchungen wiederholt Gelegenheit gehabt, vollständig normale Verhältnisse, soweit es der äusseren Untersuchung möglich ist, zu sehen. Dass natürlich bei recht schweren Frakturen für die Dauer sichtbare, wenn auch die Funktion keineswegs hindernde Verstellungen vorkommen, ist selbstverständlich, doch sind solche auch bei der sorgfältigsten Extensionsbehandlung nicht zu vermeiden, denn es wird sicher, und besonders am Unterschenkel, Fälle geben, die eine vollständige Adaption der Fragmente, selbst wenn man mit redressierenden Extensionszügen am freiliegenden Knochen angreifen könnte, nicht zulassen.

Alle diese Gründe sind kaum ins Gewicht fallend gegenüber den grossen Vorzügen der Gehbehandlung, von der v. Bruns[1]) sagt: „In dieser ausgedehnten Verwendung des Gehverbandes sehe ich geradezu einen wichtigen Fortschritt unserer chirurgischen Therapie.“ Die grösste Wohlthat für die Kranken sieht derselbe darin, dass der Gehverband ihnen selbst nach schweren Verletzungen das Krankenlager erspart, und über die Gelenksteifigkeiten und die Muskelatrophie spricht er sich in für die Gehbehandlung günstigem Sinne aus. Auch betont er, dass die Callusbildung und Konsolidation bei den Frakturen im Gehverband in kürzerer Zeit zustande kommt, als bei Bettruhe. Wir können dies bestätigen, denn, während nach Moritz und Leisrink[2]) nach der alten Methode die durchschnittliche Dauer bis zur Konsolidation bei Oberschenkelbrüchen abgesehen von den Schenkelhalsbrüchen 54,5 Tage, bei

1) Diese Beiträge Bd. XIX.

2) v. Bruns, Frakturen. Deutsche Chirurgie 26 u. 27.

Unterschenkelbrüchen 49,8 Tage beträgt, sind unsere Zahlen 39 und 39,4 Tage, bei den Oberschenkelfrakturen also 15,5, bei den Unterschenkelfrakturen 10,4 Tage weniger. Die Förderung der Callusbildung konnten wir am besten bei den komplicierten Frakturen beobachten, bei denen, sobald einmal die Kranken im Gehverband waren, die Konsolidation auffallend rasch vor sich ging.

Die beste Probe auf die Leistungsfähigkeit unserer Behandlungsmethode dürfte wohl das Endresultat abgeben, das sich bei unseren Unfallversicherten ergeben hat.

Bei den Oberschenkelfrakturen konnte von 4 Versicherten bei 3en die Rente nach längstens 5 Jahren eingestellt werden, beim 4., der ins Ausland verzogen ist, ist wahrscheinlich auch keine mehr nötig. Unter 63 Brüchen des Unterschenkels (Knöchelbrüche, Brüche des Tibia- und Fibulaschaftes) sind 30 Berufsunfälle, von denen 24=80% eine Rente nicht mehr beziehen. Bei den übrigen 6 liegen, wie schon erwähnt, besondere Verhältnisse vor. Auf Grund dieser Resultate, zusammengenommen mit denen der Nichtunfallversicherten, die durchweg vorzügliche sind, können wir nicht umhin, dieselben als sehr gute zu bezeichnen, und glauben, dass sie den bei der Bardenheuer'schen Extensionsbehandlung gefundenen nicht so sehr nachstehen.

Loew[1]) und Bliesener[2]) haben über die letzteren in Bezug auf die Unfallversicherten ebenfalls Nachforschungen gehalten. Loew fand, dass von 167 subkutanen Unterschenkelfrakturen (Knöchelbrüche, Schaftbrüche) 166 zu völliger Erwerbsfähigkeit gelangten; Bliesener berichtet über 45 weitere Fälle, von denen damals noch 4=8,8 % Rente bezogen.

Während demnach der letztere unter 45 doch 4 geschädigte Fälle fand, ist auffallend, dass Loew unter 167 Fällen nur 1 Rentner fand. Auch wir müssen uns Thiem anschliessen, der solche Erfolge „wie märchenhaft klingend" nennt. Wir können ruhig sagen, dass wir bei unserem Arbeitermaterial und bei unseren Schiedsgerichten solche Erfolge auch mit der Bardenheuer'schen Extensionsmethode niemals erreichen würden.

Auffallend ist auch die hohe Prozentzahl derjenigen, die vor Ablauf von 13 Wochen wieder vollständig erwerbsfähig wurden, bei Loew wenigstens beträgt sie ca. 70%. Wir müssen betonen, dass wir auch bei sehr guten Heilungsresultaten fast immer für einige Zeit (1/2 bis 1 Jahr) eine Schonungsrente gewähren, was wir für eine Forderung

1) Deutsche Zeitschr. f. Chir. Bd. 44. H. 5 u. 6.
2) Ibid. Bd. 55. H. 3 u. 4.

der Humanität und im Interesse der Berufsgenossenschaften und der Verletzten liegend halten müssen, denn ein Beinbruch ist und bleibt eine schwere Verletzung, die sich längere Zeit fühlbar macht.

A. Frakturen des Oberschenkels.

I. Frakturen am oberen Femurende.

Es kamen 16 Fälle zur Beobachtung, 5 bei Männern, 11 bei Frauen. Bezüglich des Alters verteilen sich die Fälle, wie folgt:

Zwischen	30	u. 50	Jahren . . .	4	Fälle
„	50	u. 60	„ . . .	1	Fall
„	60	u. 70	„ . . .	3	Fälle
„	70	u. 80	„ . . .	4	„
„	80	u. 90	„ . . .	4	„

Die anatomische Form der Frakturen konnten wir in 11 Fällen teils durch die Röntgenaufnahme, teils durch die Autopsie feststellen und es ist besonders interessant und lehrreich der Vergleich der ersteren mit dem Ergebnis der letzteren. Wenn wir der sehr klaren und praktischen Einteilung Kocher's folgen, so finden wir 3 mal die Fractura subcapitalis, darunter 1 mal die so seltene Fractura epiphysaria; 5 mal die Fr. intertrochanterica, 3 mal die Fr. pertrochanterica.

Die Behandlung bestand, soweit nicht eine interkurrente Pneunomie oder die Folgen eines Decubitus kurze Zeit nach der Verletzung zum Exitus letalis führten, teils in Gipsgehverbänden mit Hereinnahme des Abdomens, teils in Extension mit darauffolgender längerer Nachbehandlung mit der Bruns'schen Gehschiene oder Liermann'schen Schiene. Obgleich nun mit Ausnahme der Fractura subcapitalis, die aber auch, wie unten gezeigt werden soll, eine Ausnahme machen kann, die meisten Schenkelhalsbrüche mit knöcherner Vereinigung heilen, sind unsere Resultate keine sehr guten und wir glauben, dass wir den Grund dafür in der zu lange dauernden Ruhigstellung des Gelenkes analog den übrigen Gelenksbrüchen zu suchen haben. Ein Vergleich mit den Endresultaten Bardenheuer's, selbst bei älteren Leuten, der nach 8—14 Tagen Extension, je nachdem die Fraktur eingekeilt ist oder nicht, mit gymnastischen Uebungen beginnt, lässt den Unterschied deutlich erkennen.

Bardenheuer verwendet auch hier ganz besondere Sorgfalt auf die Art der Extension: durch Querzüge nach aussen und vorn (wenn der Trochanter stark nach hinten gewichen ist,

durch nach innen rotierende Züge glaubt er die Fraktur in die der natürlichen am nächsten kommende Lage zu bringen. Nun sagt aber Kocher (Beiträge zur Kenntnis einiger wichtiger Frakturformen S. 274): „Wer auf unsere Kasuistik, soweit wir die Frakturlinie durch Autopsie sicher feststellen konnten, einen Blick wirft, wird erstaunt sein, dass alle unsere frisch zur Autopsie kommenden Frakturen in der Richtung der Fractura inter- und pertrochanterica kombinierte Frakturen sind“ . . . „meistens ist in der einen oder andern Form der Trochanter major noch mit abgesprengt“. Nun hat ja freilich die bald darauf gefolgte Entdeckung der Röntgenstrahlen eine wesentliche Erleichterung der Diagnose dieser schwierigen Frakturen gebracht, es ist jedoch begreiflich, dass bei der trotz der Kompressionsblende noch immer sehr schwierigen Beckenaufnahme das Vorhandensein von kombinierten Frakturen entgehen kann, wie wir bei der Autopsie wiederholt sahen. Wir glauben daher auf Grund dieser Thatsachen, dass durch die in den meisten Fällen bestehenden anatomischen Verhältnisse ein wirksamer Angriff der Extension auf die proximalen Fragmente nicht gemacht werden kann, und dass wir auch bei dieser Frakturform in Analogie mit den Frakturen am oberen Humerusende das durch Extension Erreichbare durch die Extension in der Längsrichtung erzielen, und wenn wir, sobald es irgend möglich ist, gymnastische Uebungen damit verbinden, so glauben wir, dass wir mit dieser Behandlung ebenfalls gute Resultate erzielen.

Im Folgenden sollen 2 interessantere Fälle mit Ausgang in Heilung und 5 Fälle mit Knochenpräparaten näher beschrieben werden:

1. 36j. Mann erlitt am 23. VII. 96 eine Fractura pertrochanterica dadurch, dass derselbe, um nach etwas zu sehen, sich rasch umdrehte und dabei in der Hüftgegend ein Krachen fühlte und „einen Ruck, wie wenn etwas herausgefahren wäre“. Er hatte sofort heftige Schmerzen und konnte das l. Bein nicht mehr bewegen. Die klinischen Erscheinungen ergaben die Diagnose einer Schenkelhalsfraktur, welche die am 3. XI. 97 gemachte Röntgenaufnahme bestätigte: Schenkelhals erheblich verkürzt, steht in stumpfem Winkel zum Schaft, der Trochanter major steht erheblich höher als auf der andern Seite, und man sieht eine deutliche Bruchlinie oberhalb des kleinen Trochanters schräg nach aussen in der Richtung zum Ansatz des grossen Trochanters ziehen. Die Behandlung bestand in einem Gehgipsverband 5 Wochen lang, nach dessen Abnahme die Fraktur ohne Verkürzung geheilt schien; doch stellte sich allmählich eine Verkürzung ein, die jetzt nach 7 Jahren 4 cm beträgt, und der Pat. bezieht eine wohl dauernde Rente von 40%.

2. Am 10. IX. 01 wurde der 42j. Mann aus einem Wagen geschleudert und bot die klinischen Erscheinungen einer Luxatio femoris posterior, ausserdem sofort vollständige Peroneuslähmung. In Narkose wurde die Luxation reponiert, am 11. X. konnte Pat. mit einem Stock durchs Zimmer gehen. Die Röntgenaufnahme ergab den merkwürdigen Befund, dass der Kopf des Schenkelhalses etwa in der Gegend der Epiphysenlinie abgetrennt war. Leider wurde die Platte zerbrochen. — Die am 15. I. 04 stattgefundene Nachuntersuchung ergab, dass alle Bewegungen im Hüftgelenk vollständig normal sind, es besteht keine Verkürzung, und Pat. könnte auch wieder so gut gehen wie früher, wenn ihn daran nicht die immer noch bestehende Peroneuslähmung hindern würde. Die bei dem inzwischen sehr korpulent gewordenen Mann nur mit der Blende sichtbar zu machende Röntgenaufnahme lässt den Kopf etwas ellipsoid und an seiner oberen Contur in der Gegend der früheren Fraktur etwas unregelmässig erscheinen, doch ist offenbar eine knöcherne Vereinigung vorhanden, denn von dem damals sehr deutlichen Bruchspalt ist nichts mehr zu sehen. Es muss demnach nach der Verletzung noch ein Zusammenhang der Fragmente, wenn auch nur durch die bis zum Knorpelrand des Kopfes sich emporschlagende Synovialis bestanden haben, von dem aus die ja schon wiederholt beobachtete (vgl. auch Verhandlungen der deutschen Gesellschaft für Chirurgie, Kocher und Schede) knöcherne Vereinigung erfolgte.

3. 49j. Mann, erlitt am 4. II. 96 einen Fall auf die r. Hüfte, besorgte aber trotzdem seine Geschäfte weiter. 4. V. 96 erkrankte er mit heftigen Schmerzen in allen Gelenken. Am 25. VII. beim Aufstehen und Gehen durchs Zimmer verspürte er plötzlich einen heftigen Krach, konnte nicht mehr stehen, und das Bein legte sich nach aussen. Das Gelenk vereiterte und musste incidiert werden. Am 28. VIII. 96 ging der Mann an Pyämie zu Grunde. Die Sektion ergab frei in der Gelenkhöhle liegend ein halb wallnussgrosses Knochenstück, offenbar der gebrochene Gelenkkopf, ferner am Schenkelhals innerhalb der Kapsel eine Art glatt geschliffener Bruchfläche, die ziemlich frisch und unverändert erscheint. Es handelt sich also um eine Fractura colli subcapitalis ohne knöcherne Vereinigung.

4. 65j. Frau erlitt am 3. V. 01 einen Fall auf die r. Hüfte: Verkürzung, Aussenrotation, vollständige aktive Bewegungsunmöglichkeit, passiv sind die Bewegungen frei. Am 3. VI. Exitus ex decubitu. Die Sektion ergab eine intrakapsuläre Schenkelhalsfraktur; die Frakturlinie geht genau durch die Uebergangsstelle des Kopfes in den Hals. Die Fragmente waren nicht miteinander in Verbindung, das Lig. teres abgerissen.

5. 85j. Frau. 8. II. 98 Fall auf die Hüfte; nach der Röntgenaufnahme: Fractura pertrochanterica. 4. IV. 98 Exitus wegen Pneumonie.

Die Sektion ergab folgenden Befund: Der Schenkelhals ist vorn in der Linea intertrochanterica gebrochen, hinten 1 cm vor der Crista intertrochanterica, ausserdem ist der Trochanter major abgesprengt und überhaupt die ganze Trochantermasse in verschiedene Fragmente zersplittert. Der Schenkelhals ist mit der Aussenfläche des Schaftes unterhalb des Trochanter minor durch Callusmassen verlötet und die übrigen Fragmente unter sich und mit dem Schaft verbunden durch Callusmassen, so dass das Femurende eine gänzlich veränderte und unförmliche Gestalt angenommen hat (vgl. die Röntgenphotographie des Knochenpräparates Taf. XXIII, Fig. 15).

6. 70j. Frau. 13. XI. 99 durch Fall auf die Hüfte Fractura pertrochanterica. 8. XII. 99 Exitus wegen Pneumonie. Die Sektion ergab: Hals vorn in der Linea intertrochanterica, hinten etwas vor der Crista intertrochanterica gebrochen; ausserdem ist der Trochanter major zum grössten Teil in einer Ebene von oben vorn schräg nach unten hinten abgebrochen; die untere Spitze des Halsfragments hat sich nach Art der Einkeilung im Schaft eingegraben; die Bruchstücke sind durch fibrösen Callus schon ziemlich fest vereinigt.

7. 75j. Mann. 15. XII. 02 Fall auf die Hüfte. Verkürzung von 7 cm, Bein steht adduciert und etwas innen rotiert. Die Röntgenaufnahme ergiebt eine Fractura subtrochanterica mit querer Bruchfläche am Schaft, dabei ist das obere Fragment durch den Schaft nach oben geschoben und steht rechtwinklig zu diesem. 28. XII. 02 Exitus ex decubitu. Die Sektion ergiebt, dass keine reine Fractura subtrochanterica vorlag, sondern dass durch eine Keilfraktur noch der Hals am Uebergang in die Trochanterpartie gebrochen und durch Einkeilung mit dieser fest verbunden war, was an der gut gelungenen Aufnahme absolut nicht zu sehen war, also Y-Fraktur.

8. 42j. Frau hat im Jahr 1899 eine Schenkelhalsfraktur erlitten und kommt 1902 mit ausgesprochener Osteomalacie ins Spital. Sechs Wochen nach der deshalb ausgeführten Castration stirbt sie an deren Folgen. Die Sektion ergiebt, dass der Schenkelhals direkt am Schaft frakturiert ist; die Bruchstelle zeigt keine Knochenneubildung, die Bruchfläche ist glatt geschliffen, der Schaft ist am Schenkelhals vorbei in die Höhe gerückt und hat sich an der Darmbeinschaufel eine Art neuer Pfanne gebildet. Die Knochenteile sind ausgesprochen atrophisch.

II. Frakturen der Diaphyse.

Es wurden 14 Fälle behandelt, darunter 5 komplicierte. Ausserdem kamen noch zur Beobachtung 1 Querfraktur in der Mitte, Tod wegen Quertrennung des Rückenmarks (cfr. Fall 1 der Wirbelfrakturen) und 2 komplicierte Schrägfrakturen der Oberschenkel bei

einem 25j. Maurer, der 22 m hoch herunterfiel und von einem nachfolgenden 15 Ctr. schweren Stein getroffen wurde und ausser den Oberschenkeln noch beide Unterschenkel und 7 Rippen gebrochen hatte, ferner Berstung der l. Niere und der Milz. Tod infolge des Shoks.

1. Die subkutanen Frakturen (Tabelle I S. 456 u. 457).

Die Ursache der Verletzung waren entweder ein Sturz aus beträchtlicher Höhe oder direkte schwere Gewalten, wie Ueberfahrenwerden etc. In einem Fall ist Osteomalacie die Ursache.

Besonderer Erwähnung wert ist eine Spiralfraktur im oberen Drittel bei einem 18jähr. jungen Menschen, entstanden durch einen Sturz aus 6 m Höhe. Man sieht auf dem etwas verschwommenen Röntgenbild (Taf. XXIII, Fig. 16), dass die Spirale in die Trochanterpartie ausläuft.

Die Dauer bis zur Konsolidation betrug durchschnittlich nur 39 Tage; dabei wurde nicht mitgerechnet 1 Fall, bei dem wegen Weichteilinterposition die Naht gemacht wurde und die Heilung mit Eiterung erfolgte, und Fall 4 wegen der Komplikation mit Refraktur.

Was das Endresultat betrifft, so gehören von den 9 bis zu Ende behandelten Fällen 5 einer Berufsgenossenschaft an, von den übrigen ist bei 2en die Erwerbsfähigkeit nicht mehr beeinträchtigt, der operativ behandelte Fall ist zur Zeit noch zu 60% erwerbsunfähig zu schätzen und die 4. Kranke ist wegen ihres Knochenleidens nicht in Betracht zu ziehen, sie kann jedoch mit einem Stock leidlich gehen.

2. Die komplicierten Frakturen (Tabelle II S. 458).

5 Fälle: 2 Durchstechungsfrakturen mit aseptischem Verlauf, bei den übrigen erfolgte die Heilung unter starker Eiterung, 1 Fall endigte mit hoher Amputation des Oberschenkels.

Die Endresultate sind, wie aus der beigefügten Tabelle zu ersehen ist, für die Schwere der Verletzung und für den langen und schweren Heilungsverlauf, der z. B. bei der Schussfraktur nahezu 6 Monate in Anspruch nahm, sehr gute.

III. Frakturen am unteren Femurende.

2 Fälle: 1 Epiphysenlösung, 1 Fraktur des Condylus externus. Die Epiphysenlösung wurde durch die Abnahme eines Gipsverbandes wegen Coxitis verursacht. Gehverbände. Die kürzlich, 7 Jahre

Uebersicht der Diaphysen-Frakturen des Oberschenkels.

Alter Tag des Unfalls	Aetiologie	Röntgenbefund	Nachuntersuchungen	Rentenverhältnisse
16 Jahre 9. III. 96.	Treppe hinuntergefallen, nachfolgender Kamerad auf ihn.	Schrägfraktur im unteren Drittel rechts.	3. I. 04: Mässiges Genu recurvatum, Verkürzung 2,5 cm. Keine Atrophie. Arbeitet den ganzen Tag. Beim Gehen nach zwei Stunden Müdigkeit.	Glaubt sich in der Erwerbsfähigkeit nicht beeinträchtigt.
26 Jahre 22. IX. 96.	Verschüttung.	Grenze des unteren und mittleren Drittels Schrägfraktur links.	1. XII. 96: Beugung akt. u. pass. bis zu 1½ R möglich, keine Verkürzung; geht noch hinkend mit 1 Stock rasch und lebhaft.	ab 23. XII. 96 : 33⅓%. Ins Ausland verzogen.
5 Jahre 24. IX 96.	Fall auf ebenem Boden.	Schrägfraktur rechts in der Mitte.	Entlassung: Vollständig bewegliche Gelenke, Verkürzung kaum ½ cm, leichte Kurvatur nach vorne.	—
24 Jahre 22. III. 97.	Fall auf der Kellertreppe.	Schrägfraktur rechts 4 cm unterhalb des kleinen Troch.; nach 4 Monaten Refraktur.	Es besteht eine mässige Verkürzung, Hüftgelenk gut beweglich. Geht gut.	ab 10. IX. 97 : 100% ab 1. XII. 97 : 50% ab 19. V. 98 : 40% Wegen Betrugs Entziehung.
25 Jahre 5. I. 97.	Von schwerem Holzklotz getroffen.	Links: Schrägbruch an der Grenze des unt. und mittl. Drittels; Rechts: Luxatio fem. ischiadica.	Entlassung: Vollständige Beweglichkeit rechts; links Beugung aktiv u. pass. bis ¾ R möglich, Hüft- und Fussgelenk normal (21. II. 97).	ab 7. IV. 97 : 100% ab 1. VI. 97 : 66% ab 1. II. 98 : 50% ab 1. III. 99 : 40% ab 1. IX. 99 : 20% ab 1. III. 00 : 0%.

18 Jahre 29. IV. 98.	Fall aus 6 m Höhe.	Spiralfraktur links (Rechtsspirale) im oberen Drittel, am kleinen Troch. auslaufend.	14. VI. 00: Vollständig bewegliche Gelenke, keine Atrophie, Gang sicher u. gut. Klagt noch Schmerzen beim Heben in der linken Hüfte.	ab 20. VII. 98 : 50% ab 1. I. 99 : 30% ab 1. V. 00 : 0%.
26 Jahre 5. I. 98.	Fall aus 15 m Höhe.	Schrägfraktur rechts etwas unterhalb der Mitte.	16. VI. 99: Vollständig normale Gelenke, keine Atrophie, 2 cm Verkürzung.	ab 6. IV. 98 : 50% ab 1. XII. 98 : 33⅓% ab 1. XII. 99 : 20% ab 1. X. 03 : 0%.
22 Jahre 17. III. 99.	Fall aufs Trottoir.	Schrägfraktur rechts in der Mitte.	4. I. 04: Bei schlechtem Wetter immer noch Schmerzen.	Glaubt sich in der Erwerbsfähigkeit nicht beeinträchtigt.
47 Jahre 19. VII. 99.	Fall auf ebenem Boden.	Schrägbruch an der Grenze des mittl. u. oberen Drittels.	20. II. 04: Geht mit zwei Stöcken. Verkürzung 4 cm, Kurvatur nach vorn.	Ist vollständig Invalid. (Osteomalacie).
56 Jahre 1. II. 03.	Schlag mit 1 Prügel auf den l. Oberschenkel.	Schrägbruch links zwischen oberem u. mittl. Drittel.	15. XI. 03: Geht mit 1 Stock hinkend, Kniegelenk bis zu ¾ R beweglich.	Ist gegenwärtig noch auf 60% erwerbsunfähig zu schätzen.

Alter Tag des Unfalls	Aetiologie	Art der Fraktur	Heilungsverlauf	Nachuntersuchungen	Erwerbfähigkeit
26 Jahre 15. IV. 97.	Nahschuss.	Schmetterlingsbruch im oberen Drittel.	Der durch die Entfernung der Splitter entstandene Defekt ist nach der Heilung mit Callus ausgefüllt. Langdauernde Eiterung.	Nachricht vom 4. I. 04: Kniegelenk wenig beweglich, ab und zu Schmerzen, arbeitet als Kiesschaufler.	Nahezu vollständig.
41 Jahre 9. VI. 97.	Verschüttet.	Durchstechungsfraktur im unteren Drittel links (rechts Unterschenkelbruch).	Mit leichter Dislokation des unteren Fragments nach aussen geheilt; ein grosser Splitter ist seitlich aussen angeheilt. Aseptischer Verlauf.	4. I. 04: Gelenke gut beweglich; keine sichtbare Deformität; links ist der Splitter gut zu fühlen.	Ist vollständig erwerbsfähig.
47 Jahre 26. X. 97.	Ueberfahren.	Durchstechungsfraktur in der Mitte links. Weichteilwunde.	Ein 6 cm langer Knochensplitter wird ausgekocht und in die Markhöhlen getrieben. Heilt nicht ein u. muss später mit den nekrotischen Bruchenden entfernt werden.	Mit Dislokation des oberen Fragments nach vorn und Verkürzung geheilt; Kniegelenk nicht ganz normal beweglich.	Rente: ab 20. IV. 98: 100% ab 1. XII. 98: 40% ab 1. VIII. 99: 33⅓% ab 1. VIII. 01: 25% dauernd.
47 Jahre 3. I. 02.	Fall aus 3 m Höhe.	Durchstechungsfraktur in der Mitte rechts.	Aseptischer Verlauf. Heilung mit Dislokation des oberen Fragments nach vorn.	20. IV. 03: Verkürzung 2 cm, Kniegelenk bis zu 1 R. zu beugen. Klagt, dass er noch nicht schwer tragen könne.	Rente: ab 27. IV. 02: 100% ab 1. VIII. 02: 80% ab 1. XII. 02: 50% ab 1. V. 03: 35% In 2 Jahren Besserung zu erwarten.
17 Jahre 13. XII. 01.	Von der Transmission erfasst.	Biegungsbruch des l. Oberschenkels in der Mitte. Abreissung des l. Unterschenkels.	Amputation des Oberschenkels im oberen Drittel.	—	—

nach der Verletzung angestellte Nachuntersuchung ergab, dass eine Verkürzung des Beins um 7 cm vorhanden ist, die aber zum grössten Teil auf die Coxitis kommen dürfte. Die Beweglichkeit im Kniegelenk ist gut, doch besteht ein Genu recurvatum von ca. 1/4 R.

Die Fraktur des Condylus ext. entstand am 28. XI. 96 durch Fall eines Fasses gegen das r. Knie; der Condylus war schräg abgetrennt. Gipsverbände nach Dollinger bis zum oberen Drittel des Oberschenkels. Die Heilung erfolgte nach 4 Wochen. Bei der Entlassung Kniegelenk bis zu 1/4 R beweglich. Der Mann bezieht jetzt noch eine Rente von 45%, übertreibt aber erwiesenermassen stark.

Wenn wir noch einmal einen Blick auf die Endresultate unserer Oberschenkelfrakturen werfen, so können wir sagen, dass dieselben sehr gute sind, und ich glaube, dass wir diese guten Resultate hauptsächlich durch die Gehbehandlung erzielt haben. Nach Bliesener[1]) beträgt bei der Extensionsbehandlung die Dauer der Bettbehandlung mindestens 7 Wochen. Schon allein dieser Umstand lässt uns die Gehbehandlung wählen, abgesehen von den andern Vorteilen derselben.

B. Frakturen des Unterschenkels.

I. Subkutane Unterschenkelbrüche.

Es liegen 12 Fälle vor. Was die anatomische Form betrifft, so handelt es sich meistens um Schrägbrüche. 5 mal waren beide Knochen so ziemlich in gleicher Höhe, an der Grenze des unteren und mittleren Drittels gebrochen, 3 sind Supramalleolarbrüche, 2 betreffen das mittlere, 1 das obere Drittel, 1 Fall ist mit partieller Epiphysenlösung verbunden.

Die Behandlungsdauer betrug im Mittel bis zum Eintritt der Konsolidation 51 Tage, und zwar schwankt die Zeit zwischen 22 und 80 Tagen.

Ueber 11 von diesen 12 Fällen konnte eine Nachricht betreffs des Dauerresultats erhalten werden; bei dem 12. Fall können wir nach dem Entlassungsbefund annehmen, dass die Erwerbsfähigkeit nicht beeinträchtigt ist. 7 gehören einer Berufsgenossenschaft an; 2 von diesen letzteren beziehen eine Rente; der eine, dessen Fraktur die 80 Tage bis zur Konsolidation brauchte und mit Splitterung verbunden war, bezog nach 2 1/2 Jahren noch eine Rente von 15%, die als dauernd angesehen wurde (Abfindung); der andere ist

1) Deutsche Zeitschr. f. Chir. Bd. 55. H. 3 u. 4.

jetzt 71 Jahre alt, hatte eine Fraktur dicht unterhalb des Kniegelenks, die mit einer leichten Deformität ausheilte, und weil anzunehmen ist, dass er die dadurch bedingte statische Veränderung nicht mehr auszugleichen im Stande ist, bezieht er eine Rente von 30%, die wohl dauernd bleiben wird. Die anderen 5 erhielten nach Ablauf von längstens 2 Jahren eine Rente nicht mehr zugebilligt. Die 4 Nichtangehörigen von Berufsgenossenschaften gaben an, in ihrer Erwerbsfähigkeit in keiner Weise behindert zu sein, darunter ein 71jähriger Mann.

II. Komplicierte Unterschenkelfrakturen.

Ich habe über 7 Fälle zu berichten. Der Verlauf war meist ein sehr langwieriger unter teilweise sehr schwerer Eiterung. Immerhin war der Verlauf bei 2 Fällen ein guter.

Der eine der letzteren ist eine Durchstechungsfraktur bei einem 16j. Jungen, die innerhalb 52 Tagen mit sofort eintretender vollständiger Erwerbsfähigkeit heilte, der andere ist ein 56j. Mann, bei dem trotz breiter Wunde und trotzdem die Fibula an zwei Stellen gebrochen war, nach Naht der Fraktur mit Silberdraht die Konsolidation nach zwei Monaten erfolgte; der Mann bezieht jetzt nach 5 Jahren noch eine Rente von 35% wegen Steifigkeit im Fussgelenk, dieselbe wird jedoch noch herabgesetzt werden. Bei den übrigen fünf Fällen dauerte die Behandlung bis zur Heilung im Mittel $4^1/_2$ Monate.

Bei den sehr schweren Eiterungen verwendeten wir in den letzten Jahren die Steudel'schen Aluminiumschienen in Verbindung mit Gipsbinden, so dass das Wundgebiet frei und leicht zugänglich ist. Der Zugang ist so ein sehr guter und die Fragmente stehen fest bei einander. Bei einem beträgt die Rente 25%, ist aber noch herabsetzbar, einer arbeitet wieder täglich als Goldarbeiter mit wenig beweglichem Fussgelenk, einer, 58jähr. Mann fährt wie früher als Bote mit gut beweglichem Gelenk, bei einem 14jähr. Jungen ist die Funktionsfähigkeit nach 1 Jahr wieder eine vollständig normale geworden, 1 Fall endigte wegen Pyämie mit Amputation nach Griti und bezieht 70% Rente.

Trotz monatelanger Eiterung heilten also von 5 Fällen 4 doch noch, und das Endresultat ist bei diesen ein überraschend gutes.

Ich möchte noch über einen Fall von Pseudarthrose berichten, dessen Sektionspräparat wir in Händen haben: der 52j. Mann erlitt im Jahre 1880 einen komplicierten Unterschenkelbruch, der 13 Monate zur Heilung brauchte. 1885 Bruch desselben Unterschenkels, Konsolidation trat nicht ein. Im Januar 1886 soll in Tübingen ein Elfenbeinstift hineingeschlagen

worden sein. Er arbeitete von da an wieder und wurde im August 1899 wegen Schmerzen an dem Bein ins Spital aufgenommen, wo eine leichte abnorme Beweglichkeit an der Grenze des unteren und mittleren Drittels konstatiert wurde. Die Röntgenaufnahme (Taf. XXIII, Fig. 17) bestätigte die Diagnose der Pseudarthrose und liess den Elfenbeinstift zwischen beiden Unterschenkelknochen liegend erkennen. Dezember 1902 erlitt er eine Halswirbelfraktur (cfr. Fall 2 der Wirbelfrakturen) und starb an deren Folgen. Die Sektion ergab eine Pseudarthrose der Tibia, der Elfenbeinstift lag zwischen Tibia und Fibula, weit oberhalb der Frakturstelle.

III. Frakturen beider Knöchel.

Es wurden 11 Fälle behandelt. Betreffs des Sitzes der Fraktur handelte es sich 4 mal um die typische Malleolenfraktur, entstanden durch Umkippen des Fusses nach aussen durch direkte oder indirekte Gewalt; in den übrigen Fällen waren beide Knöchel ungefähr in gleicher Höhe gebrochen.

Die Dauer bis zur Konsolidation beträgt durchschnittlich 39,7 Tage (28—55).

Das Dauerresultat konnten wir bei 10 Fällen feststellen, beim 11. dürfen wir nach dem Entlassungsbefund annehmen, dass die Erwerbsfähigkeit nicht geschädigt ist. 7 sind Angehörige von Berufsgenossenschaften: Bei 2 von diesen wurde eine Rente nicht notwendig, weil sie nach der Heilung wieder vollständig arbeitsfähig waren. Bei vieren konnte die Rente nach längstens 2 Jahren weggelassen werden, 1 bezieht zur Zeit noch 50%, doch war dieser Fall dadurch kompliciert, dass der Mann am andern Bein auch einen Knöchel gebrochen hatte und schon vor der Verletzung an hochgradigem Plattfuss litt, der auf einer Seite osteotomiert wurde. Bei den 3 übrigen ist die Funktion und Erwerbsfähigkeit ungehindert. Nehmen wir dazu noch 6 weitere, nach demselben Princip früher behandelte Fälle, von denen 5 sofort nach der Heilung wieder arbeiteten, während der 6. einige Monate eine kleine Rente bezog (vgl. Wörner, Württ. Corr.-Blatt l. c.), so können wir sagen, dass von 17 Brüchen beider Knöchel 16 mit vollständig normaler Funktion des gebrochenen Beins heilten, ein glänzendes Zeugnis für die Gehbehandlung und den Resultaten der Extensionsmethode nach Bardenheuer in keiner Weise nachstehend!

IV. Komplicierte Frakturen der Knöchel.

Es ist über 3 Fälle zu berichten:

1. 53j. Fabrikant, wurde am 12. III. 00 von einer Beuge von Holzdielen, in die er sich beim Vorbeigehen verhakte und die infolgedessen rutschte, zu Boden geworfen. Die Wirkung der schweren Gewalt bei offenbar fixiertem Fuss zeigt das Röntgenbild (Taf. XXIII, Fig. 18): Fibula drei Fingerbreit über der Gelenkslinie gebrochen, Luxation des Fusses nach hinten (rechts Bruch die Tibia in der Mitte). Die Fraktur wurde wegen ungenügender Reposition kompliciert, und am 30. IV. kam der Pat. mit vereitertem Fussgelenk. Die Reposition war nicht mehr möglich und es wurde daher die Talusexstirpation mit breiter Eröffnung des Gelenks und Drainage ausgeführt. Dieser Eingriff führte auch rasch zur Heilung; nach 5 Wochen konnte der Mann mit einem orthopädischen Schuh nach Hause entlassen werden. Nachuntersuchung am 15. XII. 03: Die Conturierung der Knöchelgegend ist nicht auffallend verschieden von der des gesunden Fusses; die Entfernung der Spitze des Mall. ext. vom Fussboden ist R : L = 4,5 : 5,5 cm, des Mall. int. R : L = 4 : 5,5 cm. Das Fussgelenk ist etwas beweglich. Er arbeitet den ganzen Tag und kann beschwerdefrei 1—2 Stunden gehen.

2. 53j. Rechtsanwalt, erlitt am 29. I. 01 durch Ausgleiten über einen Trottoirrandstein einen komplicierten doppelten Knöchelbruch rechts; Wunde am äusseren Knöchel. Da trotz Reposition und antiseptischer Behandlung eine Vereiterung des Fussgelenks eintrat, wurde am 26. II. das Gelenk an drei Stellen eröffnet und ausgiebig drainiert, worauf unter allmählichem Nachlass der starken Eiterung die Heilung eintrat, so dass der Pat. am 28. IV. mit einer Celluloidhülse in ambulante Behandlung entlassen werden konnte. Auch bei diesem Fall ist das Resultat ein befriedigendes: Er geht auf ebenem Boden mit einem Stock rasch und sicher ohne Hinken und kann seinem Beruf ungehindert nachgehen. Die Fussgelenksgegend ist ziemlich verdickt, Gelenk gut beweglich, doch tritt noch ab und zu eine Fistel auf, aus der sich Knochensand abstösst.

3. 34j. Frau, erlitt am 21. II. 01 einen Fall aus Zimmerhöhe auf eine Futterschneidmaschine, in deren Getrieb der r. Fuss hängen blieb. während sie selbst vollends am Boden aufschlug; grosse Quetschwunde am äusseren Knöchel; beide Knöchel gebrochen. Direkt nach der Verletzung wurde vom Arzt ein abgebrochenes grosses Stück vom Talus herausgezogen. Sie wurde am 5. IV. mit vereitertem Fussgelenk gebracht; am 7. IV. wurde der Talus vollends exstirpiert und das Gelenkende der Tibia und Fibula reseciert; es traten nun noch Abscesse in der Wadenmuskulatur und der Fusssohle auf, so dass man ernstlich an die Amputation denken musste. Allmählich erfolgte aber doch ein Nachlassen der Eiterung, und am 22. VII. konnte die Frau mit einer Celluloidhülse entlassen werden. Die Frau kann jetzt wieder ihre Haushaltungsgeschäfte besorgen; am 1. VII. 03 wurde die Vollrente auf 60% ermässigt.

Diese 3 Fälle beweisen, dass es auch in ganz verzweifelten Fällen noch gelingen kann, die konservative Behandlung durchzuführen und ein verhältnismässig gutes Resultat zu erzielen. Dass bei Fall 1 und 3, die in desolatem Zustand in unsere Behandlung kamen, doch noch dieses Resultat erzielt wurde, haben wir sicher zu einem guten Teil der Exstirpation des Talus zu verdanken, auf deren gute Resultate schon v. Bruns bei einem traumatischen Plattfuss hingewiesen hat. Bei so schweren Eiterungen verschafft die Entfernung des Talus einen guten Zugang, und wenn er vollends frakturiert ist oder ein Hindernis für die Reposition bildet, so ist seine Entfernung indiciert.

V. Frakturen der Tibia.

a) der Diaphyse.

Es wurden 9 Fälle behandelt, 7 einfache, 2 komplicierte. Unter den ersteren 7 sind 2 Spiralbrüche in der unteren Hälfte, 2 Spiralfissuren im oberen Drittel, 2 Biegungsbrüche und eine partielle Epiphysenlösung am unteren Ende. Heilungsdauer im Mittel 33 Tage. Bei keinem von diesen Fällen wurde eine Rente notwendig.

Von den beiden komplicierten Frakturen starb der eine, ein 56-jähriger Knecht und Schnapspotator an Sepsis; der andere Fall, ein 24jähriger Maurer, bei dem der etwas unterhalb der Kondylenpartie sitzende Bruch mit leichter Dislocatio ad longitudinem in 80 Tagen heilte, bezieht seit 1898 eine Rente von 30%, die wohl dauernd bleibt.

b) des unteren Endes.

Zwei Fälle; der innere Knöchel ist in der Nähe der Gelenklinie abgebrochen. Der eine bezieht wegen einer Weichteilverletzung des linken Oberschenkels noch 50%, die Fraktur ist in guter Stellung mit vollständig beweglichem Fussgelenk ohne Beschwerden geheilt. Der andere, bei dem der objektive Befund derselbe ist, wurde anderweitig begutachtet und mit 15% pro 1902 abgefunden.

VI. Frakturen der Fibula.

Es wurden 12 Fälle von subkutaner Fraktur des äusseren Knöchels behandelt; der Sitz war meist einige Fingerbreit über der Knöchelspitze. Die Behandlung bestand in Gehverbänden; die durchschnittliche Dauer bis zur Konsolidation betrug 34 Tage (25—46).

Ueber das Dauerresultat haben wir bei allen Fällen Nachricht erhalten; von 9 Angehörigen einer Berufsgenossenschaft wurden bei 5 eine Rente nicht notwendig; dieselben arbeiteten kurze Zeit nach der Entlassung wieder; 1 bezog 1 Monat lang 50%, 2 beziehen noch 10% Rente, die aber bald in Wegfall kommen wird, 1 bezieht eine Dauerrente von 30%; derselbe ist aber durch einen alten mit 7 cm Verkürzung geheilten Oberschenkelbruch bedeutend in der Erwerbsfähigkeit beeinträchtigt. Von den übrigen 3 sind 2 mit vollständiger Arbeitsfähigkeit geheilt, der eine, ein Arzt, klagt noch ab und zu über Schmerzen beim Aufstehen von längerem Sitzen; der 3., dessen Entlassungsbefund ein sehr guter war, wünscht eine Rente von 30—50% (cfr. S. 400).

Es erübrigt noch, auf 2 Fälle von totaler Epiphysenlösung am unteren Ende der Tibia etwas näher einzugehen.

Der 1. Fall ist von dem früheren Assistenzarzt, Dr. Ulmer, (Fortschritte auf dem Gebiet der Röntgenstrahlen Bd. II) bereits eingehend beschrieben, und wiederhole ich der Vollständigkeit halber dessen Ausführungen: Der 19j. Mann wollte am 1. X. 98 einen mit Letten beladenen Schubkarren über eine ca. 25 cm vom Boden entfernte Diele schieben. Dabei verfehlte er mit dem r. Fuss die Diele, fiel erst auf die r. Fusssohle und dann auf die rechte Seite, zugleich schlug die Handhabe des Karrens auf den r. Fussrücken auf. Er konnte sofort nicht mehr gehen und wurde ins Krankenhaus getragen.

Befund am 1. X. 98: An der Aussenseite des r. Unterschenkels, 7 cm oberhalb des Knöchels ist eine umschriebene Schwellung; Druck in dieser Gegend schmerzhaft, ebenso bei Druck auf die Fibula entfernt von dieser Stelle. Dicht oberhalb des inneren Knöchels etwas nach vorne ist ebenfalls eine umschriebene Schwellung. Bei seitlicher Ansicht sieht man etwas oberhalb der Fussgelenkslinie eine Hauptprominenz, welcher bei der Palpation ein nach vorne stehender Knochenabsatz der Tibia entspricht. Vom inneren Knöchel an bis handbreit aufwärts ist Druck auf die Tibia schmerzhaft. Bei Bewegungsversuchen ist hier zuweilen Krepitation zu hören. Umfang des Unterschenkels 3 cm oberhalb der Knöchel rechts 24, links 20 cm. Bewegungen im Fussgelenk sind sehr schmerzhaft. Das Röntgenbild zeigt im unteren Drittel der Fibula eine leichte Abknickung nach innen. An der Tibia sieht man 10 cm oberhalb des inneren Knöchels beginnend, nach unten aussen in die Epiphysenlinie auslaufend, einen verwaschenen hellen Streifen. Oberhalb der Epiphyse erscheint die Tibia etwas verbreitert. Etwas überraschend diesem Bilde gegenüber ist eine seitliche Ansicht (Taf. XXIV, Fig. 19). Die Tibia ist hier oberhalb der Epiphysenlinie um 1 cm breiter als unterhalb derselben

und zwar bildet die vordere Kontur an der Epiphysenlinie einen scharfen Absatz. Die hintere Kontur geht als ununterbrochene Linie in die Gelenkkontur über. Vom fibularen Teil der Epiphysenlinie ausgehend, zieht inmitten der Tibia ein hellerer Streifen aufwärts und verliert sich ca. 8 cm weiter oben allmählich.

Es liegt also ein Bruch der Fibula im unteren Drittel vor und eine Schrägfraktur der Tibia. Das Eigenartige ist, dass die Fraktur sich nicht ins Gelenk fortsetzt, wie man erwarten sollte, sondern dass sie nur bis zur Epiphysenlinie geht und sich hier mit einer partiellen Epiphysenlösung kombiniert. Das untere Fragment besteht aus Epiphyse und einem prismatischen nach hinten und innen liegenden Stück der Diaphyse, dessen Spitze an der inneren Tibiakante gelegen ist. Dieses untere Fragment samt dem Fuss ist 1 cm weit nach hinten dislociert.

Die Entstehung lässt sich am einfachsten so denken: Pat. fiel auf den r. äusseren Fussrand auf mit ziemlicher Wucht. Es entstand in der gewöhnlichen Weise eine Schrägfraktur des unteren Tibiaendes, deren Bruchlinie beim Erwachsenen sich ins Gelenk fortsetzen musste. Da jedoch in diesem Fall der Epiphysenknorpel noch bestand, zog es der Bruch, hier angelangt, vor, in der Epiphysenfläche weiter zu gehen, statt die dicke Epiphyse zu durchbrechen. Das Aufschlagen des Karrens auf den Fussrücken trug zur Dislokation des unteren Fragments nach hinten bei.

Am 3. Tag nach der Verletzung ging Pat. im Gehverband; die bestehende Dislokation konnte nicht beseitigt werden. Nach 5 Wochen geht er ohne Verband. Entlassung 14. XI. geheilt. Umfang des Unterschenkels oberhalb der Knöchel rechts 23, links 20; daumenbreit oberhalb der Fussgelenkslinie fühlt man einen Knochenabsatz der Tibia, welchem bei seitlicher Ansicht eine geringe Hautprominenz entspricht. Druck an dieser Stelle ist schmerzhaft und zwar werden Schmerzen bis in die grosse Zehe angegeben (Nervus peroneus superfic.), welcher durch den Knochenabsatz der Tibia vorgedrängt ist und der sich leicht unter dem Finger hin- und herrollen lässt. Gang nicht hinkend, Fussgelenk frei beweglich. 11. IV. 99: Klagte bisher über Schmerzen an der vorstehenden Tibia unten; dieselben sind jetzt verschwunden, er spüre sie nur noch bei schwerem Tragen. 17. VII. 99: Der Vorsprung an der Tibia ist entschieden, abgeflacht, was auch die Röntgenaufnahme (Taf. XXIV, Fig. 20) ergiebt. Immer noch Schmerzen beim Tragen. 13. VII. 01: Keine Schmerzen mehr; vollständige Erwerbsfähigkeit. Ich habe nur noch hinzufügen, dass er ab 1. I. 99 30%, ab 1. VIII. 99 15% und ab 1. VIII. 01 0% Rente bezogen hat.

Der 2. Fall betrifft einen 15j. Jungen, der am 9. VIII. 03 von dem Sitzbrett einer sehr tiefgehenden Schaukel, hinter der er stand, eben als sie in Bewegung gesetzt war, in der Richtung von vorne innen gegen den l. Unterschenkel geschlagen wurde. Er konnte gleich nicht mehr stehen

und wurde ins Spital gefahren. Es wurde eine ziemlich starke Schwellung der ganzen Knöchelgegend konstatiert, sonst war kein sicheres Zeichen einer Fraktur vorhanden. Die Röntgenaufnahme von vorn nach hinten liess keine Fraktur erkennen. Da jedoch nach 3 Wochen Bettruhe immer noch eine Schwellung der inneren Knöchelgegend und des unteren Endes der Tibia vorn vorhanden war und beim Gehen immer noch Schmerzen bestanden, so wurde nochmals eine Aufnahme von der Seite (innerer Knöchel auf der Platte) gemacht, die ergab, dass das untere Ende der Tibia in der Epiphysenlinie verschoben ist und um $^1/_2$ cm hinter der Epiphyse vorsteht, ausserdem aber, dass vom unteren Ende der Diaphyse an der Vorderfläche ein ca. 5 cm langer Knochenkeil mit 1 cm dicker Basis abgesprengt ist, der noch im Zusammenhang mit der Epiphyse steht; die Diaphyse scheint in der Epiphysenfuge nach hinten und etwas nach aussen verschoben, wie sich aus der Aufnahme von aussen seitlich ergiebt (Taf. XXIV, Fig. 21). — Bei einer Nachuntersuchung am 22. XII. 03 war nur noch eine mässige Verdickung des inneren Knöchels nachzuweisen. Es besteht keine Behinderung in der Funktion des gebrochenen Beins.

Die Entstehung der Verletzung scheint in der Weise vor sich gegangen zu sein, dass bei etwas dorsal flektiertem und so fixiertem Fuss etwa im unteren Drittel die Gewalt von vorne eingewirkt hat und durch den Gegendruck an der oberen Talusfläche jener keilförmige Splitter von der Vorderfläche der Tibia abgesprengt wurde, der aber, anstatt durch die Epiphyse hindurch vollends ins Fussgelenk zu springen, in die Epiphysenfuge hinein seine Fortsetzung fand; der Rest der Kraft bewirkte die Verschiebung der Diaphyse gegen die Epiphyse.

Lauenstein (D. Zeitschr. f. Chirurgie 53. Bd., 5. und 6. H.) beschreibt eine „typische Absprengungsfraktur der Tibia" am unteren vorderen Ende derselben und führt sie ebenfalls auf den Gegendruck von seiten des Talus zurück.

C. Frakturen des Fusses.

I. Frakturen des Tarsus.

Es wurden 5 Fälle beobachtet, 1 Fraktur des Calcaneus, 2 des Talus, 1 des Talus und Calcaneus und 1 des Naviculare. Einer der letzteren, der mit einem komplicierten Knöchelbruch verbunden war, ist schon bei den Knöchelbrüchen erwähnt worden. Die Krankengeschichten der anderen 4 lasse ich folgen:

1. (Wiederholt aus Band II der Fortschritte auf dem Gebiet der Röntgenstrahlen, von dem früheren Assistenzarzt des Spitals, Dr. Ulmer, veröffentlicht.)

Der 53j. Mann hatte im Januar 1898 einen Unfall in der Weise er-

litten, dass eine Leiter, die er 4 m hoch bestiegen hatte, umstürzte und er auf beide Füsse fiel, wobei der l. Fuss mit der Fersengegend auf eine Leitersprosse aufschlug. Er hatte sofort heftige Schmerzen, in beiden Füssen, besonders dem linken und konnte nicht mehr gehen. Andern Tags war der ganze l. Fuss bis an die Zehen dick geschwollen und grün und blau verfärbt.

Am 19. April kam er ins Krankenhaus mit der Angabe, dass er auf den linken Fuss nicht auftreten könne. Der l. Fuss war damals bis über die Knöchel stark geschwollen und in der Tarsalgegend sehr schmerzhaft. Nach Anlegung eines Celluloidverbandes konnte er ohne Schmerzen gehen und nach 6 Wochen blieb der Fuss abgeschwollen.

Am 6. August kam der Verletzte zur Begutachtung; er klagte über Schwäche im l. Fuss, Schmerzen beim Gehen und zeitweises Anschwellen. Befund: Gang hinkend, l. Fussgelenksgegend um 1½ cm dicker als rechte, Tarsalgegend etwas voller, l. Wade um 1,5 cm dünner. Abstand des Mall. int. bis zum Fussboden links 5,5, rechts 6,5 cm, des Mall. ext. beiderseits 4,5 cm. Links ist die Fersengegend verbreitert und der Proc. post. calcanei prominiert mehr als rechts. Dorsalflexion aktiv und passiv möglich, Plantarflexion unmöglich.

Die Diagnose Calcaneusfraktur wurde durch die Röntgenaufnahme bestätigt. Auf den Röntgenbildern fällt sofort die Formveränderung des Calcaneus ins Auge. Links erscheint derselbe in seinem vorderen und und mittleren Teil niederer als rechts und die Grenze zwischen Talus und Calcaneus undeutlich. Die hintere Kontur des Calcaneus ist nach oben unterbrochen, indem der oberste Teil nach hinten vorspringt. Von diesem Vorsprung an nach vorn grenzt sich dieser obere Teil vom unteren durch längsverlaufende, verwaschene Streifen ab. Auch im vorderen Teil des Calcaneus sind hellere und dunklere Schatten. Die Messung am Röntgenbild ergiebt: Höhe des Proc. post calcanei links ½ cm mehr als rechts; Höhe des calcan. in der Mitte links um 1,5 cm weniger. Eine Vergleichung der beiderseitigen Talusumrisse ergiebt keinen Unterschied; dagegen ist eine Lageveränderung des Talus eingetreten, indem der hintere Teil desselben links um 1,5 cm tiefer steht, der vordere dagegen nur um ½ cm. Der Talus ist somit im ganzen tiefer getreten, hat aber zugleich eine geringe Drehung um die Queraxe gemacht, so dass jetzt im Verhältnis zur Trochlea das Caput tali links etwas höher steht.

Es handelt sich somit um einen Ein- und teilweisen Ausbruch der oberen Wand des Calcaneus, insbesondere um einen Bruch des Sustentaculum tali (innerer Knöchel links 1 cm tiefer). Ein Teil der ausgebrochenen oberen Calcaneuswand wurde durch den in den Calcaneus hineingetriebenen Talus nach hinten gedrängt und folgte zugleich etwas dem Zug der Achillessehne, woraus sich die ½ cm betragende Höhendifferenz zu Gunsten des linken Proc. post. calcanei erklärt. Der Talus ist nicht verletzt und hat nur eine Lageveränderung in oben angedeutetem Sinn erfahren.

2. Der 53j. Mann fiel am 21. II. 00 durch das Scheunenloch ca. 6 m hoch auf den Boden herab gerade auf beide Füsse; er fiel nicht um, hatte aber sofort im l. Fuss heftige Schmerzen, die sich aber bei der nach 8 Tagen wieder aufgenommenen Arbeit so steigerten, dass er am 21. III. 00 das Spital aufsuchte, wo folgender Befund erhoben wurde: P. wickelt beim Gehen den Fuss nicht ab; das Fersenbein erscheint verbreitert und ist bei seitlichen Bewegungsversuchen empfindlich. Die Bewegungen im Fussgelenk sind beschränkt. Entfernung von der Spitze des Mall. ext. bis zum Boden R : L = 5,5 : 5,8 cm, des Mall. int. R : L = 6,2 : 5,8; Länge des Fusses von der Grosszehenspitze bis zur Ferse R : L = 26,5 : 25,5 cm. Umfang von dem einen Malleolus zum andern über die Sohle gemessen R : L = 17 : 18 cm; Umfang über die Knöchelgegend R : L = 25 : 28 cm.

Die Röntgenaufnahme ergiebt: Der Calcaneus ist vollständig zertrümmert und breitgedrückt; man kann 4—5 Fragmente unterscheiden. Von der Knochenstruktur ist nichts zu sehen: der Calcaneus ist in wolkige Massen verwandelt und die Hauptfraktur scheint von oben nach unten durch den vorderen Teil des Calcaneus zu gehen; diese Frakturlinie setzt sich nach oben in den Talus fort und sprengt von demselben den vorderen Teil ab, teilt sich in der Mitte des Taluskörpers, sodass der Talus ohne wesentliche Dislokation in drei deutlich von einander zu unterscheidende Fragmente getrennt ist.

Es handelt sich demnach um einen Zertrümmerungsbruch des Calcaneus, verbunden mit Fraktur des Talus, durch direkte Gewalt.

3. Der 43j. Mann wurde am 9. III. 02 infolge Durchgehens der Pferde vom Leiterwagen geworfen. Er blieb mit dem l. Fuss im Leitseil hängen, konnte sich auf dem Boden rasch wenden und unter dem Wagen in hängender Stellung halten: den Kopf an dem hinteren Wagenteil, die Füsse den Pferden zugewendet, den Bauch dem Wagen zu; der l. Fuss blieb am Leitseil hängen, mit den Händen hielt er sich am Wagen fest, den r. Fuss hielt er nach vorn gestreckt, wurde so weiter geschleift und glaubt, dass der Fuss mit grosser Wucht gegen einen Markstein gestossen und zugleich in Klumpfussstellung gedreht worden sei. Der Fuss schwoll unterhalb der Knöchel stark an, er konnte aber nach 6 Tagen wieder herumhinken; die fehlerhafte Stellung habe der Fuss bis jetzt beibehalten, das Gehen werde seither schlechter.

Status: Man sieht eine Schwellung mässigen Grads, die etwa von der Fussgelenkslinie vorn bis zur Mittellinie des Mittelfusses reicht. Während links ein mässiger Grad von Plattfuss besteht, ist rechts der innere Fussrand wenigstens 2 cm vom Boden entfernt, auch bei vollständiger Belastung. Die Konturen des äusseren Knöchels treten schärfer hervor als links. Der ganze Fuss ist um seine Längsaxe gedreht und steht in Varusstellung fest. Flexion und Extension ist aktiv und passiv stark beschränkt,

aber nicht schmerzhaft, ebenso Pro- und Supination. Unterhalb des inneren Knöchels und nach vorn von demselben fühlt man einen abnormen, sehr schmerzhaften Knochenvorsprung, während unter dem äusseren Knöchel eine geringe Einbuchtung ist.

Die Vergleichung der Röntgenaufnahmen beider Füsse von der Seite (äusserer Knöchel auf der Platte) ergiebt, dass am kranken Fuss (Taf. XXIV, Fig. 22) die am gesunden ganz genau mit der unteren Tibiafläche parallel verlaufende obere Kontur des Talus einen Winkel mit dieser macht und abgeflacht erscheint. Bei genauerem Zusehen erkennt man, dass dies auf einer Einwärtsdrehung dieses Talusteils um seine Längsaxe bedingt ist, denn man sieht seine mit der Tibia artikulierende Fläche breiter, ferner steht die äussere der die Talusrolle begrenzenden Linien der unteren Tibiafläche näher und die die Articulatio talo-calcanea post. begrenzenden Linien machen einen spitzen Winkel, während sie beim gesunden Fuss parallel sind. Ferner ist die obere Begrenzungslinie des Talus keine kontinuierliche Linie, sondern am vorderen Ende der Talusrolle ragt ein schnabelförmiges Knochenstück über ihr Niveau heraus und man hat den Eindruck, dass der Talus am Beginn seines Halses in zwei Teile frakturiert ist durch eine frontale Bruchfläche und dass das hintere Fragment sich um seine Längsaxe nach innen gedreht hat durch den Druck der Tibia, während das vordere Fragment durch den Zug des M. tibialis mit dem Fuss nach aussen und oben gedreht und in dieser Stellung durch Infraktion festgehalten wurde. Die Vergleichung der Bilder von vorn nach hinten lassen nur erkennen, dass der Unterschenkel mit der Talusrolle nach einwärts vom Fuss geschoben ist.

Es handelt sich also um eine Luxationsfraktur des Talus durch Stoss gegen die Fusssohle.

4. Am 11. IV. 01 fiel der 19 j. Mann ca. 24 Sprossen hoch rittlings von einer Leiter auf das Pflaster mit Gesäss und Füssen auf; Näheres kann er nicht angeben; er konnte nicht mehr aufstehen wegen Schmerzen im l. Fuss. Am 12. IV. findet man die Fussgelenksgegend besonders an der Innenseite etwas gerötet und geschwollen, die Bewegungen im Fussgelenk sind nur mässig schmerzhaft, bei forcierten Bewegungen hört man etwas Krepitation.

Auf der seitlichen Röntgenaufnahme (Taf. XXIV, Fig. 23) sieht man eine Bruchlinie in der Richtung der Längsaxe des Fusses verlaufen, welche das untere Drittel des Naviculare abgesprengt hat.

Was die Entstehung dieser seltenen Verletzung betrifft, so muss man sich denken, dass der Pat. mit dem Gesäss auf den senkrecht auf dem Boden stehenden Fuss auffiel, wodurch dieser in seiner Längsrichtung komprimiert wurde.

Einen Fall von Fraktur des Naviculare tarsi mit ähnlicher Entstehungsart beschreibt Kohlhardt (Fortschritte auf dem Gebiete der

Röntgenstrahlen I. Bd., 6. Heft).

II. Frakturen der Metatarsi und Zehen.

Es standen 4 Frakturen der Metatarsalknochen in Behandlung: 2 des V., 1 des III. und 1 des I.—V., und 3 Frakturen der grossen Zehe. Die Behandlung bestand teils in Bettruhe, teils in Gipsverbänden.

Die Nachuntersuchungen ergaben, dass bei 2 Metatarsusbrüchen keine Rente nötig wurde, die andern beziehen eine Rente von 10%.

Von den 3 Zehenbrüchen bezieht 1 eine Rente von 10%, die in Wegfall kommen kann.

Frakturen der Patella.

Es wurden 2 Fälle behandelt; ich nehme dazu noch einen 3. am 19. I. 04 zugegangenen Fall.

Das Bestreben der Chirurgen geht allmählich immer mehr dahin, die Grenzen für die operative Behandlung möglichst weit zu ziehen. Auch wir haben in allen 3 Fällen dieselbe mit idealem Erfolg durchgeführt und zwar in allen Fällen am 3. Tage nach der Verletzung. Ich lasse kurz die Krankengeschichten folgen:

1. 33j. Briefträger, Fall am 2. II. 99 aufs r. Knie. 4. II. Operation. 3 Bruchstücke, 1 oberes, 1 unteres mediales grösseres und laterales kleineres. Naht mit 3 Silberdrähten. Reaktionslose Heilung. 19. II. Beugung und Streckung im Umfang von 1/2 R. aktiv möglich. Beim Versuch aufzustehen, rutscht Pat.; man hört einen Krach und er kann das Bein nicht mehr gestreckt halten; ca. 1/2 cm breiter Spalt. Wird weiter mit Bettruhe und Einbinden behandelt. 13. III. erster Gehversuch. 18. III. Entlassung: Pat. geht gut, Beugung bis 1/2 R. möglich, Streckung vollständig; knöcherne Heilung.

Nachuntersuchung: Dezember 03 vollständig normale Funktion, versieht seinen Dienst als Briefträger ohne alle Beschwerden.

2. 50j. Schreiner. 1. II. 00 Fall aufs Knie; keine Funktionsstörung; 10. III. Sturz auf eine Treppe nach rückwärts und dann Versuch, sich aufzurichten; Diastase von 3 cm. 13. III. Operation. Querriss in der Mitte, Naht durch 2 Silberdrähte. Reaktionslose Heilung.

Nachuntersuchung: Februar 1904: Vollständig normale Funktion; will beim Tragen von schweren Lasten Schmerzen im Knie haben; arbeitet als Schreiner.

3. 56j. Bierbrauer. 18. I. 04 rutschte er auf einem glattem Boden aus, wollte sich halten und fiel rückwärts zu Boden. Er merkte sofort,

dass an der Kniescheibe etwas gebrochen sei. 20. I. Operation. Patella in der Hauptsache durch einen Querriss in der Mitte in ein oberes und unteres Fragment, die Fragmente durch je einen Längsriss ebenfalls in 2 Teile geteilt; Knorpelfläche der Hauptfragmente erhalten. Der Knochen ist so brüchig, dass der Bohrer einen Teil zerbröckelt; mit einer gewöhnlichen Nadel werden 3 Aluminiumbroncedrähte durch die Fragmente geführt. Heilung reaktionslos. 1. III. Pat. geht mit Stock, Beugung und Streckung aktiv im Umfang von $^1/_2$ R. möglich.

Es ist mir eine angenehme Pflicht, meinem hochverehrten Chef, Herrn Dr. Wörner, für die Anregung zu dieser Arbeit und die mir gütigst gewährte Unterstützung, sowie meinem hochverehrten Lehrer, Herrn Prof. Dr. v. Bruns, für das ihr geschenkte Interesse meinen verbindlichsten Dank auszusprechen.

Litteratur.

Bardenheuer, Die Behandlung der intra- und juxtaartikulären Frakturen mittelst Extension und orthopäd. Massnahmen während der eigentlichen Frakturheilung. Verhandl. der Deutschen Gesellsch. f. orthopäd. Chir. 1903. — v. Bergmann-v. Bruns-v. Mikulicz, Handbuch der praktischen Chirurgie. — Bliesener, Ueber die durch die Bardenheuer'sche Extensionsbehandlung an den Brüchen der unteren Gliedmassen erhaltenen funktionellen Ergebnisse. Deutsche Zeitschr. f. Chir. Bd. 55. H. 3 u. 4. — Borchard, Zur Behandlung der Frakturen. Centralbl. f. Chir. 1903. Nr. 5. — v. Bruns, Beiträge über den Gehverband bei Frakturen und Operationen an den unteren Extremitäten nebst Beschreibung einer neuen Geh- u. Lagerungsschiene. Diese Beiträge. Bd. X., XX. — Golebiewsky, Atlas und Grundriss der Unfallheilkunde. — Kocher, Beiträge zur Kenntnis einiger praktisch wichtiger Frakturformen. — Kohlhardt, Seltene Verletzungen der Fusswurzel. Fortschritte auf dem Gebiet der Röntgenstrahlen. Bd. I. H. 5 u. 6. — Krönlein-Bruns, Luxationen, Frakturen, Allgemeines. Deutsche Chirurgie. Lief. 26 u. 27 (1. 2.). — Lauenstein, Eine typische Absprengungsfraktur der Tibia. Deutsche Zeitschr. f. Chir. Bd. 53. H. 5 u. 6. — Loew, Ueber Heilungsresultate von Unterschenkelbrüchen mit Bezug auf das Unfallversicherungsgesetz. Deutsche Zeitschr. f, Chir. Bd. 44. H. 5—6. — Pagenstecher, Die Fraktur des Os scaphoideum und ihr Ausgang in Pseudarthrose. Münch. med. Wochenschr. 1903. Nr. 44. — De Quervain, Beitrag zur Kenntnis der kombinierten Frakturen und Luxationen der Handwurzelknochen. Monatsschr. f. Unfallheilkunde u. Invalidenwesen. 1902. H. 3. — Rauber, Lehrbuch der Anatomie. — Reisinger, Kasuistische Beiträge zur Nervenlösung bei Radialislähmung nach Oberarmfrakturen. Diese Beiträge Bd. 36. H. 3. — Thiem, Handbuch der Unfallerkrankungen. Deutsche Chirurgie. Lief. 67. — Ulmer, Zu den Verletzungen des Fusses und Unterschenkels. Fortschritte auf dem Gebiet der Röntgenstrahlen. Bd. II. H. 2. — Wagner und Stolper, Die Verletzungen der Wirbel-

säule und des Rückenmarks. Deutsche Chirurgie. Lief. 40. — Verhandlungen der Deutschen Gesellschaft für Chirurgie. 1902 u. 1903. — Wolff, Die Frakturen des Os naviculare carpi nach anatomischen Präparaten. Deutsche Zeitschr. f. Chir. Bd. 69. H. 5 u. 6. — Ders., Ist das Os naviculare carpi bipartitum und tripartitum Gruber's das Produkt einer Fraktur? Nebst Mitteilung eines Falles angeborener beiderseitiger Teilung des Naviculare carpi. Deutsche Zeitschr. f. Chir. Bd. 70. H. 3—4. — Wörner, Die Behandlung von Frakturen und Gelenksentzündungen an den unteren Extremitäten mit dem Gehverband. Württ. med. Korr.-Blatt 1897. — Ders., Zur Gehbehandlung schwerer komplicierter Frakturen der unteren Extremität. Arch. f. klin. Chir. Bd. 59. H. 2. — Ders., Zur Kasuistik der Wirbelsäuleverletzungen. Fortschritte auf dem Gebiet der Röntgenstrahlen. Bd. II. H. 2.

Erklärung der Abbildungen auf Taf. XXI—XXIV.

Taf. XXI.
Fig. 1. Fractura colli chir. humeri (während der Heilung).
Fig. 2. Fractura colli chir. humeri (nach der Heilung).
Fig. 3. Fractura colli chir. humeri (frisch).
Fig. 4. Fractura colli chir. humeri (nach der Heilung).
Fig. 5. Spiralfraktur des Humerus.
Fig. 6. Pseudarthrose des Humerus.
Taf. XXII.
Fig. 7. Fractura olecrani (Naht).
Fig. 8. Fraktur am unteren Ende des Humerus (frisch).
Fig. 9. Fraktur am unteren Ende des Humerus (nach der Heilung).
Fig. 10. Fractura (Pseudarthrosis) antibrachii.
Fig. 11. Fractura (Pseudarthrosis) antibrachii.
Fig. 12. Fractura oss. navicularis manus invet.
Fig. 13. Fractura oss. navicularis manus invet.
Fig. 14. Fractura radii et proc. styl. ulnae; Luxatio ossis lunati.
Taf. XXIII.
Fig. 15. Fractura colli femoris (Röntgenbild des Knochenpräparats).
Fig. 16. Spiralfraktur des Oberschenkels.
Fig. 17. Pseudarthrose der Tibia (Elfenbeinstift!).
Fig. 18. Komplicierter Knöchelbruch.
Taf. XXIV.
Fig. 19. Partielle Epiphysenlösung am unteren Ende der Tibia (frisch).
Fig. 20. Partielle Epiphysenlösung am unteren Ende der Tibia (geheilt).
Fig. 21. Partielle Epiphysenlösung am unteren Ende der Tibia (frisch).
Fig. 22. Fractura tali.
Fig. 23. Fractura ossis navicularis tarsi.

IX.

AUS DEM

STÄDTISCHEN HOSPITAL IN SCHW. GMÜND.

OBERARZT: DR. WÖRNER.

Die Kropfoperationen am städtischen Hospital in Schw. Gmünd von 1896—1903.

Von

Dr. H. Closs,

prakt. Arzt in Obersontheim, früherem Assistenzarzt am Hospital.

(Mit 6 Abbildungen.)

Die Schwäbische Alb ist als Kropfgegend bekannt. Von ihren nördlichen Ausläufern und den angrenzenden Thälern, besonders vom Rems- und Leinthal stammen unsere Kranken. In Gmünd selbst, sowie in den umliegenden Landorten, namentlich Leinzell, dann in der Umgebung von Schorndorf sind Kröpfe endemisch und sehr häufig. Erst mit der Uebernahme des Gmünder städtischen Hospitals durch Herrn Dr. Wörner im Jahr 1896 beginnt die Reihe der Kropfoperationen, die nunmehr die immerhin ansehnliche Zahl 106 erreicht hat. Es dürfte einiges Interesse haben, diese Fälle eingehender zu behandeln, zumal uns Gelegenheit gegeben war, die meisten nach der Entlassung aus dem Krankenhaus ab und zu zu untersuchen oder gelegentlich dieser Arbeit zur Nachuntersuchung zu bekommen.

Die Zahl der Kropfoperationen wuchs in den ersten Jahren unseres Zeitraums sehr rasch, sodass im 3. Jahr, 1899, das Maximum erreicht wurde. Die guten Resultate, die in dem räumlich ziemlich eng begrenzten Bezirk rasch bekannt wurden, veranlassten die meisten,

zum Teil schon seit Jahren operationsbedürftigen Kranken, sich von ihren Kröpfen befreien zu lassen. Gerade die ältesten und grössten Kröpfe kamen zumeist in den ersten Jahren bis 1899 zur Operation. Dann sank die Zahl der jährlichen Operationen, um erst in neuerer Zeit wieder zuzunehmen, und seither kommen auch, abgesehen von einigen Nachzüglern, durschschnittlich frischere Kröpfe zur Operation.

In Betreff der zu machenden statistischen Angaben stimmen meine Resultate gut mit denen Bergeat's[1]) von der Tübinger Klinik überein, was wahrscheinlich auch in der Aehnlichkeit der geologischen Verhältnisse begründet sein mag. Während z. B. Krönlein die erste Entstehung des Kropfes in der Mehrzahl der Fälle in das 1. Lebensdecennium verlegt, finde ich wie Bergeat ein bedeutendes Prävalieren des 2. Decenniums.

Von den 106 Kranken waren 82 Weiber, 24 Männer, ein $3^1/_2$-faches Ueberwiegen des weiblichen Geschlechts.

Zur Zeit der Operation war das Alter der Kranken:

0—10 Jahre	1 mal
11—20 „	25 „
21—30 „	39 „
31—40 „	17 „
41—50 „	15 „
51—60 „	7 „
61—70 „	2 „

Der Beginn des Leidens wurde zurückverlegt:

in das	1.	Decennium	von 11	Kranken
„ „	2.	„	„ 46	„
„ „	3.	„	„ 24	„
„ „	4.	„	„ 7	„
„ „	5.	„	„ 1	„

Die übrigen Angaben sind nicht zu verwenden, da sie zu unbestimmt lauten: „seit einer Reihe von Jahren“ etc.

Von ätiologischen Momenten finde ich unter unseren Fällen nur Geburten öfters genannt.

Art und Sitz der Strumen.

Nach diesen kurzen statistischen Vorbemerkungen gehe ich dazu über, das anatomische Verhalten unserer Strumen bezüglich Art

1) Bergeat, Kropfexstirpationen. Diese Beiträge Bd. XV. H. 3.

und Sitz zu beschreiben, um dann daraus die Beschwerden einerseits, unser operatives Verhalten andererseits zu erklären. Es standen 101 Präparate, die teils genauer beschrieben, teils in der Sammlung aufbewahrt sind, zur Verfügung. Davon sind nur 24 reine Parenchymkröpfe, teils diffuse Formen, teils in Knotenform. Bei weitem die grösste Mehrzahl der Strumen zeigt regressive Metamorphosen, und zwar sind als Str. colloides 65 Präparate bezeichnet. Bei 11 von denselben sind gleichzeitig Kalkeinlagerungen erwähnt, und bei 23 ging die Colloiddegeneration bis zur Cystenbildung verschiedenen Grades. Nur 12 waren reine Cystenkröpfe, d. h. eine oder mehrere Cysten bei sonst normalem Gewebe. Bei den Parenchym- und Colloidkröpfen sind alle Grössen vertreten von nussgrossen Knoten bis zu mannskopfgrossen Tumoren; doch sei erwähnt, dass etwa $^2/_3$ dieser Kröpfe mannsfaustgross und darüber waren. Auch bei den Cysten finden wir alle Abstufungen von den kindskopfgrossen bis zu den hühnereigrossen. Von den kindskopfgrossen sind 3 Exemplare vorhanden (17. 21. 97). Verkalkungen in der Cystenwand sind 2 mal erwähnt.

Ein ganz enormer massiver Colloidtumor sei hier näher beschrieben. Er gehörte einer 48 j. Frau an (Fall 42), die ihn schon seit vielen Jahren hatte; allerdings war er in den letzten Jahren noch mehr gewachsen, und die Atemnot war unerträglich. Der Halsumfang war $55^1/_2$ cm. Der harte Tumor lag hauptsächlich rechts und vorn, aber auch ein grosses Stück links. Es wurde rechts Exstirpation, links Resektion gemacht. Hier interessiert hauptsächlich das Präparat: es ist ein 2 Faust grosser derber massiger Tumor der rechten Seite, der sehr weit nach hinten geht und mit einer breiten glatten Fläche der Wirbelsäule auflag, auch weit retrosternal reichte. Dieser Tumor misst in der Höhe von oben nach unten 16 cm, in der Breite 13 cm, sein grösster querer Umfang ist 34 cm. (Die Masse sind in der Krankengeschichte nicht angegeben und erst jetzt nach Jahren am Präparat genommen; bedenkt man, wie sehr oft diese Präparate schrumpfen, so werden die Masse als zu klein anzunehmen sein.) An diesen rechten Tumor reiht sich central und vorn durch eine dünne Brücke verbunden ein zweiter an, länglich, in die Längsachse des Körpers gestellt, aus zwei übereinander liegenden Knollen bestehend; jeder dieser Knollen ist wiederum mannsfaustgross. Die Höhe dieses Tumors beträgt 15 cm, sein querer Umfang 22 cm. Es folgt noch die linke Seite, deren Tumor der rechten an Grösse wenig nachgab: links war ein grosser Teil retrosternal, ferner ging der Tumor soweit nach hinten, dass er wie auch jetzt noch am Präparat zu sehen ist, die rechte Seite hinter der Trachea breit berührte. Von dieser linken Seite wurde noch ein

kleinfaustgrosser Teil reseciert, so dass nur das äussere obere Stück in Hühnereigrösse blieb. Die Struma ist parenchymatös, mit vielen haselnuss- bis taubeneigrossen Colloidknoten. Ihr Gewicht ist 1250 gr. Der Halsumfang der Frau ist jetzt 35, also über 20 cm weniger. Denkt man sich am Hals zwischen Kinn und Thorax ca. 5—6 Männerfäuste eingelegt, so bekommt man einen Begriff von der Grösse dieser Struma. Die Frau zeigte jetzt bei der Nachuntersuchung einen schlanken Hals von fast normalen Kontouren.

Zur Illustration sind in Fig. 1—3 einige unserer Fälle im Bild vorgeführt.

Fig. 1. Der Fall von Struma colloides Nr. 42.

Fig. 1. Fig. 2.

Fig. 2. Derselbe Fall kurz nach der Operation. Die Narbe ist noch frisch und auffallend. Obwohl zwischen der 1. und der 2. Aufnahme kaum drei Wochen liegen, sieht die Frau im 2. Bild durch das Faltigwerden der Haut um mehrere Jahre älter aus.

Fig. 3. Eine ambulant beobachtete Struma parenchymat., die durch ihr Gewicht eine starke Kyphose verursachte. Es handelt sich um eine ca. 54 J. alte Frau, die seit ihrer Jugend an einem mässigen Kropf litt, welcher in den letzten 15 Jahren allmählich zur jetzigen Grösse heranwuchs. Der Kropf hing über die Brust hinab bis in die Magengegend und verursachte nur durch sein enormes Gewicht Beschwerden. Er war verhältnismässig gestielt und wäre leicht zu operieren gewesen, wenn die Angehörigen sich hätten entschliessen können, die Trägerin selber wünschte dringend Befreiung von ihrem Leiden. Sie starb nach einigen Jahren an Herzschwäche, nachdem sie lange Zeit wegen der schweren Geschwulst nicht mehr hatte ausgehen können.

Sitz der Struma.

Wenn heute die Frage des Recidivs nach Kropfoperationen das besondere Interesse in Anspruch nimmt, ist es wichtig zu erfahren, welche Ausdehnung die Erkrankung vor der ersten Operation hatte, ob nur eine Hälfte an der Kropfbildung beteiligt war oder beide, oder alle 3 Teile, linker, rechter Lappen und Isthmus. Wir sind

Fig. 3.

ja, wenn die ganze Schilddrüse erkrankt ist, gezwungen, kranke Teile zurückzulassen, da wir die Ausfallserscheinungen vermeiden müssen. Hier folgt eine Uebersicht über die Beteiligung der 3 Schilddrüsenteile an der Erkrankung, sowie sie in dem vor der Operation aufgenommenen Status verzeichnet ist. Darnach war nur in etwa $^1/_3$ der Fälle die Erkrankung auf einen Lappen beschränkt und zwar war vergrössert

der	rechte Lappen	allein	17 mal
„	linke „	„	13 „
„	Isthmus	„	5 „
			35

Stellen wir zu den Operationen vorausgreifend dem gegenüber, wie oft sich die Operation auf einen Lappen beschränkt hat, so

finden wir

Operation	rechts allein	37
„	links „	23
„	median „	5
		65.

Also die Erkrankung auf einen Lappen beschränkt 35 mal, die Operation dagegen 65 mal: schon hieraus allein ergeben sich 30 Fälle, in denen kranke Teile zurückgelassen wurden, vorerst ganz abgesehen davon, wie oft die von aussen als gesund angesehenen Teile doch schon den Beginn der Erkrankung in sich trugen, ferner davon, wie oft man auch bei den radikaleren Operationen, die mehrere Lappen in Angriff nahmen, dennoch Krankes zurücklassen musste.

Nach der äusseren Diagnose sass ferner die Erkrankung

rechts und median	2 mal
links und median	3 mal
rechts und links und median	23 mal
rechts und links	45 mal
	73.

Aus der letzten Rubrik „rechts und links“ ist natürlich nicht zu schliessen, dass hier der mediane Lappen gesund gewesen wäre, sondern es war hier wie in der Mehrzahl der Fälle kein für sich abgrenzbarer Isthmuslappen vorhanden.

Demgegenüber die Operationen

rechts und median	6 mal
links und median	4 mal
rechts und links und median	7 mal
rechts und links	26 mal
	43.

Es ist eine Summe von 108 Operationen, da 2 von unseren 106 Kranken 2 mal operiert wurden.

Bergeat fand bei einer grösseren Zusammenstellung eine überwiegende Beteiligung des rechten Lappens und meint, die Frage sei weiterer Erhebungen wert. Obwohl ich mir keine praktischen Ergebnisse von dieser Frage verspreche, muss ich doch zugeben, dass auch bei meinen Fällen die rechte Seite überwiegt. Teilt man nämlich die Fälle von Erkrankung mehrerer Lappen darnach ein, wo die hauptsächliche Krankheit, wo der Haupttumor sass, so ergiebt sich 40 mal der Haupttumor rechts, 17 mal links.

Es war also
der rechte Lappen ausschliesslich oder hauptsächlich beteiligt 57 mal
„ linke „ „ „ „ 30 „
„ mediane „ „ „ „ 6 „
rechts und links ganz gleich gross war die Struma 15 mal.

Wenn hier zusammengestellt ist, auf welcher Seite der hauptsächliche, am meisten in die Augen fallende Tumor sass, so sei noch besonders betont, dass die Operation nicht blindlings diesen Teil in Angriff nimmt, sondern dass es noch einer mitunter recht schwierigen Diagnose bedarf, welcher Teil der Struma die Schuld an den Beschwerden trägt. Wie diese Diagnose gestellt wurde und welche Operationen sich daraus ergaben, ist im Kapitel der Operationen ausgeführt.

Ausserordentlich häufig finden wir in unsern Krankengeschichten einen auffallenden Sitz der Struma oder vielmehr eine abnorme Wachstumsrichtung, retrosternal, ringförmig, besonders hoch hinaufreichende Fortsätze, so häufig, dass die eigentlich „normal" gelagerten in der Minderzahl sind. Sehr auffallend ist der Unterschied unserer Zahlen gegenüber denen anderer Statistiken: Schiller[1]) giebt unter 236 in Heidelberg operierten Strumen nur 32 mit abnormer Entwicklungsrichtung an. Bally erwähnt von 77 Fällen nur 4 mal substernalen Sitz. Von Krönlein's 191 Fällen[2]) zeigten immerhin 69, von Bergeat's 308 Fällen 97 auffallende Lageverhältnisse. Wenn bei unseren Fällen weit über die Hälfte solche für den Kranken gefährliche, für den Operateur erschwerende Komplikationen zeigte, kann man zu dem Schluss kommen, dass es durchschnittlich schwerere Fälle waren, die hier zur Operation kamen. Man kann daran denken, dass lokale Verhältnisse die Schuld tragen, dass die Schwäbische Alb schlimmere Kröpfe hervorbringt, als z. B. die Gegend um Heidelberg.

Bei 60 Fällen ist angegeben, dass sie mehr oder weniger weit retrosternal sassen, also allein diese Komplikation bei über der Hälfte aller Fälle. Es sind darunter 10 Fälle, die wir nach dem von Kocher auf dem XXX. Chirurgenkongress festgestellten Begriff als Struma intrathoracica bezeichnen müssen, bei denen

1) Schiller, Kropfoperationen der Heidelberger Klinik. Diese Beiträge Bd. XXIV. H. 3.

2) Krönlein, Klinische Untersuchungen über Kropf etc. Diese Beiträge Bd. IX. H. 3.

also der innerhalb des Thorax gelegene Teil der Geschwulst grösser war als der ausserhalb gelegene. Zweifelhaft bezüglich der Bezeichnung „intrathoracica“ ist ein Fall (76).

Es war hier ein ziemlich grosser extrathorakaler Tumor rechts, aber die Untersuchung wies uns darauf hin, dass die Beschwerden, hochgradigste Atemnot, durch die linke Seite veranlasst sein müssten, wo von aussen doch kaum ein Tumor zu finden war. Der Schrägschnitt wurde also links geführt, und es wurde auf die linke Seite eingegangen: bei der Operation fand sich nun links ein faustgrosser retrosternaler Teil, gegen den das extrathorakale linke Stück ganz verschwindend war. Der rechte extrathorakale Teil mag ja annähernd so gross gewesen sein, wie der linke intrathorakale, doch glaube ich wenigstens für die linke Seite den Begriff „intrathoracica“ beibehalten zu können.

Auch die übrigen Fälle seien hier einzeln angeführt, wenigstens der äussere Befund und der Operationsbefund.

11. Rechts oberhalb des Jugulums ein kleiner harter Knoten zu fühlen, hinter dem Sternum verschwindend, die Schlingbewegungen mitmachend, doch auch dabei der untere Pol nicht abzutasten. Die Frau hatte nichts von einer Verdickung des Halses bemerkt. Atemnot, nächtliche Erstickungsanfälle. Bei der Operation fand sich ein über gänseeigrosser, fast ganz retrosternaler Colloidtumor mit Kalkeinlagerungen.

27. Rechts hühnereigrosse bewegliche Struma, links nichts zu sehen, nur in der Tiefe retrosternal ein derber Knoten zu fühlen, der auf etwa Hühnereigrösse geschätzt wird. Atemnot, Erstickungsanfälle. Operation links ergiebt einen kleinfaustgrossen, zu mindestens $^3/_4$ retrosternal gelegenen Tumor.

28. Es war nur mitten am Hals eine gut bewegliche hühnereigrosse harte Geschwulst zu fühlen. Nach deren Exstirpation fand sich aber, dass von der rechten Seite ein weit retrosternaler, d. h. fast ganz intrathorakaler, gänseeigrosser Tumor ausging, der tief unten die Trachea komprimierte.

22. Links und vorn tiefliegende retrosternale derbe Struma, unterer Pol nicht zu erreichen, aussen etwa hühnereigross. Atemnot, Erstickungsanfälle. Bei der Operation zeigte sich, dass der intrathorakale Teil kleinfaustgross, ringförmig, teilweise verkalkt war.

38. Mitten und rechts über dem Jugulum orangegrosser derber Tumor, sich retrosternal fortsetzend. Starker Stridor. Bei der Operation „mindestens ebensoviel retrosternal als ausserhalb“.

59. Beiderseits mässige Struma, links retrosternal reichend. Bei der Operation links zeigt sich, dass der Tumor hier faustgross ist, zu $^2/_3$ retrosternal.

60. Starke Atemnot. Hals kaum verdickt. Links in der Tiefe ein kleiner derber Tumor zu fühlen, der sich retrosternal fortsetzt. Bei der Operation fand sich mit dem kleinen äusseren Tumor durch eine ringförmig eingeschnürte dünne Schilddrüsenbrücke verbunden eine gänseeigrosse intrathorakale Struma, die ca. 10 cm tief in den Thorax hinabreichte.

60. Fast genau wie der vorhergehende. Deutlich sichtbarer Tumor beiderseits, rechts sich retrosternal fortsetzend. Operation: Rechts extrathorakal ein zwei welschnussgrosser Tumor, darunter ein durch die obere Thoraxapertur erzeugter tiefer Schnürring und intrathorakal ein gänseeigrosser Teil, der so fest sitzt, dass er sich nur mit Anwendung grosser Kraft entbinden lässt.

89. Harter retrosternaler Strumaknoten links, von aussen eben noch zu fühlen. Operation: Retrosternaler kleinfaustgrosser teilweise verkalkter Tumor.

Hier kann ich noch einen Fall von ächter intrathorakaler Nebenstruma anführen (Fall 102). Rechts ein gänseeigrosser Tumor, nicht retrosternal reichend. Bei der Operation fand sich mit diesem Tumor durch eine dünne fibröse Brücke verbunden ein zweiter hühnereigrosser vollständig intrathorakal gelegener Tumor, der ebenfalls entfernt wurde.

Kocher sprach auf dem 30. Chirurgenkongress ausführlich über die Diagnose und Therapie der Struma intrathoracica. Er giebt die Häufigkeit ihres Vorkommens auf 22 unter 1000 Strumen an. Mag man auch Fall 76 und etwa Fall 38 nicht als vollgiltig anerkennen, so muss doch die hohe Zahl von etwa 9 % unter unseren Operierten auffallen.

Wenn bei unseren 60 Fällen von retrosternalem Sitz auch manche geringere Grade mitgezählt sein mögen, wo die Krankengeschichte besagt, der untere Pol reicht „etwas", „ziemlich" „einige cm" retrosternal, so sind es ausser den beschriebenen Fällen von Str. intrathoracica doch noch 24, bei denen der retrosternale Teil als „gross", „sehr gross" bezeichnet ist, bei denen er zum Teil mit grosser Gewalt luxiert werden musste.

Die 2. Lagerungsabnormität ist der Ringkropf. Auch ihn finden wir unter unseren Fällen ganz auffallend häufig. Während Bergeat unter 308 Fällen über 2 Ringkröpfe berichtet, finden wir in unseren 106 Krankengeschichten 20 Kröpfe, die vollständig, und 3, die „fast vollständig ringförmig die Trachea umschliessen". Sollte der Unterschied in einer verschiedenen Anwendung des Begriffs Ringkropf begründet sein? Eine angeborene vollständig ringförmige Anlage der Schilddrüse, die sich dann später zur Struma

entwickelt, diesen Ringkropf im allerengsten Sinn, die ja wohl in einigen wenigen Fällen beschrieben sein mag, haben wir nie beobachtet, dagegen bezeichnen wir alle Fälle als Ringkropf, bei denen sich die eine oder auch beide Kropfhälften so weit hinter die Trachea fortsetzten und hinter derselben herüberschoben, dass sie die andere Seite berührten. Auch die von Eiselsberg[1]) angegebene Entstehungsweise des cirkulären Kropfs kann ich nicht als die einzig mögliche anerkennen, nämlich die, der Kropf liege statt in einer frontalen in einer mehr oder weniger horizontalen Ebene, sodass die beiden oberen Pole nach hinten zu sich berühren. Nach unseren Fällen sind es mindestens ebenso häufig die unteren Pole, von denen die ringförmige Bildung ausgeht. Zu der Definition des Begriffes Ringkropf, muss ich noch beifügen, dass wir nicht verlangen, dass zugleich mit der Trachea auch der Oesophagus in den Ring eingeschlossen sei; warum sollte man einen die Trachea vollständig ringförmig umschliessenden Kropf, der den Oesophagus bei Seite schiebt oder nach hinten gegen die Wirbelsäule presst, nicht auch „Ringkropf" nennen? Dass der Oesophagus mit in den Ring eingeschlossen war, ist in keinem unserer Fälle berichtet. In 20 unserer Fälle ging der die Trachea umgreifende Fortsatz nur von einer Seite aus, 12 mal von der rechten, 8 mal von der linken. In 3 Fällen kamen sich beide Seiten hinter der Trachea entgegen, sich daselbst berührend. Dass der obere Pol den ringförmigen Fortsatz nach hinten oben abgab, ist nur in 4 Fällen erwähnt. Dagegen ging in 6 Fällen die ringförmige Umschliessung vom unteren Pol aus, zugleich in allen diesen Fällen retrosternal gelegen. In der Mehrzahl der Fälle, bei 13 unserer Ringkröpfe, waren es nicht die Pole, sondern der mittlere Hauptteil des Seitenlappens, dessen hinterste Partie sich ringförmig hinter die Trachea geschoben hatte. Bei 17 unserer Ringkröpfe ist zugleich auch retrosternale Lage des unteren Pols vorhanden gewesen, sodass zur Summe der abnorm gelagerten Fälle noch 6 neue hinzukommen.

Einer der Ringkröpfe (Fall 42) ist oben schon beschrieben, bei „Art der Strumen". 2 weitere werden unten bei den Todesfällen genauer geschildert werden. Um Wiederholungen zu vermeiden, will ich diesen nur noch einen Fall als Beispiel hinzufügen:

Fall 81. Beiderseits annähernd gleich grosser Tumor, rechts Exstirpation der gänseeigrossen Hälfte, links Resektion des ca. taubenei-

1) Handbuch der prakt. Chirurgie von v. Bergmann, v. Bruns, v. Mikulicz. S. 314.

grossen untersten Stücks. Struma parenchymatosa in Knotenform. Vom rechten unteren Pol geht ein platter Fortsatz hinter der Trachea herüber und berührt in ziemlich breiter Ausdehnung den linken unteren Pol. Auf dem beigefügten Bild (Fig. 4) ist der Kropf, der in der der Wirklichkeit entsprechenden Lage gehärtet wurde, von oben gesehen: Gegen den Beschauer zu sieht rechts der obere Pol, links die bei der Resektion geführte Schnittfläche, die den unteren Pol abtrennte. Oben am Bild sieht man den Isthmus, unten den sich herüberschiebenden Fortsatz des rechten unteren Pols, der die linke Seite berührt; in der Mitte den für die Trachea übrig bleibenden schmalen Spalt, in welchem diese säbelscheidenförmig komprimiert war.

Fig. 4.

Als dritte Abnormität habe ich noch die Bildung eines besonders langen Fortsatzes nach oben zu erwähnen. Derselbe erschwerte die Operation besonders bei Querschnitten, da sein oberes Ende schwer auszulösen war. Ein solcher Fortsatz nach oben ist 6 mal genannt.

Die durch die Struma bedingten Störungen.

Im Vordergrund der Beschwerden steht bei weitem die Atemnot. Von unseren 108 Patienten (2 wegen Recidivoperation doppelt gerechnet) hatten 101 Atemnot verschiedenen Grades, also alle bis auf sieben. Es sind dabei allerdings auch die allerleichtesten Fälle von Atmungsbehinderung mitgerechnet, wo den Patienten nur bei schweren Anstrengungen, Laufen, Bergsteigen die Atemnot auffiel; ferner einzelne, die selbst gar keine Beschwerden angaben, bei denen aber die objektive Untersuchung doch einen gewissen Grad von Dyspnoe feststellte; diese letzteren Kranken waren dann zum Teil nur aus kosmetischen Gründen gekommen. Um doch auch hier leichte und mässige Grade von Dyspnoe von den schwereren zu trennen, habe ich diejenigen Kranken ausgesucht, die das Bild ganz schwerer Atemnot boten, hörbaren Stridor in der Ruhe bis zu den besorgniserregendsten Erstickungszuständen und fand 38 dieser Fälle. Veranlasst ist die Atemnot in den allermeisten Fällen durch eine Kompression der Trachea, nur ganz selten durch doppelseitige Stimmbandaffektionen; in Fall 80 bildete die durch doppelseitige Recurrensparese sehr enge Glottis das oberste Atmungshindernis.

In den leichteren Fällen von Atemnot ist meist auch die in geringem Grad wohl auch vorhandene Trachealkompression doch so wenig deutlich und ausgesprochen, dass ihrer in den Krankengeschichten keine Erwähnung geschieht. Wirkliche Säbelscheidenbildung oder deutlich sichtbare Impressionen der Trachea sind in 57 Fällen erwähnt. 38 mal wurde schon durch die laryngoskopische Untersuchung eine Trachealkompression festgestellt, die Bestätigung fand sich bei der Operation. 19 Kompressionen stellten sich erst bei der Operation heraus, die vorher nicht zu konstatieren waren, sei es, dass man die Trachea überhaupt nicht zu Gesicht bringen konnte, oder dass der oberste Teil der Trachea als normal gesehen wurde und die Kompression erst tiefer unten war. Fragt man bei diesen 57 Fällen nach dem anatomischen Sitz der die Kompression verursachenden Strumen, so sind 35 davon retrosternal greifende Strumen, davon 11 zugleich Ringkröpfe, ferner sind 5 extrathorakal gelegene Ringkröpfe. Unter den retrosternalen finden wir die sämtlichen 10 Fälle von Struma intrathoracica, die tief unten im Thorax die Kompression veranlassten. Unter den übrigen retrosternalen ist nur 8 mal erwähnt, dass gerade der intrathorakale Teil tief unten die Trachea komprimiert habe; bei den andern war das Atmungshindernis doch auch schon oberhalb, extrathorakal. Die Kompression erstreckt sich ja in vielen Fällen auch auf längere Strecken der Trachea, kann extrathorakal und intrathorakal zugleich sein, so dass wir hier nicht scharf trennen können. Säbelscheidenbildung der Trachea, womit auch die Ausdehnung der Kompression auf eine grössere Strecke ausgedrückt ist, im Gegensatz zu der Impression an einer bestimmten klein umschriebenen Stelle, ist 25 mal erwähnt.

Wenn es bei der retrosternalen Kompression der Trachea ganz selbstverständlich ist, wie diese beim Wachsen eines Tumors innerhalb der knöchernen Umfassung zustande kommt, wenn uns auch die Zusammenschnürung der Trachea durch einen ringförmigen Tumor sehr klar erscheint, so bedarf es andererseits eine Erklärung, weshalb oft Tumoren von ganz mässigem Umfang, die weder retrosternal noch cirkulär sind, die sich also ganz gut nach aussen ausdehnen könnten, so starke Kompression der Trachea herbeiführen. Die ganz grossen Tumoren thun es ja durch ihr eigenes Gewicht, für die kleineren finde ich in den Krankengeschichten öfters als Erklärung verzeichnet die Einzwängung der Struma durch die kurze Halsmuskulatur. Zweifellos war dieser Zustand wesentlich häufiger,

als verzeichnet ist, und es wird sich empfehlen, mehr darauf zu achten.

Einige Fälle seien angeführt: Fall 53 ist gesagt, der linke untere Pol sei zwar etwas retrosternal gewesen, doch hätte dies keine Kompression der Trachea verursacht; aber beide unteren Pole waren von der Halsmuskulatur so stark auf die Trachea gepresst, dass dieselbe von vorn her weit eingedrückt war. In Fall 62 ist erwähnt, dass die Halsmuskeln die Struma förmlich incarceriert hatten. Fall 64 war zwar Ringkropf und retrosternal, aber es ist besonders betont, dass dies beides nicht die Atemnot machte, sondern dass der extrathorakale Teil durch die Halsmuskeln stark auf die Trachea gepresst und hiedurch komprimiert war. Ein Muskelbündel hatte zwischen medialem und rechtem Lappen eine tiefe Furche eingeschnitten. Die Atmung war sofort nach querer Durchtrennung der Muskulatur leicht.

Krönlein beschuldigt die Einzwängung durch die Halsmuskulatur hauptsächlich als Ursache für die plötzlichen meist bei Nacht auftretenden Erstickungsanfälle: Eine Nachgiebigkeit der Trachea an einer Stelle infolge Druck ist Voraussetzung. Bekommt nun der Kranke durch ungeschickte Lagerung im Schlaf oder durch Ansammlung von Schleim im Larynx etwas Atemnot und das Bedürfnis, einen tiefen Atemzug zu thun, und strengt er dabei die inspiratorischen Hilfsmuskeln, also auch die Halsmuskeln, an, so steigert diese Kontraktion die Atemnot, indem sie die Struma auf die nachgiebige Stelle drückt. Je mehr die Atemnot sich steigert, um so mehr kontrahieren sich die Hilfsmuskeln, die Struma dadurch jedesmal wieder stärker gegen die Trachea anpressend. Dies ist Krönlein's Erklärung für alle Fälle mit der einzigen Ausnahme der sehr beweglichen Kröpfe, Wanderkröpfe: diese können, auch wenn sie für gewöhnlich keine grossen Beschwerden machen, plötzlich infolge ihrer Beweglichkeit an eine die Trachea gefährdende Stelle gelangen, können dort eingeklemmt werden und so einen Erstickungsanfall verursachen.

Von unseren Kranken litten 11 (= 10%) an diesen nächtlichen Erstickungsanfällen. Zunächst muss ich bestätigen, dass diese besorgniserregenden und lebensgefährlichen Anfälle absolut nicht ausschliesslich oder vorwiegend bei den Patienten auftraten, welche auch sonst mit schwerer Dyspnoe zu kämpfen hatten: Eine Frau (Fall 56) atmete ausser dem Anfall leicht, auch beim Status ist kein Stridor verzeichnet. 7 weitere hatten wohl mässigen Stridor, aber auch sie finden sich nicht unter den ausgesuchten 38 Fällen

von schwerer Dyspnoe. Nur 3 hatten auch in der anfallsfreien Zeit schwere Atemnot. Krönlein weist die sonst beliebte Erklärung zurück, dass diese Anfälle durch Nervendruck, durch Recurrensreizung bewirkt seien, indem er anführt, dass gerade bei diesen Kranken laryngoskopisch nachweisbare Recurrensaffektionen nicht häufiger seien, als bei anderen. Ich muss dem einen Fall gegenüberstellen, in dem die Erstickungsanfälle zweifellos auf Recurrensreizung und Glottiskrampf zurückzuführen waren; es ist der bezüglich der Anatomie schon beschriebene Fall von Struma intrathoracica (11): „Die Stimmbänder erweitern sich nur ganz wenig, beim leisesten Reiz tritt eine krampfhafte Kontraktion ein, sodass sich die Stimmbänder in Phonationsstellung feststellen, dabei lauter Stridor." Ausser diesem einen Fall konnten auch wir für diese Kranken keine auffallenden Recurrensverhältnisse finden. Die übrigen 10 Fälle sprechen grossenteils für Krönlein's Theorie. Es fanden sich nämlich folgende anatomische Verhältnisse:

Bei 4 von den Kranken, die an Erstickungsanfällen litten, war die Struma von mässigem Umfang, die Trachea war extrathorakal komprimiert, und die Kompression ist ausdrücklich dadurch erklärt, dass die stark gespannten kurzen Halsmuskeln die Struma fest auf Trachea pressten. Bei diesen Kranken werden wir die Erstickungsanfälle zweifellos nach der Krönlein'schen Theorie erklären.

Bei 4 weiteren Fällen bestanden grössere, zugleich auch retrosternal reichende Strumen, die ebenfalls eine deutliche Kompression der Trachea bewirkt hatten, und zwar war die Kompression in 1 Fall tief unten im Thorax, bei den 3 andern auch schon extrathorakal. Weder an der Trachea, noch am Recurrens, noch an der Struma selbst war irgend ein Befund, der die von dem gewöhnlichen Stridor doch scharf zu trennenden Erstickungsanfälle erklärt hätte. Das Verhalten der Muskulatur ist nicht besonders erwähnt. Diese Fälle sind freilich für Krönlein's Theorie nicht beweisend, sie sprechen aber auch nicht dagegen, und ich glaube doch, dass wir per exclusionem auch hier wieder auf den Faktor der Muskelkontraktion hingewiesen werden.

Die 2 letzten Fälle scheinen gegen Krönlein's Erklärung zu sprechen: es sind zwei Fälle von Struma intrathoracica mit Kompression der Trachea tief unten im Thorax. Wenn eine Struma ganz vollständig innerhalb des Thorax liegt, ist es allerdings undenkbar, dass deren Lage durch die bei forcierter Atemmechanik sich spannenden Halsmuskeln beeinflusst werden sollte. Aber bei

unsern beiden Fällen (22 und 27) war doch noch je ein etwa hühnereigrosses Stück der Geschwulst extrathorakal, und es bleibt immerhin noch die Möglichkeit, dass auf dieses extrathorakale Stück die Halsmuskeln einwirkten und sich der Druck von da auf den intrathorakalen Teil fortsetzte.

Mag die Krönlein'sche Theorie auch nicht ausschliesslich gelten, für die Mehrzahl der Fälle werden wir sie zweifellos acceptieren. Wir haben, wie Krönlein, häufig beobachtet, dass nach Durchtrennung der kurzen Halsmuskeln auf einer Seite die Struma förmlich hervorsprang und momentane Atmungserleichterung eintrat. Die Erstickungsanfälle bedeuten eine grosse Gefahr für das Leben des Kranken. Der sogenannte „Kropftod" ist ein letal endigender Erstickungsanfall. Jeder Arzt kann in die Lage kommen, zu einem gefahrdrohenden Erstickungsanfall gerufen, momentane lebensrettende Hilfe bringen zu müssen. Leider vermag jedoch unsere Therapie in vielen Fällen nicht, die Kranken zu retten, weil wir kein sicheres Hilfsmittel besitzen, das einfach und rasch ohne Vorbereitung anzuwenden wäre. Eine Kropfexstirpation wird der gerufene Arzt in den meisten Fällen nicht ausführen können. Er mag versuchen, durch Verschieben des Kropfs die Atemnot zu mildern. Bei der häufigsten Form der Trachealkompression, der seitlichen, der Säbelscheide, erreicht man dies manchmal durch Druck auf den Hals von vorn nach hinten und kann so kostbare Zeit gewinnen. Man kann ferner versuchen, irgend einen Schlauch (Schlundröhre, Irrigatorschlauch) per os in Larynx und Trachea einzuführen, allein das erfordert Uebung und Gewandheit. Als letztes bleibt die Tracheotomie, aber sie wird meist sehr schwer sein, da die Trachea von der Struma überlagert ist. Man muss unter Umständen rücksichtslos durch die Struma durchgehen, um rasch zur Trachea zu gelangen. Die Operation wird bei ungünstigen äusseren Verhältnissen meist fast so gefährlich werden, als die Kropfexstirpation, und selbst wenn sie gelingt, bedeutet sie eine recht üble Komplikation für die spätere Strumectomie. Herrn Dr. Wörner ist es zwar in seiner früheren Thätigkeit zweimal gelungen, solche Kranke vom Tod zu retten, den einen durch Einführen einer Schlundröhre in den Larynx per os, den zweiten durch Einführen eines Irrigatorschlauchs, der gerade zur Hand war, in eine durch die grosse Struma rasch mit einem Messerzug gemachte Trachealwunde. Aber im Privathaus, ohne Assistenz, ohne Vorbereitung, ohne eigene Uebung werden solche Erfolge selten zu erzielen sein.

Wenn nun nach dem oben Gesagten solche Erstickungsanfälle meist dadurch verursacht sind, dass die gespannten Halsmuskeln die Struma auf die Trachea pressen, so möchte ich vorschlagen, zu erwägen, ob nicht durch eine rasche Quertrennung der kurzen Halsmuskulatur die Lebensgefahr beseitigt werden kann. Diese Operation, Querschnitt durch die Haut und durch die kurzen Halsmuskeln, könnte jeder Arzt ohne Assistenz ausführen. Durch diese Entspannung wird besonders bei kleineren und extrathorakalen Strumen die Trachea so entlastet werden, dass die momentane Gefahr gehoben ist. Strumektomie mag dann, wenn keine Wundinfektion eintritt, gleich in den nächsten Tagen, andernfalls nach Ablauf derselben angeschlossen werden.

Für die Erstickungsanfälle wurden sonst auch Blutungen innerhalb der Struma oder in deren Umgebung beschuldigt, die plötzlich eine Zunahme des Volumens der Struma und damit eine Steigerung des Drucks auf die Trachea herbeiführen. So wurde bei einer unserer Kranken (Fall 52), die schon lange an Struma und Atemnot litt, durch Ruptur einer varikösen subkutanen Halsvene und durch den Druck des Blutergusses auf die Struma heftige plötzliche Erstickungsnot hervorgerufen. Es ist dies natürlich etwas ganz anderes als die oben beschriebenen Anfälle: während letztere ebenso rasch wieder verschwinden können, wie sie gekommen sind, wird die durch einen Bluterguss erzeugte Atemnot nur ganz allmählich mit dessen Resorption sich bessern können. Während die Anfälle sich mit einer gewissen Regelmässigkeit wiederholen, werden doch selten immer wieder neue Blutergüsse auftreten.

Eine weitere Klage, Schluckbeschwerden, fand ich verhältnismässig selten; 9 unserer Kranken klagten darüber.

Eine Frau mit Schluckbeschwerden (43) kam dadurch in eine sehr missliche Lage, dass sie zugleich einen luetischen Gaumendefekt hatte. Feste Speisen brachte sie nicht mehr hinunter, und Flüssigkeiten flossen ihr zur Nase heraus.

Die Schluckbeschwerden erklären sich bei 4 von unsern Kranken durch das Bestehen von Ringkröpfen; dass solche einen Druck auf den Oesophagus ausüben können, ist ja leicht verständlich.

Fall 13 und 35 war ganz tief hinten neben der Trachea je ein derber Tumor, der von aussen kaum zu sehen war.

Fall 34 finde ich ausser etwas retrosternalem Sitz keine Erklärung für die Schlingbehinderung.

In weiteren 2 Fällen (58 und 102) gingen die Schluckbeschwerden nicht von der Struma, sondern von einem Oesophaguscarcinom aus, das unabhängig von der benignen Struma vorhanden war. Während Fall 102 bei den Nachoperationen nachzusehen ist, sei Fall 58 hier kurz beschrieben:

41 j. Frau klagt über Atemnot und Heiserkeit seit Jahren; seit 3 Wochen könne sie ausserdem nichts Festes mehr schlucken. Doppelseitige Struma, links enteneigross, hart, tief retrosternal reichend, rechts halb so gross. Links Recurrenslähmung. Keine Abmagerung. Eine ziemlich dicke Magensonde ging in den Magen, allerdings mit dem Gefühl eines unbestimmten Widerstands. Die Struma wurde auch als Ursache der Schluckbeschwerden angenommen. Exstirpation links, Enukleation rechts. Struma colloides, gutartig, nicht carcinomatös. Die Atembeschwerden besserten sich, die Schluckbeschwerden nur ganz vorübergehend. Als die Frau nach 2 Monaten wiederkam, sah man zum obersten Oesophagusteil hinter dem Larynx ein blumenkohlförmiges Carcinom herausragen. Dasselbe wurde durch Oesophagotomie gründlich entfernt. Die Wundheilung ging ganz gut von statten, aber nach 10 Tagen trat Pneumonie und nach 14 Tagen Exitus ein.

Schmerzen in Folge von Struma werden nur ganz selten geklagt, in unseren Fällen 2 mal.

Auch die Klage über Heiserkeit finde ich nicht oft. Abgesehen von der häufiger konstatierten Kropfstimme klagten nur 14 Kranke über Heiserkeit in belästigendem Grade, 4 weitere über rasches Ermüden beim Sprechen, darunter allerdings 2 Lehrer, für welche dieser Mangel von grosser Bedeutung war. Die allermeisten von diesen Kranken hatten eine Recurrensaffektion; doch sind auch 4 dabei, die ausgesprochen heiser waren und bei denen normale Recurrensverhältnisse bestanden. Bei diesen ist die Heiserkeit durch einen Entzündungszustand des Larynx zu erklären, wie ihn die durch die Struma bewirkte Stauungshyperämie des Larynx öfters zur Folge hat.

Recurrensaffektionen vor der Operation fanden wir unter unseren Fällen 49 mal, und zwar 17 komplete Lähmungen (7 rechts, 10 links) und 32 Paresen (22 rechts, 10 links), dazu noch den oben beschriebenen Fall von Glottiskrampf. Wiederum muss ich hier die Zahlen anderer Statistiken anführen: Schiller fand bei 236 Heidelberger Fällen 11 Recurrensparesen vor der Operation, etwas mehr Bergeat bei 308 Tübinger Fällen, nämlich 33 Stimmbandaffektionen. Unter unseren 108 Kranken 49, das ist eine ganz

auffallend hohe Zahl, die wieder für die Schwere der Fälle spricht. Vielleicht ist auch von einer gewissen Bedeutung die hier bei allen Fällen von einem und demselben Beobachter geübte sehr sorgfältige laryngoskopische Untersuchung. Den Recurrensaffektionen und ihrer Beeinflussung durch die Operation soll unten ein eigener Abschnitt gewidmet werden, weshalb hier die Zahlenangabe genügen möge.

Schliesslich bleiben noch 2 Kranke übrig, bei denen die Operation rein aus kosmetischen Gründen vorgenommen wurde. Bei manchen andern, die zu den leichtesten Graden von Atemnot gezählt sind, mag übrigens das kosmetische Moment auch den Hauptimpuls zu dem Entschluss gegeben haben, sich operieren zu lassen.

Während die bis jetzt angeführten Störungen alle direkt durch die Struma verursacht waren, ist bei der nun folgenden Klage über Herzbeschwerden der Zusammenhang nicht immer ohne weiteres klar. Bei grossen jahrelang bestehenden Strumen wird das Herz durch die mangelhafte Respiration und die Behinderung der Blutcirkulation nachteilig beeinflusst. Wie sehr diese Faktoren das Herz schädigen können, trat in 3 Fällen zu Tag, bei denen im Gefolge von langjähriger Struma eine schwere Herzdilatation mit unregelmässigem Puls und Oedemen eingetreten war. Dass in diesen Fällen zwischen Struma und Herzdilatation ein ursächlicher Zusammenhang bestand, geht schon daraus hervor, dass sich das Herz nach der Strumektomie ganz erholte, bezw. bedeutend besserte.

Fall 4. 53j. Frau 1896 operiert. Grosse Struma seit 30 Jahren, heftige Atemnot, Cyanose, Herzdilatation, starke Oedeme, ganz unregelmässiger Puls. Die Frau war seit 6 Wochen ganz bettlägerig, ist sehr hinfällig. 12. VI. 96 linksseitige Exstirpation. Die Frau erholte sich allmählich, die Atmung war sofort leicht, die Oedeme schwanden im Lauf einiger Wochen. Jetzt nach 7 Jahren kam die Frau zur Nachuntersuchung: sie hat keinerlei Beschwerden, keine Oedeme, arbeitet alles, fühlt sich ganz wohl. Am Puls sind noch kleine Unregelmässigkeiten zu bemerken.

Aehnlich Fall 62 und 80.

Auch in Fall 7 und 75 können wir an die genannten Schädlichkeiten denken: wir finden hier die Klage über Herzklopfen bei jahrelang bestehender schwerer Struma, dabei sind am Herzen selbst noch keine objektiv nachweisbaren Veränderungen. In beiden Fällen schwanden nach der Strumektomie auch die Herzbeschwerden.

Einen anderen Zusammenhang werden wir suchen müssen, wenn wir bei kleineren frischen Strumen gleichzeitig Herzpalpitationen

finden. Auch wenn kein Exophthalmus vorhanden ist, wird man in solchen Fällen an Morbus Basedowii denken. Zweifelhaft in dieser Hinsicht mögen Fälle bleiben, in denen chlorotische junge Mädchen bei gleichzeitig bestehender Struma über Herzklopfen klagen und wir keine objektive Beschleunigung der Herzthätigkeit oder auch eine leichte Erregbarkeit derselben, vielleicht mit einem anämischen Herzgeräusch, finden. Es kann sich dabei um ein zufälliges Zusammentreffen von Struma und Chlorose handeln. Wenn jedoch eine die Chlorose bessernde Behandlung mit Eisenpräparaten ohne günstigen Einfluss auf die Herzbeschwerden bleibt und wir vielleicht eine anfallsweise gesteigerte Pulsfrequenz nachweisen können, wird die Diagnose eines Morbus Basedowii immer mehr an Wahrscheinlichkeit gewinnen (s. Fall 70, S. 511). Der ganze Symptomenkomplex, Struma, Herzpalpitationen und Exophthalmus, war bei keinem unserer Kranken vorhanden (über einen Fall von Morbus Basedowii nach Strumektomie s. S. 512). Dagegen konnte aus den beiden ersten Symptomen, Struma und Herzpalpitationen, die Diagnose in einem Fall (99) bestimmt auf Basedow'sche Erkrankung gestellt werden. Der Kranke ist nach Strumectomie vollständig geheilt; es wird von Interesse sein, über ihn näher zu berichten:

A. S., 17j. Friseur. Seit Jahren öfters Brustbeklemmungen. Seit 8 Tagen Müdigkeit, Abgeschlagenheit, Schmerzen am Hals und in der Herzgegend, starkes Herzklopfen. Aufn. 26. VIII. 99. Gut genährter kräftiger Jüngling. Schilddrüse ziemlich stark gleichmässig vergrössert. Herzdämpfung nach links etwas verbreitert, Spitzenstoss zeitweise stark hebend, zeitweise an der Spitze ein systolisches Geräusch. Täglich wiederkehrende Anfälle von Herzpalpitationen, bei denen der Puls bis 140 steigt. Kein Exophthalmus. Schweres Krankheitsbild. Diagnose: Morbus Basedowii. Therapie: Thyreoidin. Die Struma wurde darauf allmählich kleiner, und man fühlte nun deutlich die Struma mit Knoten durchsetzt. Die Herzpalpitationen besserten sich nicht. Am 28. IX. 99 Operation. Narkose gut, 83 Minuten, 22 ccm Chloroform. Winkelschnitt rechts. Extrakapsuläre Exstirpation rechts, in der Gegend des Recurrens intrakapsuläres Vorgehen. Links Resektion der oberen Hälfte. Zurückbleibt ein hühnereigrosser Rest links unten, aus dem noch 2 kleine derbe Knoten enukleiert werden. Drain. Str. parenchymatosa mit massenhaften kleinen Colloidknoten; ausserordentlicher Blutreichtum. Heilung der Wunde per I. bis auf die Drainageöffnung. 3 Tage lang Fieber bis zu 38,4. Anfangs sehr viel Herzklopfen, dasselbe trat aber allmählich immer seltener auf, blieb aber nicht ganz aus. Die übrigen Klagen besserten sich. Am 27. X. 99 gebessert entlassen. Jetzt auf meine Anfrage teilte mir der Operierte mit,

dass er vollständig gesund und beschwerdefrei zur Zeit in einem Ulanenregiment seiner militärischen Dienstpflicht genügt.

Es sind noch 4 Kranke mit Herzbeschwerden zu erwähnen, bei denen ein Herzklappenfehler bestand, bei denen also das Herzleiden nur eine zufällige Komplikation der Struma darstellte.

Von sonstigen Komplikationen, die für die Operation von einiger Bedeutung waren, sind zu nennen:

Fall 38 eine vorhergegangene Halsphlegmone, die incidiert worden war; die Verwachsungen erschwerten die Operation bedeutend.

Fall 86 bei einem alten Mann eine riesige Kyphose, so dass man ihn zur Operation kaum lagern konnte.

Fall 89 kam wegen einer schweren komplicierten Fraktur am Unterschenkel, hatte aber zugleich so starken Stridor, dass mit einer Operation an der Frakturstelle die Strumektomie verbunden wurde.

Ausgesprochenen Kretinismus haben wir nur bei einem unserer Patienten getroffen, während von 6 weiteren gesagt ist, dass sie mehr oder weniger stupid waren.

Die Operationsmethode.

Von den verschiedenen Behandlungsmethoden der Struma wurde die medikamentöse fast nur in den sehr zahlreichen ambulanten Fällen geübt, bei welchen in der Sprechstunde gewöhnlich Jod oder Thyreoidin verordnet wurde. Wo stärkere Beschwerden, hörbarer Stridor u. s. w. vorhanden sind und wir schon eine leichte Stimmbandparese oder eine Impression an der Trachea nachweisen können, da raten wir zur Operation, auch bei parenchymatösen Strumen, ohne zuvor die unzuverlässige interne Behandlung zu versuchen.

Von den chirurgischen Behandlungsmethoden wurde die Punktion, die Punktion und Injektion, ferner die Arterienunterbindung allein niemals ausgeführt, da alle diese Methoden durchaus unzuverlässig sind. Es wurden nur Operationen ausgeführt, welche die erkrankten Teile entfernten, so weit als es erlaubt ist und im Einzelfalle nötig erschien, also Enukleation, halbseitige Exstirpation, Resektion und die Kombinationen dieser drei Methoden. Bei jeder operativen Entfernung des Kropfes gilt es, die richtige Mitte zwischen dem Zuwenig und dem Zuviel zu finden. Entfernen wir zu viel von der Schilddrüse, so haben wir die bekannten und gefährlichen Ausfallserscheinungen zu befürchten. Entfernen wir zu wenig, so werden wir allzu häufig Recidive erleben. Dass der Ausdruck „Recidiv“

nicht gerade glücklich gewählt ist für das Weiterwachsen absichtlich und notwendigerweise zurückgelassener Kropfteile, auch nicht für das Auftreten von Struma in dem als anscheinend gesund zurückgelassenen Schilddrüsenrest, wurde schon mehrfach betont; doch wollen wir die Bezeichnung beibehalten. Die zweite Forderung bei jeder Kropfoperation ist die, nicht einfach die besonders in die Augen fallende, von aussen fühlbare und sichtbare Geschwulst zu entfernen, sondern nach genauer Diagnose vor allem denjenigen Teil, welcher die Beschwerden und die gefahrdrohenden Symptome verursacht. Wenn diesen beiden Forderungen durch die eine Methode ebenso genügt werden kann, wie durch die andere, so werden wir natürlich diejenige Operation ausführen, die uns als die am wenigsten eingreifende und gefährliche erscheint. Dabei spielt gewiss das persönliche Moment eine Rolle; ein Operateur, der gerade in der Methode der Enukleation besondere Uebung und Erfahrung hat, wird diese in manchen Fällen ausführen, bei denen ein anderer die Exstirpation vorziehen würde.

Den verschiedenen Methoden gemeinsam ist der Hautschnitt. Wir haben die Wahl zwischen Längsschnitten, Schrägschnitten entlang dem vorderen Rand des Musc. sternocleidomastoideus, Winkelschnitten mit einem oberen schrägen und einem unteren senkrechten Schenkel, und Querschnitten. Längsschnitte sind im allgemeinen ungeeignet, sie wurden nur 2mal bei unbedeutenden Enukleationen angewandt. Die Schräg- und Winkelschnitte haben gegenüber den Querschnitten den Nachteil des weniger guten kosmetischen Resultats. Ferner bieten erstere, wenn wir uns während der Operation entschliessen, auch die andere Hälfte der Struma in Angriff zu nehmen, weniger Raum nach dieser Seite hin, als die Querschnitte; wir müssen dann manchmal dem Schrägschnitt einen weiteren Schnitt nach der andern Seite hinzufügen, was das kosmetische Resultat verschlechtert. Wir wenden besonders in neuerer Zeit meist Querschnitte an. Dieselben haben den einen Nachteil, dass bei hoch hinaufreichenden Strumen der Zugang zum oberen Pol erschwert ist; in solchen Fällen bevorzugen wir auch jetzt noch Schräg- oder Winkelschnitte. In 49 Fällen wurde Querschnitt, in 39 Schrägschnitt, in 15 Winkelschnitt gemacht.

Die kurzen Halsmuskeln der zu operierenden Seite wurden meistens quer durchtrennt und nach der Operation durch Catgutnaht wieder vereinigt. Nur in einzelnen Fällen, bei kleinen Kröpfen, genügte es, sie in der Längsrichtung auseinanderzuhalten.

Was nun die Operationsmethoden selbst betrifft, befinden sich unter unseren 108 Fällen nur 12 reine Enukleationen: 8mal wurden Cysten, 4mal Parenchymknoten enukleiert. Diese Zahl ist sehr klein, während z. B. an der Tübinger Klinik nach Bergeat's Arbeit die Enukleation das bei weitem am häufigsten geübte Operationsverfahren ist. Am Gmünder Hospital wurde die Enukleation mehr und mehr verlassen. Die Gründe sind folgende: erstens werden in den meisten Fällen die kranken Teile doch recht unvollständig entfernt, so dass die Recidivgefahr eine zu grosse ist. Zweitens stellt die Enukleation trotz ihrer Unvollständigkeit doch kaum einen leichteren Eingriff dar, als die Exstirpation: starke profuse Blutung finden wir bei der Enukleation viel häufiger als bei der Exstirpation. Manchesmal wurde nach einer fast unblutigen Exstirpation der einen Seite noch aus der andern Seite ein kleines Cystchen oder Knötchen enukleiert, und dies gab noch den Anlass zu einer grossen Blutung. Wenn wir freilich nur eine einzige oberflächlich gelegene Cyste von mässigem Umfang oder einen eben solchen Parenchymknoten vor uns haben, dann wenden wir auch jetzt noch öfters die Enukleation an. Sobald aber mehrere Cysten oder ganz grosse Cysten bezw. Knoten vorhanden sind, machen wir Exstirpation. Bergeat erwähnt, dass bei einem Patienten in einer Sitzung 40 Cysten enukleiert wurden. Ich glaube doch, dass im Vergleich dazu eine Exstirpation ein leichter Eingriff gewesen wäre.

Unser Normalverfahren ist die halbseitige Exstirpation. Es dürfte überflüssig sein, diese typische Operation noch einmal genau zu beschreiben. Nur folgendes sei hervorgehoben: Wir gehen ganz langsam und präparatorisch vor, schon von den subkutanen Gefässen jedes vor der Durchtrennung doppelt unterbindend. Sind wir auf der Kapsel angelangt, so wird meist erst der obere Pol freigelegt, dann der untere Pol, hernach wird nach aussen und hinten vorgegangen. Möglichst wird kein Gefäss mit Péan gefasst, jedes wird sorgfältig isoliert, mittels der Unterbindungsnadel doppelt unterbunden und dann erst dazwischen durchtrennt.

Der Recurrens ist bei der Unterbindung der Art. thyreoidea inferior gefährdet, die hinten seitlich etwas unterhalb der Mitte des Kropfes eintritt. Dieselbe teilt sich vor ihrem Eintritt meistens in 2 Aeste, und meistens in der Gabelung pflegt der Recurrens zu verlaufen, manchmal vor beiden Aesten, manchmal vor dem unteren und hinter dem oberen Ast. Hier wurde je nach den Verhältnissen verschieden vorgegangen: Entweder wurden beide Aeste und der

Recurrens deutlich freipräpariert und die beiden Aeste einzeln median vom Recurrens unterbunden. Manchmal auch, doch seltener, wurden die beiden Aeste so nahe an der Kapsel unterbunden, dass man sicher war, den Recurrens geschont zu haben, ohne dass man ihn freilegte. Wieder in anderen Fällen wurde an dieser Stelle intrakapsulär vorgegangen, also ein Stück der Drüsenkapsel, manchmal mit etwas Parenchym, zurückgelassen.

In letzter Zeit pflegen wir wieder regelmässig in alter Weise den Recurrens freizulegen; das Verfahren ist entschieden sicherer und zuverlässiger, ausserdem weniger blutig, als das Zurücklassen der Kapsel und eines Teils des Parenchyms an der Stelle, wo wir den Nerven vermuten. Es dürfte doch nicht so selten vorkommen, dass der Nerv bei der unvermeidlichen Blutung in einer Ligatur gefasst wird und damit verloren ist.

Am unteren Pol der Struma ist der Recurrens nicht mehr gefährdet; wir konnten uns davon sowohl beim operativen Freilegen des Nerven, als auch am Leichenpräparat überzeugen. Am unteren Pol ist es die Vena thyreoidea ima, beziehungsweise mehrere Venen, die nach Luxation des unteren Pols sorgfältig isoliert und vor der Durchtrennung doppelt unterbunden werden müssen. Wird hier auch nur das kleinste Gefässchen ohne vorherige Unterbindung durchtrennt, so zieht sich besonders bei retrosternalen Strumen das untere Ende weit zurück, und die Blutstillung kann nachher grosse Schwierigkeiten machen. Geht man dagegen in dieser Weise vor, so kann man in vielen Fällen die ganze Auslösung der Struma fast unblutig machen. Die Anheftungsstelle an Larynx und Trachea muss nun allerdings scharf mit der Scheere durchtrennt werden; hier wird dann die Blutung durch Péans gestillt. Der Durchtrennung des Isthmus geht meist die Isolierung und doppelte Unterbindung der grösseren Kapselgefässe voran, so dass auch hierbei die Blutung gering ist. An der Durchtrennungsstelle wird die Kapsel hernach womöglich mit Catgut fortlaufend vernäht.

Unsere Methode der Resektion ist nicht genau die von v. Mikulicz eingeführte, von Reinbach[1]) geschilderte typische Operation, bei der jedesmal an derselben Stelle ein gleich grosses, etwa walnussgrosses Stück des Parenchyms zurückbleibt. Wir resecieren atypisch, je nach den anatomischen Verhältnissen. Wir entfernen vor allem denjenigen Teil, der die Trachea am meisten

1) Reinbach, Chirurgische Behandlung der Kröpfe. Diese Beiträge Bd. XXV. S. 267.

gefährdet, in der Mehrzahl unserer Fälle war es der untere Pol, resp. die untere Hälfte der Struma. Wir lassen zurück, was uns noch am ehesten gesund und funktionsfähig erscheint. Gerade das ist der Vorteil der Resektion, dass der Operateur in jedem Fall sie geschickt den gegebenen Verhältnissen anpassen kann. — Die Technik der Resektion ist genau so wie die der Exstirpation. An der Stelle, wo man durch das Strumagewebe durchgehen will, werden zuerst ringsum die Kapselgefässe isoliert und doppelt unterbunden; dann kann man die Struma ohne grosse Blutung mit dem Messer durchschneiden. Immerhin ist die Resektion im allgemeinen blutiger und schwieriger, als die typische Exstirpation, da die blutreiche Drüsenkapsel bei ersterer in viel grösserer Ausdehnung durchtrennt wird, als bei letzterer. — Als alleinige Operation wurde die Resektion nur ganz selten ausgeführt, z. B. bei den unten genauer beschriebenen Recidivoperationen. Dagegen kam sie häufig zur Anwendung bei den

Kombinierten Operationsverfahren, ebenso wie die sonst weniger beliebte Enukleation. Meistens wurde dabei an die Exstirpation der einen Drüsenhälfte je nach den Verhältnissen eine Enucleation oder Resektion der anderen Seite angeschlossen, wenn bei grösseren doppelseitigen Strumen die halbseitige Exstirpation nicht zu genügen schien. Die radikalere Operation, die Exstirpation, verlegen wir dabei meistens auf diejenige Seite, welche nach unserer Diagnose die Trachea oder den Recurrens gefährdet. Doch kommen auch davon Ausnahmen vor: Finden wir z. B., dass die gefahrdrohenden Symptome vom unteren Pol der einen Seite ausgehen, der obere Pol dieser Seite aber noch relativ gesund ist, dass dagegen die andere Seite vollständig degeneriert ist, so resecieren wir den unteren Pol der einen Seite und exstirpieren die andere Seite. Selten wurde Enucleation mit Resektion kombiniert, oder Exstirpation mit Resektion und Enukleation.

Es wurde oben angeführt, dass über $^2/_3$ unserer Kröpfe doppelseitig waren. Es ist nun eine schwierige Frage, wie weit man in allen diesen Fällen mit dem doppelseitigen Operieren gehen soll. Es ist kein Zweifel darüber, dass in einer sehr grossen Anzahl von Fällen die halbseitige Exstirpation genügt, um die Kranken dauernd von allen Beschwerden zu befreien. Allein man muss sich hier vor Extremen hüten: Falsch wäre es einerseits, sich für alle Fälle auf die halbseitige Operation zu versteifen. Wir vermeiden, besonders in neuerer Zeit, allzugrosse Tumoren, sagen wir von über Gänseeigrösse, zurückzulassen, besonders wenn dieselben retrosternal

reichen. Andererseits halte ich es aber nicht für richtig, wenn man den Grundsatz aufstellt, man müsse in allen Fällen von doppelseitiger Struma auch doppelseitig operieren. Dieser Grundsatz gilt nach Reinbach an der Breslauer Klinik, nämlich bei allen doppelseitigen Strumen die doppelseitige Resektion nach Mikulicz zu machen. Mag man darüber streiten, ob einseitige Resektion oder einseitige Exstirpation schwieriger sei, jedenfalls ist doch doppelseitige Resektion ein weit grösserer Eingriff als einseitige Exstirpation. Alle die Fälle, bei denen eine einfache Exstirpation genügen würde, unterzieht man, wenn man principiell doppelseitige Resektion macht, einem unnötig schweren Eingriff, und ich glaube nicht, dass man hiezu berechtigten Anlass hat. Wir nehmen nach der halbseitigen Exstirpation die andere Strumenhälfte nur dann in Angriff, wenn dazu besondere Indikationen vorliegen, sei es dass dieselbe tief retrosternal reicht, dass sie vorgeschrittene regressive Metamorphosen, Cysten etc., zeigt, dass auch sie schon leichte Recurrensschädigung bewirkt hat oder dass sie durch ihre Grösse bedrohlich erscheint. — Gegen die halbseitige Exstirpation wendet Reinbach ein, man müsse dabei Ausfallserscheinungen befürchten, da die andere Strumenhälfte funktionsunfähig sein könnte. Ich glaube jedoch nicht, dass man für die beiden nach doppelseitiger Resektion zurückbleidenden walnussgrossen Drüsenreste mehr Garantie übernehmen kann, als für einen ganzen Lappen.

Wenn man wie wir hauptsächlich nur auf einer Seite operiert, ist es bekanntlich sehr wichtig, nicht einfach den in die Augen fallenden Tumor zu exstirpieren, sondern genau zu diagnosticieren, welcher Teil der Struma die Beschwerden verursacht. In manchen Fällen ist es gerade ein Teil, der sich der äusseren Untersuchung ziemlich entzieht. Zunächst werden wir den Hauptverdacht auf eine sich retrosternal fortsetzende Hälfte setzen, deren unteren Pol wir der Palpation nicht zugänglich machen können, mag auch die andere Hälfte äusserlich grösser sein. Ferner findet man manchmal die gefährdete Stelle der Trachea dadurch heraus, dass bei einem mässigen Druck mit dem Finger auf die betreffende Strumapartie sich die Atemnot wesentlich steigert. Einen weiteren Hinweis bilden grosse Venenplexus, welche sich bis zur Mamma erstrecken können, während sie auf der anderen Seite fehlen.

Die wichtigsten Aufschlüsse ergiebt jedoch die laryngoskopische Untersuchung; Stimmbandlähmung auf einer Seite zeigt uns mit

grosser Sicherheit, dass auf dieser Seite der gefährlichere Teil sitzt. Ausserdem können wir ja häufig mit dem Kehlkopfspiegel sehen, von welcher Seite die Trachea eingedrückt ist; hier ist natürlich der gefährlichste Punkt. Genügt dann eine einseitige Operation, so werden wir sie auf der Seite machen, auf welche uns diese Hilfssymptome hinweisen. Erscheint die Struma zu gross und müssen wir doppelseitig operieren, so verlegen wir die radikalere Operation die Exstirpation gewöhnlich auf die Seite, die nach den angegebenen Gesichtspunkten die gefährdetere ist. Doch machen wir davon eine Ausnahme, wenn uns das anatomische Verhalten der Struma zu anderem Vorgehen zwingt, wenn wir z. B. auf dieser Seite gesundes Gewebe zurücklassen können; während die andere Seite gleichmässig krank ist. Mit Rücksicht auf das anatomische Verhalten der Strumen einerseits, auf die Hilfssymptome andererseits sind in folgendem unsere Operationen zusammengestellt. Doch sollen die Symptome der Recurrensparese, Trachealimpression etc. nicht aufgeführt werden, wenn sie auf der gleichen Seite mit dem äusserlichen Haupttumor waren, sondern nur wenn sie für die Wahl der Seite ausschlaggebend waren.

1. Die Erkrankung war nach der gestellten Diagnose auf einen Lappen beschränkt in 35 Fällen. Davon wurden behandelt 21 mit Exstirpation (12 rechts, 9 links), 10 mit Enukleation (8 Cysten, 2 Parenchymknoten, 4 rechts, 4 central, 2 links).

Die 4 übrigen Fälle zeigten Besonderheiten: bei Fall 20 war nur Erkrankung rechts diagnosticiert; bei der Operation fanden sich auch 2 Cysten links, die enukleiert wurden.

Bei Fall 28 war nur central ein hühnereigrosser beweglicher Tumor, doch wies eine rechtsseitige Recurrensparese darauf hin, dass auch rechts noch etwas zu erwarten war: es fand sich rechts eine Struma retrothoracica, s. diese.

Fall 88 und 102a sind Recidivoperationen, s. unten.

2. Es waren mehrere Lappen erkrankt, aber einer bildete deutlich den Hauptanteil der Geschwulst 58 Fälle.

a) Haupttumor rechts 40mal

davon 18mal nur Exstirpation rechts,
2 „ Exstirpation rechts und central,
8 „ Exstirpation rechts und Resektion links,
1 „ Exstirpation rechts und central u. Resektion links,
6 „ Exstirpation rechts und Enukleation links,

2 mal Enukleation in mehreren Lappen,
1 „ Resektion rechts und Enukleation central.

2 Fälle fehlen noch, welche besonders zu schildern sind. Fall 35 rechts eine grössere Struma, links nur ein nussgrosser Knoten zu fühlen. Atemnot, Schluckbeschwerden. Das linke Stimmband gelähmt, Druck links auf den kleinen Knoten vermehrt die Atemnot. Exstirpation links, es fand sich ein hühnereigrosser derber Tumor ganz hinten, hinter und neben der Trachea. Atem- und Schluckbeschwerden geheilt. Hätte man die grössere rechte Hälfte exstirpiert, so wären wahrscheinlich die Beschwerden, zum mindesten die Schluckbeschwerden, geblieben.

Fall 76. Rechts und Mitte ein faustgrosser Tumor, links gar keine Prominenz, nur eine flache derbe Resistenz von geringer Ausdehnung, sich hinter die Clavicula fortsetzend. Linkes Stimmband komplett gelähmt, Druck links steigert die Atemnot ins Unerträgliche, links riesige Venen bis zur Mamma. Es wurde daher mit Sicherheit angenommen, dass der linke Teil die Beschwerden mache. Exstirpation einer Struma intrathoracica links (s. oben), dazu allerdings noch Exstirpation des Isthmus und Enukleation einer kleinen Cyste rechts.

b) Haupttumor links 17 mal
davon 7 mal Exstirpation links
3 „ „ „ und central,
3 „ „ „ mit Resektion rechts,
2 „ „ „ mit Enukleation rechts,
2 Fälle (13a u. 98) sind unten besonders beschrieben.

c) Haupttumor medial 1 mal ohne Zusammenhang mit den weniger erkrankten Seitenlappen; Exstirpation medial.

3. Rechts und links gleich grosse Struma 15 Fälle. Davon 4 mal bei kleineren Strumen halbseitige Exstirpation. Ueber die Wahl der Seite entschied 2 mal eine Stimmbandlähmung, in den andern 2 Fällen hatte man keine weiteren Anhaltspunkte.

11 mal Operation in mehreren Lappen:

Exstirpation	rechts	und	central	2 mal
„	„	und	Resektion links	2 „
„	links	und	„ rechts	2 „
„	rechts	und	Enukleation links	4 „
„	links	und	„ rechts	1 mal.

Den Ausschlag über die Seite der Exstirpation gab 5 mal das gelähmte Stimmband. 2 mal eine Impression der Trachea und Vermehrung der Atemnot auf Druck von der betreffenden Seite.

Uebersicht der ausgeführten Operationen:

Reine	Enukleation	12 mal
„	Exstirpation	58 „
	Exstirpation der einen Seite mit Enukleation aus der andern	14 „
	Exstirpation der einen mit Resektion der andern	15 „
	Atypische Operationen	9 „

die letzteren sind:

Fall 6: Bei Enukleation einer centralen Cyste zeigt sich, dass rechts retrosternal ein taubeneigrosser Knoten sitzt; daher wird an die Enukleation die Resektion des rechten unteren Pols angeschlossen.

Fall 29: Fast ganz intrakapsuläre Exstirpation rechts.

Fall 54: Exstirpation rechts bis auf den unteren Pol, wo das Vorhandensein eines besonderen Lappens Schwierigkeiten macht und daher intraglandulär vorgegangen wird. Enukleation medial. Links Unterbindung der oberen Gefässe, nach oben Exstirpation, nach unten Enukleation des oberen Pols.

Fall 97: Extrakapsuläre Exstirpation einer Cyste, die aber nach unten hin intraglandulär enukleiert wird.

Fall 98: trat im Anschluss an Septikämie Vereiterung zweier Strumacysten auf, die eine welschnussgrosse wurde incidiert, die Cystenwand in die äussere Wunde eingenäht, die zweite enukleiert.

Fall 99 wurden nach Exstirpation rechts und Resektion links aus dem zurückgelassenen Stück noch 2 haselnussgrosse Knoten enukleiert.

Zu den atypischen Operationen gehören schliesslich die 3 Recidivoperationen. Dieselben seien hier ebenfalls beschrieben.

Fall 88: 36j. Mann 1897 operiert. Kropf seit der Schulzeit. Im Jahre 1881 wurde er wegen Erstickungsgefahr in Tübingen operiert, rechtsseitige Exstirpation. Nach $1^1/_2$ Jahren kam jedoch die Atemnot wieder und nahm zu, bis er sich 1887 entschloss, wieder nach Tübingen zu gehen. Es wurde auf der linken Seite Punktion und Injektion gemacht. 2 Jahre lang war er gebessert, dann kam die Atemnot wieder und ist nun unerträglich geworden. Lauter Stridor auch in der Ruhe. Rechts nichts von Struma zu fühlen, links ein tiefgelegener harter kleinfaustgrosser Tumor. Es wurde nun Resektion des linken Tumors gemacht, so dass nur das äusserste hühnereigrosse Stück zurückblieb. Die Atmung war sofort leicht und ist seither gut geblieben.

Fall 13: 51j. Frau. Kropf seit mehr als 30 Jahren. Sehr starke Atemnot. Grosse entstellende Geschwulst, grobhöckerig, in 3 Partien, über

mannsfaustgross, der Haupttumor rechts. 1897 wurde Exstirpation rechts gemacht; Isthmus war keiner vorhanden. Links blieb ein mässig grosser Tumor zurück. Die Frau war fast 2 Jahre lang beschwerdefrei, dann bekam sie aber wieder so heftige Atemnot und Schluckbeschwerden, dass sie im Jahr 1899 wieder zur Operation kam. Es war median eine kleinapfelgrosse pralle Cyste. Als diese Cyste enukleiert war, zeigte sich, dass links dahinter noch eine weit retrosternal reichende kleinfaustgrosse derbe Struma sass, welche die Trachea ganz nach rechts verdrängte und komprimierte. Extrakapsuläre Auslösung des Tumors und Resektion, so dass das äusserste hühnereigrosse Stück zurückblieb. Bei der Operation ist besonders betont, dass bei der Auslösung nach rechts hin das Narbengewebe grosse Schwierigkeiten bereitete. Die Frau ist seither beschwerdefrei.

Fall 102: 48j. Mann, seit vielen Jahren mässige Struma, klagt über Schmerzen an der rechten Halsseite, so dass er seit 5 Wochen nicht arbeiten könne. Rechts am Halse eine gänseeigrosse sehr harte Struma. Komplette Recurrenslähmung rechts. Die rechte Schilddrüsenhälfte wird exstirpiert; intrathorakal findet sich noch eine hühnereigrosse echte alliierte Nebenschilddrüse, die auch entfernt wird. Die linke Hälfte, die von aussen nicht vergrössert erschien, ist auch degeneriert: der obere Pol wird reseciert, der untere durch einige Catgutnähte an den Rand des Musc. sternocleidomastoideus angeheftet. Die Struma war gutartig, mikroskopisch: Str. colloides. Die Heilung war glatt, der Mann war $^1/_2$ Jahr lang beschwerdefrei. Nach 1 Jahr kam er wieder mit Schmerzen links am Hals, Heiserkeit, heftiger Atemnot und Schluckbeschwerden, er konnte seit 14 Tagen nur noch Flüssiges schlucken. Er war kachektisch. Ueber dem Jugulum ein welschnussgrosser Knoten, auf Druck sehr schmerzhaft, nach links hin sich bis unter den Sternocleidomastoideus, nach unten unter das Sternum fortsetzend. Der Tumor sehr derb, der Unterlage fest aufsitzend, macht die Schlingbewegungen mit. Druck auf den Tumor im Jugulum steigert die Atemnot. Man war auf eine Struma maligna gefasst, aber wiederum handelte es sich um eine gewöhnliche Colloidstruma. Durch die frühere Operation waren nach der rechten Seite hin ausgedehnte Vernarbungen, mit der Trachea feste Verwachsungen, so dass sich die Operation ausserordentlich schwierig gestaltete. Ein sehr harter Knoten war retrosternal, ein 2. war im oberen Pol des Tumors, die Mittelpartie war noch verhältnismässig gesund. Um Schilddrüsengewebe zu erhalten, wurde daher das obere und das untere Drittel des Tumors je reseciert, das mittlere Drittel gelassen und an den Sternocleidomastoideus angeheftet. Bei der Operation tastete man auch den Oesophagus ab und fand sehr tief im Thorax ein mit der Struma in keinerlei Zusammenhang stehendes Oesophaguscarcinom, an dessen Entfernung nicht zu denken war. Glatte Heilung der Operationswunde. Atmung von da ab frei, Schluckbeschwerden unverändert. Der Mann ist nach $^1/_2$ Jahr seinem Oesophaguscarcinom erlegen.

Auch aus unseren Recidivoperationen können wir, wie es Brunner gethan hat, entnehmen, dass dieselben durchschnittlich viel schwerer sind als die erste Operation. Neben der Frage, wie man noch Schilddrüsengewebe zurücklassen kann, sind es hauptsächlich die durch die erste Operation herbeigeführten Verwachsungen, welche die Recidivoperation bedeutend erschweren.

Es sind noch einige Bemerkungen über die Dauer der Operationen und über die Narkose beizufügen. Allgemein bestrebt man sich gegenwärtig, Kröpfe womöglich mit Lokalanästhesie zu operieren. Auch wir haben besonders in neuerer Zeit öfters unter Schleich'scher Anästhesie operiert, aber doch nur in Fällen, bei denen die Narkose besondere Gefahren brachte, bei alten Leuten, Herzdegeneration, Herzfehler und bei den schwersten Dyspnoezuständen. Dabei haben sich einzelne Kranke gut gehalten und wenig Schmerzen geäussert. Bei andern war es der Schmerzensäusserungen wegen unmöglich die Operation ohne Narkose zu Ende zu führen, und man gab Chloroform. In den früheren Jahren wurde öfters Chloroform gegeben, bis der Hautschnitt fertig war, dann damit ausgesetzt und die Operation ohne viel Schmerzen zu Ende geführt. Jetzt sind wir der Anschauung, dass man ruhig chloroformieren kann, wenn die Narkose nicht geradezu direkt durch die oben genannten Komplikationen kontraindiciert ist. Besonders jüngeren Leuten, bei denen gar nichts dagegen spricht, sollte man diese Wohlthat nicht vorenthalten. Unsere Anwendungsweise des Chloroforms ist die mit dem Kappeler-Junker'schen Apparat. In der Regel wird $^1/_2$ Stunde vor der Operation eine Morphiuminjektion von 1—$1^1/_2$ cgr gegeben, ausser bei jugendlichen Kranken und zarten Frauen. Der Chloroformverbrauch in ccm und die Dauer der Operation ist in 90 Fällen notiert.

13	Operationen	dauerten	weniger als 1 Stunde,
67	„	„	1—2 Stunden,
10	„	„	über 2 Stunden.

Die Durchschnittsdauer einer Kropfoperation war 83 Minuten, der durchschnittliche Chloroformverbrauch 20 ccm. Der Verbrauch von 20 ccm Chloroform auf 83 Minuten ist gewiss als sparsam zu bezeichnen. Dabei ist in den allermeisten Fällen erwähnt, dass die Narkose gut war. Nur in ganz wenigen Fällen war sie gestört durch Atemnot, Schleimansammlung, langes Excitationsstadium; einmal wurde gleich beim Beginn der Chloroformarkose die Dyspnoe so beängstigend, dass man das Chloroform weglassen musste. Ein

anderes Mal wurde nach der Narkose ein mehrtägiger Icterus beobachtet, den wir auf die Chloroformwirkung zurückführten. Im übrigen waren, wie gesagt, alle Narkosen gut, ohne beängstigende Zwischenfälle.

Es sei noch ein unangenehmer Zwischenfall bei der Operation erwähnt, nämlich Luftembolie in eine grosse Vene.

Fall 60 wurde bei der sehr schwierigen Hervorwälzung einer Struma intrathoracica eine grosse Vene eingerissen. Man hörte 5 mal lautes inspiratorisches Schlürfen. Die Kranke wurde sofort blass, collabiert, die Atmung setzte aus. Künstliche Atmung. Man entdeckte nun die eingerissene Vene daran, dass bei der starken Exspiration Luftblasen mit Blut vermengt aus dem Schlitz in der Venenwand herauskamen. Sofort doppelte Unterbindung und Durchtrennung der Vene. Die Atmung besserte sich. Am Herzen war 3 Minuten lang ein sehr lautes plätscherndes Geräusch zu hören, der Puls war unregelmässig. Allmählich verschwand das Geräusch, Puls und Atmung wurden wieder gut. Die Pat. genas anstandslos.

Zum Schluss dieses Abschnitts sei noch über unser Unterbindungs- und Nahtmaterial berichtet: Zur Unterbindung verwenden wir ausschliesslich Catgut und zwar seit mehreren Jahren Formalincatgut nach Hofmeister. Auch dieses Material wurde in mehreren Fällen nach 8—14 Tagen oder noch länger durch eine kleine Fistel ausgestossen.

Zur Naht wurde früher Seide, seit 1901 Aluminiumbronzedraht verwandt. Letzterer hat sich sehr gut bewährt; Stichkanaleiterungen gehören bei seiner Anwendung zur grössten Seltenheit.

Nachbehandlung.

Ich komme zu der Wundversorgung und Wundheilung. Mikuliczschliesst seit einiger Zeit die Kropfwunden vollständig ohne jede Drainage und Reinbach berichtet darüber gute Resultate: 40 Primärheilungen unter 46 Fällen. Wir konnten uns bis jetzt nicht dazu entschliessen, sondern verwenden regelmässig Drainage, resp. Tamponade. Ein lockerer Gazetampon wird angewandt, bei den weit retrosternal reichenden Kröpfen, ferner finden wir ihn in einzelnen Fällen, wo man der Blutstillung nicht ganz trauen konnte: speciell auch nach Enukleationen musste einigemal das Cystenbett tamponiert werden, da eine parenchymatöse Blutung durch Ligatur und Umstechung nicht zu stillen war. Der Tampon wurde in 24 Fällen gebraucht. Das Normalverfahren war die Drainage, die ich in 61 Fällen verzeichnet finde. Ganz geschlossen wurden nur 2 Operationswunden, das einemal wurde prima intentio erzielt, das

genähte Teil wieder mehr oder weniger auf. Der Vorteil war gering, und man hat das Verfahren wieder aufgegeben.

Es sind unter meinen Fällen noch ausserdem 6 Fälle von Sekundärnaht, die wegen Störungen im Heilungsverlauf später gemacht wurden. 4 mal war die Wunde wegen Nachblutung wieder aufgegemacht worden, 2 mal war sie durch Eiterung aufgegangen.

Diese 2 Fälle sind auch bei der nächsten Gruppe mitgerechnet, mit der ich die Zusammenstellung der Wundheilung beginne: nämlich 13 Fälle mit leichterer oder schwererer Abscedierung, d. h. es waren eigentlich keine schweren Fälle darunter: Fieber und Schmerzhaftigkeit machte auf einen Abscess aufmerksam, es wurde incidiert resp. die Wunde an einer Stelle eröffnet und die Heilung ging fernerhin glatt per granulationem. 2mal wurde wie gesagt, da die Wunde weit aufgegangen war, später 2. Naht gemacht. Die 2. Gruppe, die gut geheilten Fälle, muss ich wieder abteilen in solche, die ohne Sekretion per I. heilten, bei denen sich auch die Drainageöffnung nach Herausnahme des Drains anstandslos verschloss und in solche, bei denen wohl die ganze übrige Wunde per I. heilte, aus der Drainage- resp. Tamponöffnung sich aber längere Zeit Sekret entleerte; dieses Sekret war in der Mehrzahl der Fälle anfangs serös, später mehr oder weniger eitrig ohne Störung der übrigen Wunde. Zu der ersten Unterabteilung mit ganz strenger prima intentio gehören 40 Fälle. Betrachte ich diese auf das Verhalten des Fiebers (wie gesagt: Fieber von 38,0 im Rectum abgerechnet), so waren

15 ganz fieberfrei
4 hatten ein einziges Mal unter 38,5
4 „ 2 Tage unter 38,5 als erreichtes Maximum.
3 „ 3 Tage unter 38,5 „ „ „
5 „ bis zu 3 Tagen unter 39,0 „ „ „

nur 3 hatten längere Zeit Fieber und zwar 2mal 4 und 1mal 6 Tage bis zu einem Maximum von 39,5. 3 sind kompliciert durch Pneumonie resp. komplicierte Unterschenkelfraktur und 3mal fehlen die Temperaturzettel, während die Krankengeschichte nichts von Fieber erwähnt.

Also bei 40 per I. Heilungen nur 3 mit höherem längerdauerndem Fieber, das unsere besondere Aufmerksamkeit erregen könnte. Alles andere Fiebersteigerungen, wie wir es auch sonst nach grossen Operationen gewöhnt sind. Ich glaube doch, dass wir da ausser den schwierigen Wundverhältnissen keine spezifische Erklärung mehr brauchen.

Zuletzt die glatte Heilung der genähten Wunde mit Sekretion

aus der Drain- resp. Tamponöffnung in 32 Fällen. Bei der Verwertung der Temperaturtabellen müssen 7 wegfallen, 5 wegen schwerer eitriger Bronchitiden, 1 wegen fieberhaften Jodoformekzems, 1 Temperaturzettel fehlt, 2 sind fieberlos. Von den übrigen hat die Hälfte leichteres Fieber, wie es oben definiert ist unter 3 Tagen, die andere Hälfte jene höheren längerdauernden Fiebererscheinungen. Ich habe auch, ohne auf das Fieber zu achten, zusammengestellt, wo die Sekretion geringer nach Dauer und Menge war und wo stärker: die beiden Tabellen decken sich fast vollständig: wo weniger Sekretion, da weniger Fieber und umgekehrt. Das Fieber geht dem Sekretabfluss voran, sobald das Sekret seinen Weg zum Drain gefunden hat und frei abfliesst, fällt das Fieber ab.

Mortalität und üble Zufälle der Operation.

Bei den Folgen der Operation habe ich zunächst 3 Fälle zu besprechen, die tödlich verliefen.

Fall 22. Eine 53j. Frau, die an schwerster Atemnot und Erstickungsanfällen leidet, zugleich an einer auf Schrumpfniere zurückzuführenden Albuminurie. Links und vorn findet sich eine tiefliegende derbe Struma, die im Thorax verschwindet. Links Recurrenslähmung. Narkose (der Fall ist aus dem Jahr 1897, jetzt würde zweifellos Lokalanästhesie angewandt werden). Schrägschnitt links und extrakapsuläre Exstirpation der linken Hälfte. Der retrosternale Teil ist kleinfaustgross, weit grösser als der extrathorakale Teil; er umfasst zugleich von hinten die Trachea. Das Gewebe ist sehr straff, die Gefässe kurz, die Operation ausserordentlich schwierig. Die retrosternale Höhle, die zurückbleibt, ist fast faustgross; es wird ein lockerer Tampon eingelegt. Drain nach oben. Die Struma war colloid, mit teilweiser Verkalkung. Die Atmung war sofort nach der Operation ganz leicht. Die Wunde heilte per pr. Aber unter hohem Fieber trat eine schwere eitrige Bronchitis auf. Am 10. Tag nach der Operation liess sich im linken Unterlappen Dämpfung und Bronchialatmen nachweisen und am 14. Tag erfolgte unter zunehmendem Collaps der Tod. Sektion wurde verweigert.

Fall 84. 38j. Mann. Struma schon seit Jahren. Seit etwa 1/4 Jahr hochgradige Amtemnot. Jetzt befindet sich der Mann in einem ganz unerträglichen Zustand, ist in fortwährender Erstickungsnot, phantasiert zeitweise, ist unruhig bei Nacht, starke Cyanose, weit hörbarer Stridor auch in der Ruhe. Es finden sich beiderseits mässig grosse Strumaknoten, rechts grösser und etwas substernal reichend. Die Stimmbänder sind intakt, dagegen sieht man hochgradige Säbelscheide der Trachea. Die angefangene Narkose muss wegen Erstickungsgefahr aufgegeben werden. Schleich'sche Lokalanästhesie wirkt gut. Rechts typische extra-

kapsuläre Exstirpation mit Schrägschnitt. Die Trachea sinkt wie ein Lappen zusammen und wird bei jeder Inspiration ventilartig eingezogen. Sie ist bis in die Thoraxapertur hinab weich und komprimiert. Struma parench. kleinfaustgross. Die Wunde heilte per pr. In der ersten Nacht hatte Kranker starken Stridor, am 2. und 3. Tag war die Atmung leicht, doch stellte sich eine heftige eitrige Bronchitis ein mit hohem Fieber und Delirien. Am 6. Tag Dämpfung im rechten Unterlappen. Am 7. Tag Exitus. Die Sektion ergab: im rechten Unterlappen frische kroupöse Pneumonie, im Oberlappen kleinere pneumonische Herde. Die zurückgebliebene linke Strumahälfte ist ungefähr ebensogross wie die herausgenommene rechte, kleinfaustgross, sie liegt links und zum grossen Teil hinter der Trachea, sieht hinter derselben beträchtlich nach rechts her-

Fig. 5.

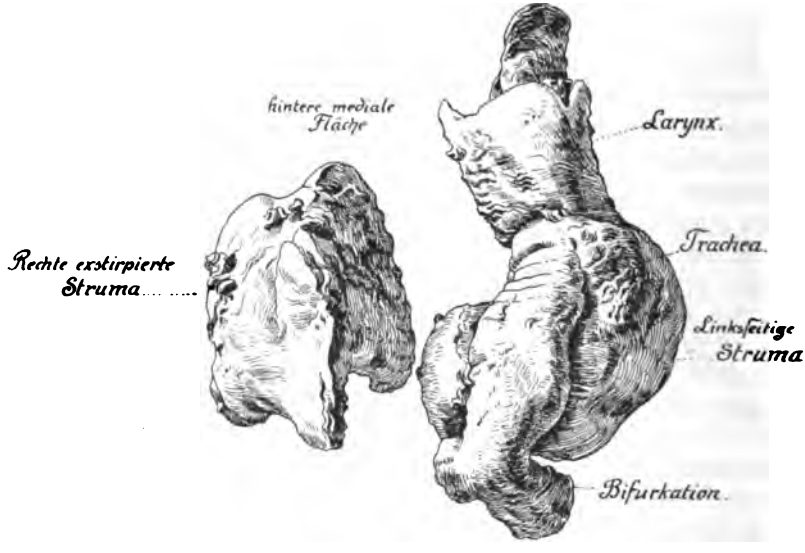

vor. Wenn man jetzt auf das Sektionspräparat das Operationspräparat in der richtigen Lage aufsetzt, so ist der Ring um die Trachea vollständig geschlossen. Die Trachea ist vom 1.—12. Ring ganz platt gedrückt. Sie ist ferner um die Längsachse spiralig torquiert, so dass in der Mitte der Struma die Rückseite der Trachea ganz nach rechts sieht. Ausserdem ist sie durch den hinten links liegenden Tumor nach rechts und vorne ausgebogen, so dass die grösste Abweichung von der Mittellinie 4—5 cm beträgt. Der hinter der Trachea liegende Teil reicht herab bis zur Bifurkation. S. Fig. 5 des Präparats.

Fall 92. 47j. Mann. Struma seit 30 Jahren. Starke Atemnot. Rechts und central $1^1/_2$ faustgrosser stark prominierender Tumor bis zu den Processus transversi der Halswirbel reichend, links kleinere längliche

flache Struma. Typische Exstirpation rechts mit Schrägschnitt, nur am Larynx schwierig, wo der Tumor sehr breit und fest aufsitzt hier sind viele Unterbindungen nötig. Die Trachea ist auf eine weite Strecke säbelscheidenförmig komprimiert. Drain. Nach der Operation leichte Atmung und gutes Befinden. Nach zwei Stunden tritt Atemnot ein, die Schwester lockert etwas den Verband, worauf vorübergehende Erleichterung. Nach weiteren vier Stunden wieder zunehmende Dyspnoe, Unruhe, Collaps und Exitus. Der jetzt erst gerufene Arzt kam zu spät. Die Diagnose einer Nachblutung war schon aus dem Bericht der Schwester zu stellen. Die Sektion ergab einen faustgrossen Blutklumpen in der Wunde. Das blutende Gefäss war nicht zu finden; an den grösseren sichtbaren Gefässen lagen die Ligaturen noch gut. Die zurückgebliebene

Fig. 6.

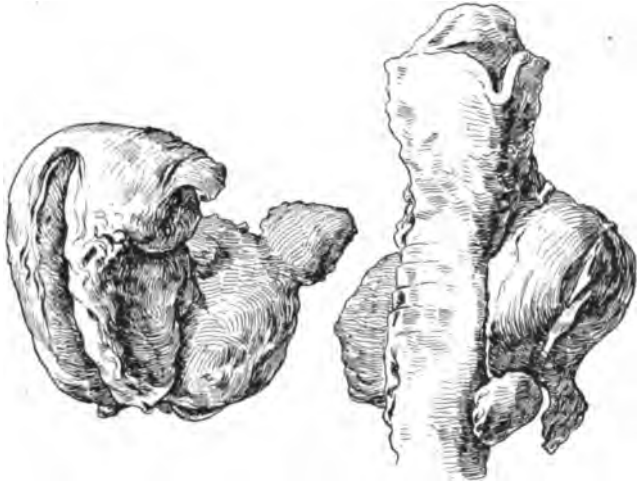

linke Schilddrüsenhälfte ist kleinfaustgross und liegt mehr hinter der Trachea als links von derselben, ragt nach rechts noch hervor, so dass ein vollständiger Ring gebildet wird, wenn man den rechten vorderen Teil darauf setzt. Die Trachea ist in der Ausdehnung von 7 cm ganz platt gedrückt und etwas torquiert, so dass die eine Kante nach links vorn, die andere nach rechts hinten sieht. S. Fig. 6.

Dieser Todesfall hätte bei rechtzeitiger Benachrichtigung des (damals alleinigen, ausserhalb des Spitals wohnenden) Arztes sicher vermieden werden können.

Es sind hier anzuschliessen die sonst beobachteten Nachblutungen. Es wurde früher häufig für das soeben geschilderte Krankheitsbild, eine kurze Zeit nach der Operation auftretende sich

rasch steigernde Dyspnoe mit Unruhe, Collaps und schliesslichem Exitus die erweichte Trachea beschuldigt: trotzdem der komprimierende Tumor entfernt sei, klappe dieselbe eben doch durch ihre Schlappheit zusammen, werde besonders bei der Inspiration ventilartig zusammengezogen, und so komme es unter wachsender Dyspnoe zum Exitus. Für die allermeisten von diesen Fällen darf man wohl eine die Trachea komprimierende Nachblutung annehmen, und wenn man diese Diagnose stellt und rechtzeitig die Wunde aufmacht, wird man diese Kranken retten können. Ausser dem schon geschilderten Fall mit Exitus sind es 4 Fälle mit starker Nachblutung, die gerettet wurden, 1 nach Enukleation, die übrigen nach Exstirpation. In 2 davon musste wieder narkotisiert werden.

Fall 46 sei als Beispiel angeführt: Typische Exstirpation, wobei besonders das straffe Gewebe und die festen Verwachsungen mit der Trachea erwähnt sind. Am Abend der Operation nach heftigem Würgen beim Erbrechen tritt Bangigkeit und rasch zunehmende Dyspnoe auf. Der Verband wird entfernt, die ganze rechte Halsseite ist stark angeschwollen; Haut- und Muskelnähte werden entfernt. Ein grosser Bluterguss wird ausgeräumt. Es blutet aus der oberen Partie der blossgelegten Trachea; Fassen und Unterbinden ist unmöglich. Tamponade. Die Atemnot ist ganz weg. Nach drei Stunden wieder erneute Dyspnoe. Narkose. Die Wunde wird wieder ausgeräumt, die blutende Stelle an der Trachea zugängig gemacht und die Blutung mit 4 Péans gestillt, dieselben können aber nicht abgebunden werden, sondern bleiben liegen. Tamponade mit Ferripyringaze. Später II. Naht. Heilung.

Aehnlich auch die andern Fälle 8, 30, 88, bei denen jedesmal die Tamponade genügte und später II. Naht ausgeführt wurde.

Die Unterbindungen werden hier ausschliesslich mit Catgut gemacht. Auch bei bestem Material und grösster Sorgfalt der Blutstillung muss man auf eine Nachblutung gefasst sein, die, wie unser letal verlaufener Fall zeigt, leicht verhängnisvoll werden kann. Die Symptome sind so prägnant, dass sie bei rechtzeitiger Benachrichtigung des Arztes und gut geschultem Personal, das hier im Anfang nicht vorhanden war, sofort erkannt werden müssen. Meist nach stärkerem Husten oder Würgen, das ja nach jeder Kropfoperation einige Tage lang zur Ausstossung des die Kranken mehr oder weniger belästigenden Trachealschleims vorhanden ist, tritt bei dem vorher leicht atmenden Kranken etwas Dyspnoe auf, die sich rasch steigert. Man muss nun sofort den Verband aufschneiden und findet oft ohne eine Spur äusserer Blutung wieder einen Tumor wie vor der

Operation, der aus einem Blutcoagulum besteht und auf die Trachea drückt. Die Wunde muss sofort eröffnet, das Coagulum entfernt und die Blutung durch Ligatur gestillt werden. Ist letzteres nicht möglich, so tamponiert man die Wunde und lässt sie offen; die Blutung steht dann fast regelmässig auch ohne Ligatur.

Von sonstigen Komplikationen im Heilungsverlauf sind am häufigsten die von Seiten der Respirationsorgane. Ausser den schon beschriebenen 2 Pneumonien, die letal endeten, sind 5 schwere eitrige Bronchitiden und eine Reihe leichterer Bronchitisformen zu erwähnen.

Sehr häufig trifft man die ersten Tage nach der Operation Heiserkeit, ohne dass der Recurrens beschädigt wäre. Ganz regelmässig sind während der ersten Tage Schluckbeschwerden und die schon erwähnte lästige Schleimansammlung in der Trachea. Myxödem, Tetanie, Cachexia strumipriva als Folge der Operation kam unter unseren Fällen nicht vor, nur einen zweifelhaften Fall habe ich zu berichten.

Fall 70. 25j. blasses Mädchen kommt wegen Herzklopfen, Stechen in der Herzgegend, leichter Atemnot in Behandlung. Mässige Struma seit einigen Jahren. Kein Exophthalmus. Das Herzklopfen war nur subjektiv, die Untersuchung konnte später nie mehr eine Pulsbeschleunigung nachweisen, nur bei der Aufnahme war der Puls 112. Im übrigen war ein leichter Stridor und eine auf beiden Seiten gleich grosse, hühnereigrosse Struma von derber Konsistenz das einzig Nachweisbare. Nach längerer vergeblicher interner Behandlung entschloss man sich zu einer Strumectomie, in der Hoffnung ausser der Atemnot auch die Herzbeschwerden bessern zu können. Es wurde extracapsuläre Exstirpation der rechten Schilddrüsenhälfte gemacht; dieselbe hatte sich während der Operation mit Querschnitt als grösser gezeigt, war etwas über hühnereigross. Struma parenchymatosa. Die zurückgebliebene Hälfte etwa hühnereigross. Gute Heilung. Die Atembeschwerden waren ganz weg, die Herzbeschwerden besserten sich wesentlich. — Ein Jahr später am 25. VII. 03 kam sie zur Nachuntersuchung in die Sprechstunde, klagte immer noch über Herzklopfen, während der Puls regelmässig nicht beschleunigt war, die Atmung war leicht. Die Untersuchung bezüglich des Schilddrüsenrestes ergab, dass nur links in der Tiefe ein kleiner weicher ziemlich normal sich anfühlender Schilddrüsenteil zu fühlen war. Zweifellos war der bei der Operation zurückgelassene Teil kleiner geworden. Am 12. VIII. 03 wurde das Mädchen ins Spital eingeliefert, weil sie soeben einen Krampfanfall gehabt hätte. Bei der nun vorgenommenen Untersuchung war die Temperatur 38,1, der Puls war 100, regelmässig. Die Pupillarreflexe waren normal, die Patellarreflexe wesentlich gesteigert, leichter Fussklonus vorhanden. Bei dieser Untersuchung wurde auch ver-

sucht durch Druck auf den Sulcus bicipitalis internus einen Anfall hervorzurufen (Trousseau'sches Phänomen) worauf die Kranke nicht sofort reagierte. Erst nach etwa 10 Minuten kam ein Anfall: bei klarem Bewusstsein der vor Schmerzen jammernden Kranken klonische Krämpfe, an beiden Vorderarmen beginnend, auch auf die Oberarme übergreifend und auf der Höhe des Anfalls auch in der Wadenmuskulatur. Beide Ellenbogen waren krampfhaft gebeugt, die Handgelenke leicht gebeugt, die Daumen eingeschlagen, die Finger in den Grundgelenken gebeugt, sonst annähernd gestreckt; die Muskulatur besonders der Vorderarme, aber auch der Oberame hart und gespannt. Patellarreflexe während des Anfalls stark gesteigert. Pupillarreflexe normal. Dieser Anfall dauerte, allmählich abklingend, etwa 1/4 Stunde, er wurde von Anfang zu Ende beobachtet und mit aller Bestimmtheit als ein tetanischer aufgefasst. Sofort wurden Schilddrüsentabletten verordnet. Mittags kam noch einmal ein ähnlicher Anfall, der nicht beobachtet wurde. Seither hat sich nie mehr etwas Aehnliches bei der Kranken gezeigt, die noch im Haus ist, täglich 3 Tabul. thyreoid. bekommt und sich ganz wohl befindet. Auch das Trousseau'sche Phänomen bleibt nach dem zweiten Anfall stets negativ. Nach diesem Verlauf möchte ich die Frage offen lassen, ob es sich um eine Tetania strumipriva gehandelt hat, ich kann mir den Fall jedoch kaum anders erklären.

Einen weiteren Fall habe ich zu berichten, in welchem das Auftreten von Morbus Basedowi, nach Strumektomie beobachtet wurde.

Fall 40. 25j. Mädchen bemerkt seit 1 1/2 Jahren ein Dickerwerden des Halses und leidet an erheblichen Atembeschwerden. Rechte Schilddrüsenhälfte gänseeigross, linke wenig vergrössert. Am 8. II. 99 halbseitige Exstirpation rechts, hernach ziemlich ungestörte Wundheilung. Nach über 14 Tagen, als die Wunde schon geheilt war, klagt sie über einen schon lange bestehenden Fluor. Im Fluor werden reichlich Gonokokken nachgewiesen. Lysolausspülungen und Ichthyoltampons. Am 4. III. 99 plötzlich hohes Fieber, Endocarditis, septische Erscheinungen. Es wurde eine Sepsis durch Gonokokkeninvasion diagnosticiert. Langsame Heilung bis auf eine zurückbleibende Mitralissufficienz. Am 8. III. 00 also nach einem Jahr kam das Mädchen wieder in die Sprechstunde mit den Klagen, dass die Augen grösser werden, dass der Blick nach oben erschwert sei, ferner rasches Dickerwerden des Halses und starkes Herzklopfen, abends Schwellung der Füsse. Es bestand deutlicher Exophthalmus, doch konnten die Augenlider die Bulbi noch bedecken. Die früher kaum vergrösserte linke Schilddrüsenhälfte war über hühnereigross geworden. Der Puls war 110, Spitzenstoss im VI. Interkostalraum, Herzdämpfung nach rechts bis zum rechten Sternalrand. Am Herzen war kein Geräusch mehr zu hören.

Die Diagnose Morbus Basedowii war sicher. Das Mädchen kam noch einigemale in die Sprechstunde, ohne Veränderungen zu zeigen, und blieb dann aus. Später hat sie sich verheiratet. Auf meine Anfrage schrieb sie: die Atmung von Seiten des Halses sei leicht, dagegen habe sie immer noch Herzklopfen. Die Augen treten nicht mehr hervor. Am Hals sei alles gut geblieben.

Die Resultate.

Der unmittelbare Erfolg der Kropfoperation ist als vorzüglich bekannt. Die Atemnot war auch bei unseren Kranken fast stets nach der Operation verschwunden. Die Fälle, bei denen nach der Operation noch längere Zeit Atemnot bestand, erklären sich als pulmonale Dyspnoe infolge eitriger Bronchitiden, auch diese wurden nach einigen Tagen, mit dem Rückgang der Bronchitis, von ihren Beschwerden befreit. Vorher bestehende Schlingbeschwerden waren auch stets mit der Operation beseitigt, abgesehen von den beiden Fällen von Oesophaguscarcinom; nur Schmerzhaftigkeit des Schlingaktes folgt regelmässig während einiger Tage auf die Kropfoperation.

Vorher bestehende Heiserkeit verschwand stets im Lauf einiger Wochen: bei den Nachuntersuchungen haben nur 4 Kranke angegeben, dass ihre Stimme öfters belegt sei.

Es ist hier die Stelle, die Beeinflussung der Recurrensverhältnisse durch die Operation zu besprechen; ich nehme die Resultate der Nachuntersuchungen schon dazu, um Wiederholungen zu vermeiden.

Wir fanden vor der Operation 17 komplete, 32 unvollständige Lähmungen und einmal Glottiskrampf. Von diesen wurde der Glottiskrampf durch Exstirpation geheilt. Ferner wurden geheilt oder gebessert

durch Enukleation 2 Paralysen und 3 Paresen,
„ Exstirpation 8 „ „ 16 „

Bei diesen 24 Exstirpationen war der Rekurrens 12 mal freipräpariert worden, 12 mal nicht zu Gesicht gekommen.

War die Lähmung vor der Operation eine komplete gewesen, so war meist auch die Heilung nicht so ganz vollständig. Nur 2 sind ganz vollständig geheilt, bei den andern kann man auch jetzt noch ganz geringe Grade von Parese, leichte Schweifung, geringe Trägheit nachweisen.

Die Fälle von Parese vor der Operation sind dagegen ganz ge-

heilt, so dass jetzt nichts mehr zu sehen ist.

Was die Zeit betrifft, die ein durch den Kropf gelähmter Recurrens braucht, um sich zu erholen, finden wir, dass Paresen schon nach 10—14 Tagen vollständig geheilt sein können. Bei Paralyse sahen wir einmal nach 3 Wochen deutliche Besserung, nach 4 Wochen einmal vollständige Heilung.

Durch die Operation nicht beeinflusst wurden 7 Paralysen und 8 Paresen; durch die Operation hervorgerufen wurden 8 komplete Lähmungen, 1 Parese. Von ersteren war bei 5 das Stimmband schon vorher leicht paretisch gewesen.

Ob bei der Operation selbst der Recurrens verletzt worden ist, oder ob er nachher durch Narbendruck geschädigt wurde, lässt sich nicht immer sicher sagen. Wenn wir die 9 Fälle daraufhin ansehen, so werden wir die entstandene Parese wohl nicht auf Durchtrennung des Recurrens zurückführen, es müsste doch sonst komplete Lähmung entstanden sein. Es folgen die 8 Paralysen:

Fall 29 wurde der Recurrens deutlich gesehen und geschont und intrakapsulär in dieser Gegend vorgegangen, trotzdem nachher komplete Lähmung.

Fall 37 und Fall 80 wurde bei extrakapsulärem Vorgehen ein Strang durchschnitten, von dem man sofort hernach befürchtete, es könnte der Recurrens sein. In Fall 37 wurde die Nervennaht ausgeführt. In beiden Fällen komplette Lähmung.

Fall 14, 16 und 46 war man zur Schonung des Recurrens intrakapsulär vorgegangen, der Recurrens war gar nicht zu Gesicht gekommen. Allerdings erfolgte dann in den beiden letzteren Fällen eine Nachblutung, die Wunde musste wieder eröffnet und die Blutung mit Péans gestillt werden, möglich, dass hierbei noch der Recurrens mitgefasst wurde.

Fall 63 wurde ganz nahe an der Kapsel durchgegangen, so dass der Recurrens gar nicht zu Gesicht kam; aber plötzlich entstand eine unerwartete Blutung aus der Arteria thyreoidea inferior, man musste dieselbe mit Péans stellen; auch hier könnte wieder der Recurrens mitgefasst worden sein.

Für Fall 4 ist weiter keine Erklärung zu geben.

Fall 29 und 63 kamen nicht zur Nachuntersuchung. Es liess sich daher immer noch hoffen, dass dies nur vorübergehende Lähmungen seien, und jetzt erhalte ich von ärztlicher Seite über diese beiden Fälle die Nachricht, dass keine Stimmbandlähmung mehr besteht.

Vorübergehende Recurrensschädigung haben wir sonst noch 4 mal beobachtet. 2 mal bestand nach der Operation eine voll-

ständige, 2 mal eine unvollständige Lähmung, die vor der Operation noch nicht vorhanden gewesen war. Jetzt bei der Nachuntersuchung fanden sich wieder ganz normale Verhältnisse.

Fragen wir uns nach den Beschwerden, welche eine vollständige Recurrenslähmung einer Seite macht, so können wir dazu 28 Fälle verwenden

Lähmung schon vor der Operation	17
der Fall 88	1
Lähmung durch die Operation veranlasst	8
vorübergehende Lähmung nach der Operation	2
	28

Die Beschwerden sind auffallend gering. Speciell bei den jetzt nachuntersuchten Fällen ist fast regelmässig zu finden, dass das andere Stimmband vikariiert, dass die Stimme rein, die Atmung leicht ist. Dieses Vikariieren des andern Stimmbands tritt aber natürlich erst nach Ablauf einer gewissen Zeit auf; unmittelbar nach der Rekurrensschädigung bestand daher ziemlich regelmässig Heiserkeit in verschiedenem Grad und von verschiedener Dauer, ausgenommen die Fälle, in denen sich die Recurrensparalyse so langsam entwickelte, dass inzwischen das andere Stimmband die vikariierende Thätigkeit übernommen hatte. Eine jahrelang bestehende Heiserkeit ist in unsern Fällen von einseitiger Lähmung nicht zu finden. 2 Kranke haben jetzt noch angegeben, sie werden bei Erkältungen leichter heiser als andere Leute. Die Atembeschwerden, die vor der Operation bestanden hatten, hatten ihren Grund nie in einseitiger Recurrenslähmung! nach der Operation war die Atemnot stets beseitigt, auch wenn die Stimmbandlähmung noch unverändert war.

Ganz anders die Fälle von doppelseitiger Recurrenslähmung. Schiller berichtet über 2 Fälle der Heidelberger Klinik: Der eine starb wegen der doppelseitigen Recurrenslähmung, der andere musste tracheotomiert werden. Wir haben keinen Fall von doppelseitiger kompleter Lähmung, dagegen 2 Fälle von einseitiger Lähmung.

Fall 76 vor der Operation links Paralyse, rechts Parese. Es wurde hauptsächlich die Exstirpation links gemacht. Aber auch nach der Operation bestand noch längere Zeit Atemnot, besonders wenn etwas Sputum in die sehr enge Glottis kam, glaubte die Kranke ersticken zu müssen. Jetzt hat sich die Paralyse links soweit gebessert, dass nur noch eine leichte Parese vorhanden ist. Die Atmung ist jetzt ganz leicht.

Fall 88 bestand vor der Operation beiderseits starke Parese. Ex-

Ruhe mässiger, nach Bewegungen starker Stridor von einem faustgrossen Tumor veranlasst, so dass wir der Frau (Fall 16) zur Operation rieten.

Auf der operierten Seite kann eigentlich nach typischer halbseitiger Exstirpation kein Recidiv entstehen. Dadurch jedoch, dass öfters gegen den Rekurrens zu und am Larynx Reste von Kapsel und Drüsensubstanz zurückgelassen wurden, ist es zu erklären, dass wir in 2 Fällen auf der operierten Seite je einen nussgrossen Knoten am Larynx festsitzend fanden (es war auch gleichzeitig Recidiv auf der nicht operierten Seite).

Es folgen 9 Fälle von Exstirpation der einen und Resektion der andern Seite. Das durch die Resektion übrig gebliebene Stück war

gleich geblieben	2 mal
kleiner geworden	4 „
grösser geworden	3 „

auch von diesen Vergrösserungen waren 2 nur gering, 1 ziemlich stark, so dass sie leichten Stridor verursachte.

Zuletzt ebenfalls 9 Fälle von Exstirpation der einen und Enukleation aus der andern Seite der nach der Enukleation zurückgebliebene Teil war

gleich geblieben	4 mal
grösser geworden	5 „

alles geringe Vergrösserungen bis auf 1 Fall, wo ein ca. hühnereigrosser Tumor mässige Atembeschwerden macht und eine komplete Rekurrenslähmung bewirkt hat.

Schriftliche Mitteilung erhielt ich noch über 13 mit Exstirpation Behandelte: Recidiv- und beschwerdefrei sind 9, dagegen sei der Drüsenrest bei 4 etwas gewachsen, und es bestehe leichte Atemnot.

Bei der geringen Anzahl von Enukleationen geht es nicht an, Schlüsse darüber ziehen zu wollen, ob Recidive bei Enukleation oder bei Exstirpation häufiger seien; es ist ja auch an und für sich klar, dass die weniger radikale Enukleation mehr Recidive ergeben muss.

Nach der obigen getrennten Schilderung genügt es nun zusammenzufassen, dass von 59 Nachuntersuchten bei 18 der zurückgelassene Teil grösser geworden war = 30%; nur 3 jedoch hatten Atemnot. 1 leicht, 1 mässig, 1 stark, bei den beiden letzteren kommt Nachoperation in Frage.

Aus den 16 Berichten ist zu entnehmen, dass bei 5 der Drüsenrest gewachsen ist = 31%, davon klagen 4 über leichte Atembeschwerden.

Dazu kommt noch, dass von unseren 106 Kranken 2 schon

nachoperiert wurden, so dass wir schliessen können, dass eine zweite Operation in etwa 3—4% der Fälle nötig wird. Ueber die ausgeführten Methoden der Nachoperation s. oben bei der Operationsbeschreibung.

Während die Zahl der Recidive von verschiedenen Autoren noch höher angegeben wird, als wir sie fanden, von Bergeat mehr als doppelt so gross, wird von den meisten Autoren das von Wolff behauptete Atrophischwerden des Drüsenrests als eine seltene Ausnahme bezeichnet. Wir fanden im Kleinerwerden doch in 14 Fällen von 59 Nachuntersuchungen = 24%.

Es kommt zu den schon genannten 13 noch ein Fall (Fall 6) von Enukleation central mit Resektion rechts, der bezüglich des nicht operierten linken Lappens oben bei den Exstirpationen eingereiht ist. Der linke Lappen war normal geblieben; von der oberen rechten Hälfte ist nichts mehr zu finden.

Es ist dies ein vollständiges Verschwinden von zurückgelassenen Teilen, wie wir es ausserdem noch 2 mal sahen.

Fall 53 war nach Resektion ein fast hühnereigrosses Stück zurückgeblieben, jetzt keine Spur mehr zu finden. Fall 85 blieb nach halbseitiger Exstirpation die andere mässig vergrösserte Hälfte; jetzt nichts mehr vorhanden.

Reinbach hat 5 ähnliche Fälle, es war aber zumeist die Resektion nach Mikulicz ausgeführt worden, der Drüsenrest also nicht mehr an der Trachea befestigt und so nimmt er ein Wandern dieses Rests in die Tiefe, nach retrosternal an, so dass sich derselbe der Palpation entziehe. Man könnte diese Erklärung auch für die obigen 3 Fälle anführen, aber erstens war der Rest ja noch an der Trachea befestigt und zweitens zeigen einige der folgenden Fälle, bei denen der Drüsenrest noch zu palpieren war, so bedeutende Verkleinerungen desselben, dass es sehr wohl verständlich ist, wie bei weiterem Fortschreiten des Resorptionsprocesses der Rest vollends ganz verschwinden kann. Es sind dies noch nach Exstirpation 8 Fälle von Verkleinerung der unberührten vor der Operation vergrösserten Hälfte, nach Exstirpations-Resektion 3 Fälle von Zurückgehen des bei der Resektion gelassenen Restes.

Fall 93 blieb die gänseeigrosse linke Hälfte zurück, sie ist jetzt von normaler Grösse.

Fall 62 war die rechte Hälfte stark vergrössert, man entschloss sich nur zur Exstirpation der linken Hälfte, weil diese retrosternal ging; jetzt ist die rechte Hälfte von normaler Grösse.

Ein früher gänseeigrosser Rest ist jetzt kaum taubeneigross, ein ebensolcher jetzt wallnussgross u. s. w.

Mag der vollständige Schwund des Kropfrestes auch ziemlich selten sein, ein Kleinerwerden desselben kommt nach unseren Untersuchungen häufig vor.

Welche Art der Struma es ist, die am meisten zu dieser Rückbildung neigt, lässt sich bei der Mannigfaltigkeit des anatomischen Bildes einer Struma aus der Beschaffenheit der herausgenommenen Teile nicht schliessen, denn es kann links eine Cyste mit verkalkter Wand exstirpiert werden, während rechts eine Struma parenchymatosa zurückbleibt. Der herausgenommene Teil war 6mal eine Struma parenchymatosa, 6mal eine Struma colloides, eine Cystico parenchymatosa, eine Cyste. Jedenfalls werden wir annehmen können, dass die Struma parenchymatosa, die sich ja auch sonst zurückbilden kann, auch hier am ehesten dazu neigt.

Ausfallserscheinungen sind nur in dem nicht ganz sicheren Tetaniefall 70 nach Kropfschwund aufgetreten.

Dass der zurückgebliebene Drüsenteil seine Lage verändern kann, wird mehrfach erwähnt, wie auch Reinbach ein retrosternales Verschwinden desselben zur Erklärung seines Fehlens annimmt; ferner wird von manchen bei grossen Recidiven eine Verdrängung der Trachea angegeben. Dass aber ein Herabsinken des Drüsenrests nach median und unten fast die Regel ist, dass ferner auch kleinere zurückgebliebene Teile die Trachea sehr häufig nach der Seite verschieben, auf der der Gegendruck fehlt, finde ich nirgends verzeichnet. Man kann bei dieser Wanderung des Kropfrests 2 Formen unterscheiden: entweder rückt derselbe nach median (meistens auch etwas nach unten) vor die Trachea, sodass die Trachea in der Mittellinie stehen bleibt, oder der Rest drückt einfach nach medialwärts, so dass die Trachea nach der andern Seite ausgebogen wird. Von der ersten Form sind unter unseren Nachuntersuchungen 9 Fälle notiert.

Als Beispiel diene Fall 48: Die zurückgelassene rechte Drüsenhälfte ist ganz gleich gross geblieben, aber es liegt davon ein etwa orangegrosser Teil links und median, während rechts noch ein taubeneigrosser Tumor ist. Es macht ganz den Eindruck, als ob vor der median gelegenen Trachea ein Isthmus läge, links die mehr vergrösserte linke, rechts die weniger vergrösserte rechte Drüsenhälfte. Fall 3 blieb rechts ein erheblicher Tumor zurück; jetzt ist links, median vor der Trachea und rechts so ziemlich gleich viel. Aehnlich auch die andern Fälle, wenn auch nicht immer so ausgesprochen.

Für das kosmetische Resultat ist dieses Wandern des Drüsenrests sehr günstig. Wenn kurz nach der Operation die eine Halsseite leer, die andere weit vorgedrängt erschienen war, so ergeben sich später und zwar meistens nach kurzer Zeit ziemlich ebenmässige Formen des Halses. Weniger gut erscheint mir die 2. Art des Wanderns, nämlich die, dass einfach die Trachea beiseite geschoben wird. Kaum taubeneigrosse Drüsenreste konnten die Trachea um 1—2 Querfinger verschieben. Obwohl auch hier das kosmetische Resultat verbessert wird, obwohl in den allermeisten Fällen die Atmung leicht bleibt, da die Trachea sich ja nach der andern Seite ausdehnen kann, so haben doch die stärkeren Grade von Verdrängung etwas Beängstigendes: 2mal stand die Trachea in einer vom Kieferwinkel nach abwärts gezogenen Linie, 1mal sogar in einer vom Proc. mastoideus nach abwärts gezogenen. In 5 Fällen war auch laryngoskopisch eine Impression der Trachea zu stehen. Im ganzen sind 15 Fälle der 2. Form verzeichnet.

Bergeat verspricht sich von den Nachuntersuchungen keine praktischen Ergebnisse, da dieselben das operative Verhalten doch nicht modifizieren könnten. Ich glaube doch, dass man sich auf Grund der Prozentzahl der Recidive und angesichts der starken Verdrängungserscheinungen fragen muss, ob man nicht bei doppelseitigen grossen Kröpfen radikaler vorgehen soll als es für gewöhnlich zu geschehen pflegt. Wenn auch die starke Seitwärtsverdrängung der Trachea durch den nach der Mitte oder gar der andern Seite herübersinkenden Kropf der nicht operierten Seite keine subjektiven Beschwerden macht, so war der Anblick unserer Operierten mit diesem allmählich sich einstellenden Bilde der verdrängten und blossliegenden Trachea ein recht unbehaglicher. Es folgt daraus für uns der Schluss, dass auch, wenn die eine Kropfhälfte keinen Druck auf Rekurrens oder Trachea ausübt, es sich doch empfiehlt, deren Masse nach Möglichkeit zu verkleinern, um diese nachträgliche Verlagerung zu verhüten oder einzuschränken. In der That sind wir seit Beginn unserer Nachuntersuchungen und unter deren frischem Eindruck radikaler geworden: von 4 doppelseitigen Strumen, die seither zur Operation kamen, wurden 3 mit Exstirpation des einen und Resektion des anderen Lappens behandelt; dasselbe war auch bei dem 4. Fall geplant, musste jedoch wegen der Schwierigkeit der zuerst ausgeführten Exstirpation und wegen des schlechten Herzens der betreffenden Kranken unterbleiben. Wenn es mir auch zu weit geht, wie Reinbach die doppelseitige Resektion als das

Normalverfahren zu empfehlen erstens wegen der Grösse des Eingriffs, zweitens weil es in sehr vielen Fällen nicht nötig ist, so dürften die Nachuntersuchungen uns doch dazu führen, bei grossen Kröpfen etwas häufiger als es früher geschehen ist, doppelseitig zu operieren.

Bezüglich des kosmetischen Resultats war oben schon erwähnt, dass die Formen des Halses auch bei grösseren Drüsenresten oft ganz gute werden. Auch die quer durchtrennte und mit fortlaufender Catgutnaht wie der vereinigte Halsmuskulatur heilt meistens prompt, sodass wir vielfach ganz normale Konturen des Halses fanden. Von den Narben ist Bergeat wenig befriedigt, wenigstens setzt er an der weitaus grössten Zahl derselben irgend etwas aus, dass sie auffallend, breit, gewulstet, störend, hässlich seien. Wir waren mit dem Aussehen der Narben im Allgemeinen sehr zufrieden. Ob wirklich ein wesentlicher Unterschied vorliegt oder ob nur Bergeat besonders hohe Ansprüche stellte, kann ich nicht entscheiden. Allerdings haben wir bedeutend mehr Quernarben, deren besseres Aussehen ja bekannt ist; aber auch unsere Schrägnarben waren meist schön.

In 63 Fällen sind die Narben beschrieben, 55 nach eigener Untersuchung, 8 aus den Fragebogen entnommen. Es sind 31 quere Narben, von denen 20 kaum zu sehen sind, 6 sind breit, aber blass und wenig auffallend, 2 breit und auffallend, 3 noch frisch und gerötet. Von 23 schrägen Narben sind 17 schön und kaum zu sehen, 6 sind mangelhaft, wobei meistens der untere Teil als breit, gewulstet, auffallend bezeichnet ist. Aehnlich 5 Winkelschnitte, von denen 3 schön, 2 besonders unten auffallend sind. Von 3 meist kleinen Längsschnitten sind 2 kaum zu sehen, 1 ist breit und auffallend. Gerade auch von den 8 schriftlichen Berichten bejahen 6 die Rubrik „schmal, zart, wenig zu sehen".

Wenn nun die Zahlen auch keinen Vorzug zwischen queren oder schrägen Narben ergeben, so ist doch festzuhalten, dass gute Quernarben im Allgemeinen doch noch besser aussahen, als gute Schrägnarben. Dies war auch in einem Fall von Recidivoperation deutlich: links schräge, rechts quere Narbe, beide als gut zu bezeichnen, aber doch die quere wesentlich weniger zu sehen.

Einen Punkt möchte ich noch erwähnen, nämlich dass Leute, denen sehr grosse Kröpfe exstirpiert wurden, nach der Operation um Jahre älter aussehen: Es kommt dies einzig von den Spannungsverhältnissen der Haut. Die Gesichtshaut, vorher glatt und durch den grossen Tumor in Spannung gehalten, wird nachher runzelig

und schlaff, wie wir es bei mageren alten Leuten finden (s. Fig. 2 S. 476.

Abgesehen von der doch sehr geringen Zahl von Kranken, bei denen die alten Beschwerden sich wieder einstellten, war der Gesamteindruck unserer Nachuntersuchungen der, dass unsere Kropfoperierten zu unseren dankbarsten Patienten zählen, dass die Kropfoperation eine der segensreichsten Operationen ist.

Krankengeschichten.

1. S. K., 49j. Magd. Aufgen. 31. V. 96. Hochgradige Atemnot und Cyanose. Faustgrosse Struma bes. links. Links Adduktorenlähmung. Operation 7. IV. 96. Narkose gut. Dauer 2½ h. Querschnitt. Exstirpation links, Recurrens kommt nicht zu Gesicht. Hühnereigrosser verkalkter Knoten retrosternal. Das linke Stück umfasst die Trachea fast ringförmig, komprimiert sie und verdrängt sie nach rechts. Resektion der rechten oberen Hälfte unter sehr starker Blutung. Tampon und Drain. Struma colloides und Verkalkungen. Atmung sofort leicht nach der Exstirpation. Heilung mit Eiterung und Fieber. Sekundärnaht 22. V. 96. Geheilt entlassen 1. VI. 96. — 3. VII. 96 Atmung leicht. Aussehen tadellos. Linkes Stimmband bewegt sich wieder besser, doch noch nicht so gut als das rechte.

2. J. L., 20j. Mädchen. Aufnahme 9. IV. 96. Mitten am Hals pralle hühnereigrosse Cyste. Stridor. Recurrenslähmung links. Oper. 10. IV. 96. Narkose gut, Dauer eine Stunde. Querschnitt. Enukleation unter starker Blutung. Naht ohne Drain. Hohes Fieber; am 2. Tag Oeffnung der Narbe wegen Retention von viel blutig serösem Sekret, Drainage. Sekundärnaht am 23. IV. 96. Entlassung als geheilt am 30. IV. 96. Das linke Stimmband bewegt sich wieder etwas. Nachricht 1903: Seit 1901 habe sich ein zurückgebliebener Knoten vergrössert, doch bestehen keinerlei Beschwerden.

3. C. B., 36j. Magd. Kropf seit 17 Jahren. Aufnahme 11. V. 96. Hochgradiger Stridor und Cyanose. Gravida IV. mense. Halsumfang 42 cm. Entstellende grosse Struma, besonders links vom Unterkiefer bis zur Clavicula. Oper. 15. V. 96. Narkose gut, 2½ h, 23 ccm Chloroform. Schrägschnitt. Extrakapsuläre Exstirpation links mit mässiger leicht zu stillender Blutung. Recurrens bleibt ausser Gesicht. Drain. Etagennaht. Struma colloides 230 gr. schwer. Die rechte Geschwulst sank sofort nach links vor die Trachea, so dass sie mehr links und medial zu liegen kam. Heilung per I. und fieberlos. Stimmbänder wie vor der Operation normal. Geheilt entlassen 15. VI. 96. Nachuntersuchung 21. VII. 03 Atmung leicht, Stimme rein, Narbe strichförmig, kaum zu sehen. Halsumfang

36½ cm. Der rechte Tumor ist etwas kleiner geworden, liegt grösstenteils median und etwas nach links.

4. K. K., 53j. Witwe. Kropf seit 30 Jahren. Vor 15 Jahren Punktion mit ganz dauerndem Erfolg. Aufnahme 11. VI. 96. Starker Stridor und Cyanose. Herzdilatation, Oedeme, schlechter Puls. Sehr grosse Struma: links vom Kinn bis zum Sternum und bis zu den Processus transversi der Halswirbel; rechts etwas kleiner. Impression an der Trachea von links. Oper. 12. VI. 96. Kurze Narkose zum Hautschnitt, dann ohne Chloroform. Querschnitt. Extrak. Exstirpation links, straffes, kurzfaseriges Gewebe, stärkere Blutung. Drain. Heilung per I. und fieberlos. Geheilt entlassen am 9. VII. 96. Die Oedeme waren langsam verschwunden, der Puls hatte sich gebessert. Nachuntersuchung 20. VII. 03. Ist seither keine Stunde krank gewesen, kann arbeiten, hat keine Herzbeschwerden mehr; keine Oedeme. Atmung leicht, Stimme rein. Puls noch etwas unregelmässig. Narbe fast unsichtbar. Der rechte Tumor ist kaum grösser geworden, über gänseeigross, hat Trachea und Larynx 2 Querfinger über die Mittellinie nach links verdrängt. Trachea links ganz bloss. Komplete linksseitige Stimmbandlähmung, das rechte vikariiert.

5. M. B., 29j. Mädchen. Seit dem 9. Jahr dicker Hals; keine Beschwerden, kommt nur aus kosmetischen Rücksichten. Jod und Thyreoidin ohne Erfolg. Aufnahme 28. VII. 96. Orangegrosser prominierender Tumor rechts. Oper. 28. VII. 96. Narkose. Querschnitt. Enukleation von zwei Colloidknoten. Blutung mässig. Drain. Heilung per I. und fieberlos. Geheilt entl. 5. VIII. 96. Nachuntersuchung 8. VIII. 03. Beiderseits normale Schilddrüse zu fühlen, Narbe kaum zu sehen, alles gut.

6. B. N., 20j. Arbeiterin. Struma seit mehreren Jahren. Stridor. Aufn. 3. IX. 96. Gänseeigrosse knotige Struma, central und rechts. Oper. 3. IX. 96. Narkose. Querschnitt. Enukleation eines walnussgrossen Knotens aus dem Isthmus. Resektion des rechten unteren Pols, der in Taubeneigrösse retrosternal reicht. Drain. Heilung per I. und fieberlos. Entl. am 6. IX. 96. Nachuntersuchung 7. VIII. 03. Schilddrüse links in normaler Grösse, rechts nichts von Schilddrüse zu fühlen. Narbe etwas breit, aber weiss und kaum zu sehen. Halsfigur normal. Keinerlei Beschwerden.

7. K. St., 26j. Frau. Struma, Atemnot, Herzklopfen seit vielen Jahren. Aufn. 20. X. 96. Etwas stupid aussehende Frau. Vorn am Hals faustgrosse Cyste. Hochgradige Dyspnoe. Trachea von vorn stark komprimiert. Oper. 21. X. 96. Narkose aufgeregt, wenig Chloroform. Querschnitt. Enukleation unter ziemlicher Blutung. Es entsteht eine grosse retrosternale Höhle. Drain. Heilung mit mässiger Sekretion aus der Drainageöffnung, per I. Kurzdauerndes Fieber bis 39,8. Untersuchung am 13. XII. 96: Sieht frisch und intelligent aus, atmet sehr leicht, arbeitet alles. Nachricht 1903. Keinerlei Beschwerden, Narbe kaum zu sehen.

8. E. G., 30j. Witwe. Kropf schon in der Schule. Bei vier Geburten wesentliche Zunahme. Aufnahme 3. XI. 96. Mitten und rechts über mannsfaustgrosse prominierende Cyste, nach links hin kleinere kompakte Knoten. Lauter Stridor auch in der Ruhe. Mangelhafte Abduktion des rechten Stimmbands. Säbelscheide. Oper. 4. XI. 96. Narkose sehr gut. Querschnitt. Enukleation der Cyste rechts und einiger Knoten links. Blutung mässig. Blutstillung durch Umstechen und Unterbinden. Die restierende Struma ist noch ziemlich massig. Drain. Etagennaht. Eine Stunde nach der Operation Cyanose, Dyspnoe, Trachealrasseln. Nach Aufschneiden des Verbands Erleichterung. Nach einer weiteren Stunde nimmt Atemnot, Unruhe, Trachealrasseln wieder zu. Der Verband wird abgenommen. Die Wunde ist vorgewölbt, Schwellung bis gegen das rechte Ohr und nach hinten am Hals. Oeffnen der Nähte, Ausräumen der Blutgerinnsel aus der grossen Höhle und Jodoformgazetampon. Aber der Kollaps wird stärker, der Puls verschwindet häufig, Extremitäten kalt. Aethernarkose. Auseinanderhalten der Wunde und gründliche Ausräumung. Es zeigt sich nirgends eine stärkere Blutung. Exakte Jodoformgazetamponade. Analeptica. Der Puls besserte sich rasch und blieb dauernd gut. Die Atmung war und blieb hernach leicht. Fieber vier Tage lang. Am 7. XI. 96 Sekundärnaht mit Drain., die bis auf die Drainageöffnung primär heilte. Am 1. XII. 96 geheilt entlassen. Stimmbänder normal. Nachuntersuchung am 9. VIII. 03: Narbe etwas breit. Atmung leicht, Stimme rein. Halsfigur normal. Schilddrüse fast normal, links etwas grösser als rechts. Stimmbänder normal.

9. M. D., 24j. Dienstmädchen. Seit $^1/_2$ Jahr dicker Hals. Atemnotanfälle besonders bei Nacht. Thyreoidin ohne Erfolg. Aufnahme 9. XI. 96. Stridor bei Bewegungen. Rechts tiefliegende harte Struma, taubeneigross zu fühlen, hinter dem Sternum verschwindend. Druck hier verursacht Atemnot. Stimmbänder normal, keine Impression zu sehen. Operation 11. XI. 96. Narkose sehr gut. Schrägschnitt rechts. Extrakapsuläre Exstirpation durch sehr viele kurze Venen mühsam. Straffe Verwachsung mit der Trachea. Drain. Naht. Hühnereigrosse Colloidstruma. Drei Tage hohes Fieber. Eitrige Sekretion aus dem Drain., sonst per I. Am 1. XII. 96 entlassen, fühlt sich sehr wohl und leicht; rechtes Stimmband komplet gelähmt. Nachuntersuchung 22. VII. 03: Gar keine Beschwerden. Stimme rein. Narbe etwas breit, locker mit der Trachea verwachsen. Rechts nichts von Schilddrüse, links hühnereigrosse nicht vortretende Schilddrüse. Trachea etwas nach rechts verdrängt. Stimmbänder normal.

10. A. K., 17j. Mädchen. Seit vier Jahren dicker Hals, seit einem Jahr Atemnot, seit zwei Monaten unerträglich. Thyreoidin ohne Erfolg. Aufnahme 10. XI. 96. Stimmbänder normal, Trachea von rechts vorn deutlich eingedrückt. Rechts hühnereigrosse Struma, links kleiner. Druck rechts vermehrt die Atemnot. Operation 10. XI. 96. Narkose gut. Schräg-

schnitt rechts. Extrakapsuläre Exstirpation bei ganz geringer Blutung. Drain. Naht. Geringe Sekretion aus der Drainage. Fieberlose Heilung per I. Geheilt entlassen 20. XI. 96. Nachuntersuchung 25. VII. 03. Narbe etwas breit, aber weiss. Alles sehr gut. Linke Struma gleich gross geblieben. Stimmbänder normal.

11. M. A., 42j. Frau. Atemnot seit mehreren Jahren, heftige Erstickungsanfälle bes. bei Nacht. Hat keine Zunahme des Halses bemerkt. Aufnahme 16. XI. 96. Lauter Stridor. Rechts tiefsitzender kleiner Strumaknoten hinter dem Sternum verschwindend. Druck hier vermehrt die Atemnot. Die Stimmbänder erweitern sich ganz wenig, beim leisesten Reiz krampfhafte Kontraktion in Phonationsstellung. Glottiskrampf. Operation 17. XI. 96. Narkose gut, die letzten $^2/_3$ der Operation ohne Chloform. Schrägschnitt rechts. Extrakaps. Exstirpation. Struma gänseeigross, der grössere Teil retrosternal, ausserdem ein Fortsatz hoch nach oben. Recurrens in der Gabelung der Arter. thyr. inf. freipräparirt. Drain. Zwei Tage Fieber. Starke Sekretion durch Drain., sonst per I. Geheilt entlassen 2. XII. 96. Stimmbänder normal. Nachricht 1903: Vollständiges Wohlbefinden, kein Recidiv.

12. M. S., 23j. Arbeiterin. Seit vier Jahren zunehmende Atemnot, Erstickungsanfälle, Ohnmachten. Der Hals wurde erst seit $^1/_2$ Jahr dicker; auf Thyreoidin wurde er wieder schlanker, doch blieb die Atemnot gleich. Aufnahme 8. XII. 96. Hochgradigste besorgniserregende Atemnot. Deutliche Anschwellung am Hals zu beiden Seiten, rechts orangegross, hart, retrosternal verschwindend, links grösser, vorragend, fluktuierend. Stimmbänder normal, Trachea tief unten von beiden Seiten komprimiert. Operation 9. XII. 96. Narkose kurz, wird gleich nach dem Hautschnitt wegen starker Atemnot weggelassen. Schrägschnitt rechts. Nach Quertrennung der Muskulatur Atmung leicht. Extrakapsulare Exstirpation rechts durch kurzfaseriges Gewebe mühsam. Eine apfelgrosse retrosternale Cyste wird zuerst punktiert, hernach leichte Entwicklung des unteren Pols. Dem Recurrens zu intrakapsuläres Vorgehen. Blutung sehr gering. Links intrakapsuläre Enukleation einer orangegrossen Cyste; die mässige Blutung aus dem Cystenbett lässt sich durch Ligatur nicht stillen, daher Tamponade der Höhle. Drain. Etagennaht. Str. colloides mit Cysten. Acht Tage Fieber, Sekretion aus der Tamponöffnung, sonst per I. Am 22. XII. 96 geheilt entlassen. Atmung leicht. Stimmbänder normal.

13. H. Z., 51j. Magd. Seit dem 18. Jahr Kropf, durch schwere Geburten verschlimmert. Seit einigen Jahren Atemnot, jetzt sehr stark. Aufnahme 4. I. 97. Grosse entstellende Struma, besonders rechts mannsfaustgross. Stimmbänder normal, Trachea von beiden Seiten komprimiert, besonders von rechts. Operation 7. I. 97. Narkose gut. Schrägschnitt rechts. Leichte extrakaps. Exstirpation rechts. Nach oben vom Haupttumor getrennt haselnussgrosse Nebenschilddrüse, wird belassen. Unterer

Pol ziemlich weit retrosternal. Gegen den Recurrens intrakapsuläres Vorgehen. Keine Verbindung mit der linken Struma. Grosse substernale Höhle wird drainiert. Str. colloides mit Cysten. Heilung pr. I, nur einmal 38.2, sonst fieberlos. Geheilt entlassen 6. II. 97.

Wiederaufnahme 4. I. 99. Seit fünf Wochen wieder Atemnot und Schluckbeschwerden. Die alte Narbe sehr schön. Jetzt median eine kleinapfelgrosse Cyste. Stimmbänder normal. Operation 7. I. 99. Narkose gut. Querschnitt. Intrakaps. Enukleation der medianen Cyste. Hernach zeigt sich, dass links dahinter eine kleinfaustgrosse derbe Struma liegt, die Trachea ganz nach rechts verdrängend und komprimierend. Diese Struma reicht weit retrosternal. Ihre extrakapsuläre Auslösung ist besonders an der medialen Seite wegen der von der 1. Operation herrührenden Narben sehr schwierig. Die linke Struma wird sodann reseciert, so dass der am weitesten nach aussen gelegene Teil in Hühnereigrösse zurückbleibt. Grosse retrosternale Höhle wird tamponiert, im übrigen Naht. Struma colloides. Niederes Fieber drei Tage lang. Heilung per I. ausser der Tamponöffnung. Geheilt entlassen 18. II. 03. Nachuntersucht 2. VIII. 03. Hals schlank, von normalen Konturen. Beide Narben schön, die Quernarbe entschieden weniger zu sehen, als die Schrägnarbe. Keine Beschwerden. Atmung leicht. Stimme rein. Links ziemlich tiefliegender derber taubeneigrosser Schilddrüsenrest, die Trachea etwas nach rechts schiebend. Trachea ganz abzutasten, auch jetzt noch von Säbelscheidenform. Stimmbänder normal. An der Trachea ist innen eine Impression von links her zu sehen.

14. E. H., 35j. Dienstmädchen. Aufnahme 6. II. 97. Grosse Struma rechts, mässige Vergrösserung links. Starker Stridor. Rechtes Stimmband bewegt sich weniger, doch nicht gelähmt. Oper. 11. II. 97. Narkose gut, zwei Stunden, 11 ccm Chloroform. Schrägschnitt rechts. Extrakaps. Exstirpation, dem Recurrens zu intrakapsulär, dieser kommt nicht zu Gesicht. Links wird ein Knoten am oberen Pol reseciert unter starker Blutung. Drain. Str. colloides. Heilung per I. unter mässigem Fieber und geringer Sekretion aus der Drainöffnung. Heiserkeit, Ermüden beim Sprechen. Rechts komplete Recurrenslähmung. 4. III. 97 entlassen. Nachuntersucht 26. VII. 03: Narbe sehr schön. Rechts nichts von Schilddrüse, links und Mitte ein etwas retrosternaler gänseeigrosser harter Knoten. Trachea in der Mitte. Etwas leichter Stridor. Subjektiv keine Klagen. Stimme rein. Rechts Recurrenslähmung.

15. A. L., 27j. Witwe. Kropf seit dem 16. Jahr, seit fünf Jahren wachsend. Atemnot und besonders Entstellung. Aufnahme 3. III. 97. Rechts zwei mannsfaustgrosse stark prominierende Struma, links dieselbe Ausdehnung aber flach. Umfang 43 cm. Beide Stimmbänder erweitern sich mangelhaft, sehr enge Glottis, starke Säbelscheide. Oper. 4. III. 97. Narkose gut 2 h, 20 ccm Chlorof. Schrägschnitt rechts. Extrak. Ex-

stirpation rechts, am Recurrens intrakapsulär, geringe Blutung. Drain. Struma colloides 350 gr. schwer. Drei Tage Fieber. Heilung per I. Geheilt entlassen 13. III. 97. Nachuntersucht 26. VII. 03. Narbe kaum zu sehen. Keinerlei Beschwerden. Links weiche gleichmässige Anschwellung der Schilddrüse nicht grösser geworden, aber sehr stark nach median verlagert, so dass der Hauptteil median sitzt und die Trachea unten wie ein vergrösserter Isthmus bedeckt, die Trachea stark nach rechts verschoben. Larynx stark nach rechts verschoben, so dass schwer zu laryngoskopieren ist. Schluss der Stimmbänder gut, Abduktion links noch mangelhaft.

16. M. W., 37j. Frau. Seit Jahren dicker Hals und Atemot. Aufnahme 12. III. 97. Starker Stridor. Grosse entstellende Geschwulst, im Isthmus apfelgrosse Cyste, links harter faustgrosser Tumor, rechts kleinere Anschwellung. Stimmbänder normal, Säbelscheide der Trachea. Oper. 13. III. 97. Narkose gut, 105 Minuten, 16 ccm Chlorof. Querschnitt. Extrakaps. Exstirpation links. Ein dicker Fortsatz nach hinten oben fast ringförmig um die Trachea; ein 2. Fortsatz weit retrosternal. Am Recurrens, der nicht zu Gesicht kommt, intrakapsuläres Vorgehen. Die Cyste des Isthmus wird nach rechts zu enukleiert. Auf der Fläche nach rechts sieht man weiche Colloidknoten, die teilweise ausgelöffelt werden. Kapselnaht, Während der Hautnaht beängstigende Nachblutung; Aufreissen der Wunde und Unterbindung einer blutenden Arterie links am Larynx. Drain. Str. colloides mit Cysten. Heilung fieberlos per I. Stimme rauh. Links komplete Stimmbandlähmung. Entlassen 20. III. 97. Nachuntersucht 28. VII, 03. Die Atemnot sei bald wiedergekehrt, die rechte Geschwulst rasch gewachsen. Mitten und rechts am Hals gut faustgrosse knotige Geschwulst. Trachea und Larynx sehr stark nach links verdrängt bis in die Höhe einer vom l. Processus mastoid. senkrecht gezogenen Linie. Starker Stridor. Quernarbe kaum sichtbar. Kehlkopf so verschoben, dass das linke Stimmband nicht zu sehen ist; das rechte normal. Rat zur Nachoperation.

17. M. B., 27j. Frau. Seit dem 10. Jahr dicker Hals, seit einem Jahr rasches Wachstum. Geringe Beschwerden, kommt wegen der Entstellung. Aufnahme 22. III. 97. Leichter Stridor, Heiserkeit. Enorme Cyste medial und rechts, dieselbe hängt über das Sternum herab, oben liegt das Kinn auf. Halsumfang 48½ cm. Rechtes Stimmband komplet gelähmt. Oper. 23. III. 97. Narkose gut, 107 Minuten, 25 ccm Chlorof. Querschnitt. Extrakaps. Exstirpation rechts. Recurrens freigelegt und sicher geschont. An der Trachea intrakaps. Vorgehen. Starke Säbelscheide der Trachea. Die Ligatur der Art. thyreoid. super. geht los, die Arterie ist nicht mehr zu fassen. Freipräparieren und Umstechen derselben 3 cm von der Carotis. Sonst wenig Blutung. Links Enukleation einer hühnereigrossen Cyste. Drain. Die rechtsseitige Cyste wog 1 kg.

Heilung mit Fieber, aber per I. Geheilt entlassen 31. III. 97. Am 10. VII. 97. Hals schlank, keinerlei Beschwerden; rechtes Stimmband ist nur noch wenig paretisch, keine Lähmung mehr.

18. J. W., 18j. Dienstmädchen. Dicker Hals seit Kindheit, seit 1/2 Jahr rasche Verschlimmerung, Thyreoidin ohne Erfolg. Aufnahme 26. III. 97. Starker Stridor. Kindsfaustgrosser Tumor rechts und in der Mitte, rechts retrosternal reichend; auf Druck hier heftigste Atemnot. Links weiche mässige Anschwellung. Rechts leichte Adduktorenlähmung, Säbelscheide der Trachea. Oper. 27. III. 97. Narkose gut, 100 Min., 21 ccm Chlorof. Querschnitt. Leichte extrakaps. Exstirpation rechts, dem Recurrens zu intrakapsulär. Links Resektion eines nach vorn oben reichenden Zapfens und Kapselnaht. Drain. Str. colloides. Sechs Tage Fieber. 16. IV. 97 geheilt entlassen.

19. M. B., 22j. Dienstmädchen. Aufnahme und Operation 22. IV. 97 Linksseitige Str. parenchym., mässiger Stridor. Extrakaps. Exstirpation links. Heilung fieberlos, per I. Entlassen 26. IV. 97.

20. A. M., 21j. Arbeiterin. Kropf seit dem 14. Jahr. Seit acht Wochen stärkere Atemnot. Aufnahme 12. V. 97. Stridor, Cyanose. Mitte und rechts orangegrosse Struma, in der Mitte tief retrosternal reichend. Trachea von vorn rechts eingedrückt. Oper. 13. V. 97. Narkose gut, 99 Min. 23 ccm Chlorof. Querschnitt. Extrakaps. Exstirpation rechts, dem Recurrens zu intrakapsulär. Links Enukleation von zwei pflaumengrossen Cysten. Drain. Str. colloides mit Cysten. Am 3. VI. 97 geheilt entlassen. Nachuntersucht 24. VII. 03. Narbe kaum zu sehen. Atmung leicht. Stimme rein. Linke Hälfte etwas grösser geworden, ist jetzt hühnereigross, hat sich nach vorn vor die Trachea gelegt. Stimmbänder normal. Trachea von links vorn etwas eingedrückt.

21. V. N., 32j. Frau. Seit zwei Jahren rasch wachsender Kropf. Aufnahme 24. V. 97. Sehr grosse Cyste rechts, starker Stridor. Oper. 25. V. 97. Narkose gut, 102 Min. 30 ccm Chlorof. Querschnitt. Extrakaps. Exstirpation rechts. Drain. Heilung per I., einmal 38,2, sonst fieberlos. Nachuntersucht 24. VII. 03. Narbe kaum zu sehen. Atmung leicht. Stimme rein. Rechts nichts von Schilddrüse, links und median orangegrosser derber Tumor, Trachea nach rechts verdrängt. Stimmbänder normal. Trachea von links eingedrückt.

22. R. S., 53j. Frau. Krankengeschichte im Text bei den Todesfällen.

23. A. E., 34j. Frau. Aufnahme 10. X. 97. Grosse linksseitige Struma parenchymatosa. Starke Atemnot. Larynx normal. Oper. 12. X. 97. Narkose 70 Min., 17 ccm. Chlorof. Schrägschnitt links. Extrakaps. Exstirpation. Drain. Zehn Tage Fieber, sonst gute Heilung mit Sekretion aus der Drainöffnung. 25. X. 97 geheilt entlassen. Nachricht: Die Frau starb im Jahr 1902 an einem Unterleibsleiden. Am Hals sei

alles gut gewesen, die Atmung stets leicht.

24. E. R., 18j. Dienstmädchen. Atemnot seit vier Jahren. Verdickung des Halses seit vier Wochen. Aufnahme 5. I. 98. Links tiefliegende retrosternale Struma. Starker Stridor. Stimmbänder normal. Oper. 7. I. 98. Narkose gut 115 Min. 25 ccm Chlorof. Schrägschnitt. Extrakaps. Exstirpation links, schwierig weil tief retrosternal reichend; dem Recurrens zu intrakapsulär. Blutung stark. Drain. Str. parenchymatosa. Vier Tage Fieber. Heilung per I. Entlassen 31. I. 98. Nachricht 1903: Nichts zu klagen, Atmung leicht, Stimme rein, Narbe wenig zu sehen. Der zurückgebliebene Drüsenrest sei nicht grösser geworden.

25. R. B., 35j. Magd. Seit vier Jahren dicker Hals und Atemnot. Nächtliche Erstickungsanfälle. Aufnahme 12. I. 98. Vorn und rechts am Hals prominierender Tumor, hart, knotig, in der Mitte substernal reichend. Stimmbänder normal, Trachea von vorn eingedrückt. Oper. 13. I. 98. Narkose 93 Min. 25 ccm Chlorof., Querschnitt. Extrakaps. Exstirpation rechts, dem Recurrens zu intrakapsulär. Drain. Str. colloides. Acht Tage leichtes Fieber. Geheilt entlassen 27. I. 98. Nachuntersucht 18. VIII. 03: Wohlbefinden, hat gar nichts zu klagen. Narbe kaum zu sehen. Atmung leicht, Stimme rein. Halsfigur normal. Links ein kleiner harter Schilddrüsenrest, nicht grösser geworden. Stimmbänder normal; Trachea weit.

26. M. W., 32j. Magd. Dicker Hals seit neun Jahren, angeblich nach Geburt aufgetreten. Aufnahme 14. I. 98. Erstickungsanfälle, starker Stridor. Rechts längliche Struma, hoch nach oben reichend. In der Mitte und links apfelgrosser knotiger Tumor. Linkes Stimmband etwas weniger beweglich, Trachea von vorn eingedrückt. Oper. 15. I. 98. Narkose gut, 120 Min. 36 ccm Chlorof. Schrägschnitt. Extrakaps. Exstirpation rechts. Mit dem centralen Teil kein Zusammenhang. Exstirpation des centralen Teils schwierig, da dieser weit retrosternal reicht. Scharfe Durchtrennung der breiten Brücke nach links. Links bleibt taubeneigrosse Drüsenmasse. Drain. Acht Tage Fieber, Heilung mit Sekretion aus der Drainageöffnung, sonst per I. Geheilt entlassen 3. II. 98. Nachricht 1903: Die Atmung sei meist leicht, nur bei Anstrengungen leichte Atemnot. Der Drüsenrest sei grösser geworden, der Hals etwas dicker. Narbe wenig zu sehen. Stimme rein.

27. L. B., 37j. Frau. Seit sechs Jahren Kropf, bei vier Geburten zunehmend, seit zwei Jahren Atemnot. Aufnahme 28. III. 98. Starker Stridor, Heiserkeit, Erstickungsanfälle. Rechts hühnereigrosser beweglicher Strumaknoten, links fast unsichtbarer hühnereigrosser Knoten, der retrosternal verschwindet. Druck hier macht Atemnot. Linkes Stimmband träge, Ab- und Adduktion unvollständig. Trachea von links eingedrückt. Oper. 30. III. 98. Narkose gut, 79 Min. 24 ccm Chlorof.

Querschnitt. Extrakaps. Exstirpation links. Nach Quertrennung der Muskeln starkes Vorquellen der Struma. Dieselbe ist kleinfaustgross, zu $^3/_4$ retrosternal. Recurrens freigelegt. Rechts Enukleation eines nussgrossen Knotens unter starker Blutung. Tampon in die retrostern. Höhle und Drain. Zwei Tage Fieber. Heilung per I. 11. IV. 98 entlassen. Nachuntersucht 22. VII. 03. Atmung ganz leicht, Stimme rein, Wohlbefinden. Narbe kaum zu sehen. Links nichts von Schilddrüse, rechts kaum grösser als normal. Linkes Stimmband etwas geschweift, bewegt sich langsamer.

28. A. H., 22j. Arbeiterin. Einige Jahre dicker Hals, $^1/_4$ Jahr Heiserkeit und Atemnot. Aufn. 3. IV. 98. Stridor. Mitten am Hals hühnereigrosse harte Struma. Rechts Internuslähmung; keine Impression der Trachea zu sehen. Oper. 4. IV. 98. Narkose gut, 60 Min. 26 ccm. Chlorof. Querschnitt. Halsmuskeln längs auseinander gehalten. Extrakaps. Exstirpation rechts, reicht weit retrosternal und komprimiert weit unten die Trachea. Tampon. Zwei Tage Fieber durch Sekretstauung hinter dem Tampon. Nach dessen Entfernung fieberfrei und per I. bis auf die Tamponöffnung. Heiserkeit. Komplete rechtsseitige Recurrenslähmung nach der Operation. Am 25. IV. 98 geringe Bewegungen des rechten Stimmbands. Am 28. V. 98 normale Beweglichkeit. 16. V. 98 geheilt entlassen. Nachuntersucht 21. VII. 03: Narbe sehr schön. Hals schlank, rechts keine, links normale Schilddrüse. Atmung leicht. Stimme rein. Stimmbänder normal.

29. P. B., 21j. Dienstmädchen. Seit zwei Jahren dicker Hals, seit einem Jahr rasches Wachstum. Thyreoidin ohne Erfolg. Aufnahme 6. IV. 98. Cyanose. Stridor. Grosse Struma, besonders rechts und median. Beide Stimmbänder träge, das rechte mehr. Oper. 6. IV. 98. Narkose gut, 110 Min. 27 ccm Chlorof. Fast ganz intrakaps. Exstirpation rechts und central. Der Recurrens kam zu Gesicht und wurde sicher geschont. Rechts ziemlich tief retrosternal. Tampon. Drain. Zwei Tage Fieber bis 38,3. Heilung per I. Heiserkeit. Komplete rechtsseitige Stimmbandlähmung. 26. IV. 98 geheilt entlassen. 11. V. 98 Stimmbandlähmung unverändert. 1903 Nachricht: Atmung leicht, Stimme rein, Narbe wenig zu sehen. Drüsenrest sei gleich geblieben. Die Stimmbänder seien nach Aussage des dortigen Arztes normal beweglich.

30. M. G., 38j. Arbeiterin. Kropf seit der Schulzeit, seit zwei Jahren rasches Wachsen und Atemnot. Aufnahme 30. V. 98. Stridor, Cyanose. Gut zwei faustgrosse Struma rechts und median, gänseeigrosse links. Rechtes Stimmband wird mangelhaft abduciert. Starke Säbelscheide der Trachea. Oper. 1. VI. 98. Narkose gut, 40 Min., 11 Chlorof. Schrägschnitt. Extrakaps. Exstirpation rechts und central. Drain. Mittags Atemnot, Beklemmung, Unruhe. Verband durchblutet; Nachblutung. Die Wunde wird geöffnet, viel Blutgerinnsel ausgeräumt, die Höhle tam-

poniert mit Jodoformgaze. Am 3. VI. 98 II. Naht, die gut heilt. Vier Tage leichtes Fieber. 6. VI. 98 entlassen. Nachuntersucht 21. VII. 03. Narbe zart. Atmung leicht. Stimme rein. Stimmbänder normal. Rechts nichts von Schilddrüse, links und central ein taubeneigrosser harter Knoten, etwas kleiner geworden und wesentlich nach der Mitte gesunken. Trachea nach rechts verdrängt.

31. W., 36j. Frau. Seit einigen Jahren Struma und Atemnot. Aufnahme 9. VI. 98. Stridor, Cyanose. Doppelseitige bes. links mässig vortretende Parenchymstruma. Druck links vermehrt die Atemnot. Oper. 10. VI. 98. Narkose gut, 60 Min. 20 Chlorof. Schrägschnitt links. Extrakaps. Exstirpation. Heilung per I. Geheilt entl. 17. VI. 98. Nachricht 1902: Die rechte Seite sei etwas grösser geworden und mache leichte Atembeschwerden.

32. A. H., 13j. Mädchen. Von jeher dicker Hals. In den letzten Jahren rasche Zunahme und Atemnot. Aufnahme 13. VI. 98. Stridor. Faustgr. Struma bes. rechts. Oper. 14. VI. 98. Narkose gut, 60 Min. 15 ccm Chlorof., Querschnitt. Es soll zunächst rechts ein über gänseeigrosser Colloidknoten enukleiert werden; doch müssen wegen starker Blutung die oberen Gefässe, Art. und Ven. thyreoid. sup., unterbunden werden, worauf die Enukleation vollendet werden kann. Sodann Enukleation von zwei taubeneigr. Knoten links. Vernähen des Betts. Drain. Zwei Tage Fieber. Heilung per I. Am 28. VI. 98 geheilt entlassen.

33. M. B., 28j. Dienstmädchen. Seit einigen Jahren dicker Hals und Atemnot. Aufnahme 1. VIII. 98. Rechts über apfelgrosse und retrosternal reichende Struma, links halb so gross. Stridor. Stimmbänder normal. Säbelscheide. Oper. 2. VIII. 98. Narkose gut, 98 Min. 27 Chlorof. Querschnitt. Rechts extrakaps. Exstirpation, am Recurrens intrakaps. Links kirschgrosser Knoten enukleiert. Rechts ging ein langer dicker Zapfen tief retrosternal, nach dessen Entwicklung die Atmung leicht war. Drain. Zwei Tage Fieber bis 38,5. Sekretion aus der Drainageöffnung, sonst per I. Am 22. VIII. 98 geheilt entlassen. Nachuntersucht Juli 1902: Stimme kräftig, Atmung leicht. Am Hals links einzelne kleine Knoten, doch ohne alle Beschwerden. Larynx normal.

34. L. S., 16j. Mädchen. Schon in der Schule dicker Hals. Seit einigen Wochen Atemnot und Schluckbeschwerden. Aufnahme 12. IX. 98. Links hühnereigrosse Struma. Stridor. Links komplete Stimmbandlähmung. Operation 13. IX. 98. Narkose gut, 80 Min. 22 Chlorof. Querschnitt. Extrakap. Exstirpation. Drain. Heilung fieberlos per I. Geheilt entlassen 19. IX. 98. Am 27. X. 98 Narbe fest, Atmung leicht. Linkes Stimmband bewegt sich wieder deutlich.

35. A. W., 26j. Frau. Seit 1/4 Jahr Dickerwerden des Halses, Atemnot, Schluckbeschwerden. Aufnahme 14. IX. 98. Stridor. Aeusserlich nichts zu sehen. Links nussgrosser harter Strumaknoten tief hinten

neben der Trachea. Druck darauf vermehrt die Atemnot. Rechts grössere weiche Anschwellung. Das linke Stimmband bewegt sich ganz wenig. Oper. 18. IX. 98. Narkose gut, 45 Min. 12 Chlorof. Winkelschnitt links. Extrakaps. Exstirpatien des hühnereigr. linkss. Tumors, darunter in der Tiefe ein welschnussgr. Bluterguss. Drain. Heilung fieberlos per I. Entlassen 20. IX. 98. Nachricht: im Jahr 1900 starb die Frau an Lungenleiden; am Hals sei alles gut geblieben.

36. M. F., 23j. Dienstmädchen. Seit einem Jahr Dickerwerden des Halses und Atemnot. Thyreoidin ohne Erfolg. Aufnahme 1. XI. 98. Stridor. Hühnereigr. derbe Str. links und in der Mitte. Larynx normal. Oper. 2. XI. 98. Narkose gut, 75 Min. 21 Chlorof. Querschnitt. Links extrakaps. Exstirpation, dem Recurrens zu intrakapsulär. Rechts nussgrosser derber Knoten unter starker Blutung enukleiert. Drain. Str. colloid. Heilung fieberlos, bis auf die Drainageöffnung per I. Entlassen 12. XII. 98. Nachuntersuchung 26. VII. 03. Narbe ziemlich breit, aber weiss. Hals schlank. Links nichts von Schilddrüse, rechts fast von normaler Grösse. Atemnot durch Chlorose, das Trachealatmen ist ganz frei. Die Stimme sei etwas leiser als vor der Operation, doch nie heiser. Stimmbänder normal. Trachea weit.

37. K. H., 46j. Witwe. Kropf seit der Schulzeit, öfters Heiserkeit. Seit zwei Jahren Atemnot. Aufnahme 7. XI. 98. Stridor, Herzklopfen, starke Aufregung. Links orangegrosse harte Struma hinter dem Sternum verschwindend. Nahezu komplete Rekurrenslähmung links. Starke Säbelscheide der Trachea. Oper. 8. XI. 98. Narkose aufgeregt, 110 Min. 38 Chlorof. Winkelschnitt links. Extrakaps. Exstirpation, Struma reicht weit retrosternal, ist faustgross, colloid. Beim Vorgehen gegen den Recurrens zu wird ein sehr dünner Nerv durchschnitten, der nachträglich für den Rekurrens gehalten und zusammengenäht wird. Scharfes Durchgehen durch den Isthmus. Die zurückgebliebene rechte Schilddrüsenhälfte wird durch Catgutnaht nach oben an den Muscul. sternocleidomast. angeheftet. Drain. Heilung fieberlos, per I, mit geringer Sekretion durch die Drainageöffnung. Komplete linkss. Rekurrenslähmung. Entlassen 21. XI. 98. Nachuntersuchung 24. VII. 03. Narbe kaum zu sehen. Hals schlank, Atmung leicht, keine Beschwerden. Stimme rein, nur bei Katarrh etwas heisser. Links nichts von Schilddrüse, rechts normale Schilddrüse. Linkes Stimmband komplet gelähmt, rechts vikariiert.

38. M. H., 41j. Frau. Neun Geburten, während der letzten Dickerwerden des Halses. Seit einem Jahr Atemnot und Schluckbeschwerden. Vor vier Wochen hatte sie einen Abscess an der rechten Halsseite, der incidiert wurde. Aufnahme 12. XI. 98. Starker Stridor. Mitten über dem Jugulum orangegrosser derber Tumor retrosternal sich fortsetzend. Beide Stimmbänder normal. Vom 3. Trachealring an Säbelscheide. Oper. 14. XI. 98. Narkose gut, 100 Min. 30 Chlorof. Winkelschnitt rechts.

Der Haupttumor zeigt sich rechts und central und zwar reicht derselbe bes. medial weit retrosternal, so dass mindestens ebensoviel innerhalb des Thorax liegt, als ausserhalb. Extrakap. Exstirpation rechts und central. Die von dem Abscess herrührenden Narben erschweren ausserordentlich. Es sind zwei über hühnereigrosse Strumateile, der eine median und retrosternal, der andere nach rechts hinten die Trachea ringförmig umgreifend; zwischen beiden eine tiefe schmale Rinne für die Trachea. Str. colloides mit Verkalkungen. Der Recurrens wird freigelegt. Gazetampon in die retrosternale Höhle. Es werden Seidennähte zwecks späterer II. Naht gelegt. 16. XI. 98. Tampon entfernt; die eingelegten Nähte werden geknüpft. Heilung fieberlos per I. Atmung und Schlingakt ganz leicht; Stimmbänder normal. Am 1. XII. 98 geheilt entlassen.

39. K. B., 21j. Fabrikarbeiterin. Aufnahme 3. I. 99. Stridor. Apfelgrosse Struma rechts ziemlich retrosternal reichend. Larynx normal. Oper. 5. I. 99. Medianschnitt, 60 Min. 13 Chlorof. Extrakaps. Exstirpation rechts. Recurrens freigelegt. Links zwei haselnussgr. Knoten enukleiert. Drain. Heilung fieberlos per I. 25. I. 99 geheilt entlassen. Atmung frei. Stimmbänder normal. Nachuntersuchung 20. VIII. 03. Längsnarbe breit, ziemlich auffallend. Stimme rein. Die Atmung sei so schwer wie vor der Operation, besonders Nachts habe sie stundenlang Atemnot mit starkem Husten. Das Mädchen ist sehr anämisch, sei seither wegen Lungen- und Magenleidens viel behandelt worden. Auf der rechten Lungenspitze geringe Dämpfung und etwas Rasseln. Stridor ist auch bei tiefer Inspiration nicht vorhanden. Rechts ist nichts von Schilddrüse, links und vorn ein hühnereigrosser Tumor, hinter dem Sternum verschwindend, doch ist bei Schlingbewegung der untere Pol zu fühlen, darin ein harter Knoten. Die Trachea ist etwas nach rechts verdrängt. Das linke Stimmband ist komplet gelähmt. Die Geschwulst sei „ganz heruntergerutscht“ und ziemlich gewachsen.

40. J. S., 25j. Mädchen s. Text Seite 512.

41. K. F., 49j. Frau. Kropf seit der Jugend, allmähliche Zunahme und Atemnot. Aufnahme 8. V. 99. Starker Stridor und Cyanose. Grosse gleichmässige Struma in drei Partien, beiderseits vom Kieferwinkel zur Clavicula, in der Mitte den Kehlkopf vollständig bedeckend und retrosternal reichend. Beide Stimmbänder bewegen sich gut, deutliche Säbelscheide. Oper. 9. V. 99. Narkose gut. 145 Min. 33 Chlorof. Winkelschnitt rechts, extrakaps. Exstirpation, Tumor geht weit hinten um die Trachea herum. Schwierige Blutstillung, Recurrens nicht zu finden. Seitenschnitt nach links. Exstirpation des tief retrosternalen centralen und Resektion des linken Teils. Letzterer reicht ebenfalls hinten um die Trachea herum, so dass ein vollständiger Ringkropf bestand. Tamponade: Einlegen von Nähten zu späterer II. Naht. 11. V. 99. Tampon entfernt, II. Naht mit Drain. Darauf sechs Tage lang Fieber und Sekretion. Ge-

heilt entlassen am 27. V. 99. Nachuntersuchung 25. VII. 03. Atmung leicht, Stimme rein, keine Beschwerden. Links grosse gleichmässige derbe Struma, etwas, aber nicht sehr wesentlich grösser geworden, stark nach rechts gerückt, Larynx und Trachea nach rechts verdrängt in die Höhe einer vom r. Kieferwinkel abwärts gezogenen Linie. Auf dem Larynx rechts ein walnussgrosser festsitzender Tumor. Linkes Stimmband unbeweglich, rechtes normal. Der Kehlkopf steht ganz schief.

42. R. H., 48j. Frau. Enorme Colloidstruma rechts, central und links s. Text Seite 475 f. Aufnahme 29. VI. 99. Starker Stridor, Cyanose. Laryngosk. Untersuchung unmöglich. Oper. 1. VII. 99. Narkose gut, 95 Min. 30 Chlorof. Schrägschnitt rechts. Extrakaps. Exstirpation rechts und central. Der Recurrens wird einmal mit einem Péan gefasst und wieder losgelassen. Resektion links, so dass nur das äusserste hühnereigr. Stück zurückbleibt. Drain. Im Heilungsverlauf 14 Tage lang Fieber und Eiterung. Heiserkeit. Rechts komplete Recurrenslähmung. Geheilt entlassen am 2. VIII. 99. Nachuntersuchung 26. VII. 03. Lange Narbe schmal blass kaum zu sehen. Haut an Hals und Gesicht gefaltet, runzelig; die Frau sieht alt aus. Stimme laut. Atmung leicht; mässige Herzbeschwerden. Links gänseeigrosse harte wenig vortretende Struma, hat die Trachea zwei Finger nach rechts verdrängt, ist etwas grösser geworden. Rechts liegt die Trachea bloss. Hals schlank, Umfang 35½ cm. Stimmbänder normal.

43. L. H., 54j. Frau. Kropf seit 29 Jahren. Seit einigen Wochen rasches Wachstum und Atemnot. Sehr heftige Schlingbeschwerden. Seit neun Jahren luetischer Gaumendefekt; die Frau kann in den letzten Tagen feste Speisen nicht mehr schlucken, flüssige laufen zur Nase heraus. Aufnahme 1. VII. 99. Starker Stridor. Beiderseitige Struma im Ganzen faustgross, der grössere Teil rechts. Linkes Stimmband gelähmt. Oper. 4. VII. 99. Narkose gut. 75 Min. 6 Chlorof. Schrägschnitt rechts, extrakaps. Exstirpation. Recurrens freigelegt. Resektion links mit Zurücklassung eines hühnereigrossen Rests. Der linke Teil war weit retrosternal und umfasste die Trachea von hinten fast vollständig ringförmig. Drain. Drei Tage Fieber bis 38,8. Mässige Sekretion aus der Drainageöffnung, sonst Heilung per I. Geheilt entlassen 20. VII. 99. Nachuntersucht 22. VII. 03. Narbe tadellos. Hals schlank. Muskulatur normal. Atmung leicht. Stimme gut. Trachea median. Links in der Tiefe ein wallnussgr. derber Rest, das einzige was von Schilddrüse noch zu finden ist Linkes Stimmband gelähmt, das rechte vikariiert und tritt weit herüber.

44. T. K., 24j. Dienstmädchen. Kropf seit der Schulzeit. Seit kurzem rasches Wachstum und Atemnot. Aufnahme 6. VII. 99. Stridor. Rechts faustgr. Cyste. Oper. 8. VII. 99. Narkose gut, 36 Min. 13 Chlorof. Querschnitt. Enukleation. Vernähen des Betts. Drain. Sieben Tage

Fieber bis 39,6. Nach Incision einer Sekretverhaltung Fieberabfall. 18. VII. 99 geheilt entlassen. Nachuntersucht 14. VIII. 03. Narbe kaum sichtbar. Atmung leicht, Stimme rein. Rechts haselnussgrosse auf der Trachea festsitzende Drüsenreste, links taubeneigrosse etwas derbe Schilddrüse. Stimmbänder normal.

45. K. L., 23j. Dienstmädchen. Seit zwei Jahren rasch wachsender Kropf und Atemnot. Aufnahme 6. IX. 99. Stridor. Vorn am Hals mannsfaustgrosse Struma. Stimmbandparese links. Oper. 7. IX. 99. Narkose gut, 55 Min. 15 Chlorof. Querschnitt. Die Halsmuskeln werden längs auseinandergehalten. Links Enukleation einer apfelgrossen Cyste. Rechts extrakaps. Exstirpation einer hühnereigrossen Str. colloides. Recurrens freigelegt. Tamponade des Cystenbetts. Einlegen von Nähten zu späterer II. Naht. 10. IX. 99. Knüpfen der Nähte, hernach I. intentio; fieberloser Verlauf. Geheilt entlassen 28. IX. 99. Nachuntersucht 15. I. 03. Atmung leicht, Stimme rein, Narbe kaum sichtbar. Kein Recidiv. Stimmbänder normal.

46. M. E., 26j. Dienstmädchen. Dicker Hals seit vier Jahren angeblich nach schwerem Tragen. Seit zwei Jahren Schluckbeschwerden und Atemnot. Aufnahme 5. I. 00. Stridor. Gänseeigrosse Struma rechts und central, retrosternal reichend; links mässige Vergrösserung. Stimmbänder normal. Oper. 6. I. 00. Narkose öfters durch Schleimansammlung gestört, 80 Min. 27 Chlorof. Schrägschnitt rechts. Extrakaps. Exstirpation, dem Rekurrens zu intrakaps. Struma geht retrosternal und sehr weit nach hinten ringförmig um die ganze Trachea. Straffes Gewebe, besonders an der Trachea straffe Verwachsung auf 5—6 cm. Tampon in die retrosternale Höhle. Abends Nachblutung s. S. 510. Tamponade. 9. I. 00 unter Schleich'scher Anästhesie Sekundärnaht mit Drain. Sieben Tage Fieber, Sekretion aus der Drainageöffnung, sonst per I. Geheilt entlassen am 22. I. 00. Stimme schwach, das rechte Stimmband vollständig gelähmt. Nachuntersucht 23. VII. 03. Aussehen gut. Atmung leicht. Stimme rein. Narbe gut. Rechts nichts von Schilddrüse, links normal. Rechtes Stimmband komplet gelähmt, linkes vikariiert.

47. M. R., 20j. Fabrikarbeiterin. Bei einer Operation tuberkulöser Drüsen am Hals wird oberhalb des Jugulums ein welschnussgrosser Knoten gefunden, dessen Bedeutung von aussen nicht mit Sicherheit zu diagnostizieren ist. Kleiner Längsschnitt und intrakapsuläre Enukleation eines cystös entarteten Strumaknotens. Heilung per I. Nachuntersucht 24. VII. 03. Narbe kaum zu sehen. Keinerlei Beschwerden. Normalgrosse Schilddrüse.

48. J. W., 26j. Mädchen. Kropf seit dem 14. Jahr. Mässige Atemnot. Aufnahme 2. III. 00. Starke diffuse Vergrösserung der Schilddrüse. Stridor. Larynx normal. Oper. 4. III. 00. Narkose gut, 100 Min. 29 Chlorof. Querschnitt. Extrakaps. Exstirpation links; median noch kleiner

Längsschnitt, um den oberen Pol erreichen zu können. Unterer Pol ziemlich weit retrosternal. Tampon. Sechs Tage Fieber durch Sekretverhaltung im retrosternalen Teil der Wundhöhle. Geheilt entlassen 17. III. 00. Nachuntersucht 21. VII. 03. Keine Atembeschwerden. Völliges Wohlbefinden. Narbe breit, aber blass. In der Mitte und links ist eine orangegrosse, rechts eine taubeneigrosse ziemlich gleichmässige Struma. Die frühere rechtsseitige Struma hat sich soweit nach links verlagert, dass jetzt der Hauptteil links liegt und als linke Schilddrüsenhälfte imponiert, vor der Trachea liegt ein scheinbarer Isthmus, rechts der taubeneigrosse Teil. Dies alles zusammen ist die frühere rechte Struma, die nicht wesentlich grösser geworden ist. Stimmbänder normal.

49. M. K., 24j. Mädchen. Seit $^1/_2$ Jahr Atemnot und Schluckbeschwerden, kann nur noch Flüssiges schlucken. Aufnahme 7. III. 00. Rechts knollige derbe taubeneigrosse rotrosternal verschwindende Struma. Stridor. Rechts Stimmbandparese und Impression der Trachea. Oper. 7. III. 00. Narkose gut, 70 Min. 22 Chlorof. Schrägschnitt rechts. Extrakaps. Exstirpation. Ein Zapfen der Struma schiebt sich retrosternal zwischen Trachea und Wirbelsäule, die Trachea von hinten umfassend. Drain. Drei Tage Fieber, Sekretion aus der Drainageöffnung, sonst Heilung per I. Entlassen 20. III. 00. Nachuntersucht 8. II. 03. Narbe oben lineär, unten breit. Zeitweise Heiserkeit, auch jetzt ist die Stimme gedämpft, etwas klanglos. Atmung frei. Drüsenrest gleichgeblieben. Rechtes Stimmband noch leicht paretisch.

50. M. K., 21j. Dienstmädchen. Kropf und Atemnot seit mehreren Jahren. Aufnahme 17. IV. 00. Stridor. Links Struma vom Zungenbein, nach unten hinter dem Sternum verschwindend. Oper. 17. IV. Narkose gut, 75 Min. 20 Chlorof. Schrägschnitt links. Extrakaps. Exstirpation links samt dem Isthmus; Struma reicht weit retrosternal. Tampon. Sieben Tage lang mässiges Fieber. 11. V. 00 geheilt entlassen. Nachuntersucht 18. VIII. 03: Narbe ziemlich breit, namentlich der untere Teil. Sie müsse etwas schwerer atmen, als nach der Operation, hat aber keinen Stridor. Stimme rein. Links nichts von Schilddrüse, rechts vor der Trachea ist der ganz nach median gerückte rechte Teil taubeneigross; derselbe ist etwas grösser geworden. Trachea etwas nach links verschoben. Linkes Stimmband ist etwas schmäler, als rechtes, bewegt sich aber.

51. B. B., 38j. Magd. Aufn. 9. V. 00. Grosse Struma rechts und median. Stridor. Oper. 10. V. 00. Narkose gut, 80 Min. 28 Chlorof. Schrägschnitt rechts. Extrakaps. Exstirpation. Rekurrens freigelegt. Unterer Pol tief retrosternal umfasst die Trachea ringförmig. Tampon. Zwei Nähte werden zu späterer Sekundärnaht eingelegt. Drei Tage Fieber. Am 12. V. Sekundärnaht, die per I. heilt. Am 27. V. 00 geheilt entlassen. Nachuntersuchung 26. VII. 03: Narbe schön. Form des Halses gut. Atmung leicht. Stimme rein. Klagt, sie habe viel Schleim

im Hals. Rechts nichts von Schilddrüse, links hühnereigrosse tiefsitzende ziemlich harte Geschwulst. Stimmbänder gut beweglich, das linke etwas schmal.

52. M. T., 66 j. Frau. Dicker Hals seit dem 18. Jahr; seit drei Jahren Atemnot. Vor 2 Monaten bei Nacht plötzliche heftige Erstickungsnot durch Ruptur einer subkutanen Halsvene, seither unerträgliche Atemnot. Aufn. 26. V. 00. Heftigster Stridor und Cyanose. Oberhalb des Jugulums orangegrosse Struma, sich tief hinter das Sternum fortsetzend, ebenso beiderseits unter die Sternocleidomastoidei. Alter Bluterguss der linken Supraclavikulargegend. Sofortige Operation aus vitaler Indikation. Lokalanästhesie wird versucht, genügt aber nicht. Narkose gut, 85 Min., 13 Chlorof. Schrägschnitt links. Extrakaps. Exstirpation links und central und Resektion rechts, so dass nur das äusserste Stück zurückbleibt. Vom centralen Teil ging ein wurstförmiger Zapfen weit retrosternal bis zur Bifurkation. Tamponade und Nähte zu späterer Sekundärnaht. Einmal 38,9, sonst fieberlos. Am 28. V. Sekundärnaht, die per I. heilt. Geheilt entlassen 18. VI. 00. Nachuntersuchung August 1902: Atmung leicht, Stimme rein, Narbe schön. Links nichts von Schilddrüse, der Rest rechts ist gleich geblieben. Stimmbänder normal.

53. K. H., 24 j. Mädchen. Seit Kindheit dicker Hals und öfters Heiserkeit. Seit einigen Monaten unerträgliche Atemnot. Aufn. 17. VI. 00. Diffuse kindsfaustgrosse Struma, beiderseits gleich gross, links retrosternal sich fortsetzend. Systolisches Herzgeräusch. Oper. 18. VI. 00. Narkose gut, 68 Min., 26 Chlorof. Querschnitt. Links extrakaps. Exstirpation der hühnereigrossen Struma parenchym., dieselbe ist durch die gespannten Muskeln auf die Trachea gezwängt, der untere Pol ist retrosternal. Rechts wird der untere Teil in Hühnereigrösse reseciert, war nicht substernal, doch ebenfalls durch die Muskeln stark auf die Trachea gezwängt und diese von vorn nach hinten komprimiert. Tampon. Nähte zur Sekundärnaht. Am 20. VI. Sekundärnaht, die gut heilte. Vom 26.—30. VI. 00 Fieber durch geringe Retention. Am 20. VII. 00 geheilt entlassen. Nachuntersuchung 24. VII. 03. Gar keine Klagen. Atmung leicht, Stimme rein. Narbe ausserordentlich zart, nur durch den Pigmentmangel zu erkennen. Keine Spur von Schilddrüse zu fühlen. Stimmbänder normal.

54. P. W., 25 j. Dienstmädchen. Seit 6 Jahren Kropf und Atemnot. Thyreoidin ohne Erfolg. Aufn. 31. VIII. 00. Starker Stridor. Alle Teile der Schilddrüse vergrössert, beide Seiten tief unter die Sternocleidomast. und bis zu den Kieferwinkeln reichend. Am rechten Stimmband Lähmung der Abduktoren, es bewegt sich bei der Phonation kaum. Oper. 1. IX. 00. Narkose gut, 70 Min., 20 Chlorof. Winkelschnitt rechts; extrakaps. Exstirpation bis auf den unteren Pol, an dem das Vor-

handensein eines besonderen Lappens Schwierigkeiten macht und wo deshalb intrakapsulär vorgegangen wird. Scharfe Durchtrennung des sehr dicken Isthmus. Median Enukleation einer taubeneigrossen Cyste. Links nach Unterbindung der oberen Gefässe Enukleation der hühnereigrossen oberen Hälfte unter teilweiser Mitnahme der Kapsel besonders oben. Die Trachea war von beiden oberen Polen vollständig ringförmig umfasst. Der linke untere Teil war anscheinend gesund. Tampon. Mehrmalige Sekretverhaltung mit Fiebersteigerungen. Am 27. IX. 00 geheilt entlassen. Nachuntersuchung 20. V. 03. Atmung leicht, Stimme rein. Narbe winkelförmig, der quere Teil linear, der senkrechte breit und gut sichtbar. Rechts nichts von Schilddrüse, links eine hühnereigrosse derbe Struma. Stimmbänder normal.

55. J. S., 23 j. Köchin. Seit 4 Jahren dicker Hals, seit 1 Jahr Atemnot, Erstickungsanfälle. Aufn. 1. IX. 00. Lauter Stridor. Rechts über enteneigrosse derbe retrosternal verschwindende Struma, links etwas kleiner. Rechts Stimmbandparese. Oper. 3. IX. 00. Narkose gut, 70 Min., 27 Chlorof. Schrägschnitt rechts, extrakaps. Exstirpation, am Recurrens intrakapsulär. Hohe Spannung der flach ausgebreiteten Halsmuskeln, die die Struma ganz einzwängen. Struma colloides, reichte in Hühnereigrösse retrosternal. Tampon. Einlegen von Nähten zur Sekundärnaht. Am 7. IX. II. Naht. Vom 7.—14. Tag Fieber infolge Retention, der durch Drain Abfluss verschafft wird, die übrige Wunde heilt gut. Geheilt entlassen am 22. X. 00.

56. A. H., 25 j. Fabrikarbeiterin. Seit 1 Jahr Dickerwerden des Halses. Seit 4 Wochen heftige Erstickungsanfälle und Heiserkeit. Aufn. 21. XI. 00. Gleichmässige Vergrösserung der Schilddrüse, beiderseits bis zur Mitte des Sternocleido-mast., nach oben bis zum oberen Schildknorpelrand, links retrosternal verschwindend. Umfang 33 cm. Linkes Stimmband komplet gelähmt. Impression der Trachea von links. Oper. 22. XI. 00. Narkose gut, 55 Min., 17 Chlorof. Schrägschnitt links. Die Struma ist durch die Halsmuskeln stark eingezwängt. Extrakaps. Exstirpation, am Recurrens intrakapsulär. Erst wird der ganze obere Teil der Geschwulst beweglich gemacht, dann der kindsfaustgrosse retrosternale Teil luxiert. Tampon. Struma colloides. 2.—4. Tag Fieber bis 38,7 infolge von Retention hinter dem Tampon; nach dessen Entfernung fieberfrei und glatte Heilung. 23. XII. 00 geheilt entlassen. Nachuntersuchung 24. VII. 03. Narbe kaum zu sehen, Atmung leicht, Stimme rein. Links nichts von Schilddrüse. Rechte Schilddrüse ein klein wenig vergrössert. Keine eigentliche Struma mehr, ist entschieden kleiner geworden. Trachea median. Halsumfang 30½ cm. Linkes Stimmband nicht mehr gelähmt, kommt zwar nicht ganz zur Mittellinie, bewegt sich aber lebhaft.

57. O. H., 42 j. Kretinismus von Jugend auf. Seit 1 Jahr Atemnot und Schmerzen am Hals, kann nicht laut reden. Aufn. 3. XII. 00.

Ausgeprägter Kretinismus, mässiges Myxoedema universale, Stimmbandlähmung beiderseits wohl hysterisch. Stridor. Beiderseits sehr derbe hühnereigrosse Strumaknoten. Oper. 4. XII. 00. Narkose gut. 63 Min., 16 Chlorof. Schrägschnitt rechts, die Struma ist durch die Halsmuskeln eingezwängt. Extrakaps. Exstirpation, am Recurrens intrakapsulär. Links aus der oberen Hälfte nussgrosser harter Knoten enukleiert. Untere Hälfte links anscheinend normal. Struma colloides mit Verkalkungen. Tampon. Ziemliche Sekretion durch die Tamponöffnung, die übrige Wunde heilt per I. Kein Fieber. Nachuntersuchung 23. VII. 03. Links etwa normal grosse Schilddrüse, rechts nichts von Schilddrüse. Narbe zart. Atmung leicht. Hysterische Stimmbandlähmung, meist Aphonie, kann aber im Affekt sehr laut werden. Unveränderter Cretinismus.

58. M. H., 41 j. Fabrikarbeiterin. Aufn. 21. I. 01. Komplikation mit Oesophaguscarcinom s. S. 489 f. Ueber die Operation ist noch nachzutragen: Narkose gut, 70 Min., 15 Chlorof. Schrägschnitt links. Halsmuskeln stark gespannt. Extrakaps. Exstirpation. Recurrens freigelegt. Der untere Pol reicht ziemlich weit retrosternal, muss hervorluxiert werden. Rechts Enukleation eines taubeneigrossen Knoten unter starker Blutung; Blutstillung durch Umstechung und Naht. Tampon. Heilung per I. mit geringer seröser Sekretion aus der Tamponöffnung. Die ersten Tage subfebrile Temperatur, später Influenza. Entlassen 14. II. 01.

59. E. K., 25 j. Arbeiterin. Schon lange bestehender Kropf. In letzter Zeit unerträgliche Atemnot. Aufn. 7. II. 01. Beiderseits enteneigrosse derbe Struma, links retrosternal verschwindend. Komplete Stimmbandlähmung links. Starker Stridor. Oper. 9. II. 01. Narkose gut, 70 Min., 23 Chlorof. Schrägschnitt links. Extrakaps. Exstirpation einer sehr grossen Struma colloides, die zu $^2/_3$ retrosternal lag. Rechts Resektion der oberen Hälfte. Tampon. 12 Tage Fieber und Eiterung. Am 9. III. 01 geheilt entlassen. Atmung ganz leicht, Stimme laut. Recurrenslähmung unverändert.

60. A. F., 15 j. Mädchen. Kropf seit 5 Jahren. Seit $^1/_2$ Jahr Heiserkeit, Atemnot, Beklemmungen bei Nacht. Aufn. 13. V. 01. Ganz geringe Verdickung des Halses. Links in der Tiefe ein kleiner derber Tumor zu fühlen, der sich retrosternal fortsetzt. Links komplete Rekurrenslähmung. Starker Stridor. Oper. 17. V. 01. Narkose gut, 75 Min., 10 Chlorof. Querschnitt. Extrakaps. Exstirpation links, dem Recurrens zu intrakapsulär, dieser wird deutlich gesehen. Nach vollständiger Mobilisierung des extrathorakalen Teils wird ein mit diesem durch eine dünne ringförmig eingeschnürte Schilddrüsenbrücke verbundener intrathorakaler Teil von Gänseeigrösse hervorluxiert, derselbe reichte ca. 10 cm tief in den Thorax hinab. Dabei Luftembolie beim Einreissen einer grossen Vene (s. S. 503). Exstirpation des taubeneigrossen Isthmus. Tampon. Operation war sehr schwierig und blutreich. Mässige Sekretion

durch die Tamponöffnung, die übrige Wunde per I. Geheilt entlassen 3. VI. 01. Nachuntersuchung 9. VIII. 03. Atmung ganz leicht. Stimme rein. Narbe kaum zu sehen. Links nichts von Schilddrüse, rechts ein taubeneigrosser derber Knoten, etwas retrosternal reichend, auch äusserlich etwas vordrängend, ist gegen die Mitte gerückt, hat die Trachea 2 Querfinger nach links verdrängt. Linkes Stimmband wohl noch schmäler und etwas geschweift, bewegt sich aber ganz gut.

61. M. H., 38 j. Arbeiterin. Seit 8 Jahren dicker Hals, seit 1 Jahr heftige Atembeschwerden, Heiserkeit, Congestionen, Schwindel. Aufn. 19. V. 01. Deutlich sichtbare Struma beiderseits von ca. Hühnereigrösse, rechts retrosternal verschwindend. Rechts Stimmbandparese. Kropfstimme. Halsumfang 40 cm. Oper. 20. V. 01. Narkose gut, 90 Min., 15 Chlorof. Querschnitt. Extrakaps. Exstirpation rechts. Vollständige Mobilisierung des extrathorakalen Teils; hierauf gelingt es erst mit ziemlicher Kraftentwicklung den gänseeigrossen intrathorakalen Teil zu entwickeln, der mit dem extrathorakalen durch eine eingeschnürte Schilddrüsenbrücke verbunden ist. Starke Blutung. Tampon. Struma colloides. 13 Tage Fieber mit erheblicher Sekretion aus der Tamponöffnung. 10. VI. 01 geheilt entlassen. Atmung leicht, keine Stimmbandlähmung mehr. Nachuntersuchung 25. VII. 03. Schöne Narbe. Halsumfang 36 cm. Atmung ganz leicht, Stimme rein. Rechts nichts von Schilddrüse, links kleinapfelgrosse mässig derbe ziemlich tiefsitzende Struma. Trachea in der Mitte. Die Abduktion des linken Stimmbands ist nicht ganz so gut wie rechts, sonst gute Beweglichkeit. Trachea zeigt eine Impression von links.

62. F. H., 59 j. Frau. Kropf seit vielen Jahren, seit 5 Jahren mässige, sei 6 Wochen heftige Atemnot. Aufn. 17. X. 01. Sehr korpulente Frau, heftiger Stridor und Cyanose. Starke Herzdilatation, unregelmässiger Puls. Halsumfang 46½ cm. Beide Schilddrüsenhälften stark vergrössert, links etwas grösser. Keine Stimmbandlähmung, Säbelscheide der Trachea. Oper. 18. X. 01. Narkose gut, 45 Min., 18 Chlorof. Winkelschnitt links; Durchtrennung der kurzen Halsmuskeln, welche die Struma förmlich incarceriert halten. Extrakaps. Exstirpation, dem Recurrens zu intrakapsulär. Struma colloides 1½ mannsfaustgross, ⅓ der Struma retrosternal. Leichte Luxation des unteren Pols. Drain. 3 Tage Fieber bis 38,6. Geringe Sekretion durch die Drainageöffnung, sonst Heilung per I. Geheilt entlassen 4. XI. 01. Nachuntersuchung 28. VII. 03. Seither ganz gesund, arbeitet alles. Atmung leicht, Stimme rein. Halsumfang 38 cm. Narbe trotz grosser Ausdehnung nicht auffallend. Rechts etwa normal grosse Schilddrüse zu fühlen, ist also bedeutend kleiner geworden. Trachea median. Stimmbänder normal.

63. S. K., 20 j. Dienstmädchen. Dicker Hals seit 6 Jahren, in den letzten Monaten rasche Zunahme und Atemnot. Aufn. 28. X. 01. Rechts

enteneigrosse Struma, links auch erhebliche Vergrösserung, doch nicht so stark wie rechts. Leichte Internuslähmung rechts, leichte Adduktorenlähmung links. Oper. 29. X. 01. Narkose gut, 135 Min., 20 Chlorof. Querschnitt. Extrakaps. Exstirpation rechts und central. Nach hinten oben geht ein Zapfen ringförmig um die Trachea, dem erst nach vollständiger Mobilisierung der übrigen Geschwulst beizukommen ist. Die Art. thyreoid. inferior kam abnorm weit hinten, wurde verletzt und mit einem Péan gefasst. Am Schluss der Operation verdächtiger Stridor, wie nach Recurrensverletzungen. Links welschnussgrosse Cyste enukleiert. Drain. 2.—5. Tag Fieber bis 38,4. Heilung per I. bis auf die Drainageöffnung. Heiserkeit. Komplete Lähmung des rechten Recurrens. Entlassen 22. XI. 01. Nachricht August 1903: Sie habe bei Anstrengungen geringe Atembeschwerden, die Stimme sei öfters belegt. Narbe dünn, weiss. Die linke Hälfte sei etwas grösser geworden, sei jetzt hühnereigross. Das rechte Stimmband nach Untersuchung des dortigen Arztes nicht mehr gelähmt.

64. B. P., 44 j. Frau. Dicker Hals seit 20 Jahren, seit 5 Jahren starke Atemnot. Aufn. 6. XI. 01. Starkes Emphysem. Rechts grosse Struma bis zum Kieferwinkel, etwas retrosternalreichend. Central apfelgrosser sehr derber Knoten. Links mässige Vergrösserung. Rechtes Stimmband gelähmt, Trachea nicht zu sehen. Oper. 8. XI. 01. Narkose gut, 92 Min., 16 Chlorof. Winkelschnitt rechts. Ein Muskelbündel hat sich fest in eine Furche zwischen medialem und rechtem Teil eingezwängt. Atmung ist nach Quertrennung der Muskulatur leicht. Extrakaps. Exstirpation rechts und central. Oberer Pol liegt sehr hoch, in Kieferwinkelhöhe auf der Wirbelsäule. Unterer Pol 3 Querfinger retrosternal. Seitlich innige Verwachsung mit der Adventitia der Carotis, von der die Struma scharf abpräpariert werden muss. Ein Hinterhorn umgreift die Trachea ringförmig. Der atrophische Recurrens wurde freigelegt und sicher geschont. Struma colloides, zweigänseeigross. Tampon und Drain. Fieber durch eitrige Bronchitis. Wundheilung ausser der Tamponöffnung per I. Geheilt entlassen 28. XI. 01. Nachricht September 1903: Atmung leicht, Stimme rein. keine Beschwerden. Narbe „der andern Haut ähnlich". „Links glaubt man wieder eine kleine Geschwulst zu sehen".

65. A. B., 30 j. Frau. Dicker Hals seit dem 14. Jahr, seit 1 Jahr rasche Zunahme und Atemnot. Aufn. 9. IV. 02. Rechts über faustgrosse retrosternal reichende, links gänseeigrosse Struma. Halsumfang 43 cm. Stridor. Kropfstimme. Beide Stimmbänder etwas gerötet, normal beweglich. Oper. 10. IV. 02. Narkose gut, 110 Min., 26 Chlorof. Schrägschnitt rechts. Extrakaps. Exstirpation, dem Recurrens zu intrakapsulär. Unterer Pol sehr weit retrosternal, mit Mühe hervorzuluxieren. Trachea bandförmig. Tampon und Drain. Struma colloides 400 gr schwer. Am

Präparat gut die durch die Clavicula hervorgerufene Querfurche zu sehen. 11 Tage lang Fieber mit starker Sekretion aus der Tamponöffnung. Heiserkeit. Recurrensparese rechts. 3. V. 02 geheilt entlassen. Nachuntersuchung 26. VII. 03. Narbe breit. Atmung ganz leicht, Stimme rein. Stimmbänder normal, Trachea weit. Orangegrosser derber linksseitiger Tumor vor die Trachea nach medial gesunken. Trachea in der Mitte. Halsumfang 36 cm.

66. P. K., 29 j. Mädchen. Kropf seit 10 Jahren. Seit 2 Jahren rasches Wachstum, Atemnot und rasches Ermüden beim Sprechen. Aufn. 14. IV. 02. Rechts gänseeigrosse Struma teils cystisch, teils Knoten, etwas substernal; links geringe Vergrösserung. Rechtes Stimmband ist paretisch, breit und träge. Oper. 15. IV. 02. Narkose gut, 73 Min., 26 Chlorof. Querschnitt. Extrakaps. Exstirpation, dem Recurrens zu intrakapsulär. Drain. 2.—8. Tag Fieber. Starke Sekretion aus der Drainageöffnung, die übrige Wunde heilte per I. Geheilt entlassen 3. V. 02. Rechtes Stimmband noch paretisch. Nachricht September 1903: Narbe breit, manchmal rot. Atmung ganz leicht, Stimme rein. Linke Schilddrüsenhälfte gleich geblieben. Rechtes Stimmband war schon bei einer Untersuchung am 11. IX. 02 wieder normal.

67. J. S., 27 j. Frau. Dicker Hals seit 4 Jahren; nach der letzten Geburt vor 1 Jahr rasche Zunahme und Atemnot. Aufn. 16. IV. 02. Vorn rechts orangegrosse derbe Struma. Rechtes Stimmband träge, breit und paretisch. Oper. 17. IV. 02. Narkose gut, 75 Min., 25 Chlorof. Querschnitt. Extrakaps. Exstirpation rechts, dem Recurrens zu intrakapsulär, dieser wurde deutlich gesehen. Drain. Struma colloides. Zwei Tage Fieber, nur geringe Sekretion durch die Drainageöffnung, sonst Heilung per I. Geheilt entlassen 1. V. 02. Nachuntersuchung: Narbe tadellos. Contouren des Halses normal. Atmung leicht, Stimme rein. Rechts nichts von Schilddrüse, links normale Schilddrüse. Rechtes Stimmband bewegt sich gut, ist ein ganz klein wenig geschweift.

68. R. S., 21 j. Mädchen. Dicker Hals seit 4 Jahren, seit 1 Jahr Atemnot. Aufn. 30. IV. 02. Hochgradige Skoliose. Tuberkulosenverdacht, etwas Rasseln an der r. Spitze. Orangegrosse Cyste links. Stimmbänder normal. Oper. 1. V. 02. Narkose gut, 45 Min., 10 Chlorof. Querschnitt. Enukleation der peripheren Cyste. Drain. Eitrige Sekretion aus der Drainageöffnung, die übrige Wunde schliesst sich primär. Fieber durch heftige Bronchitis, im Auswurf werden keine Tuberkelbacillen gefunden. 24. V. 02 geheilt entlassen. Nachuntersuchung 6. VIII. 03. Subjektiv etwas Atemnot. Objektiv kein Stridor. Stimme rein, Narbe breit, blass. Nur rechts sind geringe Schilddrüsenreste zu fühlen. Stimmbänder normal, Trachea weit.

69. H. B., 11 j. Mädchen. Kropf seit dem 7. Jahr, in letzter Zeit rasches Wachstum und Schweratmigkeit. Aufn. 2. VI. 02. Rechts gänse-

eigrosse Struma, teils cystisch, teils knotig. Rechtes Stimmband leicht paretisch. Oper. 3. VI. 02. Narkose gut, 60 Min., 12 Chlorof. Querschnitt. Extrakaps. Exstirpation rechts, dem Recurrens zu unter starker Blutung intrakapsulär. Drain. Zwei Tage Fieber bis 38,5. Geringe Sekretion aus der Drainageöffnung, Heilung per I. Geheilt entlassen 11. VI. 02. Am 14. VI. 02 beide Stimmbänder normal beweglich. Nachuntersuchung Juni 1903. Atmung leicht, Stimme rein. Narbe breit, blass, nicht auffallend. Rechts nichts von Schilddrüse, in der Mitte ein welschnussgrosser Knoten, der seit 1/2 Jahr grösser werde. Halsumfang 30 1/2 cm. Ungt. kalii jodati. August 1903 ist der Knoten wesentlich kleiner geworden, der Halsumfang hat um 2 cm abgenommen.

70. K. St., 25 j. Dienstmädchen. Ueber die Krankengeschichte siehe S. 511 ff. Nachzutragen ist: Oper. 12. VII. 02. Bei der Narkose war der Puls öfters schwach, sonst guter Verlauf, 80 Min., 17 Chlorof. Querschnitt. Extrakaps. Exstirpation rechts. Drain. Am 2. Tag 39,4, dann noch 4 Tage subfebril. Mässige Sekretion aus der Drainageöffnung, die übrige Wunde heilte per I. Entlassen 7. VIII. 02. Nachuntersuchung 25. VII. 03. Narbe tadellos. Atmung leicht, Stimme rein. Stimmbänder normal.

71. R. St., 20 j. Dienstmädchen. Mitralinsufficienz mit unregelmässigem Puls, starke Anämie. Rechts gänseeigrosse retrosternal reichende derbe Struma, links mässige Vergrösserung. Starker Stridor. Rechtes Stimmband paretisch, breit und träge. Oper. 27. IX. 02. Schleich'sche Anästhesie nur zum Hautschnitt. Die Kranke erträgt die Operation sehr gut. Schrägschnitt rechts. Extrakaps. Exstirpation der 4 cm retrosternal reichenden Struma colloides, die die Trachea ringförmig von hinten umfasst. Drain. 4 Tage Fieber bis 38,8 durch einen kleinen Abscess. Am 20. X. 02 geheilt entlassen. Nachuntersuchung 26. VII. 03. Narbe schön, zart. Stimme rein. Herzklopfen und Herzdyspnoe bei raschem Gehen. Trachealatmen leicht. Links normale rechts nichts von Schilddrüse. Stimmbänder normal, keine Parese mehr.

72. M. P., 18 j. Dienstmädchen. Dicker Hals seit dem 7. Jahr. Stärkere Atemnot seit 1/4 Jahr. Aufn. 27. X. 02. Beiderseits ca. gänseeigrosse Struma, rechts grösser. Starker Stridor. Stimmbänder normal. starke Säbelscheide der Trachea. Oper. 29. X. 02. Narkose gut, 70 Min., 20 Chlorof. Winkelschnitt rechts. Extrakaps. Exstirpation. Drain. Fieberlose Heilung per I. Stimmbänder normal. Geheilt entlassen 17. XI. 02. Nachricht September 1903: Bei strenger Arbeit habe sie kurzen Atem. Die Stimme sei öfters belegt. „Auf der Seite, auf der ich geschnitten worden bin, ist der Hals schon gleich geblieben, aber auf der andern Seite meine ich werde er dicker. Die Narbe ist oben weiss, wenig zu sehen, aber unten ist sie rot und breit."

73. T. G., 16 j. Dienstmädchen. Seit 1 Jahr rasches Dickerwerden

des Halses und Atemnot. Aufn. 9. I. 03. Rechts hühnereigrosse Cyste, links ganz unbedeutende Vergrösserung. Leichter Stridor. Rechtes Stimmband etwas paretisch. Oper. 10. I. 03. Narkose gut, 75 Min., 20 Chlorof. Querschnitt. Es soll rechts Enukleation der Cyste gemacht werden, die Cystenkapsel ist aber so zart, dass sie fortgesetzt einreisst bei ziemlicher Blutung. Es muss daher extrakaps. Exstirpation angeschlossen werden. Links zeigen sich am unteren Pol einige kleine Knötchen, die enukleiert werden. Drain. Heilung fieberlos per I. Entlassen 28. I. 03. Stimmbänder normal. 26. VII. 03 nachuntersucht. Narbe noch etwas rot. Atmung leicht, Stimme rein. Rechts nichts von Schilddrüse, links taubeneigrosser derber Knoten. Trachea median. Stimmbänder normal.

74. J. St., 18 j. Dienstmädchen. Dicker Hals seit Jahren, seit 1/2 Jahr Atemnot und häufige Heiserkeit. Aufn. 9. I. 03. Rechts gänseeigrosse Struma, links taubeneigrosse. Keine Stimmbandlähmung. Impression der Trachea von rechts. Oper. 10. I. 03. Narkose, wegen schwachen Pulses muss öfters mit Chloroform ausgesetzt werden, 75 Min., 20 Chlorof. Querschnitt. Extrakaps. Exstirpation rechts. Oberer Pol liegt sehr weit hinten oben, umfasst die Trachea von hinten. Der Recurrens ist von einem kirschgrossen Knoten, einem besonderen Anhängsel der Geschwulst, überlagert; er wird in grosser Ausdehnung freipräpariert, liegt ausserhalb der Teilungsstelle der Art. thyr. inf. Drain. Die Operation war durch derbes kurzfaseriges Gewebe erschwert. Zwei Tage lang subfebrile Temperaturen und Icterus, der sich rasch zurückbildete. Heilung der Wunde per I. Geheilt entlassen 30. I. 03. Nachuntersuchung 24. VII. 03. Stimme besser, doch noch etwas rauh. Atmung leicht. Narbe noch etwas rot. Rechts nichts von Schilddrüse, linke Hälfte gleich gross geblieben, aber vor die Trachea in die Mitte gerückt. Contouren des Halses normal. Das linke Stimmband bleibt hinten etwas zurück, leichte Internusparese.

75. C. H., 34 j. Frau. Seit 10 Jahren dicker Hals, besonders bei 3 Schwangerschaften rasche Zunahme. Seit 1/2 Jahr Atemnot, Erstickungsanfälle besonders Nachts und Herzklopfen. Aufn. 11. I. 03. Hals vorn vollständig von grosser Struma eingenommen, rechts vom Unterkiefer bis retrosternal reichend, links vom Zungenbein zur Clavicula, beiderseits zu den Proc. transv. der Halswirbel. Umfang 39 cm. Starker Stridor. Keine Stimmbandlähmung. Oper. 12. I. 03. Narkose gut, 120 Min., 27 Chlorof. Querschnitt, bietet wenig Raum. Extrakaps. Exstirpation rechts, durch kurzfaseriges Gewebe erschwert. Der untere Pol liegt weit retrosternal, ferner liegt ein besonderer Lappen intrathorakal hinter der Trachea. Zwischen diesen und dem unteren Pol ist die Trachea eingezwängt und plattgedrückt. Resektion des unteren Pols links bis zur Höhe der Thyreoidea inferior unter starker Blutung. Drain. Fieberfrei

bis zum 9. Tag, am 9. und 10. Tag Fieber durch Sekretverhaltung. Geheilt entlassen 24. I. 03. Nachuntersucht 8. VIII. 03. Narbe schmal, ziemlich frisch. Atmung leicht. Stimme rein. Keinerlei Beschwerden. Rechts nichts von Schilddrüse, links taubeneigrosser derber Rest, auch nach Angabe der Frau kleiner geworden. Trachea fingerbreit nach rechts verdrängt. Stimmbänder normal.

76. Th. O., 47j. Arbeiterin. Dicker Hals und etwas Atemnot schon seit der Schulzeit. Seit 1/2 Jahr rasches Wachstum, kann vor Atemnot kaum gehen, kann Nachts nicht liegen. Aufnahme 6. II. 03. Höchster Stridor, starke Cyanose. Rechts faustgrosse, in der Mitte orangegrosse Struma. Links ist keine Prominenz zu sehen, dagegen ein derber platter Tumor zu fühlen, der nach oben bis zum Zungenbein reicht, nach unten retrosternal verschwindet. Links ein riesiger Venenplexus bis zur Mamma. Druck links vermehrt die Atemnot. Linkes Stimmband komplet gelähmt; das rechte ist paretisch, Glottis eng, kann nur wenig erweitert werden. Bronchitis. Es wird diagnostiziert, dass der linke Teil vorwiegend die Beschwerden verursacht. Oper. 8. II. 03 unter Schleich'scher Anästhesie wird sehr gut ertragen. Schrägschnitt links. Extrakaps. Exstirpation. Das äussere Stück des linksseitigen Tumors ist ganz verschwindend gegen den faustgrossen intrathorakalen Teil, der nur mit ziemlicher Gewalt sich entwickeln lässt. Der Recurrens wird freigelegt. Die Art. thyreoid. inf. ist von der Dicke einer Carotis. Ein besonderer Lappen der Geschwulst greift hinten ganz um die Trachea herum, so dass er die rechte Seite berührt. Extrakaps. Exstirpation des centralen Teils, dann scharfe Durchtrennung einer 5 cm dicken Brücke mit rechts. Rechts Enukleation einer welschnussgrossen Cyste unter starker Blutung. Ein Péan, der nicht unterbunden werden kann, muss liegen bleiben. Tampon. Drain. Ausserordentlich schwierige langwierige Operation. 14 Tage Fieber durch eine schwere eiterige Bronchitis; heftige Atemnot, so oft die enge Stimmritze durch Schleim verlegt wurde. Mässige eitrige Sekretion aus der Tamponöffnung. Am 23. III. 03 geheilt entlassen. Nachuntersucht 24. VII. 03. Narbe sehr schön, kaum zu sehen. Atmung leicht, Stimme rein. Keinerlei Beschwerden. Links nichts von Schilddrüse, rechter Teil gleich gross geblieben, nach median gerückt, die Trachea stark nach links verdrängt. Die Glottis ist noch ziemlich eng, das linke Stimmband ist ausgeschweift, bewegt sich aber deutlich. Parese rechts unverändert. Die Trachea ist von rechts her eingedrückt.

77. M. S., 60j. Frau. Kropf seit 12 Jahren. Vor vier Jahren wurde Punktion einer Kropfcyste und Injektion gemacht, der Erfolg war sehr vorübergehend. Seit acht Jahren Herzleiden. Seit Monaten allerheftigste Atemnot, ganz unerträglicher Zustand. Aufnahme 24. IV. 03. Heftigster Stridor, Heiserkeit, Cyanose. Starke Bronchitis. Puls sehr unregelmässig. Herzdilatation, an der Spitze ein lautes systolisches Geräusch.

Rechts faustgrosse Struma nach oben bis zum Unterkiefer reichend, nach unten retrosternal verschwindend; links gänseeigrosse Struma. Rechts komplete Recurrenslähmung. Oper. 27. IV. 03, Scheich'sche Anästhesie wird gut ertragen. Querschnitt. Extrakaps. Exstirpation rechts. Rekurrens freigelegt. Ein dicker Zapfen der Struma geht hinten ringförmig um die Trachea. Unterer Pol reicht ziemlich tief retrosternal. Die Trachea ist auf eine grosse Strecke säbelscheidenförmig. Tampon und Drain. Zehn Tage lang hohes Fieber durch heftige eitrige Bronchitis. Viel blutig seröse Sekretion aus der Tamponöffnung, die übrige Wunde schliesst sich per I. Der Puls war öfters sehr schlecht, Digitalis. Am 2. VI. 03 entlassen. Beide Stimmbänder gut beweglich. Das Trachealatmen ist frei. Die Beschwerden von seiten des Herzfehlers sind noch beträchtlich.

78. M. D., 17j. Dienstmädchen. Seit 1/2 Jahr ziemlich rasches Dickerwerden des Halses und Atemnot bei Anstrengungen. Gleichmässige Struma beiderseits, weich mit einzelnen härteren Knoten; Grenzen: Zungenbein, Clavikula, Mitte des Stern. cleid. mast. Linkes Stimmband paretisch. Oper. 22. VII. 03. Narkose gut, 60 Min. 14 Chlorof. Querschnitt. Extrakaps. Exstirpation links. Recurrens freigelegt, ist atrophisch, fadendünn. Drain. Str. colloides mit auffallend wachsartigem Colloid. Heilung fieberlos per I. Geheilt entlassen 10. VIII. 03. Atmung leicht, beide Stimmbänder normal beweglich.

79. S. A., 38j. Patientin. Seit einem Jahr Dickerwerden des Halses, seit 1/4 Jahr zunehmende Atemnot, muss aufrecht im Bett sitzen. Aufnahme 27. VI. 03. Rechts und links gleich grosse über faustgrosse Struma. Starker Stridor. Links komplete Stimmbandlähmung, Säbelscheide der Trachea, besonders Impression von links. Oper. 30. VI. 03. Narkose gut, 90 Min., 26 Chlorof. Winkelschnitt links. Die Halsmuskeln zwängen den Kropf ein. Extrakaps. Exstirpation. Ein Zapfen der Geschwulst geht sehr weit nach hinten oben hinter die Trachea, die andere Seite des Tumors berührend. Der Recurrens verläuft sehr nahe am Tumor, daher hier intrakaps. Vorgehen. Resektion der untern Hälfte rechts. Blutung mässig, Drain, Tampon. Fieberloser Verlauf, aus der Tamponöffnung anfangs blutig seröse, später eitrige Sekretion, die übrige Wunde schliesst sich per I. Entlassen 27. VII. 03. Narbe jetzt schon kaum mehr zu sehen, Atmung leicht. Stimme noch etwas heiser. Der noch gänseeigrosse rechtsseitige Tumor ist viel weniger auffallend geworden, dadurch dass er nach der Mitte gerückt ist. Larynx und Trachea sind zwei Fingerbreit nach links verschoben. Das linke Stimmband ist noch gelähmt.

80. B. W., 55j. Frau. Kropf seit 28 Jahren, Zunahme bei sechs Graviditäten; seit einem Jahr Atemnot, jetzt unerträglich. Aufnahme 10. VII. 03. Hochgradigster Stridor. Herzdegeneration, unregelmässiger Puls.

Grosse beiderseitige Struma, links etwas grösser, beiderseits bis zu den Proc. transversi der Halswirbel, zwei Finger unterhalb vom Unterkiefer. links besonders retrosternal. Druck links vermehrt die Atemnot. Beide Stimmbänder bewegen sich ausserordentlich wenig, die Glottis ist eng und verändert sich kaum. Oper. 15. VII. 03 erst mit Schleich'scher Anästhesie, die Kranke ist aber zu unruhig, so dass Chloroform gegeben werden muss, jedoch nur 4 ccm. Schrägschnitt links mit nachfolgendem Querschnitt wegen Raummangels. Enorm schwierige Operation: Der retrosternale Teil lässt sich nicht hervorluxieren, weil bei jedem Versuch heftigste Atemnot entsteht. Es gelingt erst nach vollständiger Mobilisierung des extrathorakalen Teils. Kurzfaseriges straffes Gewebe, starke Blutung. Aussen wurde ein Strang durchschnitten, der nachträglich für den Recurrens angesehen wurde. Durchtrennung des Isthmus. Tampon. Drain. Es war ursprünglich noch Resektion rechts geplant, jedoch durfte die Operation bei dem schlechten Allgemeinbefinden der Frau nicht weiter ausgedehnt werden. Acht Tage lang hohes Fieber durch starke eiterige Bronchitis. Der Puls war öfters sehr schlecht. Digitalis. Senega decoct. Mässige Sekretion aus der Tamponöffnung, die übrige Wunde heilt per I. Entlassen 17. VIII. 03. Immer noch beträchtlicher Stridor, wenn auch weniger als vor der Operation. Linkes Stimmband komplet gelähmt. Parese rechts unverändert. Glottis sehr eng.

81. P. L., 15j. Mädchen. Seit drei Jahren dicker Hals. Jodbehandlung ohne Erfolg. Aufnahme 3. VIII. 03. Beiderseits etwa gänseeigrosse derbe Struma, links retrosternal reichend. Mässiger Stridor. R. Stimmband paretisch. Oper. 4. VIII. 03. Narkose gut, 75 Min. 25 Chlorof. Querschnitt. Bei Durchtrennung einer Hautvene Luftembolie, kurze Zeit unregelmässiger Puls und ein hauchendes Geräusch am Herzen, dann wieder alles gut. Extrakaps. Exstirpation rechts. Der Recurrens ist ausserhalb der Teilungsstelle der Art. thyreoid. inf. Unterer Pol retrosternal, sendet einen besonderen Zapfen hinten um die Trachea herum, der den linken unteren Pol berührt. Säbelscheidenform der Trachea. Links Resektion des unteren Pols in Hühnereigrösse. Operation war schwierig und blutig. Tampon. Drain. Fieber zum Teil durch ein ausgedehntes Jodoformekzem. Mässige Sekretion durch die Tamponöffnung, die übrige Wunde schliesst sich primär. Geheilt entlassen 25. VIII. 03. Atmung leicht, Stimme rein. Rechtes Stimmband noch paretisch.

82. F. B., 25j. Frau. Dicker Hals seit dem 13. Jahr. Zunahme bei drei Graviditäten, seit zwei Jahren Atemnot und nächtliche Erstickungsanfälle. Aufnahme 5. VIII. 03. Rechts gänseeigrosse vorspringende Struma, links kleiner und flach. Stridor. Stimmbänder normal. Impression der Trachea von rechts. Oper. 5. VIII. 03. Narkose gut, 75 Min. 28 Chlorof. Querschnitt. Die stark gespannte Muskulatur zwängt die Struma ein. Extrakaps. Exstirpation rechts. Recurrens freigelegt.

Resektion des unteren Poles links unter starker Blutung. Str. parenchymatosa. Trachea ist zwischen beiden massigen unteren Polen säbelscheidenförmig komprimiert. Drain. Tampon. Sieben Tage Fieber durch eiterige Bronchitis. Geringe Sekretion durch die Tamponöffnung, die übrige Wunde heilt per I. Geheilt entlassen 17. VIII. 03. Atmung leicht, Stimmbänder normal.

83. B. N., 17j. Goldschmied. Dicker Hals seit dem 13. Jahr, seit zwei Jahren Atemnot, baldiges Ermüden beim Sprechen. Thyreoidin ohne Erfolg. Aufnahme 23. VI. 96. Rechts orangegrosse Cyste. Komplete Recurrenslähmung rechts. Oper. 24. VI. 96. Narkose unruhig. Querschnitt. Enukleation der Cyste. Drain. Einmal 38,5, sonst fieberlos. Wunde heilt per I. Geheilt entlassen 2. VII. 96. August 96 bewegt sich das rechte Stimmband etwas. Nachuntersucht 27. VII. 03. Atmung leicht, Stimme rein. Narbe kaum zu sehen. Rechts und links normal grosse Schilddrüse. Normale Contouren des Halses. Stimmbänder normal, nur die Abduktion ist rechts noch etwas unvollständig.

84. M. E., 38j. Cigarrenarbeiter. Aufnahme 4. VI. 97. Todesfall s. Seite 507 ff.

85. A. B., 16j. Kranker. Seit kurzer Zeit sehr rasch wachsende Struma. Aufnahme 19. X. 97. Strumacyste links. Sehr hochgradige Atemnot. Stimmbänder normal. Oper. 20. X. 97. Narkose gut, 65 Min. 20 Chlorof. Querschnitt. Extrakaps. Exstirpation links. Vier Tage Fieber bis 38,8. Wunde heilt per I. 30. X. 97 geheilt entlassen. Nachuntersucht 8. VIII. 03. Atmung leicht, Stimme rein. Pat. fühlt sich vollständig gesund. Narbe etwas breit, aber blass, Contouren des Halses normal. Von einer Schilddrüse ist nichts deutliches zu fühlen. Die Trachea liegt bis zum Verschwinden im Thorax ziemlich bloss. Jedenfalls haben sich die zurückgebliebenen Reste eher verkleinert. Stimmbänder normal.

86. J. M., 40j. Bauer. Aufnahme 24. X. 97. Starke Kyphose. Grosse linksseitige retrosternal reichende Struma. Oper. 25. X. 97. Narkose gut, 93 Min., 20 Chlorof. Schrägschnitt links. Extrakaps. Exstirpation. Wegen der Kyphose ist die Lagerung schwierig, der Zugang auch durch die Kürze des Halses erschwert. Neun Tage lang Fieber. 15. XI. 97 geheilt entlassen. Nachricht: Der Mann starb 1901 ohne Recidiv am Hals.

87. J. P., 24j. Maurer. Dicker Hals seit vier Jahren. Aufnahme 29. XI. 97. Grosse Struma rechts und central. Stridor. Cyanose. Links geringe Recurrensparese. Larynx von vorn unterhalb der Stimmbänder eingedrückt. Oper. 30. XI. 97. Narkose gut. 145 Min. 30 Chlorof. Querschnitt. Rechts extrakaps. Exstirpation; central Enukleation einer orangegrossen Cyste. Heilung fieberlos per I. Geheilt entlassen 20. XII. 97. Atmung leicht, Stimme rein. Larynx unverändert.

88. A. K., 36j. Knecht. Aufnahme 15. XII. 97. s. Recidivoperationen S. 500. Der Krankengeschichte ist nachzutragen: Narkose gut, 87 Min. 20 Chlorof. Schrägschnitt links. Grösstenteils extrakaps. Exstirpation, zum Schluss Resektion, um Schilddrüsengewebe zu erhalten. Atmung sofort leicht. Nach zwei Stunden rasch zunehmende Dyspnoe, Nachblutung. Eröffnen der Wunde und Tamponade. Starke eiterige Bronchitis, hohes Fieber. Am 21. XII. 97. II. Naht, die aber grossenteils wieder aufgeht, starke Sekretion der Wunde. Rechter Recurrens nach wie vor der Operation gelähmt, linker normal. 26. I. 98 geheilt entlassen.

89. A. A., 50j. Wagner, wird wegen komplicierter Unterschenkelfraktur aufgenommen, hat hochgradigen Stridor. Links ein harter Strumaknoten, von aussen wenig zu fühlen, retrosternal verschwindend. Narkose gut, 88 Min., 17 Chlorof. Extrakaps. Exstirpation links. Die von aussen klein erschienene Struma reicht sehr weit retrosternal, ist kleinfaustgross, teils colloid, teils verkalkt. Der extrathorakale Teil wird zuerst ganz mobil gemacht, um den intrathorakalen hervorluxieren zu können. Drain. Durch die Drainageöffnung mässige Sekretion, die übrige Wunde schliesst sich per I. Hohes Fieber hauptsächlich durch die komplicierte Fraktur bedingt. Nachuntersucht 12. IX. 03. Keinerlei Beschwerden. Atmung leicht, Stimme rein. Schrägnarbe oben kaum sichtbar, unten breit. Links nichts von Schilddrüse, rechts flache weiche mässige Vergrösserung. Trachea um einen Querfinger nach links verdrängt. Stimmbänder normal.

90. A. S., 10j. Knabe. Dicker Hals von Kindheit auf. Seit einigen Monaten Atemnot. Aufnahme 3. II. 98. Apfelgrosser Strumaknoten in der Mitte. Stridor. Oper. 4. II. 98. Narkose gut, 45 Min. 9 Chlorof. Querschnitt. Die kurzen Halsmuskeln werden längs auseinander gehalten. Enukleation des Knotens unter sehr starker Blutung. Naht ohne Drain. Einmal 39,3, sonst fieberlos. Wunde heilt per I. Geheilt entlassen 19. II. 98. Nachuntersucht 27. VII. 03. Narbe klein, kaum zu sehen. Atmung leicht, Stimme rein. Rechts und links normal grosse Schilddrüse. Stimmbänder normal.

91. K. R., 18j. Gipser. Seit 1/4 Jahr rasch wachsender Kropf und Atemnot. Aufnahme 7. II. 98. Rechts längliche glatte Struma, central prominierende Cyste. Stridor. Stimmbänder normal, Impression der Trachea von rechts her. Oper. 8. II. 98. Narkose gut, 78 Min. 20 Chlorof. Winkelschnitt rechts, extrakaps. Exstirpation am Recurrens intrakapsulär. Nach links hin Enukleation der Cyste. Die rechte Struma reichte ziemlich weit retrosternal. Drain. Fieber am 2.—6. Tag bis 39,0. Wunde heilt per I., ausser der sehr mässig secernierenden Drainageöffnung. Geheilt entlassen 22. II. 98. Nachuntersucht 27. VII. 03. Winkelschnitt weiss, sehr wenig sichtbar. Atmung leicht, Stimme rein. Larynx

etwas gerötet, Stimmbänder normal beweglich. Links taubeneigrosse harte Struma, ist entschieden grösser geworden. Rechts ein nussgrosser Strumaknoten. Trachea etwas nach rechts verdrängt.

92. H. B., 47j. Müller. Todesfall s. S. 508 f.

93. G. B., 42j. Professor. Struma seit vielen Jahren, Ermüdung beim Sprechen und Atemnot bei Anstrengung seit einigen Jahren. Aufn. 14. III. 98. Gut faustgrosse doppelseitige Struma parenchymatosa. Stimmbandparese rechts, Säbelscheide der Trachea. Oper. 15. III. 98. Narkose gut, 92 Min., 28 Chlorof. Schrägschnitt rechts, extrakaps. Exstirpation rechts. Drain. Längerdauerndes Fieber. 31. III. 98 geheilt entlassen. Nachuntersuchung 28. VII. 03. Narbe kaum sichtbar. Atmung leicht, Stimme gut. Rechts nichts von Schilddrüse. Linke Hälfte ganz bedeutend zurückgegangen, jetzt kaum noch grösser als normal. Stimmbänder normal.

94. A. S., 15j. Lehrling. Hühnereigrosse harte Struma rechts, Stridor, Oper. 16. V. 98. Narkose gut, 40 Min., 15 Chlorof. Schrägschnitt, extrakaps. Exstirpation rechts. Drain. 3 Tage Fieber bis 38,7. Wunde heilt per I. bis auf die Drainageöffnung. 27. V. 98 geheilt entlassen. Atmung leicht, Stimmbänder normal. 27. XII. 98 gestorben an einem Kleinhirntumor.

95. J. K., 22j. Mechaniker. Kropf und Atembeschwerden seit Kindheit. Aufn. 26. X. 98. Rechts faustgrosse Struma bis zum Unterkiefer reichend, links über der Clavicula hühnereigrosser derber Knoten, nach oben davon weiche mässige Anschwellung. Ab- und Adduktion des rechten Stimmbands unvollständig. Trachea von beiden Seiten eingedrückt. Oper. 27. X. 98. Narkose gut, 120 Min., 43 Chlorof. Winkelschnitt rechts. Extrakaps. Exstirpation rechts, sehr blutig, Recurrens freipräpariert. Links Resektion der unteren Hälfte unter starker Blutung. Drain. 2.—8. Tag Fieber bis zu 38,6. Geringe Sekretion aus der Drainageöffnung, Wunde heilt per I. 14. XI. 98 geheilt entlassen. Nachricht: Juli 1901 Exitus an Lungentuberkulose; am Hals sei alles gut geblieben.

96. H. H., 36j. Kutscher. Seit 15 Jahren Kropf- und Atembeschwerden. Aufn. 29. XII. 98. Links und median faustgrosse prominierende Cyste. Starker Stridor. Halsumfang 46½ cm. Stimmbänder normal. Impression der Trachea von vorn. Oper. 29. XII. 98. Narkose gut, 50 Min., 15 Chlorof. Querschnitt. Enukleation der Cyste. Cystenwand teilweise verkalkt. Ziemliche Blutung aus dem Cystenbett. Tampon, Drain. 2.—6. Tag Fieber bis 39,2. Mässige Sekretion aus der Tamponöffnung, die übrige Wunde schliesst sich primär. 14. I. 99 geheilt entlassen.

97. G., 66j. Pfarrer. Struma seit der Jugend, in den letzten Jahren

stark gewachsen. Aufn. 26. VI. 99. Links am Hals kindskopfgrosse Strumacyste, von fingerdicken Venenplexus überzogen. Rechts ganz harte Strumaknoten hinten gegen den Nacken. Halsumfang 54 cm. Stärkster Stridor. Larynx nach rechts verdrängt, steht in einer vom rechten Kieferwinkel abwärts gezogenen Senkrechten. Laryngoskopie unmöglich. Oper. 27. VI. 99. Narkose gut, 60 Min., 19 Chlorof. Querschnitt links, auch der Musc. stern. cleid. mast. wird quer durchtrennt. Der obere Pol wird extrakapsulär exstirpiert, nach unten zu wird die Cyste enukleiert. Tampon, Drain. Die Atmung ist sofort leicht, und der Kehlkopf rückt in die Mitte. 2.—7. Tag Fieber bis 39,0, das nach Incision einer Retention abfällt. 21. VII. 99 geheilt entlassen. Stimmbänder gerötet, aber normal beweglich. War $1^1/_2$ Jahre lang ohne Recidiv und ohne alle Beschwerden von Seiten des Halses, starb an Carcinoma recti.

98. J. K., 15 j. Lehrling. Aufn. 11. VIII. 99. Seit 5 Tagen akut erkrankt an Fieber, Kopfweh, Müdigkeit. Schweres Krankheitsbild, hohes Fieber, Schmerzhaftigkeit und Schwellung der Kniegelenke, Endocarditis. Am 18. VIII. 99 treten Schmerzen in der Gegend der Schilddrüse auf; 1 welschnussgrosser Strumaknoten in der Mitte, 1 haselnussgrosser rechts äusserst schmerzhaft, entzündliches Oedem der Haut. Am 21. VIII. 99 wurde unter Schleich'scher Anästhesie incidiert: median eine mit eitriger Flüssigkeit gefüllte Strumacyste, deren Wand an die Haut angenäht wird. Rechts wird eine mit gallertigem Colloid gefüllte Cyste enukleiert, deren Bett tamponiert. Fieberabfall, allmähliche Rekonvalescenz, zurück bleibt eine gut kompensierte Mitralinsufficienz. 25. X. 99 entlassen.

99. A. S., 17 j. Friseur. Krankengeschichte s. Text S. 491.

100. A. B., 41 j. Bauer. Seit 8 Jahren kleiner Kropfknoten, seit 1 Jahr rasche Zunahme und Atemnot. Aufn. 21. I. 00. Rechts prominierende gänseeigrosse Strumacyste. Leichter Stridor. Parese des r. Stimmbands. Impression der Trachea von rechts. Oper. 23. I. 00. Narkose gut, 55 Min., 22 Chlorof. Schrägschnitt rechts. Enukleation. Tampon. 10 Tage lang Fieber und Eiterung. 8. II. 00 entlassen. Ist im Jahr 1903 gestorben, am Hals ist nach Angabe der Frau alles gut geblieben, kein Recidiv; Atmung sei immer leicht, die Stimme rein gewesen, die Narbe kaum zu sehen.

101. J. W., 30 j. Bauer. Seit 10 Jahren dicker Hals, ist wegen desselben vom Militär entlassen worden. Wenig Beschwerden. Aufn. 6. II. 00. Median orangegrosse prominierende weiche Struma. Stimmbänder normal. Oper. 6. II. 00. Narkose gut, 60 Min., 26 Chlorof. Querschnitt. Extrakaps. Exstirpation der medianen Struma, die mit den mässig vergrösserten Seitenlappen nur durch dicke Venen in Verbindung steht. Drain. Einmal 38,4, sonst fieberlos, Wunde heilt per I. Am 13. II. 00 geheilt entlassen.

102. G. R., 48 j. Zimmermann. Siehe unter Recidivoperationen S. 501.

103. J. W., 20 j. Lehrer. Seit 3 Jahren dicker Hals, rauhe Stimme, rasches Ermüden beim Sprechen, Atemnot bei Anstrengung. Aufn. 29. XI. 02. Rechts und median fast faustgrosse Struma, links ca. hühnereigrosser Stridor. Parese des rechten Stimmbands, Säbelscheide der Trachea. Oper. 30. IX. 02. Narkose gut, 66 Min., 15 Chlorof. Querschnitt. Extrakaps. Exstirpation rechts, Recurrens freipräpariert. Drain. Str. colloides, war 3 Querfinger retrosternal. 3.—7. Tag Fieber bis 39,6. Temperaturabfall nach Eiterentleerung an einer aufgegangenen Stelle der Wunde. 15. X. 02 entlassen. Stimmbänder normal, Nachuntersuchung 26. 8. 03. Atmung leicht; Stimme rein, kann ohne Anstrengung seinem Beruf als Lehrer nachkommen. Narbe breit. Rechts nichts von Struma, linke Hälfte hühnereigross, derb, gleich gross geblieben, hat die Trachea etwas nach rechts verdrängt, Stimmbänder normal.

104. F. M., 28 j. Zimmermann. Seit 2 Jahren langsam wachsender Kropf ohne viel Beschwerden, wünscht Operation aus kosmetischen Gründen. Aufn. 22. V. 03. Rechts gänseeigrosse, derbe Struma. Deutlicher Stridor. Parese des rechten Stimmbands. Oper. 25. V. 03. Narkose gut, 90 Min., 35 Chlorof. Winkelschnitt rechts, extrakaps. Exstirpation. Dieselbe ist sehr erschwert durch feste Verwachsungen der Drüsenkapsel mit der Umgebung; auch die kurzen Halsmuskeln sind so mit der Struma verwachsen, dass sie scharf davon abpräpariert werden müssen. Recurrens freigelegt. Drain. Die Struma besteht aus Colloidknoten, die von gummiähnlichem grauweissem Gewebe umgeben sind. Heilung fieberlos per I., nur aus der Drainageöffnung mässige Sekretion. 20. VI. 03 geheilt entlassen. Stimmbänder normal.

105. W. B., 16 j. Kranker ist seit 4 Wochen heiser. Rechts eine kleine knollige Struma, median ein besonderer Knoten retrosternal verschwindend. Parese des rechten Stimmbands. Aufn. 11. VII. 03. Oper. 13. VII. 03. Narkose gut, 90 Min., 22 Chlorof. Schrägschnitt rechts. Extrakaps. Exstirpation rechts und central. Recurrens freipräpariert. Central reichte ein derber Knoten hinter das Sternum und drückte hier die Trachea platt. Str. colloides. Heilung fieberlos per I. mit mässiger Sekretion aus der Drainageöffnung. Geheilt entlassen 19. VII. 03. Am 22. VIII. 03 die Stimmbänder bewegen sich normal, doch ist die Stimme noch rauh.

106. G. V., 25 j. Arbeiter. Dicker Hals seit 5 Jahren. Jodkur mit vorübergehendem Erfolg. Seit 1 Jahr rasche Zunahme und starke Atemnot. Aufn. 6. VIII. 03. Fast faustgrosse Struma rechts aus mehreren Cysten bestehend. Stridor, Cyanose. Fast vollständige Lähmung des rechten Stimmbands. Larynx stark nach links verdrängt. Oper. 7. VIII.

03. Narkose gut, 75 Min., 22 Chlorof. Querschnitt. Extrakaps. Exstirpation rechts. Recurrens freipräpariert. Struma reicht weit retrosternal. Tampon. 2.—4. Tag Fieber bis 39,0. Mässige Sekretion aus der Tamponstelle, die übrige Wunde schliesst sich primär. 31. VIII. 03 geheilt entlassen. Atmung leicht, rechtes Stimmband bewegt sich etwas.

X.

AUS DER

GRAZER CHIRURGISCHEN KLINIK

DES PROF. DR. V. v. HACKER.

Ueber ein differentialdiagnostisches Symptom zwischen Hernia cruralis und Varix der Vena saphena magna.

Von

Dr. **Jos. Hertle,**
Assistent der Klinik.

In den meisten Lehrbüchern der Chirurgie ist der Differential-Diagnose zwischen Hernia cruralis und Varix der Vena saphena eine kurze Auseinandersetzung gewidmet. So belehrt uns Albert (1) folgendermassen: „Varices der V. saphena od. cruralis verschwinden auf leisesten Druck ohne Gurren, füllen sich sofort wieder, haben oft eine bläuliche Farbe und kommen oft in Verbindung mit Varicen am Ober- und Unterschenkel vor. Dem Anfänger imponiert in der Regel der Umstand, dass sie beim Schreien, Husten sich vergrössern. Wer einen exakten Beweis liefern wollte, dass die Geschwulst ein Varix sei, der kann bei liegender Stellung des Kranken die Gegend oberhalb der kleinen Geschwulst komprimieren. Noch evidenter wird die Sache, wenn man bei der Kompression auch unterhalb der Geschwulst längs der Vene hinauf gegen den Varix streicht, sodass man den Inhalt der Vene förmlich in den Varix hinauf entleert, worauf dieser anschwillt."

In ganz ähnlicher Weise äussert sich König (2). Wenn nun zugegeben werden muss, dass in der Mehrzahl der Fälle die Differential-Diagnose keine besonderen Schwierigkeiten machen wird, so

zeigen doch Publikationen, wie die von A. Böger (3) und M. Segond (4), dass schon sehr erfahrene Chirurgen in dieser Richtung dem Irrtume verfallen sind, ja, dass die Fehldiagnose den Patienten von Arzt zu Arzt begleitete und erst die Operation die Aufklärung brachte. So stellten im Falle Böger's zwei praktische Aerzte, dann die Leipziger Universitätsklinik und endlich Böger die Diagnose Cruralhernie.

Untersuchen wir die angeführten differentialdiagnostischen Symptome etwas eingehender auf ihre Wertigkeit, so finden wir einerseits solche, welche, wenn vorhanden, eine sichere Diagnose gestatten, z. B. Gurren bei der Reposition, tympanitischer Schall. Hingegen beweist das Fehlen dieser Symptome nichts gegen das Vorhandensein einer Hernie.

Andererseits giebt es Symptome, deren Anwesenheit nur mit Wahrscheinlichkeit eine Diagnose zulässt, z. B. das Vorhandensein von Varicen am Ober- oder Unterschenkel, welches bei der Häufigkeit des Leidens auch einmal einem mit Hernia cruralis behafteten Individuum zukommen kann.

Alle diese Symptome können aber fehlen und es bleiben dann fast nur gemeinsame Symptome beider Leiden übrig:

1. prallelastische Geschwulst in der Fossa subinguinalis medial der Art. femoralis.

2. Der Tumor vergrössert sich bei aufrechtem Stande, beim Husten und Pressen und verkleinert sich oder verschwindet bei horizontaler Körperlage.

Das raschere oder spontane Zurückweichen des Varix bei Einnahme der horizontalen Lage, das rasche Wiederkehren nach der Reposition im Stehen ist wohl wichtig, doch giebt es auch sehr leicht reponible Hernien — z. B. bei verhältnismässig weiter Bruchpforte —, und die Unterscheidung ist jedenfalls nur eine subjektive, von der Erfahrung und Auffassung des Untersuchers abhängige.

Deshalb giebt auch Albert zum Schluss einen exakten Versuch an. Wer das Experiment aber in praxi ausführt, der wird gewahr, dass es nicht ganz leicht durchzuführen ist, zumal wenn der zu untersuchende Patient etwas fettleibig ist. Durch das Niederdrücken knapp oberhalb der Geschwulst werden nämlich die Weichteile auch über der Geschwulst selbst stark eingedrückt und gespannt, sodass die Wiederfüllung des Varix nicht deutlich genug auftritt.

Leichter scheint mir der Rat von Tillmanns (5) zu befolgen,

die Vene unterhalb des Tumors zu komprimieren, worauf sich der Varix durch Saugwirkung centralwärts entleeren soll. Dagegen führt B. Schmidt (6) wohl mit Recht an, dass dies nicht der Fall zu sein brauche, ja dass bei Mangelhaftigkeit des Klappenapparates sogar eine Füllung vom centralen Ende her sehr gut eintreten könne.

Bei der Untersuchung eines solchen Falles im Oktober v. J., bei dem von einem praktischen Arzt die Diagnose Hernia cruralis gestellt worden war, fand ich nun ein Phänomen, das unzweideutig und leicht zu prüfen ist. Drückte ich nämlich die wallnussgrosse Geschwulst mit zwei Fingern ein und liess dann mit dem Druck verhältnismässig rasch nach, ohne aber den Kontakt zwischen Geschwulstoberfläche und Fingern aufzugeben so fühlte ich ein deutliches Schwirren, ähnlich wie es bei manchen Herzfehlern über der Thoraxwand zu tasten ist. Auch bei leichter Kompression, während der Pat. hustete, war das Symptom deutlich vorhanden.

Seither habe ich das Phänomen bei 2 weiteren Fällen, die mir zur Beobachtung kamen, ebenso leicht und sicher nachweisen können, bei einem dritten, wo es sich um beiderseitige nur haselnussgrosse Varicen handelte, war es nur sehr schwach ausgebildet. Offenbar waren die Varicen zu klein zur Entstehung eines kräftigen Wirbels.

Während ich nun diese weiteren Beobachtungen sammelte, fand ich in einer Arbeit von Guibal (7), dass das Phänomen schon älteren französischen Autoren wohl bekannt war, jedoch schien es auch in Frankreich in letzterer Zeit in Vergessenheit geraten zu sein. Da ich das meines Erachtens nicht ganz wertlose Symptom unabhängig von den französischen Beobachtungen gefunden habe und es in der deutschen Literatur nirgends erwähnt fand, habe ich mir erlaubt darauf hinzuweisen. Von Interesse ist eine Mitteilung von Cavazzani (8), dass auch Varicen im Leistenkanal des Weibes zur Fehldiagnose Hernia inguinalis geführt haben.

Noch viel schwieriger, ja unmöglich kann die Unterscheidung zwischen Cruralbruch und Varix dann werden, wenn die Geschwulst irreponibel ist. Man mache sich zur Regel bei solchen Geschwülsten keinen Repositionsversuch zu machen, da ein solcher, auf einen thrombosierten Varix angewendet, zur tödlichen Embolie führen kann. Ein solches Vorkommnis ist von Desprez (9) beschrieben worden.

Gegen die Eindeutigkeit des Symptoms des Schwirrens für den Varix könnte rein theoretisch der Einwand erhoben werden, dass vielleicht auch in einer Hernia Schwirren vorkommen könnte. In

der That findet dieser Einwand eine Stütze auch durch Beobachtungen die an gewissen Hernien gemacht worden sind.

Bei den früher als kommunicierende Hydrocelen bezeichneten angeborenen Leistenhernien der Knaben, welche sich dadurch auszeichnen, dass der offen gebliebene Proc. vaginalis nur mit sehr feiner Oeffnung mit der freien Bauchhöhle in Verbindung geblieben ist, sodass kein Eingeweide in den Bruchsack gelangen kann, wohl aber der aus klarer seröser Flüssigkeit bestehende Bruchinhalt mehr oder weniger leicht in die freie Bauchhöhle zurück und wieder hervortreten kann, bei diesen angeborenen Hernien lässt sich im Bruchsack angesammelte Flüssigkeit mitunter thatsächlich durch Druck der Finger unter dem Gefühl von Schwirren in die Bauchhöhle zurücktreiben. Dass derartige Verhältnisse auch bei anderen Hernien als Inguinalhernien eintreten können, lehrte mich jüngst ein Fall von maligner Ovarialgeschwulst, bei dem ein bedeutender Ascites sich durch eine Nabelhernie mit sehr engem Ring mehr Raum verschafft hatte. Der nur mit Flüssigkeit erfüllte Bruchsack liess seinen Inhalt unter deutlich fühlbarem Schwirren in die Bauchhöhle entleeren.

Bei meinem daraufhin gerichteten Studium der Litteratur fand ich nun auch Fälle von Cruralhernien verzeichnet, wo es sich um Hydrocelenbildung handelte. Battle (10) erwähnt 2 solche Fälle, wo die Flüssigkeit im Bruchsack eine völlig abgeschlossene war, wo es sich also um wirkliche Hydrocelen handelte. Demoulin (11) beschreibt einen Fall, wo in einen 700 ccm^3 Flüssigkeit enthaltenden Bruchsack ein zweiter Bruchsack eingetreten war, der den Proc. vermiformis enthielt.

Wenn auch in diesen Fällen die Flüssigkeit gegen die Bauchhöhle abgeschlossen war, so kann man sich doch ganz gut auch einen Fall denken, wo dieser Abschluss kein vollständiger ist, und dann könnte auch hier beim Repositionsversuch das Schwirren eintreten.

Während das Schwirren in einem solchen Falle aber nur dann auftritt, wenn zum Wegdrängen der Flüssigkeit wegen Enge der Oeffnung ein stärkerer Druck aufgewendet wird, beim Nachlassen des Druckes aber sofort aufhören muss, ist der Varix dadurch charakterisiert, dass er sehr leicht zurückgedrängt werden kann, das Schwirren aber erst beim Nachlassen des Druckes auftritt und besonders deutlich wird.

Ernste diagnostische Schwierigkeiten dürften also daraus bei

Beobachtung einer solchen Rarität nicht hervorgehen.

Meine Beobachtungen waren kurz folgende:

1. 27 j. Frau M. M., aufg. 27. IX. 03. Neben Varicen am rechten Unterschenkel eine wallnussgrosse, prallelastische Geschwulst unterhalb des l. Poupart'schen Bandes medial von der Art. fem., welche auf Druck leicht reponibel ist. Bei raschem Eindrücken und darauffolgendem Nachlassen mit dem Druck ist ein deutliches Schwirren wahrnehmbar. Bei Auskultation während Druck auf die Geschwulst ist ein dem Schwirren entsprechendes Geräusch hörbar. Blaudurchscheinen des Tumors ist nicht vorhanden. Die Operation bestätigte die Diagnose Varix d. V. saphena.

2. Beim Pat. M., der wegen Hernia ing. aufgenommen wurde, findet sich am l. Oberschenkel eine gleichmässig bis zu Fingerdicke ausgedehnte nicht geschlängelte V. saphena, welche in eine kaum taubeneigrosse Geschwulst im Scarpa'schen Dreieck einmündet. Beim aufrechten Stand ist die Geschwulst praller und grösser als bei horizontaler Körperlage. Beim Eindrücken und Nachlassen mit dem Druck auf die Geschwulst fühlt man ein Schwirren, das auch beim Husten auftritt.

3. Frau M., 39 J. Vena saphena am l. Oberschenkel stark hervortretend, geschlängelt und erweitert. Unter dem Poupart'schen Bande eine wallnussgrosse, nicht bläuliche Geschwulst, die im Stehen deutlich hervortritt, im Liegen fast verschwindet. Bei einem Hustenstoss wird sie grösser um gleich wieder abzuschwellen. Drückt man den Tumor ein und lässt mit dem Druck rasch nach, ohne den Finger vom Tumor abzuheben, so hat man das Gefühl der Vibration, des Schwirrens. Dieses Phänomen tritt auch auf, wenn man die Pat. bei horizontaler Körperlage husten lässt. Mit den Stethoskop ist beim Husten oder bei Druck auf den Tumor, wenn man das Stethoskop unterhalb dieses aufsetzt ein Geräusch zu vernehmen, ähnlich dem Nonnensausen.

4. A. St., 44 J. Varicen an beiden Ober- und Unterschenkeln. In beiden Schenkeldreiecken haselnussgrosse kugelige Ausbuchtungen der V. saphena. Bei Stoss Schwirren nicht sehr deutlich, ebenso bei Husten nur angedeutet.

Litteratur.

1) E. Albert, Diagnostik der chirurg. Krankheiten. — 2) F. König, Lehrbuch der spec. Chirurgie. — 3) A. Böger, Centralbl. f. Chir. 1902. Nr. 17. S. 478. — 4) M. Segond, Varice anévrysmoidal de la saphène interne. Gaz. méd. de Paris. 1894. Nr. 14. Ref. Centralbl. f. Chir. 1894. Nr. 31. S. 742. — 5) Tillmanns, Lehrbuch der Chirurgie. — 6) B. Schmidt, Die Unterleibsbrüche. Deutsche Chirurgie. Lief. 47. — 7) V. Guibal, De la dilatation ampullaire des veines. Revue de chir. Année XXIII. Nr. 6—8.

— 8) Cavazzani V., Varici del canale inguinale nella donna. Rendic. dell' Assoc. med. Chir. di Parma. 1902. Nr. 5. Ref. Hildebrand's Jahresber. 1902. S. 239. — 9) Desprez cit. bei P. Segond, Varice anévrismoidale irréductible de la saphène interne de voisinage de son embouchure. Bull. et mém. de la soc. de chir. de Paris. T. 20. p. 387. — 10) Battle, A clinical lecture on femoral hernia. Lancet 1901. Febr. 2. — 11) Demoulin, Hernie appendiculaire crurale enkystée. Bull. et mém. de la soc. de chir. de Paris. 1900. Nr. 37.

XI.

AUS DER

BRESLAUER CHIRURGISCHEN KLINIK

DES PROF. DR. v. MIKULICZ.

Nahtmaterial mit verzögerter Resorption.

Von

Dr. **H. Miyake,**
Japan.

Die umfangreiche und noch stetig anwachsende Litteratur über die Nahtmaterialien beweist, dass zur Zeit noch kein ideales Material existiert, welches unserem Zwecke völlig entspräche. Von den Vertretern der verschiedenen Länder sind bereits alle nur möglichen leicht erreichbaren Materialien empfohlen, so dass man kaum hoffen kann, in der Natur noch ein besseres Material zu finden. Möglich, dass einmal ein künstliches Produkt hergestellt wird, das die natürlichen alle an Brauchbarkeit übertrifft. Im Allgemeinen kann man unter den angegebenen resorbierbare und nicht resorbierbare Materialien unterscheiden und zwar representiert das Catgut die ersteren, die Seide die letzteren. Beide Materialien haben neben ihren Vorzügen doch recht empfindliche Schattenseiten. So veranlasst bekanntlich die Seide wegen ihres leichten Imbibitionsvermögens sowie wegen ihrer rauhen Oberfläche selbst beim geringsten Verstoss gegen die Aseptik oft Stichkanaleiterungen oder späteres Herauseitern von versenkten Nähten, Komplikationen des Wundverlaufes, die höchst unangenehme Störungen nach sich ziehen, wie Narbenhernien der Bauchdecke, Recidiv nach Radikaloperation von Inguinal- oder Schenkelhernien etc.

Andererseits wirkt das, wegen seiner Glätte, Festigkeit sowie der mangelnden Imbibition als Ersatz der Seide vielfach verwendete Silkwormgut, wie in letzter Zeit besonders Pichler (1) aus unserer Klinik berichtet hat, unter Umständen auch als Fremdkörper und kann, wenn auch keine eitrige, so doch serös-schleimige Entzündung hervorrufen, wenn auch immerhin diese Störungen unvergleichlich seltener vorkommen als die genannten bei der Seide.

Abgesehen von der Frage der vollkommenen Sterilisierbarkeit besitzt das Catgut den Nachteil zu zeitig resorbiert zu werden, wenn wir auch durch bestimmte Präparation wie durch Konservierung in Formalin oder in Chromsäure sowie durch trockene Sterilisierung seine Resorption bis zu einer gewissen Grenze verzögern können. Diese Arten der Präparation reichen jedoch nicht aus, um dem genähten Gewebe genügende Festigkeit auf lange Dauer zu verleihen.

Sowohl das Hofmeister'sche als auch König'sche Catgut (Nr. 1—4) besitzen als versenkte Nähte nicht länger als 9—12 Tage genügende Haltbarkeit. Diese Dauer ist für Bauchdecken- und Herniennähte zu knapp bemessen.

Es fehlt uns demnach für Bauchdecken- und Herniennähte ein resorbierbares Material, welches reizlos einheilt und so lange im Gewebe eine Haltbarkeit bewahrt, bis die Nahtlinie so widerstandsfähig geworden ist, dass eine Dehnung derselben, d. h. die Entstehung einer Hernie ausgeschlossen ist. Nach unseren Erfahrungen ist diese Gefahr erst dann vorüber, wenn etwa ein halbes Jahr nach der Operation ohne jede Dehnung der Narbe verstrichen ist. Hiernach wäre also dasjenige Nahtmaterial das geeignetste, welches über ein halbes Jahr hinaus seine Haltbarkeit bewahrt. Ein solches Material existiert zur Zeit nicht; selbst Sneguireff's (2) ungedrehter Renntierfaden, welcher sich vor allem wegen seiner verzögerten Resorption auszeichnet, hält nach Schiller (3) nicht länger als 12 Tage.

Herr Geheimrat von Mikulicz beauftragte mich nun, auf experimentalem Wege nach einem langsam resorbierbaren Nahtmaterial zu suchen, welches diesem zweifellosen Bedürfnis Rechnung tragen sollte; und zwar sollte ich in zweierlei Richtung das Problem zu lösen suchen: entweder durch Auffindung eines neuen Materials oder aber durch ein neues geeignetes Präparierungsverfahren schon bekannten Materials. In letzter Richtung schlug Herr Geheimrat von Mikulicz die Gerbung des Nahtmaterials vor, ein Verfahren, welches ja tierische Faser ausserordentlich widerstandsfähig und haltbar macht.

Dazu sollte das neuerdings von den Gerbern benutzte Quebracho-Extrakt verwendet werden. In beiden Richtungen habe ich Versuche angestellt; wenn es auch nicht gelang, ein neues Material zu entdecken, so glaube ich doch, im Gerben ein neues Präparationsverfahren empfehlen zu dürfen, welches unseren früher ausgesprochenen Wünschen zwar nicht völlig, so doch besser Genüge leistet als die bisher beschriebenen.

Um ein bisher nicht versuchtes Material auf seine Brauchbarkeit zu prüfen, wurde von einem Pferde die Pleura samt dem Rippenperiost, welches reich an elastischen Fasern ist, entsprechend der Dicke des Catguts von Nr. 1, 2 und 4 in ca. 60 cm lange Streifen geschnitten und gedrehte Fäden aus ihnen hergestellt. Dieselben wurden sodann nach 4 verschiedenen Präparierungsverfahren desinficiert und vergleichende Resorptionsversuche mit Catgut von analoger Behandlung (Genfer Fabrik) an versenkten Nähten in der Bauchdecke, Rückenmuskulatur und Leber von Hunden angestellt. Zugleich habe ich Sehnen- und Nervenfäden, welche ebenfalls von einem Pferde stammten, der Untersuchung unterworfen.

Was die Zugfestigkeit der selbst gefertigten Nahtmaterialien anbetrifft, so erwies sich der Nervenfaden am schwächsten, der Sehnenfaden am stärksten; der letztere kann durchaus mit dem käuflichen Catgut entsprechender Stärke konkurrieren, manchmal erwies sich der Sehnenfaden sogar noch stärker als das Catgut.

Das Catgut sowie die im Aether entfetteten Pleura-, Nerven- und Sehnenfäden wurden, nachdem sie auf Glasplatten stramm aufgespannt waren, auf folgende Weise präpariert:

1) Nach Hofmeister (4): d. h. sie wurden 24—48 Stunden lang in 4%iger Formalinlösung konserviert; 24 Stunden lang in fliessendem Wasser gewaschen, 10—15 Minuten lang im Wasser gekocht und in einem Gemisch von Alkohol absolut., 5% Glycerin und 4% Carbolsäure aufbewahrt.

2) Sie wurden 24 Stunden lang mit 5%igem Quebrachoextrakt gegerbt, mit Wasser gespült und dann nach Hofmeister behandelt.

3) Sie wurden 24 Stunden lang in Collodiumlösung gelegt, getrocknet und nach Hofmeister behandelt.

4) Sie wurden 24 Stunden lang in 5%iger Quebrachoextraktlösung gegerbt, wieder 24 Stunden lang in Collodiumlösung gelegt und nach Hofmeister behandelt.

Systematische Untersuchungen der so behandelten Fadenmate-

rialien mittels aërober und anaërober Kulturen im hiesigen hygienischen Institut ergaben stets vollkommene Sterilität. Die Prüfung der antiseptischen Kraft der Fäden geschah in der üblichen Weise mittels des Plattenverfahrens und ergab stets befriedigendes Resultat.

Um die Haltbarkeit der so präparierten 4 Sorten von Nahtmaterialien innerhalb eines Gewebes zu studieren, wurde eine Reihe von Versuchen an Hunden angestellt und zwar, wie schon erwähnt, an versenkten Nähten in der Bauchdecke, Rückenmuskulatur und der Leber. Die Dicke des benutzten Nahtmaterials entsprach Nr. 2 des Catguts Genfer Herkunft. Die Versuche wurden zu Anfang August 1903 begonnen und Anfang Juni 1904 zu Ende geführt.

Drei grosse Hunde wurden nach Abrasieren und gründlicher Desinfektion mittelst Sublimat und Seifenspiritus in folgender Weise operiert. An zwei von ihnen wurden je vier Reihen von je vier Längsschnitten, also im ganzen sechzehn 3—3,5 cm lange Schnitte angelegt, welche jedesmal die Peritonealhöhle eröffneten; an dem 3. Hunde wurden analoge Schnitte an der Rückenmuskulatur gemacht. Sodann wurden die Schnitte in Muskel und Fascie reihenweise mit versenkten Nähten aus Catgut, Pleura, Nerven und Sehnen der 1., 2., 3. und 4. Präparation geschlossen. Jede Naht an den Bauchdecken umfasste Peritoneum, Muskel und Fascien, die des Rückens Fascien und Muskulatur; auf jeden Schnitt entfielen 3—4 Nähte. Die Haut wurde mittels fortlaufender Seidennähte geschlossen; die Nahtlinie wurde mit Jodoformcollodium vor Infektion geschützt.

Der eine von den an der Bauchwand operierten Hunden zeigte bei der nach 45 Tagen erfolgten Sektion folgende Befunde: Diejenigen Fäden, welche nicht gegerbt waren, waren sämtlich spurlos verschwunden, während die gegerbten fast alle funktionsfähig erhalten waren. Doch besteht auch unter den erhalten gebliebenen noch ein gewisser Unterschied. Während die Nervenfäden bedeutend verschmälert und zerreisslich sind, waren Catgut, Pleura- und Sehnenfäden zwar etwas verschmälert, aber durchaus leistungsfähig geblieben. Bei dem anderen, analog operierten Hunde, welcher nach 196 Tagen getötet wurde, waren sämtliche Fäden ohne Ausnahme spurlos resorbiert.

Bei dem Hunde mit Rückenschnitten waren sämtliche Fäden nach 99 Tagen beinahe spurlos verschwunden; nur hier und da liessen sich noch zerbröckelte Fadenteilchen aus den angewandten Materialien nachweisen.

Aus diesen orientierenden Versuchen können wir leicht ersehen, dass die Eigenschaft der verzögerten Resorption nicht an das Ma-

terial an und für sich geknüpft ist, sondern in erster Linie auf der Präparierung des Materials beruht. Selbst nach 45 Tagen sind die gegerbten Fäden sämtlich, wenn auch etwas verschmälert, so doch wohl erhalten und durchaus funktionstüchtig in den Geweben nachzuweisen. Nachdem wir somit ermittelt haben, dass die Fäden, welcher Art sie auch seien, durch Gerben die Eigenschaft der verzögerter Resorption auf so lange Dauer erhalten, wie sie mit den bis jetzt bekannten Methoden noch nicht erreicht wurde, entstand weiter die Frage: Welches unter den gegerbten Materialien ist das brauchbarste?

Um diese Frage zu beantworten, wurden Versuche an 3 Hunden mit je 4 Sorten von Fadenmaterialen angestellt, welche nach der 2. und 4. Präpariermethode behandelt waren. Die Technik war im einzelnen genau dieselbe wie bei den vorangehenden Versuchen.

Bei einem Hunde, welcher nach 65 Tagen getötet wurde, fanden wir einen ausschlaggebenden Befund. Während Pleura-, Nerven- und Sehnenfäden, die nach der zweiten und vierten Methode präpariert waren, verschwunden waren und nur an der Stelle der Fadenschlinge schwärzliche Flecken zurückliessen, blieben sämtliche Catgutfäden von gleicher Vorbehandlung ohne Unterschied als vollkommene Schlingen erhalten, und waren, wenn auch bedeutend verschmälert, so doch grösstenteils funktionsfähig. Bei einem anderen Hunde, welcher 83 Tage nach der Operation getötet wurde, liessen sich entweder die geschwärzten Partien an der Stelle der Fadenschlingen oder nur die Fadenknoten finden. Bei einem dritten Hunde endlich, an welchem die Wunden zum Teil nicht aseptisch heilten, war das Catgut an den entzündeten Partien schon nach 32 Tagen spurlos resorbiert, dagegen an den nicht inficierten Partien unversehrt.

Das Resultat dieser Serie von Versuchen lautet: Das gegerbte Catgut, gleichviel welcher Präparation, hat sich am meisten bewährt, dasselbe fand sich grösstenteils noch nach 65 Tagen funktionsfähig in den Geweben; dagegen wird dasselbe ziemlich zeitig (schon nach 32 Tagen) resorbiert, wenn irgend welche Infektion dazwischentritt. Nach 32 Tagen liess sich das Catgut unversehrt an Ort und Stelle und noch nach 45 Tagen zwar etwas verschmälert, so doch funktionsfähig nachweisen. Selbst beim Ausbleiben einer entzündlichen Reaktion war es aber nach 83 bezw. nach 99 Tagen vollständig resorbiert. Da zwischen den Materialien der beiden Präparationen kein Unterschied besteht, so werden wir selbstverständlich die einfachere zweite Methode vorziehen.

Um zu erfahren, wie lange sich die Fäden verschiedener Präparation in parenchymatösen Organen halten können, wurden in der Leber eines Hundes je 3 Umstechungsnähte mit Pleurafäden der ersten und zweiten Präparation angelegt. Während sich gegerbte Pleurafäden nach 40 Tagen vollkommen unversehrt vorfanden, waren alle nach Hofmeister präparierten Fäden spurlos resorbiert. Die gegerbten Fäden halten sich in der Leber viel besser als in den Bauchdecken; in den letzteren fanden sich die gegerbten Pleurafäden ungefähr nach demselben Zeitraum (45 Tage) schon etwas verschmälert. Wenn ein Analogieschluss aus den Bauchdeckennähten gestattet ist, so mussten sich die gegerbten Catgutfäden in der Leber ca. 80—90 Tage lang funktionsfähig erhalten.

Da in letzter Zeit das Claudius'sche (5) Jodjodkali-Catgut so warm empfohlen worden ist, wurden auch einige Versuche über die Resorptionsdauer dieses Materials angestellt. Zur Kontrolle wurde gleichzeitig gegerbtes Catgut benützt. An drei Hunden wurde beiderseits je ein Längsschnitt von 8 cm angelegt, welcher die Peritonealhöhle mitten in den beiden Mm. rect. abd. eröffnete; der rechte Schnitt wurde mit nicht gegerbten, der linke mit gegerbtem Catgut zugenäht; die Nähte umfassten die Fascien, Muskulatur und das Peritoneum. Alle 3 Hunde wurden nach 60 Tagen getötet und genau untersucht: Auf beiden Seiten waren weder Spuren vom Fadenmaterial noch Reste von schwarzen Flecken nachzuweisen.

Auch mit dem nach Salkindsohn (6) modificierten Alkoholjodcatgut mit oder ohne vorherige Gerbung wurden analoge Versuche an 3 Hunden angestellt, weil dieses angeblich nach dem Autor langsamer resorbiert wird als Claudius'sches. Es waren aber 60 Tage nach der Operation sämtliche Nahtschlingen ohne Unterschied, ob sie mit gegerbtem oder nichtgegerbtem Material angelegt waren, vollkommen resorbiert. Somit können wir mit Sicherheit schliessen, dass das Claudius'sche wie das Salkindsohn'sche Catgut mit oder ohne vorherige Gerbung in Bezug auf die Verzögerung der Resorption den gegerbten Hofmeister'schen Fäden bedeutend nachstehen. Während das nach Hofmeister nachbehandelte, gegerbte Catgut bei idealer Primaheilung nach 64 Tagen, wenn auch bedeutend verschmälert, so doch funktionsfähig in dem Gewerbe nachzuweisen ist, tritt innerhalb dieses Zeitraumes beim gegerbten Jodcatgut völlige Resorption ein.

Nachdem also die Tierexperimente ergeben hatten, dass das gegerbte, sonst nach Hofmeister behandelte Catgut unserem

Zwecke am besten entspricht, fragte es sich weiter, ob etwa die gegerbten Fäden für das Gewebe irgend welche schädliche Folgen mit sich bringen.

Durch wiederholte Versuche haben wir konstatiert, dass das gegerbte Catgut ebenso reaktionslos einheilt, wie nicht gegerbtes, nur mit dem Unterschied, dass die Schwärzung der Gewebe so lange bestehen bleibt, bis der Fadenrest völlig resorbiert wird. Sekundäre Eiterung, Abstossung der Fadenschlinge oder etwaige nachteilige Folgen wurden bei den Tierexperimenten niemals beobachtet. Offenbar verdichtet die Gerbung die Catgutsubstanz bedeutend und verleiht somit der Fadenoberfläche eine nicht geringe Glätte, welche die Gefahr des Mitreissens von Keimen von der Hand resp. von der Haut vermindert. Einen sicheren Beweis von der Verwertbarkeit des gegerbten Catguts liefert das mikroskopische Bild des Gewebes. Dasselbe zeigt, dass eine ganz reaktionslose, dünne Bindegewebsabkapselung um den Faden zustande kommt, und nirgends eine Spur von entzündlicher Gewebsreaktion eintritt.

Hervorheben möchte ich noch, dass trotz der Gerbung gar keine Versteifung des Fadens statthat, sondern dass derselbe weich und geschmeidig bleibt und sich ebenso leicht knoten lässt, wie das gewöhnliche Hofmeister'sche Catgut. Ferner lässt sich der Faden sehr lange Zeit aufbewahren, ohne an Festigkeit einzubüssen. Selbst nach $^1/_2$jährigem Aufbewahren erleidet der Faden nur eine sehr geringe Beeinträchtigung seiner Festigkeit; die einzige Veränderung, die nach längerer Zeit eintritt, ist die Umwandlung der leicht gelblich-braunen Farbe des Fadens in eine schwärzlich-braune Nuance, welcher jedoch keinerlei Bedeutung zukommt.

Die Zugfestigkeit der gegerbten Fäden erwies sich etwas stärker als die der einfach nach Hofmeister präparierten von entsprechender Stärke.

Was die Sterilität des Catguts nach Hofmeister betrifft, so sind wir damit vollkommen zufrieden. Wie schon Pichler berichtet hat, haben wir bei langjährigem Gebrauch desselben in unserer Klinik niemals Fadeneiterungen oder sonstige nachteilige Folgen gesehen. Sowohl wegen der absolut sicheren Sterilität als auch wegen der Verzögerung, welche die Resorption durch die gleichzeitige Behandlung mit Formalin in noch höherem Masse erfährt als bei einfacher Gerbung, möchte ich zur weiteren Präparation des gegerbten Catguts die Hofmeister'sche Methode empfehlen.

Zur Gerbung habe ich vor allem das Quebrachoextrakt benutzt, welches im Wasser leicht löslich ist und sich durch hohen Tanningehalt auszeichnet. Quebracho ist eine Eichenart in Argentinien aus der Familie der Anakardiaceen, welche im Gegensatz zur hiesigen einheimischen Eiche nicht nur in der Rinde, sondern auch in der Holzsubstanz Tannin in reichlicher Menge enthält. Während die einheimische Eiche in der Rinde 10—11—12 % Tannin enthält, besitzt Quebracho 15—22 % Gerbstoff. Sowohl das rohe Material als auch das Extrakt von Quebracho sind in Gerberkreisen schon seit geraumer Zeit bekannt und wegen des hohen Tanningehaltes gern benützt. —

Möge die vorstehend empfohlene Präparierung des Catguts allgemeine Anerkennung und praktischen Gebrauch finden. Vielleicht wird dadurch auch die viel diskutierte Frage über den Nachteil der Seide und des Silkwormgut bei Bauchdecken- und Herniennähten erledigt. In unserer Klinik wurde in letzter Zeit bereits einige Male von dem gegerbten Catgut Gebrauch gemacht; doch ist der Zeitraum nach der Operation noch zu kurz, um Schlüsse über den Effekt zu gestatten.

Fasse ich nochmals mein Präparierverfahren kurz zusammen, so lautet es:

1. Gerbung des straff auf einer Glasplatte angezogenen Catguts 24 Stunden lang in 5%igem, wässerigem Quebrachoextrakt; nach kurzem Abspülen mit Wasser.

2. Nachbehandlung genau nach der Hofmeister'schen Vorschrift.

Zum Schluss erfülle ich die angenehme Pflicht, Herrn Geheimrat v. Mikulicz für die Anregung zu dieser Arbeit sowie für die vielfach mir gegebenen Winke meinen ergebensten Dank abzustatten.

Litteratur.

1) Pichler, Diese Beiträge. 1902. Bd. 33. S. 189. — 2) Sneguireff, Centralbl. f. Chir. 1899. Nr. 24. S. 692. — 3) Schiller, Münchn. med. Wochenschr. 1900. Nr. 45. S. 1555. — 4) Hofmeister, Diese Beiträge. 1896. Bd. 15. S. 835. — 5) Claudius, Deutsche Zeitschr. f. Chir. 1903. Bd. 69. S. 462. — 6) Salkindsohn, Centralbl. f. Chir. 1904. Nr. 3.

XII.

AUS DER

HEIDELBERGER CHIRURGISCHEN KLINIK

DES PROF. DR. CZERNY.

Ueber die Behandlung des Carcinoms des Pharynx und der Tonsillen.

Von

Dr. **Karl Lindenborn.**

Mehr denn je sind heute die Augen der Chirurgen wie der gesamten ärztlichen Welt auf das Carcinom und seine Behandlung gerichtet. Arbeiten, die das auf diesem Gebiet bis jetzt Erforschte und Errungene behandeln, haben von den verschiedensten Gesichtspunkten ihren Ausgang genommen. Viele davon, namentlich die rein praktische Ziele verfolgenden, besprechen in Monographien das Carcinom einzelner Organe. Für die von Carcinom häufig befallenen Organe hat dies natürlich grossen Wert. Fasst man aber ein verhältnismässig selten daran erkranktes Organ wie den Pharynx in's Auge, so dürfte es, um mit Krönlein zu reden, schwer sein, all das so ganz und gar ungleiche Material der zahlreichen Autoren unter einheitlichen Gesichtspunkten zu sammeln.

Wenn ich mir nun die Aufgabe gestellt habe, 47 Fälle von Carcinoma pharyngis, die in den letzten 20 bis 25 Jahren an der Heidelberger chirurgischen Klinik seiner Exc. des Herrn Geheimrat Czerny vorkamen, hier abzuhandeln, so werde ich aus obigem Grunde den Schwerpunkt auf diese Fälle legen; dennoch aber will ich versuchen, ihrer Besprechung einen Teil des in der Litteratur enthaltenen Stoffes — natürlich nur in grossen Zügen — als Gerüst zu geben.

Bei den meisten Autoren in der zweiten Hälfte des verflossenen

Jahrhunderts galt das Carcinom des Pharynx mit den Tonsillen für selten. Ist es das wirklich? Die Frage ist nicht ganz einfach zu beantworten. Ueber den Krebs der Mandeln findet sich das meiste statistische Material — die Tonsillen werden nämlich in der älteren Litteratur stets für sich allein und nie gemeinsam mit dem übrigen Pharynx abgehandelt. Unter 10000 Tumoren hatte Mac Coy nur 9 der Tonsillen. Ueber „Carcinom" derselben insbesondere lässt sich folgende Statistik zusammenstellen:

Es beobachteten:

Lebert	1830—40	auf	9118	Carc.	3 = 0,033%
Walshe	bis 1846	„	8289	„	3 = 0,036%
Baker	1849—61	„	500	„	2 = 0,4%
Sibley	1853—56	„	520	„	6 = 1,15%
Paget	vor 1868	„	500	„	2 = 0,4%
Gurlt	1855—78	„	11131	„	6 = 0,053%
Rapoc	1880—86	„	399	„	1 = 0,25%
Summe		auf	30557	Carc.	23 = 0,07%

Es käme so im Ganzen erst auf 1429 „Carcinome" 1 Mandelkrebs. Und waren dies auch stets Carcinome? Viele unterschieden gar nicht zwischen Sarkom und Carcinom. Oft wurde auch eine mikroskopische Diagnose nicht gestellt — sie ist auch oft schwer —, und manches „Carcinom" mag ein Sarkom, ein Gumma, eine chronische Induration der Tonsillen gewesen sein. Unter den von Honsell 1894 gesammelten 56 Fällen sind viele, namentlich „Encephaloide", die wegen Jugend des Patienten und Mangel der Ulceration sicher keine Carcinome gewesen sind. Andererseits hatten viele Autoren auch die Ueberzeugung, an der Tonsille könne deren anatomischen Baues wegen ein Carcinom gar nicht vorkommen, so noch Jardon 1883 und Cozzolino 1884; sie kennen als maligne Neubildung der Mandel nur Sarkome und Lymphosarkome. Die älteren Angaben über Seltenheit des Mandelkrebs haben also wenig Wert.

Ganz ähnlich war es mit dem Krebs des übrigen Pharynx. So verzeichnen:

Walshe	bis 1846	auf	8289	Carc.	4 = 0,049%
Billroth	vor 1878	„	548	„	0
Langenbeck	1850—56	„	230	„	1 = 0,43%
Middlesex Spital		„	520	„	0
Gurlt	1855—78	„	11131	„	22 = 0,2%
Küster	1871—85	„	778	„	9 = 1,15%
Summe		auf	21496	Carc.	36 = 0,166%

Also kam durchschnittlich auf 597 Carcinome ein Pharynxcarcinom. Auch hier scheinbare Seltenheit! Doch wieviel wurden nicht diagnosticiert oder gelangten, „weil doch kein Kraut dagegen gewachsen“ nicht in die Hände des Chirurgen! Auch wurden, wie Krönlein meint, wohl nur die reinen Pharynxcarcinome gezählt, übergreifende dagegen weggelassen.

Und welcher Ansicht ist man heute? Man findet da noch grosse Gegensätze der Ueberzeugung. Während Manche (so noch v. Heinleth 1901) auch heute noch das Carcinom des Pharynx und insbesondere der Tonsillen für selten halten, hat Krönlein eine erstaunende Häufigkeit zu verzeichnen. Bilden doch seine 61 Fälle, darunter fast 30 die Tonsillen mitbetreffend, der Jahre 1881—96 den 15ten Teil aller Carcinome und den 300sten aller chirurgischen Fälle an der Züricher Klinik! Leider fehlen sonst neuere Berechnungen aus grösserem Material. Berücksichtigt werden müssten auch die Beobachtungen der Laryngologen: Mackenzie z. B. erklärte die laryngopharyngealen Carcinome für ausserordentlich häufig und M. Schmidt hatte in 10 Jahren 16 oropharyngeale. — Genaue Procentsätze lassen sich auch für die neuere Zeit nicht angeben, nur lässt sich beim Ueberblicken all der vielen verstreuten Veröffentlichungen sagen, dass man das Carcinom des Pharynx heute nicht mehr selten nennen kann. (Auch örtlich schwankt sehr die Häufigkeit: Krönlein: Berlin-Zürich; Mikulicz: Wien-Krakau).

Von den 47 Heidelberger Fällen fällt die Mehrzahl auch in die letzten Jahre. Abgesehen davon, dass manche Fälle früherer Zeit nicht mehr auffindbar waren und deshalb wegbleiben mussten, so wächst mit dem Ruf einer Klinik auch die Zahl der schweren Fälle. Die Verteilung auf die einzelnen Jahre und die Häufigkeit schwankten natürlich mehr oder minder. Greifen wir die Jahre 1897—1902 heraus, so kamen vor:

1897	4	auf	2390	Patienten	(0,17%)	und	198	Carc. (2,02%)
1898	4	„	2633	„	(0,152%)	„	213	„ (1,88%)
1899	2	„	2558	„	(0,08%)	„	228	„ (0,877%)
1900	3	„	2522	„	(0,12%)	„	234	„ (1,2%)
1901	3	„	2571	„	(0,17%)	—	—	— —
1902	3	„	2648	„	(0,113%)	—	—	— —

Bleiben diese Zahlenwerte auch weit hinter denen Krönlein's zurück, so ist das Pharynxcarcinom hier doch keineswegs selten.

Was sagt uns die Altersstatistik bei Pharynxcarcinom? Stimmt sie überein mit den Erfahrungen über Carcinom überhaupt? Honsell fand über Tonsillencarcinome folgende Zahlen:

Decennium:	2.	3.	4.	5.	6.	7.	8.
Fälle:	9,3%	0	12,4%	25,6%	18,7%	25,6%	3,1%.

Die beiden Höhenpunkte fallen also in's 5. und 7. Jahrzehnt, daran ist nichts Auffälliges, wohl aber an der Zahl für's zweite Jahrzehnt (9,3%). Höchst wahrscheinlich sind, wie ich oben auseinandergesetzt habe, ein Teil der Fälle dieses jugendlichen Alters keine Carcinome gewesen. Vergleichen wir nun die Altersverhältnisse, die Krönlein aus allen Pharynxcarcinomen berechnet hat, mit den unsrigen, so ergiebt sich nahezu Uebereinstimmung beider Reihen.

Decennium	4.	5.	6.	7.	8.
Krönlein	4,9%	24,6%	41,0%	26,2%	3,3%
Czerny	2,0%	24,0%	32,0%	34,0%	8,0%

Ins 6. und 7. Jahrzehnt fallen hier die meisten Fälle. Also kein Abweichen von der allgemeinen Regel! — Interessant ist es, die äussersten Altersgrenzen festzustellen, in denen Pharynxcarcinom vorkam. Krönlein hatte nur einen Patienten unter 40 Jahren, unser jüngster war 36 Jahre alt (17), doch war, wie ich unten erwähnen will, grade bei ihm die Differentialdiagnose gegen Sarkom unsicher. Der nächst ältere war 41 Jahre alt. In der Litteratur findet sich eine ganze Reihe auffallend junger Patienten, so hatte Mackenzie einen 22jähr. Mann, Caselli ein 19jähr. Mädchen mit angeblichem Carcinoma pharyngis u. a. m. Doch sind alle diese Angaben cum grano salis zu nehmen. Mehrere unserer Fälle waren über 70 Jahre alt, doch wurden sie nicht operiert. Die beiden ältesten Operierten hatten ein Alter von 63 Jahren.

Die Verteilung auf die beiden Geschlechter ist keineswegs gleichmässig. Die überwiegende Mehrzahl der Krankheitsfälle betrifft Männer, nur Iversen sah (mit 1 Fall Studsgaard's) merkwürdigerweise nur Frauen, nämlich 6. Ob bei diesen Kopenhagener Fällen der in nordischen Ländern auch bei Frauen übliche Consum koncentrierter alkoholischer Getränke eine Rolle spielt, geht aus den Krankengeschichten nicht hervor. Im Uebrigen wird das Ueberwiegen des männlichen Geschlechts aber durch folgende Zahlen klar bewiesen:

	Männer	Frauen
Honsell	94%	6%
Krönlein	91,8%	8,2%
Czerny	84,1%	15,9%

Castex fand nur 4 weibliche Fälle in der französischen Litteratur. Uebrigens ist es ja allgemein bekannt, dass bei Frauen Carcinom der Lippen und der oberen Luft- und Speisewege auffallend selten ist gegenüber anderen Organen z. B. Uterus und Mamma (Paget's örtliche Degeneration), häufig dagegen bei Männern. Durch Alkohol und Nikotin erklärt sich letzteres ja zum Teil, teils harrt es noch der Erklärung.

Die Frage nach der Aetiologie des Pharynxcarcinoms deckt sich mit der nach der Ursache aller Carcinome. Solange wir die wirkliche Ursache nicht kennen, können wir nur nach den veranlassenden Umständen forschen, die die Carcinombildung auslösen. Vorgerücktes Alter und Heredität sind in erster Linie zu nennen. Ersteres trifft, wie wir oben sahen, auch hier zu. Von Fällen, bei denen man ererbte Disposition annehmen könnte, findet sich in der Litteratur fast nichts (Krönlein 2 Fälle, Honsell 3 unter 56, Castex 2 unter 16). Als weitere Veranlassung sind chronische, das Organ treffende Reize und vorangehende Entzündungen wichtig. Erstere können beruflicher Art sein, doch ist da für Pharynxcarcinom kein Anhaltspunkt zu finden — Krönlein nennt merkwürdigerweise Trompetenblasen — (?). Nikotin und Alkohol spielen als „Reiz" eine grosse Rolle. Trinker waren jedoch nur 4 Fälle Krönlein's angegebenermassen; die Wirkung des Tabaks wird viel häufiger betont (Krönlein 17 Raucher und 4 Tabakkauer, Laesarret, Stappert u. A.) während wieder andere die Tabakwirkung nicht bestätigt fanden (Honsell 6 Raucher unter 56, Castex 3 unter 16). Einen „chronischen Reiz" bilden für den Rachen auch die vorbeirutschenden Speisen, und so erklärt Krönlein gerade das häufige Befallensein der Tonsillen, des Sinus pyriformis und des retrolaryngealen Teils von Carcinom dadurch, dass gerade hier die Speisen im Hinabgleiten sich reiben und oft stagnieren. Hier finden sich auch die meisten Fremdkörper. Auch Castex nennt die Tonsillen einen Locus minoris resistentiae. Was nun Entzündungen anlangt, so sind Katarrhe des Pharynx ja unendlich häufig und können so oft Disposition für Carcinom schaffen. Etwas ganz auffallendes und von der sonstigen Erfahrung abweichendes wurde aber von Manchen (v. Heinleth, Honsell

u. A.) bei den Mandeln festgestellt. Es soll nämlich vorausgegangene Entzündung Carcinombildung nahezu ausschliessen; Honsell meint, man könne geradezu die Seltenheit des Tonsillarcarcinoms mit der Häufigkeit der Anginen erklären! Den sonst oft bestätigten Zusammenhang zwischen Carcinom und Lues zeigt hier nur 1 Fall Krönlein's, bei dem eine specifische Pharynxaffektion dem Carcinom vorausging. Verneuil betont das Zusammenfallen mit Diabetes.

Was konnten wir nun bei unsern Fällen ätiologisch feststellen? Alter und männliches Geschlecht zeigen sich auch da als disponierend. Auch das von Krönlein hervorgehobene relativ häufige Vorkommen bei Gebildeten bestätigt sich. Carcinom bei einem der Eltern kam zweimal vor, Potatoren fanden sich 4, Raucher 7; weiterhin war 1 Patient Arbeiter einer Holzwollfabrik (Staub), einer war Kaminfeger, und einer litt an Diabetes. Bei einem Fall (16) wurde das Entstehen der Geschwulst bemerkt, nachdem eine Fischgräte in der seitlichen Pharynxwand stecken geblieben war, doch hat diese Verletzung wohl nicht die Tumorbildung veranlasst, sondern das Carcinom war wohl schon da, als die Gräte stecken blieb. Lues, nach der stets eingehend geforscht wurde, liess sich nie mit Sicherheit nachweisen. — Einiges wenige ätiologisch wichtige liess sich also erheben, viel deutliches jedoch nicht feststellen.

Die pathologische Anatomie der Pharynxcarcinome eingehend zu erörtern, ist hier nicht am Platze. Einige Punkte möchte ich jedoch besprechen. Die Lokalisation im Pharynx ist sehr verschieden und für die Möglichkeit der Exstirpation von grösster praktischer Bedeutung. Auch für die theoretische Erörterung ist eine genaue Einteilung wichtig, da ungleichartige Fälle nicht in Parallele gestellt werden dürfen. Krönlein bezw. Merkel und v. Gerlach folgend, teilen wir die Pharynxcarcinome ein:

1. in solche des nasopharyngealen Teils (oberhalb des Palatum durum),

2. solche des oropharyngealen Teils (bis zum Hyoid) und

3. in solche des laryngopharyngealen Teils mit Einschluss der Epiglottis.

Diese letzteren teilt Krönlein wieder ein in 1. Carcinome der vorderen und seitlichen Wand, 2. solche der hinteren und seitlichen Wand und 3. retrolaryngeale (cirkuläre) Carcinome. Da wir von Gruppe 2 keinen, von 3 nur einen Fall haben, hat diese letztere

Einteilung für uns wenig Wert.

Die Häufigkeit an den verschiedenen Stellen schwankt sehr. Drei Stellen sind als Sitz bevorzugt: die Tonsille, der Sinus pyriformis und die retrolaryngeale Gegend. Selten sind die nasopharyngealen Carcinome, doch werden wohl grade von ihnen manche nicht diagnosticiert. Die oro- und laryngopharyngealen Carcinome mögen ungefähr gleichviel betragen; letztere, die für seltener galten, häufen sich mitunter in der Beobachtung einzelner Operateure. So gehören zu ihnen die drei von Langenbeck 1878 operierten und alle 6 Fälle Iversen's. Besonders selten sollten die Epiglottiscarcinome sein, dies könnte man so erklären, dass nach neuerer Ansicht die Epiglottis von den Speisen wenig berührt und gereizt wird; allein die vielen auffindbaren Fälle (bei Iversen 13) beweisen doch eine relative Häufigkeit. Dass auch zwei primäre Carcinome nebeneinander oder in zeitlichem Abstand im Pharynx vorkommen können, beweisen Fall 10 (35) Krönlein's und unser Fall 38 (genau bei Schiller). Krönlein hatte auch ein metastatisch von der Mamma aus entstandenes Pharynxcarcinom. Was die Form des Carcinoms anbelangt, so hat es im Gegensatz zum Sarkom fast stets eine ulcerierte, schmierige, leicht blutende Oberfläche; an der Epiglottis trifft man meist einen blumenkohlartigen, zerklüfteten Tumor. Die Ulceration ist so häufig, dass ich geneigt bin, auch dann fast immer ein Ulcus anzunehmen, wenn dasselbe bei tiefsitzendem Carcinom nicht sichtbar gewesen sein sollte.

Der primäre Sitz ist oft schwer festzustellen, so wirft sich namentlich bei den die Tonsille mitbetreffenden Carcinomen die Frage auf, ob sie gerade der Ausgangspunkt ist. Anatomisch ist die Frage oft nicht mehr zu beantworten. Wegen der exponierten Lage der Mandeln mag sie jedoch meist zu bejahen sein (Stappert). Freilich sind Andere, wie König, gerade umgekehrter Ansicht. Inwieweit die übrigen lymphatischen Gewebe des Pharynx (Waldeyer's lymphatischer Schlundring) sich an der Carcinombildung beteiligen, ist nach unsern jetzigen Kenntnissen noch unbestimmt. Rasches Uebergreifen und flächenhaftes Weiterwuchern finden wir beim Pharynxcarcinom in ausgedehntem Masse. Zur Erläuterung mögen folgende Zahlen dienen, die für Tonsillarcarcinome berechnet sind.

	Mikulicz	Honsell	Czerny
Fälle:	16	38	17
davon rein:	7	—	3

	Mikulicz	Honsell	Czerny
übergreifend auf:			
Gaumenbögen	8	18	14
Zungengrund	5	13	7
hintere Rachenwand	4	10	9
Kiefer	2	3	3
Larynx	1	5	—
Choanen	—	2	—
Schädelbasis	1	1	—
Wangenschleimhaut	—	—	2

Interessant sind einige gefundene Abklatschcarcinome (Krönlein 25 von Tonsille auf Tonsille, unser Fall 31 von Tonsille auf Zunge). Wie über die Fläche, so wuchert das Pharynxcarcinom auch in die Tiefe und ergreift die wichtigsten Organe: Arterien, Venen, Nerven, so dass Thrombosen und Lähmungen (Hypoglossus 24, Recurrens 13) häufig sind.

Die weitere Folge aller Carcinome, die Drüseninfektion, lässt hier nie lange auf sich warten, meist sind die Carotidendrüsen zuerst ergriffen. Von unsern Fällen hatten bei der ersten Untersuchung Drüsenschwellung:

	einseitig	doppelseitig
nasopharyngeale	1	—
oropharyngeale	21	3
laryngopharyngeale	8	2.

Wie spät oft noch Drüseninfektion eintritt, zeigt der Fall Körte's, wo $6^1/_2$ Jahre nach der Operation nochmals Drüsenrecidiv auftrat. Andere Metastasen, Dissemination im Körper, ist dagegen beim Pharynxcarcinom sehr selten; es bleibt sehr lange stationär, und Iversen vergleicht es daher dem Rectumcarcinom. So fanden sich bei je einem Fall von Küster und Castex zahlreiche Metastasen, bei uns hatte Fall 23 einen sekundären Knoten in der Nase, der Sektionsfall Küster's einen an der VII. und VIII. Rippe, bei Fall 21 wurden Lebermetastasen „vermutet".

Fassen wir nun das wichtigste zusammen: 1) das nasopharyngeale Carcinom ist ein flacher, höckeriger, meist ulcerierter Tumor im Cavum pharyngonasale und greift besonders gern auf die Choanen, den Gaumen und die Schädelbasis über (1 Fall Fränkel's, bei dem der Proc. odontoides abgesprengt war, musste vor Schmerzen mit beiden Händen beständig den Kopf halten). Wir haben 2 Fälle zu verzeichnen. 2) Das oropharyngeale Car-

cinom ist stets geschwürig, sitzt meist an einer Tonsille oder am Fuss des Arc. palatoglossus (Castex) und greift rasch auf allen Seiten über. Wir haben 25 Fälle anzuführen. 3) Das laryngopharyngeale Carcinom betrifft entweder die Epiglottis allein oder sitzt mit Vorliebe im Sin. pyriformis, seltener retrolaryngeal oder an der hintern Wand. Es greift nach oben (Zunge, Tonsille, seitliche Wand) oder besonders gern auf den Larynx und Oesophagus über. Wir verzeichnen 15 Fälle.

Sekundär auf den Pharynx verbreiten sich viele Zungen- und Larynxcarcinome. Des Interesses halber führe ich einige mit an und bespreche 3 bei den oro- und 4 bei den laryngopharyngealen Fällen.

Einen Punkt möchte ich noch bei den Tonsillarcarcinomen beleuchten. Ich habe unsere Fälle daraufhin untersucht, wie oft die l. oder die r. Mandel erkrankt war. Mikulicz und Stappert betonen nämlich das ihnen unerklärliche Ueberwiegen der l. Seite. Es waren erkrankt:

	die l. Tons.	die r. Tons.	beide
Mikulicz	8	1	—
Stappert	12	4	—
Pierin	4	—	1
Krönlein	12	15	1
Czerny	3	11	—

Es wird also, wie auch Krönlein meint, der Zufall hierbei eine Rolle spielen.

Rückbildung eines Pharynxcarcinoms ist wohl nie beobachtet, höchstens regressive Metamorphose eines Drüsentumors. Nur bei 17 wurde beobachtet, dass bei Vereiterung des Drüsentumors eine Verkleinerung der primären Geschwulst wohl durch Toxinwirkung eintrat.

Die mikroskopische Anatomie des Pharynxcarcinoms haben Honsell, Schiller u. A. eingehend erörtert. Honsell beweist, dass die „Scirrhen“ und „Encephaloide“ der Tonsille keine Drüsencarcinome sein konnten, da die Tonsille keine Drüsen hat, und es wird von allen Seiten bestätigt, dass das Carcinom des Pharynx überhaupt stets ein Epitheliom, ein Plattenepithelkrebs ist. Eine Unterscheidung von Carcinom der Tonsillenschleimhaut und von retrotonsillären Carcinomen Krönlein's will mir etwas rätselhaft erscheinen.

Sind die Symptome des Pharynxkrebses so deutlich und charakteristisch, dass aus ihnen die Diagnose rasch und sicher gestellt werden kann? Der Tumor ist natürlich als erstes objektives Symptom auch das wichtigste. Dort aber, wo subjektive Beschwerden

anfangs fehlen, kommt er selten dem Kranken zum Bewusstsein, ehe sich die Drüsenschwellung am Halse einstellt. Von unsern 9 Fällen ohne anfängliche Krankheitsbeschwerden bemerkten 7 erst am Drüsentumor ihr Leiden. Es ist ganz erstaunlich, mit welch ausgedehnten Veränderungen im Halse die Leute oft ahnungslos umhergehen, ja selbst dem Chirurgen ist schon der innere Tumor entgangen und fand sich erst bei der Operation oder bei der Autopsie (Fall Danzel's, Angerer's); hatten wir doch auch einen Fall mit Carc. pharyngis als Sektionsbefund zu verzeichnen, der im Halse gar nichts geklagt hatte.

1897. Nr. 1104. Anton K., 60 J., Schiffer aus Sch. Tod an Apoplexia cerebri nach Thromb. der Art. und Vena fem. mit Gangr. senilis des r. Unterschenkels. Bei der Sektion fand sich Pharynxcarc. mit Metastase der VII. und VIII. Rippe.

Wächst der Tumor in ausgedehntem Masse, so sind Verschiebungen des Larynx nach vorn, so dass das Pomum Adami senkrecht unterm Kinn steht, nach oben und seitlich oft sehr auffällig.

Vielgestaltig und mannigfach sind die Beschwerden, die das Leiden mit sich bringt, und nicht der Tumor, sondern die subjektiven Störungen sind es, die den Patienten meist auf sein Leiden aufmerksam machen. Folgende Zahlen geben Aufschluss über die Häufigkeit der wichtigsten Erscheinungen. Es hatten:

	nasophar.	orophar.	laryngophar.
Schluckbeschwerden	—	19	12
Atmungs- „	—	4	7
Sprachstörungen	2	4	6
Kieferhemmung	1	4	—
Blutauswurf	1	3	—
Schmerzen	1	18	9

Die Schluckbeschwerden sind meistens das erste und zugleich auch das häufigste Symptom. Nur beim nasopharyngealen Carcinom ist die Deglutition, wie unsere beiden Krankengeschichten beweisen, wenig gestört. Die weiteren Beschwerden, die sie machen, sind Verstopfung einer oder beider Nasenseiten, Schwerhörigkeit durch Tubenverschluss (2), oft heftiger Schmerz, ev. Störung der Kopfbewegung, ausserdem bluten sie oft stärker. Die Respiration ist wie das Schlucken oft wenig gestört. Nächst den Schluckbeschwerden waren Schmerzen am häufigsten (auch Honsell fand dies). Meist traten bei unsern Fällen zuerst Schmerzen beim Schlucken, Kauen und bei Bewegung

auf, und erst später spontane, die dann aber oft sehr heftig wurden. Oft klagten unsere Kranken auch über die von Honsell, Castex und Delavan als charakteristisch geschilderten Ohrenschmerzen; Honsell hat die 4 Nervenbahnen angegeben, auf denen die Schmerzen nach dem Ohr ausstrahlen können. Die Atmungshemmung ist wie leicht begreiflich beim laryngopharyngealen Carcinom etwas häufiger, bei einigen unserer Kranken dieser Abteilung traten manchmal ganz plötzlich Erstickungsanfälle auf (Nerv. recurrens?). — Die Sprache war bei einzelnen, namentlich nasopharyngealen Carcinomen, nur verändert, „näselnd", bei andern dagegen ganz behindert, kaum war Flüstersprache möglich (Recurrenslähmung 13). Kieferklemme trat selbstverständlich nur dann auf, wenn die Kieferschleimhaut mitergriffen war. Der blutige Auswurf sollte, wenn er so häufig wie die Ulceration wäre, als eines der sinnfälligsten und wichtigsten Symptome gelten. Aber nach unseren Fällen zu urteilen, stellt er sich nur selten ein, seltener jedenfalls, als man nach andern Berichten glauben sollte. Stärkere Blutungen kommen kaum jemals vor; stärker als die andern bluten nur die nasopharyngealen Carcinome bisweilen. Foetor ex ore wurde bei unsern Fällen oft beobachtet uud ebenso übelriechender Ausfluss, oft waren sie die ganze Umgebung verpestend.

Dies sind die wichtigsten Symptome, einige weniger häufige, Lähmungserscheinungen, Räuspern, Kratzen und Wundgefühl im Halse, sind auch des öftern beobachtet. Der sekundäre Drüsentumor macht selten selbständige subjektive Beschwerden, was in Anbetracht seiner oft gewaltigen Grösse (cfr. unsern Fall 17) sehr auffällig ist. Ernstere selbständige Symptome hatten nur 1 Fall Honsell's (Trachealkompression) und unser Fall 20 (starker Druck auf Larynx und Oesophagus), Schmerz kommt manchmal vor (16); tritt Abscedierung ein, dann kann natürlich diese die Scene beherrschen.

Fassen wir nun die Symptomatik der Pharynxcarcinome zusammen, so müssen wir gestehen, dass die Erscheinungen im Allgemeinen nichts wirklich Charakteristisches haben, wenn sie auch immerhin im Stande sind, den Verdacht eines malignen Tumors zu erwecken. Jedenfalls sind sie nicht dazu angethan, den Patienten, was so wichtig ist, rasch zum Arzt zu treiben, und dass selbst viele Aerzte sich noch einige Zeit über den wahren Charakter der Erkrankung täuschen, beweisen viele unserer und Anderer Krankengeschichten. Castex hat daher recht, wenn er sagt: „Wenn im Pharynx ein Epitheliom zu wuchern beginnt, so hat der Kranke wenig oder gar keine Beschwerden. Geht er zum Arzt, so behandelt ihn dieser, ohne

der Affektion genügend Aufmerksamkeit zu schenken, mit Gurgelwasser oder Aetzmitteln. Manchmal gelingt es dadurch Besserung zu schaffen, und der Patient vergisst sein Leiden, aber nach 4—5 Monaten entwickelt sich plötzlich am Kiefer eine rasch wachsende Drüsenschwellung, und der Fall ist schwer oder gar nicht mehr zu operieren, wenn der Chirurg um Hilfe angerufen wird".

Wenn bei einem Menschen vorgerückten Alters sich auch nur eines obiger Symptome einstellt, so wird man stets genau die obern Luft- und Speisewege absuchen müssen. Die Diagnose Carc. pharyn. wird gestellt 1) aus dem lokalen Befund, 2) der Drüsenschwellung und 3) besonders bei Tonsillarcarcinomen aus der Einseitigkeit. Dass man u. U. tief unten im Pharynx an der vordern Wand (retrolaryngeale) sitzende Carcinome, die dort dem tastenden Finger und dem, auch spiegelbewaffneten Auge entgehen, nicht diagnosticieren, nur vermuten kann, zeigt unser Fall 24. Dasselbe betont Fränkel. Man wird also in solch einem Fall sich auch ohne genaue Diagnose des Sitzes und des histologischen Charakters zur Pharyngotomie entschliessen müssen, um nach Eröffnung des Pharynx und genauer Abtastung die Exstirpation anzuschliessen. Ist jedoch die erkrankte Stelle sichtbar, so wird die Diagnose der Art der Erkrankung meist sicher zu stellen sein.

An den Tonsillen sind dem Carcinom ähnliche Erkrankungen gar mannigfach, also ist hier die Differentialdiagnose oft recht ausgedehnt. Wie schwer sie oft ist, zeigt der von Stappert citierte Fall Schnitzler's, bei dem 6 Wiener Professoren sich nicht über die Diagnose einigen konnten. Genau wird die Differentialdiagnose von v. Heinleth besprochen. Besteht ein Geschwür der einen Tonsille, so wird sich die von Leptothrix buccalis bewirkte Pharyngomykose und ebenso Soor durch ihr diffuses oder multiples Auftreten ausschliessen lassen. Tuberkulöse Ulcera sind meist klein, haben nicht den charakteristischen Rand des Carcinoms und zeigen kleine gelbliche Knötchen am Grund. Lupus ist meist knotig, dazwischen ulceriert. Sekundäre luetische Geschwüre bieten kaum Schwierigkeiten, tertiäre haben den unterminierten oder scharfen Rand, speckigen Grund, sind indolent und machen keine Drüsenschwellung. Ausserdem befällt Lues meist die Zunge zusammen mit dem Gaumen, Carcinom Zunge und seitliche Pharynxwand. Im Zweifelsfalle wird man sich jedoch nicht damit aufhalten, den Erfolg einer specifischen Therapie abzuwarten. Das ulcerierte Carcinom hat seinen harten Randwall, ist meist sehr schmerzhaft

und verbindet sich mit Drüsenschwellung und Kachexie. — Ist die Neubildung jedoch ein geschlossener Tumor, so sind zunächst chronische Hyperplasie der Tonsillen und eitrige oder phlegmonöse Tonsillitis auszuschliessen, was leicht gelingen dürfte. Ein Gumma im Anfangsstadium macht oft Schwierigkeiten, zerfällt jedoch bald. Die Actinomykose charakterisiert sich durch langsame Schwellung mit folgendem Durchbruch, Echinococcus ist nur einmal beobachtet. Da jedoch das Carcinom fast immer ulceriert ist, kommen all diese Erwägungen seltener in Betracht. Am häufigsten wird schliesslich eine Differentialdiagnose gegen Sarkom zu stellen sein. Folgendes sind die Charakteristica:

	Carcinom.	Sarkom.
Form:	meist Geschwür	bläulich-roter glatter Tumor.
Uebergreifen	häufig	selten.
Dissemination	fast nie	fast stets.
Drüsentumor	vorhanden	nicht.
Respirationsbeschw.	keine	meist.
Schmerz	stark	schwach u. selten.

Nach Hopkins strebt das Sarkom meist nach hinten, das Carcinom mehr nach der Zunge, auf Kiefer und Wangen. Das souveräne Mittel, die Diagnose zu fördern, ist die Probeexcision. Bei unsern Fällen kam sie öfter in Anwendung. Die mikroskopische Diagnose ist jedoch auch oft nicht leicht (Hopkins und A.), denn bei manchen Formen sind die histologischen Grenzen zwischen Sarkom und Carcinom etwas verwischt. Da unsere Fälle von Tonsillarcarcinom übrigens alle, mit Ausnahme eines einzigen, ein typisches carcinomatöses Geschwür zeigten, war die Probeexcision kaum mehr nötig. Jener eine Fall dagegen (17) wurde anatomisch nicht ganz aufgeklärt. Es bestand an der r. Tonsille kein Ulcus, sondern ein höckeriger Tumor, auch war der Patient erst 36 J. alt, Schluck- und Respirationsbeschwerden waren gering, ebenso der Schmerz. Also lag die Diagnose Sarkom nahe. Es fanden sich jedoch Drüsenmetastasen, Dissemination fehlte. Die mikroskopische Untersuchung, auch nach der Operation, (Arnold) liess eine genaue Diagnose nicht zu. Ausser diesem einen wurde keiner unserer Fälle von Tonsillencarcinom ohne sichere Diagnose operiert.

Bei allen übrigen Pharynxcarcinomen ist die Differenzialdiagnose nicht so kompliciert wie bei den Tonsillen, und die Diagnose gegenüber tuberkulösen, luetischen und sarkomatösen Neu-

bildungen wohl meist leicht zu stellen. Die Probeexcision tritt auch hier in ihr Recht und ermöglicht rasche Diagnose. Sollte der primäre Pharynxtumor anfangs latent geblieben sein, so wird die mikroskopische Untersuchung exstirpierter Drüsen wohl rasch auf den richtigen Weg leiten. Dass man aber auch hierbei irre geleitet werden könnte, ist denkbar; so fanden sich bei unserm Fall 22 neben carcinomatösen auch tuberkulöse Lymphdrüsen. — Eine gewisse Sonderstellung in der Diagnostik nehmen die Epiglottiscarcinome ein. Infolge ihrer Blumenkohlform sind sie von der häufigeren Tuberkulose der Epiglottis schwer zu unterscheiden. So wurde z. B. Fall Sch. Nr. 323 1900 mit der Diagnose Carcinom operiert, auch nach der Operation wurde das makroskopische Präparat noch als Krebs angesprochen, während das Mikroskop Tuberkulose nachwies. Dass auch sonst Epiglottisneubildungen diagnostische Schwierigkeiten machen, zeigt 38, wo vor der Operation nicht zwischen Sarkom, Carcinom und Syphilom unterschieden werden konnte.

Dass bei einer bösartigen Neubildung des Pharynx, dieses so lebenswichtigen Organs, die Aussichten schlecht, sehr schlecht sind, zumal das Leiden den Patienten so spät zum Arzt treibt, dass sie auch nie günstig werden können, wird Niemand wundern. So findet man bei allen Autoren Pessimismus betreffs der Prognose, bei vielen direkt Resignation! Nur Lasègue glaubt, dass ein noch nicht genau bestimmtes, meist mit hartnäckiger, luetischer Angina zusammengeworfenes Tonsillarcarcinom existiere, das keine Drüseninfektion nach sich ziehe und nicht die Bösartigkeit des gewöhnlichen Carcinom habe. Hiervon abgesehen, führt jedoch das Pharynxcarcinom in ausserordentlich kurzer Zeit zum sicheren Tode an Inanition, Kachexie, seltener Hämorrhagie, Erstickung oder Sepsis. Nur ganz wenige Fälle, die nicht operiert wurden, hatten nach Eintritt der Erkrankung noch mehrere Jahre zu leben (Fall Danzel's 6 Jahre), Mackenzie behauptet, dass die von Respirationsstörung befallenen Patienten noch rascher stürben als die nur mit Schlingbeschwerden behafteten.

Die durchschnittliche Krankheitsdauer für die nichtoperierten Fälle nach Stellung der Diagnose berechnet Krönlein für die oropharyngealen Carcinome auf 7, für die laryngopharyngealen auf 6 Monate. Die nasopharyngealen verlaufen besonders rasch. Honsell berechnet für die Tonsillarcarcinome 6—14 (10), Mackenzie 9 bis 25 (17) Monate. Da unsere eigenen nichtoperierten Fälle grössten-

teils nicht mehr ermittelt wurden, liess sich ihre Krankheitsdauer nicht mehr berechnen.

Das einzig rationelle Heilungsmittel ist die Operation. Könnten nur alle Fälle operiert werden! Aber leider lassen die Umstände, insbesondere der Sitz des Carcinoms, das Alter, das Allgemeinbefinden des Patienten, Drüsenmetastasen etc. eine Exstirpation bei vielen Fällen nicht mehr zu. Wie viele sind es, die man so ihrem Schicksal überlassen muss?

Als von vornherein inoperabel erwiesen sich bei

	Krönlein:	Czerny:
Nasopharynx:	50 %	100 %
Oropharynx:	36,7%	40,7%
Laryngopharynx:	69,0%	26,7%

Fast stets inoperabel sind die nasopharyngealen und die retrolaryngealen Carcinome. Die Grenzen der Operationsmöglichkeit werden von den einzelnen Operateuren verschieden weit gezogen. Wenn man, wie Castex, nur die prognostisch günstigsten Fälle operieren will, wird man viele als inoperabel fortschicken, bewegt man sich dagegen, wie Czerny, an den „äussersten Grenzen des Erreichbaren", so wird man mehr Fälle operieren, dann natürlich auch grössere Verluste haben.

Interesse hat die Frage, ob die Inoperablen wohl durchschnittlich später zum Arzt kamen, als die, welche noch operiert werden konnten. Spät, fast zu spät kommen eigentlich alle Fälle in Behandlung. Unsere oropharyngealen kamen durchschnittlich 4 Monate, unsere laryngopharyngealen $6^1/_2$ Monate nach Beginn der Beschwerden. So sagt Honsell: Es ist zu verwundern, dass überhaupt noch so viele operiert werden können. Das eine Carcinom breitet sich schnell, das andere langsam aus; ist das eine vielleicht schon in 2 Monaten zu ausgedehnt für die Exstirpation, so kann das andere viel später noch leicht herausgenommen werden. Eine Zeitgrenze, von der ab ein Pharynxcarcinom inoperabel wird, lässt sich also nicht aufstellen.

Die Operation stellt wegen der Wichtigkeit der Gegend, der Beteiligung der oberen Luft- und Speisewege, der Nähe grosser Gefässe und wichtiger Nerven, dann aber auch wegen ihrer Dauer einen sehr ernsten Eingriff dar. Sterben doch sehr viele gleich bei der Operation oder an ihren Folgen (nach Bräm 25%, nach Iversen 50%, von Krönlein's Fällen 38%, von unseren 39,13%)! Diesen gegenüber stehen solche, die zwar die Operation

überstanden, sich aber nicht erholten, während andere wieder als vorläufig geheilt entlassen wurden. Dauerheilungen sind ausserordentlich selten. Fall 10 Krönlein's war 7 Jahre lang geheilt, bis er einem neuen primären Pharynxcarcinom erlag; weiter werden von Fällen Kocher's, Bräm's, Fränkel's, v. Heinleth's, Gluck's u. A. Dauerheilungen auf Grund jahrelanger Beobachtung berichtet. Die meisten sog. „Heilungen" bedeuten natürlich nur gutes Befinden bis zum Eintritt des Recidivs. Sie sind so zahlreich gegenüber den geheilten Fällen, dass man eigentlich nur fragen kann: um welche Zeit wird das Leben des Patienten durch die Operation verlängert?

Aus grösserem Material berechneten als Lebensdauer nach der Operation: Krönlein 14, Iversen 6, König 21, ich aus unsern Fällen für orophar. 10, für laryngophar. $5^1/_2$ Monate. Nicht diese ganze Lebensdauer nach der Operation kommt in Betracht, da der Patient auch ohne Operation noch einige Zeit gelebt hätte, sondern nur der „Gewinn". Er beträgt nach Krönlein 7, nach König 14 Monate, ist also äusserst gering, wenn auch einzelne Patienten noch Jahre lang bis zum Eintritt des Recidivs lebten (Castex 5 J.). So könnte man in Anbetracht der hohen Operationsmortalität und des geringen Gewinnes fast, wie Mackenzie, zur Frage kommen, ob man das Pharynxcarcinom überhaupt operieren solle. Und doch sind es gerade jene Fälle, die erhebliche Zeit gewannen, und jene wenigen Glücklichen, die dauernd geheilt blieben, welche uns stets zur Operation raten. Nur dadurch, dass weitergearbeitet wird in der Verbesserung der Technik, können bessere Erfolge erzielt werden. Also operieren so viel als möglich! Auf die Prognose, insofern sie so verbessert werden kann, komme ich unten nochmals zurück.

Was geschieht nun für den armen Inoperablen? Vor allem sucht man seine Schmerzen zu lindern (Narcotica), Voigt berichtet über ein Pharynxcarcinom, bei dem durch Röntgenstrahlen die Schmerzen bedeutend abnahmen. Dann sucht man den Tumor durch geeignete Mittel im Wachstum aufzuhalten, vielleicht auch vorübergehend zu verkleinern. Innerlich wurde bei unsern Fällen Arsen, Kal. jodat. und Kal. chloric. angewandt. Augenfällige Besserung wurde nie beobachtet. Die vielen sonst empfohlenen Mittel können wir übergehen. Esmarch will bei Carcinomen auf luetischer Basis Besserung und selbst Heilung durch langdauernde Inunktion gesehen haben. Einen Versuch könnte man gegebenen-

falls damit machen. Zahlreich sind die Mittel, die man in Carcinome injiciert hat: über unsere Resultate mit Spermin siehe Fall 20, mit Coley's Serum 17 und mit Cancroin 47! Ein Unikum bleibt das von Weinlechner mit Jodoformglycerin geheilte Sarkom. Elektrolyse wurde bei unsern Fällen nicht angewandt. Bedeutende Besserungen wurden nach Umschlägen und Gurgelungen mit Lysol beobachtet. Oft wurde kauterisiert und exkochleiert. Neben dem Ferrum candens kam Kal. chloric. örtlich, dann Aq. phagedaenica lutea und vor allem Chlorzink in Anwendung. Ueber einige schöne Erfolge mit letzterem an hiesiger Klinik berichtet Völcker[1]); er teilt jedoch auch einen Fall mit, der an ausgedehnter Schleimhautverätzung verstarb, und man wird daher auch bei Pharynxcarcinom damit vorsichtig sein müssen. Meist kam es nach vorhergehender Exkochleation zur Anwendung (16, 22); einigemal wurde nur exkochleiert, besonders der Drüsentumor.

Zur palliativen Therapie zu rechnen sind auch operative Eingriffe, die nicht heilen, sondern dem Kranken nur Erleichterung verschaffen können, vor allem die Tracheotomie und die Gastrostomie (21, 23). Können sie auch dem Kranken viel Erleichterung bringen, ihn vor Erstickung und Verhungern bewahren, so sind sie doch ein gar trauriger Notbehelf, wirken psychisch sehr deprimierend und ändern nur die Art des Todes. Vielfach wird mit diesen Operationen nur eine grausame Verlängerung des Lebens erzielt.

Hier mögen nun in Kürze die Krankengeschichten unserer inoperablen Fälle folgen:

I. Nasopharyngeale Carcinome.

2 Fälle, inoperabel wegen Ausdehnung.

1. C. W., 47 J., Pflästerer, 1884. Beginn vor Jahresfrist. Im Rachen hinter dem Gaumen rechtsseitiges höckeriges, etwas ulceriertes Carcinom. Entlassen mit Morphium und Kalium jodat.

2. A. J., 54 J., Taglöhner, 1894. Seit 1/2 Jahr krank. Der ganze Nasen-Rachenraum ausgefüllt durch ein ulceriertes Carcinom. Entlassen.

II. Oropharyngeale Carcinome.

21 Fälle. Von diesen waren inoperabel wegen Ausdehnung des Carcinoms allein 4, wegen Ausdehnung und Drüsenkomplikation 2, wegen allgemeiner Krankheit ausserdem 2 und wegen Ausdehnung

1) Völcker, Chlorzinkätzungen bei inop. Tumoren. Diese Beiträge. 27. 3.

zusammen mit dem Alter des Patienten 3. Bemerkt sei hier, dass doppelseitige Drüsenmetastasen an sich die Operation nicht verbieten, sondern dass nur diese Fälle meist auch sonst sehr vorgeschritten sind. Eine besondere Form von Carcinom, das grosse Strecken diffus infiltriert hat, kann man nicht so selten beobachten, und dass dann der beste Wille machtlos ist, ist leichtverständlich.

3. A. U., 66 J., 1878. Seit 4 Monaten Carc. der r. Tonsille, nach allen Seiten übergreifend (ulceriert). Rasches Wachstum, Kal. chloric. Entl.

4. H. C., 71 J., Taglöhner, 1888. Seit 1/2 Jahr Carc. der r. Tonsille und des r. Arc. palatoglossus. Drüsentumor r. Entl.

5. M. U., 68 J., Landwirt, 1889. Seit 6 Wochen Carc. der r. Gaumenbögen, des Kiefers und der Tonsille. Drüsentumor r. Entl. mit Gurgelwasser.

6. J. F., 72 J., 1893. Seit 5 Monaten Carc. des r. Mundbodens, der Tonsille etc. Grosser Drüsentumor. Entl.

7. A. S., 63 J., Wagner, 1893. Seit 14 Tagen Carc. der r. Rachenwand, auf Zunge und Epiglottis übergreifend. Drüse am r. Unterkieferwinkel. Lysol. Entl.

8. K. B., 57 J., Spengler, 1893. Seit 6 Wochen Carc. der l. seitl. Pharynxwand mit Drüsentumor links. Entl.

9. M. L., 54 J., 1897. Seit 7 Wochen Carc. der r. Tonsille, das die ganze Mundhöhle ausfüllt. Drüsen beiderseits. Jodkali. Entl.

10. J. B., 63 J., Landwirt, 1898. Seit 6 Wochen Carc. der r. Tonsille, der Gaumenbögen etc. Drüsen beiderseits. Kal. chloric. und jodat. Entl.

11. F. E., 74 J., 1900. Seit 5 Monaten Carc. der linken Tonsille. Drüsen links. Kal. chloric. Entl. Tod nach 3 Monaten.

12. K. E., 71 J., Fabrikarb., 1901. Seit 2 Monaten Carc. der r. Tonsille, Pharynxwand und Zunge. Mit Jodkali entl. Tod nach 3/4 Jahr.

13. F. S., 62 J., 1899. Seit 3 Monaten Carc. ling., diffus infiltrierend übergreifend. Drüse r. Kal. jodat. Entl.

Alle diese 11 Fälle wurden ausschliesslich medikamentös behandelt. Bei allen trat in Bälde daheim der Tod ein. Ihnen schliesse ich einen an, der wohl noch operabel gewesen wäre, die Operation aber verweigerte.

14. P. W., 45 J., 1885. Seit 4 Monaten Carc. des r. Palat. molle und der Pharynxwand. Drüsen r.

Ausserdem sei hier ein Fall eingereiht, bei dem in hiesiger Klinik nur ein Drüsenrecidiv operiert wurde.

15. A. W., 50 J., Arztfrau, 1897. Vor 4 Monaten auswärts Exstirpation eines Carc. der linken Tonsille mit temporärer Unterkiefer-Resektion. Jetzt Drüsenrecidiv am Unterkiefer. Exstirpation. Entl.

2 Fälle von oropharyngealem Carcinom haben wir sodann zu verzeichnen, die ursprünglich für operabel gehalten wurden, bei denen dann aber die Totalexstirpation sich als unmöglich erwies.

16. G. F., 62 J., Händler, 1892. Seit 3/4 Jahr Carc. der r. Pharynxwand mit Drüseninfektion r. Operation mit bogenförmigem Schnitt am Halse: weil allerseits verwachsen, nur exkochleiert, Chlorzinkätzung. Nach Besserung entl., Tod nach 4 Monaten.

17. G. S., 36 J., Bahnarb., 1895. Seit 3/4 Jahr Carc. (Sarkom?) der linken Tonsille. Exstirpation inficierter Drüsen am Kopfnicker. Neue Schwellung, Abscedierung, Incision. Injektionen von Streptokokken-Sterilisat, zunehmendes Wachstum. Wiederum Drüsenexstirpation, Weiterbehandlung mit Injektionen. Tod nach 1/2 Jahr.

III. Laryngopharyngeale Carcinome.

4 Fälle, davon inoperabel wegen Ausdehnung 2, wegen Gefässverwachsung 1, wegen Alters 1.

18. C. D., 67 J., Verwalter, 1883. Seit 4 Wochen Carc. des r. Sinus pyriformis, auf den Larynxeingang übergreifend. Aq. phagedaenica und Mundwasser. Entl.

19. S. H., 63 J., Taglöhner, 1898. Seit 4 Monaten Carc. pharyngis et laryngis mit Drüsenmetastasen. Arsen. Entl.

20. N. B., 57 J., Lehrer, 1895. Seit 1/2 Jahr Carc. des r. Sinus pyriformis und des Larynx, faustgrosse Geschwulst am r. Hals. Tracheot. sup. Spermin-Injektionen, Abscedierung des Drüsentumors. Incisionen. Nach 14 Tagen heftige Blutung aus der Carotis comm. Doppelte Ligatur, leichte Hemiplegie. Besserung. Entl.

21. A. G., 54 J., 1903. Seit 3 Wochen Carc. des r. Sinus pyriformis, auf Larynx und Oesophagus übergreifend. Drüsen beiderseits. Tracheotomie wegen Atemnot, später Gastrostomie nach Marwedel. Erholung, Lysol. Entl.

Ferner 2 Fälle mit Carcinom, das vom Larynx auf den Pharynx übergriff, und bei denen nur palliativ wegen Inoperabilität die Tracheotomie gemacht wurde.

F. L. B., 49 J., Landwirt, 1893.

K. S., 47 J., Fabrikarbeiter, 1903.

Sodann sind 3 Fälle von laryngo-pharyngealem Carcinom anzuführen, bei denen eine Totalexstirpation ins Auge gefasst war, jedoch wegen raschen Verfalls nicht mehr möglich war. Die Tracheotomie war bei ihnen als Vorakt vorgenommen, bei einem wurde später die Gastrostomie ausgeführt.

22. H. S., 56 J., Müller, 1903. Seit 6 Wochen Carc. des linken Sinus pyriformis und des Oesophagus. Drüsenmetastasen. Tracheotomie in Morphium-Anästhesin-Narkose. Nach 14 Tagen versuchte Exstirpation mit Längsschnitt am Kopfnicker, Entfernung der Drüsen, wegen Ausdehnung abgebrochen; embolische Hemiplegie links. Starke Carotisblutung, Schluckpneumonie, Tod an Lungenödem.

23. L. B., 56 J., 1903. Seit 2 Monaten Carc. der r. unteren Pharynxwand mit Drüsenmetastasen. Tracheotomie in Lokalanästhesie. Infektion der Trachealwunde durch die Speisen, Jauchung, wegen Inanition Gastrostomie nach Marwedel. Verfall. Tod.

24. K. K., 41 J., Zimmermann, 1902. Seit 5 Wochen Drüsentumor am Hals r., Carc. phar. vermutet. Drüsenincision in Lokalanästhesie. Carc. bestätigt, deshalb Tracheotomia inf. Später Drüsenexstirpation mit Carotis-Resektion, Exstirpation des inneren Tumors verschoben. Collaps. Exitus. Durch Sektion Carc. phar. mit Uebergreifen auf Larynx und Oesophagus bestätigt (retro-laryngeales, cirkuläres Carcinom).

Ehe ich zu den einzelnen Methoden der Totalexstirpation selbst übergehe, ist es wohl angebracht, zwei wichtige Arten von Voroperationen zu besprechen, nämlich die Tracheotomie und die präventive Gefässligatur.

In vielen Fällen, wo der Kranke unter schwerer Dyspnoe litt, war es nötig, die Tracheotomie vorauszuschicken, um ihn vor der Erstickung zu retten und ihm einige Erholung zu gönnen. Die Tracheotomie war hier also nicht als Vorakt betrachtet. So auch bei unsern Fällen 20 und 21. Meist jedoch wurde sie in der Absicht gemacht, bei der Operation die Blutaspiration zu vermeiden, von der Kanüle aus narkotisieren zu können und sie auch nach der Operation als Schutz gegen die Gefahren der Aspiration und des Oedems zu benutzen. Vidal und Malgaigne, die die Pharyngotomia subhyoidea zuerst an der Leiche machten, erwähnen natürlich nichts von der Tracheotomie, ebenso Prat, der die Operation zuerst am Lebenden ausführte. Seit Langenbeck konnten die älteren Operateure sich eine Pharynxoperation nicht ohne vorhergehende Tracheotomie denken. Je nach den Umständen wurde Tracheot. sup., inf. oder Cricotracheot. gemacht. Manche waren für eine zweizeitige Operation, die Tracheotomie sollte der Hauptoperation um einige Zeit vorausgehen. (Burow, Israel, Körte, Lacour, Rosenbaum.) War, wie oben erwähnt, die Dyspnoe beim Eintritt des Kranken gross, sodass gleich tracheotomiert werden musste, oder konnte nach der Tracheotomie wegen schlimmen Be-

findens die Exstirpation nicht gleich angeschlossen werden, so war die Frage, ob einzeitig oder zweizeitig, gegenstandslos. In obigen Fällen wurde nur einige Tage gewartet. Hiergegen ist kaum etwas einzuwenden, höchstens droht Bronchitis nach der Tracheotomie — so musste Schulten 4 Wochen mit der Hauptoperation warten — wenn man aber, wie Thiersch in 2 Fällen, 1—1½ Monate nach der Tracheotomie dem Kranken „Erholung" gönnen will, so ist dies sicher verwerflich, denn in 4—6 Wochen kann der Tumor bedeutende Fortschritte machen. Die meisten operierten aber einzeitig, einige verwarfen direkt die zweizeitige Operation, um nicht im Reaktionsfieber operieren zu müssen (v. Langenbeck), oder damit nicht später der Kehlkopf durch die Narbe immobilisiert sei (Iversen). Ersterer tracheotomierte bei seinen 3 Fällen von Pharyngot. lateralis, jedoch nicht bei Pharyngot. subhyoidea; dies war jedoch nach seiner Ansicht ein Fehler; er führt Fälle an, wo durch Tracheotomie eine tödliche Asphyxie vermieden worden wäre; wie er sagt, ermöglicht es die Tracheotomie, ohne Rücksicht auf das entzündliche Wundödem primär zu nähen. Mikulicz operierte zuerst glücklich ohne Tracheotomie, ein Aspirations-Todesfall liess ihn dazu zurückkehren. Von andern Autoren hielten und halten die präliminäre Tracheotomie stets für indiziert: Angerer, Baum, Bräm, Burow, Castex, Cheever, König, Kolaczek, Kocher, Küster, Lacour, Péan, Reyher, Riegner, Woods u. A. Gemacht haben sie, ohne sie unbedingt für nötig zu halten: v. Bergmann, v. Bruns, Czerny, Körte, Obalinsky, Orlow.

Honsell bespricht an Hand eines von v. Bruns durch Pharyngot. subhoidea mit Tracheotomie operierten Pharynxcarcinoms den Wert der Tracheotomie speciell hierbei. Die Vorteile sind die oben erwähnten. Nach seiner Berechnung trat Pneumonie nach Operation mit Tracheotomie nicht öfter ein als ohne sie, wohl aber scheint, nach der Gesamtmortalität zu urteilen, die Tracheotomie mehr Schaden als Nutzen zu stiften; aber nur scheinbar, denn sie kam am häufigsten gerade bei den prognostisch ungünstigsten Fällen zur Anwendung, nämlich in nur 45% der gutartigen Fälle (benigne Tumoren, Fremdkörper), jedoch in 81% der malignen Tumoren und Entzündungen. Also ist die Tracheotomie nicht ohne weiteres zu verwerfen.

Dies leitet uns zu denjenigen Autoren über, die die Tracheotomie verwerfen oder sie nur im Notfall machen. Schon in seiner Arbeit über Tonsillartumoren sagt Honsell, wegen der nicht vollständigen Unbedenklichkeit der Tracheotomie sei es zu begrüssen, dass es

Genzmer, Verneuil und Czerny gelungen sei, ohne sie trotz tiefer Narkose auszukommen. Schon Debrou hatte 1863 seinen Misserfolg (Pneumonie) der Tracheotomie Schuld gegeben. Allmählich suchten Einzelne die Tracheotomie zu vermeiden (Harmer-Ewald, Fränkel, Körte, Wolff), und in neuerer und neuester Zeit sind Stimmen laut geworden, die sie ganz verbieten wollen. Vor allen ist es Krönlein, der an Hand seiner Fälle dartut, dass gerade durch die Tracheotomie Aspirationspneumonie erzeugt wird. Auch seine Statistik über Oberkieferresektion (alter Vorschlag Langenbeck's 1872, als Trendelenburg seine Tamponkanüle demonstrierte) ist sehr überzeugend. Von 47 derartigen, in Halbnarkose und ohne Tracheotomie operierten Fällen hat er nicht einen verloren. An Krönlein schliessen sich Orlow, Prokunin-Djakonow und Faure an.

Welche Erfahrungen haben wir nun in der Heidelberger Klinik mit der Tracheotomie zu verzeichnen? Bei 12 Fällen von orophar. Carcinomen, die total operiert wurden, wurde trotz tiefer Narkose nicht tracheotomiert. Nur beim 13. Fall (27, Uebergreifen des Zungencarcinoms) wurde tracheotomiert. Stets wurde durch Austupfen das Hinabfliessen von Blut vermieden und alles ging glatt von statten. Oft trat allerdings Nachblutung ein, und 3mal musste deshalb sekundär tracheotomiert werden, 1 Fall verblutete. Bei diesem hätte also eine gemachte Tracheotomie vielleicht das Leben erhalten können. Von allen 13 Fällen erlagen nur 2 einer Pneumonie.

Bei 6 von den 8 laryngophar. und ebenso bei den 2 Carcinomen des Larynx und Pharynx wurde primär tracheotomiert (3mal einzeitig operiert, 3mal zweizeitig), bei 2 Fällen nicht; beim ersten derselben wurde die Tracheotomie nicht für nötig gehalten (Epiglottiscarcinom), beim zweiten wegen Diabetes vermieden. Beide mussten sekundär tracheotomiert werden, der erste wegen Oedem, der zweite wegen Blutung, er verblutete auch.

Alles in allem wurden also 5 sekundäre Tracheotomien gemacht: dies ist relativ oft und jedenfalls lief nicht alles ganz so günstig ab — übrigens mussten auch v. Bergmann und v. Langenbeck u. A. sekundär tracheotomieren. — Von den 3 zweizeitig Operierten machten 2 eine fieberhafte Bronchitis nach der Tracheotomie durch.

Ueberblicken wir nun das Resultat der 8 laryngophar. Operationen mit Tracheotomie, so war bei 4 Erfolg zu verzeichnen, 3 starben an Pneumonie, einer an Nachblutung mit beginnender Pneumonie, der übrigens schon beim Eintritt an schwerer fötider

Bronchitis litt. Die Hälfte hatte also Pneumonie, während Krönlein von 6 Operierten 4 an Pneumonie verlor! So halte ich die Tracheotomie vor der Operation laryngopharyng. Carcinome für berechtigt oder vielmehr für geboten, während ich sie bei der Operation der oropharyng. Carcinome mit Krönlein für unnötig, auch gefährlich halte.

Der Vollständigkeit halber erwähne ich auch die Tracheotomie bei nicht vollständig Operierten: 2mal wurde sie bei Inoperablen palliativ wegen Dyspnoe gemacht in Lokalanästhesie, 3mal als Vorakt, während die Hauptoperation nicht mehr zur Ausführung kam (1mal mit Schleich). Ob der Fall 23, der durch Infektion der Tracheotomiewunde rasch verfiel, ohne Tracheotomie operabel geblieben wäre, bleibt dahingestellt. —

Die zweite zu besprechende Voroperation ist die grundsätzliche präventive Carotisligatur. Sie kann die zeitraubende Unterbindung ihrer einzelnen Aeste sparen: unter diesem Gesichtspunkt wurde sie von Fränkel, der vom Munde aus ein Carcinom der Epiglottis operierte, und von v. Heinleth und von Schlatter angewandt; in Frankreich hatte und hat sie mehr Anhänger, so Velpeau, Polaillon und Faure, der möglichst rasch den Ram. asc. mandib. exartikuliert und dann die Carotis ligiert. Die Unterbindung der Communis (oder int.) kann nicht als unbedenklich angesehen werden, wie ein Fall Kocher's und unser Fall 20 zeigen. Viele vermeiden oder verbieten daher die Carotisligatur (Orlow, Djakonow). Gegen die Ligatur der Externa ist eigentlich nichts einzuwenden, die Gefahr der Nachblutung durch den Kolateralkreislauf besteht freilich auch hier. Mag die ganze Methode grosse Vorteile haben, so beweisen unsere Fälle doch sehr wohl, dass man auch ohne sie sehr gute Erfolge haben kann. Eine typische präventive Ligatur beider Artt. linguales wurde bei Fall 36 gemacht.

Was ist über die Narkose bei der Exstirpation zu sagen? Die älteren Operationen wurden wohl alle in vollständiger Narkose vorgenommen. Nur Horse und Solis-Cohen operierten mit Cocain. Nach Langenbeck's Worten wurde die einzeitige Operation erst durch die Narkose ermöglicht. Angewandt wurde und wird meist Chloroform, Aether wird nur selten erwähnt. Dieser ist, namentlich bei Kanülennarkose, m. E. auch wohl bedenklich, da die meisten Fälle von Pharynxcarcinom schon einen angegriffenen Respirationstraktus haben, und die Pneumoniegefahr so gross ist. Dass

auch ohne Tracheotomie eine tiefe Narkose gut verlief, zeigte schon Honsell an den früher von Czerny operierten Fällen 28 und 29. Dass man im Notfall auf die Narkose verzichten solle, betont Castex. Der psychische Eindruck auf den Patienten ist freilich schrecklich (Fränkel), darum ist m. E. stets eine tiefe Narkose oder gemischte Halbnarkose nötig. Neue Prinzipien hat Krönlein aufgestellt: die oropharyngealen Carcinome operiert er in aufrechter Lage meist in gemischter Narkose, und zwar so, dass Hautschnitt und Drüsenausräumung in tiefer, der weitere Teil in Halbnarkose gemacht werden. Gute Blutstillung und Ueberwachung ist dann (weil auch keine Tracheotomie) unerlässlich, der Patient kann expektorieren. Aehnlich die laryngophar. Carcinome: der extraphar. Teil wird in gemischter (Halb)-Narkose gemacht, der intrapharyngeale unter 10%igem Cocain bei vollem Bewusstsein mit erhöhtem Kopf. Diese Grundsätze sind einleuchtend und durchaus beachtenswert.

Czerny operierte die Pharynxcarcinome fast stets in Morphium-Chloroformnarkose, mehrmals kam fast reine Morphiumnarkose zur Anwendung. So verschwinden die Schrecken für den Patienten. Wenn zweizeitig operiert wurde, konnte die Tracheotomie oft gut unter lokaler Anästhesie gemacht werden, so namentlich bei starker Dyspnoe und in dem Fall von Diabetes (20, 21, 24, 44, 47). Die Kanülennarkose wurde selten angewandt (39, 40). Bei 40 hielt die Tamponkanüle nicht ganz, darum wurde mit gutem Erfolg in Halbnarkose operiert, also ganz nach Krönlein's Grundsatz; der Patient expektorierte gut. Im übrigen verliefen die Narkosen meist glatt, Erbrechen trat als Folge selten auf.

Wie wurde der Patient bei der Operation gelagert? Um das Einfliessen von Blut in die Trachea zu vermeiden, wurde, wenn nicht tracheotomiert war, oft am hängenden Kopf operiert, so von Baum, Harmer, Heinleth, Körte, Schulten, Wolff. Oft war dadurch die parenchymatöse Blutung stärker; v. Heinleth sagt, dass man sich nicht dadurch beirren lassen soll; sie steht stets auf Tamponade. Namentlich ist bei Kindern diese Lage gut, da sie in Halbnarkose nicht expektorieren können. Krönlein (s. o.) und Orlow ziehen das Operieren bei aufrechter Lage z. T. in Halbnarkose vor; gute Assistenz ist dann aber nötig. Um Blut zu sparen, wurden unsere Fälle nicht am hängenden Kopf operiert, sie konnten alle, auch die nichttracheotomierten in gewöhnlicher Lage operiert werden; Asphyxie durch Blutaspiration während der Operation kam bei keinem vor.

Ausser der schräg abfallenden Lagerung hat man gar vielerlei ersonnen, um den Aditus laryngis während und nach der Operation zu sichern. Man hat insgesamt die Methoden, die auf der Tracheotomie basieren, von denen ohne Tracheotomie zu unterscheiden. Fast alle Operateure, die präliminär tracheotomierten, wandten eine Tamponkanüle an, meist die von Trendelenburg. Es waren dies: Baum, v. Bergmann, Bräm, Cheever, Cramer, v. Bruns, Burow, Israel, König, v. Langenbeck, Lanz, Mikulicz, Küster, Péan, Schulten, Thiersch u. A. v. Langenbeck half sich auch so, dass er den Larynx stark zur Seite drehte und einen Schwamm auf die Stimmritze legte. Aehnlich verfuhren Iversen (weil die Tamponkanüle zu gross sei), Angerer und Kocher. Letzterer preist die Tamponkanüle bei Zungenoperationen, sie verlangt aber Uebung im Einlegen und versagt oft; es genügt daher, wie er bei seinen späteren Pharynxoperationen that, ein Schwamm auf die Rima glottidis. Einmal half er sich mit Auswischen. Das Versagen der Tamponkanüle kann sehr gefährlich sein und kam auch oft genug vor. So halfen sich Andere lieber mit der Hahn'schen Schwammkanüle (Israel, Körte), mit der phonetischen Kanüle nach Honsell (v. Heinleth), oder sie benutzten eine einfache Kanüle und tamponierten neben und über ihr den Larynx (Obalinsky).

Wer nicht tracheotomierte, der musste natürlich viel mehr Gewicht auf Stillung der Blutung legen. Dass man dazu gezwungen ist, erklärt Krönlein geradezu für einen Vorteil. Krönlein, in einem Fall Kocher und die Andern, die nicht tracheotomierten, wischten, soweit sie nicht am hängenden Kopf operierten, Mund und Rachen sorgfältig aus, und schenkten der Blutstillung grosse Sorgfalt. Polaillon schützte sich durch zwei aneinandergebundene Schwämme, von denen einer innen, einer aussen lag. Welch einfache Methode gegenüber Langenbuch's Verfahren, der sogar der Sicherheit halber nach Tracheotomie die Epiglottis festnähte! Ueber Gluck's geniale Methode der Trachealversorgung berichte ich unten.

Wie oben erwähnt, kam bei unsern Fällen die Tamponkanüle nur äusserst selten zur Anwendung, nämlich nur bei einem Epiglottiscarcinom (40) und bei einem Carcinom, das vom Larynx übergriff (47). Im ersten Fall musste, wie erwähnt, wegen Versagens in Halbnarkose operiert werden, der Pharynx wurde nach seiner Eröffnung tamponiert; dagegen kam im zweiten Fall die Tamponkanüle bei 3 verschiedenen Eingriffen mit Erfolg in Anwendung.

Im übrigen wurde der Aditus laryngis in möglichst einfacher Weise durch Austupfen oder angebundene Tupfer (43) gesichert: Geradezu erstaunlich war es, wie glatt schwere Operationen wie z. B. 45 sich mit einfacher Kanüle ausführen liessen.

I. Total-Operation der nasopharyngealen Carcinome.

Unsere beiden Fälle waren leider inoperabel. Die Exstirpation erfordert die osteoplastische Aufklappung der Nase nach v. Bruns oder die temporäre Oberkieferresektion nach v. Langenbeck. Stets ist sie, wie das in der Sache liegt, schwierig, blutig, ausgedehnt, „verstümmelnd" (König), und nur selten wird sich alles Krankhafte mit Sicherheit entfernen lassen. Krönlein, der den einen seiner Fälle — übrigens den einzigen, den ich in der Litteratur finden konnte — nach v. Bruns operierte, fand gar bald Recidiv. 3 Fälle der Heidelberger Klinik von Carcinoma maxillae, das auf den Pharynx übergegriffen hatte (Nr. 277 1890, 419 1894, und B 28 1878), prüfte ich auf die Schwierigkeit der Operation: dieselbe war sehr schwer, und rasch erlagen die Patienten einem Recidiv.

II. Total-Operation der oropharyngealen Carcinome.

1. Je nach Sitz und Ausdehnung des Tumors wird man zu seiner Exstirpation verschiedene Wege einschlagen können. Halte ich auch, wenn das Carcinom einigermassen ausgedehnt ist, einen ausgiebigen Hautschnitt mit Kieferdurchsägung für die typische Methode, so ist doch nichts dagegen zu sagen, wenn ein kleines Carcinom der Tonsillen vom Munde aus entfernt wird. Selten wird man jedoch damit ausreichen, und der Hautschnitt wird wegen der Drüsen doch kaum jemals gespart werden können. Von unsern Fällen war keiner so zu operieren, ebenso nicht bei Krönlein.

Lefort, Velpeau, Verneuil (Sarkom), Bertineau, Zurakowsky und Billoc Pollard sind vom Munde aus vorgegangen, Castex empfiehlt es auch. Körte und Wolff operierten so am hängenden Kopf mit Erfolg. v. Heinleth, der das Recidiv seines Falles intrabuccal operierte, rühmt sehr die bequeme und blutlose Methode, wenn man einige Tage vorher die Drüsen herausnimmt und die Carotis unterbindet. Fränkel hatte früher schon zwei Epiglottiscarcinome auf diese Weise operiert, davon eines mit Dauerheilung (vorgestellt von Gluck). Dass man übrigens vom Munde aus auch Misserfolg haben kann, beweist Baum's Fall.

2. In zweiter Hinsicht kommen die Methoden in Betracht, die in einfachem Weichteilschnitt ohne Kieferresektion bestehen. Die einfachste ist die Wangenspaltung nach Jäger. Sie wurde von Kendal Franks, Hueter, Péan, Krönlein (2mal) angewandt, auch zwei unserer Fälle wurden so operiert.

25. M. H., 62 J., Postbote, 1894. Seit 2 Monaten hat sich unter Schmerzen, Kau- und Schluckbeschwerden, ein ulceriertes länglichrundes Carcinom des r. Arc. palato-glossus und der Tonsille, auf Zunge und Kieferschleimhaut übergreifend, gebildet. Keine Drüsen. Operation: Spaltung der r. Wange und Umschneidung, 2 Nähte; die übrige Wunde bleibt offen, Grund verschorft. Wangennaht, Jodoformgazetamponade; glatte Heilung. Entl. Tod nach 8 Monaten.

26. J. K., 70 J., Schmied, 1894. Unter stark ausstrahlenden Schmerzen hat sich im Verlauf von 5 Wochen ein Carcinom des l. Arc. palatogloss. gebildet, das auf die Kieferschleimhaut übergreift. Drüse am l. Kieferwinkel. 31. V. Operation. M.-Chl.-Narkose, Spaltung der l. Wange, elliptische Umschneidung, Grund verschorft, verdächtiges Zungenstück mitentfernt. Drüsenexstirpation durch besonderen Schnitt am Kieferrand. Jodoformgazetamponade, Hautnaht. Glatter Heilungsverlauf, entlassen. Tod nach 6 Monaten.

Eine Reihe anderer Operateure hat Schnittmethoden angegeben zur Exstirpation orophar. Carcinome, die entweder in Winkelform am oder auf dem Kiefer verlaufen (Kocher, Verneuil, Mannoury, Chavasse) oder längs am Halse hinter dem Ram. asc. (Israel, Djakonow, Weljaminow). Kocher bespricht eingehend sein Verfahren und leitet seine Erfolge davon her, dass er 1. nach Volkmann's Prinzip stets von den Drüsen her, dem Lymphstrom entgegen, vorgeht, 2. wie Billroth stets einen rigoros antiseptischen Verband anlegt unter Verzicht auf prima intentio. Stets wird die Glandula submaxillaris mit herausgenommen, event. ein Stück Parotis, durchsägt wird nur nach Bedarf, viel Zunge mitgenommen und das Carcinom vorn vom Munde aus, hinten und unten von aussen, am Zungenbein beginnend, abgelöst. Kocher hatte eine Dauerheilung. An ihn schliesst sich Angerer an. Einen weiteren Fall von übergreifendem Zungencarcinom, der auch ohne Resektion operiert werden konnte, führe ich hier an.

27. A. R., 55 J., Kaufmann, 1899. Seit 1/4 Sahr hat sich ein Carc. des Zungengrundes gebildet, das auf die seitliche Pharynxwand und auch nach abwärts bis auf die Epiglottis und den Larynx fortgeschritten ist. Operation: Tracheotomie, einfache Kanüle. Längsschnitt auf der r. Hals-

seite (entsprechend Israel und Gussenbaur), Exstirpation alles Erkrankten samt Epiglottis und oberer Larynxhälfte. Schlundrohr von der Wunde aus eingelegt, Verkleinerungsnähte. Trachealkanüle nach 3 Wochen entfernt, dann Ernährung durch die Schlundsonde. Heilung, entlassen. Tod 2 Monate später, Ursache unbekannt, kein Recidiv.

Diesen Methoden ohne Kieferresektion kommt natürlich auch nur eine beschränkte Bedeutung zu.

Erwähnen möchte ich hier noch, dass oropharyng. Carcinome auch durch Pharyngotomia subhoidea entfernt wurden (Duplay), diese Operationsmethode bespreche ich später bei den laryngophar. Carcinomen.

3. Das typische Verfahren, um an dem mittleren Pharynx ausgiebig operieren zu können, ist die Resektion des Unterkiefers. Gar mannigfach sind die Wege, die die einzelnen Operateure dabei einschlugen. Betrachten wir zuerst die temporäre Resektion, also ohne Wegnahme eines Knochenstücks, so ist das älteste und vorbildliche Verfahren das von v. Langenbeck, das C. O. Weber zuerst für Tonsillartumoren vorgeschlagen hat. Es ist auch wohl heute noch das am meisten angewandte, wenn man davon absieht, dass je nach Eigenheit des betr. Falles kleine Modifikationen angebracht wurden (z. B. von Djakonow). Auch wenn ein von Carcinom ergriffenes Kieferstück entfernt wurde (v. Bergmann, Krönlein, unser Fall 35), ändert dies an den Grundsätzen nichts. Krönlein hat 7 orophar. Carcinome darnach operiert, Genzmer, Billroth, Gussenbauer, König wandten es an. Auch v. Bergmann zieht das Verfahren andern Methoden vor; oft operierte er damit Zungencarcinome, einmal auch ein Pharynxcarcinom. Den Vorwurf, dass leicht Pneumonie darnach auftrete, weist er zurück: Pneumonie entsteht nur, wenn inficiertes Blut in die Lunge fliesst, was man vermeiden kann; man muss einen breiten Schnitt machen, die Blutung gut stillen, die Pharynxwand mit der Haut vernähen.

Nur nach dem Weichteilschnitt unterscheiden sich von Langenbeck die zwei Verfahren von Cheever, das von Obalinsky-Mikulicz, von Krönlein, Trendelenburg, Orlow. Vor allem war es der Uebelstand bei Langenbeck's Schnitt, dass er nach vorn und namentlich nach hinten zu wenig Raum gab, der teils den zweiten Schnitt senkrecht zum Längsschnitt Obalinsky's und Cheever's oder den weit nach hinten gehenden Bogenschnitt Krönlein's und Orlow's daraus entstehen liess. Krönlein's Verfahren ist für

Viele wieder vorbildlich gewesen (Orlow, v. Heinleth).

Diesen verschiedenen Operationsverfahren stehen diejenigen gegenüber, die grundsätzlich ein Stück des Unterkiefers opfern. So nahm Polaillon den Angulus mandibulae weg, wobei er 3 verschiedene Arten von Lappenschnitt anwandte, Mikulicz, Bräm, Küster und Faure entfernten den Ram. asc. Während Polaillon den Kieferwinkel nur resecierte, um mehr Platz zu haben, wurde definitiv reseciert von Labbé 1882 und neuerdings von Faure, um rasch operieren zu können. Zahlreich waren die Gründe, die Mikulicz bestimmten, den aufsteigenden Ast definitiv zu resecieren: das Operationsfeld wird so übersichtlicher als wie bei Langenbeck, die Drüsen sind leicht zu finden, Pneumonie droht weniger wegen freier Kommunikation nach aussen, der Pharynx wird nicht sofort, wie bei Langenbeck, sondern ganz zuletzt nach äusserer Ablösung des Carcinoms eröffnet, die Mundhöhle überhaupt nicht (?). Ausserdem kann keine narbige Kieferklemme entstehen, die verhängnisvoll werden könnte. Dass die temporäre Resektion bessere kosmetische Resultate giebt, räumt Mikulicz ein.

Bräm hat Mikulicz's Verfahren insofern modifiziert, als er, um nach Kocher-Volkmann die Drüsen im Zusammenhang mit dem primären Tumor heraus zu nehmen, einen ausgiebigeren Weichteilschnitt machte, eine Kombination von Langenbeck's und Mikulicz's Schnitt; zwar habe Obalinsky, auf die guten Resultate der Fälle Kocher's und Genzmer's gestützt, die definitive Resektion für unnötig gehalten, doch seien diese drei Fälle nicht so ausgedehnt gewesen und bewiesen nichts gegen die unter Umständen nötig werdende Exartikulation. Mikulicz hat übrigens selbst auch einmal mit temporärer Resektion operiert. An ihn schloss sich Küster an mit zwei verschiedenen Hautschnittmethoden; er betont hauptsächlich den guten funktionellen Wert der Exartikulation; er reseciert mehr als Mikulicz und wenn die Mundschleimhaut weit erkrankt ist, will er, wie Winiwarter einmal that, vor dieser Stelle eine Pseudarthrose anlegen.

Hier mögen unsere Fälle von orophar. Carcinomen mit Kieferresektion folgen.

28. Dr. H., 55 J., Arzt, 1892. Im Jahre 1889 war ein r. Tonsillarcarcinom nach Langenbeck mit Erfolg exstirpiert worden (Krankengeschichte nicht mehr vorhanden). Seitdem Wohlbefinden bis jetzt. Seit November 1891 bemerkt Pat. eine Drüsenschwellung in der r. Halsgegend. Allgemeinzustand gut, kein lokales Recidiv. 13. I. Exstirpation

dreier Drüsen, Jodoformgaze-Tamponade. Ulcus ventriculi stellt sich ein Glatter Heilungsverlauf. Entl. — Im Sommer 1893 werden wieder Drüsen bemerkt, und 1894 ist der Drüsentumor, welcher mit dem Vagus verwachsen ist, nicht mehr ganz zu entfernen. Arsen.

29. C. J., 62 J., Privatier, 1893. Pat. hat früher einen Typhus durchgemacht, er erkrankte vor einem halben Jahr unter Schmerzen, Schluckbeschwerden an einem carcinomatösen Geschwür der rechten seitlichen Pharynxwand, auf die Wangenschleimhaut und Zungenbasis übergreifend. Kehlkopfeingang gerötet. 26. IV. Operation. Morph.-Chlor.-Nark. Bogenförmiger Schnitt vom Mundwinkel über den Unterkiefer abwärts entlang dem vorderen Rand des Kopfnickers. Exstirpation der Gland. submax. und eines Packets von Carotisdrüsen. Der Kiefer am Grund des aufsteigenden Astes durchtrennt, Arteria und Ven. ling. ligiert und samt N. hypoglossus durchschnitten. Excision des fünfmarkstückgrossen Carcinoms samt dem r. Gaumensegel und dem r. hinteren Rand des harten Gaumens. Art. pharyng. asc. unterbunden. Das Geschwulstbett verschorft und bestrichen mit 10% Chlorzinklösung. Zungen-Catgutnaht. Verkleinerung des Pharynxdefekts, ein Teil bleibt offen. Jodoformgazetamponade. Kiefer mit Elfenbein verzapft, Periost und Haut genäht. Dauer 2 Stunden. — Nach einigen Stunden Nachblutung, Asphyxie durch Blutaspiration. Tracheotomie, Ansaugen des Blutes; Blutstillung mit Thermokauter misslingt, Tamponade des ganzen Pharynx. — 27. IV. Nochmals Asphyxie. Aspiration. Zeichen von Lungenatelektase. Nährklystiere. — 28. IV. Drainagerohr eingelegt. Schlundsonde. — 30. IV. Aspirationspneumonie, jauchiger Auswurf. — 31. IV. Delir. alcohol. Morphium, Alkohol. Mentholinhalation. — 5. V. Verfall, Agone. Exitus. Es findet sich jauchige doppelseitige Bronchopneumonie und Pleuritis.

30. K. M., 44 J., Apotheker, 1900. Beginn vor 1/4 Jahr mit Schluckbeschwerden, Ohrenschmerzen. Es findet sich ein ulceriertes Carcinom von Apfelgrösse, das Tonsillen- und Gaumenbogengegend einnimmt, nach unten nicht abgrenzbar. Aussen hühnereigrosser Drüsentumor. 15. V. Operation. Längsschnitt am vord. Kopfnickerrand, da die Drüsen bis zur Schädelbasis reichen, wird gleich auf den Tonsillartumor eingegangen. Zweiter Schnitt vom Mundwinkel in die Spitze des ersten, Durchsägung des Kiefers am ersten Prämolaris. Exstirpation samt Uvula und beiden Gaumenbögen. Ligatur der Max. ext. und Pharyng. asc. Catgutschleimhautnaht, Kieferverzapfung gelingt nicht ganz, Hautnaht, Drainage. — Am ersten Tag reichlich Blut ausgespieen. 2 Nährklystiere pro die, vom 3. Tage ab Schlucken. Befinden befriedigend. Am 7. Tag starke Blutung, Exitus trotz Tracheotomie. Die Autopsie ergiebt Loch in einem Ast der Max. ext.

31. J. D., 50 J., Kaufmann, 1900. Pat. früher stets gesund. Vor

8 Wochen leichte Schluckbeschwerden, die allmählich zunahmen. Vor 5 Wochen Carc. festgestellt, Pat. kann sich erst jetzt zur Operation entschliessen. Es findet sich ulceriertes Carcinom der linken Tonsille mit Abklatschcarcinom der Zunge. Kleine Drüse am linken Kieferwinkel. 29. X. Operation. Bogenförmiger Schiefschnitt vom Mundwinkel bis zur Teilungsstelle der Carotis. Die Ven. fac. und Art. max. ext. ligiert, Kiefer am ersten Molaris durchsägt. Carc. umschnitten, es lässt sich stumpf auslösen, Exstirpation mit dem Thermokauter vollendet, Umschneidung mit Thermokauter in der Zunge. Uvula auf die hintere Wundfläche des Palat. molle genäht, Wunde am Zungengrund verkleinert. Kieferverzapfung, Naht der Wangenschleimhaut, des Muskeln und der Haut, Drainage. In der ersten Nacht Nachblutung, sie steht spontan. Pat. kann sofort schlucken; anfangs auch Nährklystiere. — 22. XI. mit gutem Befinden entlassen. — Tod nach 21 Monaten zu Hause.

32. J. M., 54j. Fabrikant, 1901. Pat. früher stets gesund. Er bemerkte vor 3 Monaten zuerst ein kleines Ulcus am Arc. palato-glossus, starke Schluckbeschwerden. Beim Eintritt wird ein Carc. der linken seitlichen Pharynxwand samt Tonsille gefunden, auf Kieferschleimhaut, Zungengrund und obersten Teil des Sinus pyriformis übergreifend. Drüsen beiderseits. Lungenemphysem. — 10. VI. Operation. Weisheitszahn extrahiert und mit dem Langenbeck'schen Schnitt der Kiefer dort durchsägt. Periost abgelöst, eine Drüse entfernt. Umschneidung des Carc. allerseits, in der Zunge und in der Mitte der hinteren Pharynxwand mit dem Thermokauter. Dabei werden NN. vagus und glossopharyng., die Artt. ling. und pharyng. desc. durchtrennt. Weitere Drüsen lassen sich nicht finden. Kieferverzapfung, Naht der Gingiva und der Wangenschleimhaut mit Catgut, der Haut mit Seide bis auf einen Tampon. Ernährung gut möglich durch Schnabeltasse mit Gummidrain. Zweiter Tag leichter Icterus, Befinden leidlich, Rasseln auf der Lunge, Expektorantien. Am dritten Tag Knisterrasseln, am vierten Dämpfung. Starke arterielle Nachblutung, neue Unterbindung des Lingualisstumpfes. Tamponade, offene Behandlung. Zunehmende Pneumonieerscheinungen, sechster Tag Exitus.

33. J. K., 62 J., Strassenwart, 1902. Seit 3 Monaten Schmerzen im Hals, der Arzt riet zur Operation, die der Pat. verweigerte, erst jetzt hat er sich dazu entschlossen. Er ist starker Schnupfer und Raucher und führt sein Leiden auf den Tabak zurück. Es findet sich ein ulceriertes Carcinom der r. seitlichen Pharynxwand auf die Zunge übergreifend. Drüsentumor rechts. — Operation 23. I. In Chl.-Nark. wird der Mundwinkel gespalten und der Schnitt bis zu den grossen Gefässen verlängert, die Drüsen exstirpiert und der Kiefer durchsägt. Nun gelingt leicht die Exstirpation des Carc. samt der Hälfte des weichen Gaumens und einem grossen Teil der Zungenbasis mit dem Thermokauter.

Kieferverzapfung, Naht bis auf eine Drainöffnung. Anfangs Nährklystiere, dann ausreichendes Schlucken, entl. — 23. IX. Wiedereintritt mit Recidiv, pflaumengrosses Ulcus der r. Tonsille. 26. IX. Exstirpation durch Schnitt in der alten Narbe mit Thermokauter, Periostnaht, Tamponade, Hautnaht, glatter Verlauf. Tod nach 13 Monaten zu Hause.

34. J. B., 63 J., Privatier, 1904. Seit einem Jahr bemerkte Patient etwas Fremdes im Halse ohne Beschwerden, seit 3 Wochen Schwellung der l. Halsseite, stechende Schmerzen innen. Diagnose: ulceriertes Carc. der l. Tons., mehrere verschiebliche Drüsen am Hals l. Operation 8. II. Chl.-Nark. Längsschnitt am Hinterrand des Kopfnickers, Drüsenexstirpation, typische Unterkieferresektion mit Langenbeck's Schnitt. Resektion der Tons., Silberdrahtnaht des Kiefers, Schleimhaut- und Hautnaht. — Fieber vom 2.—10. Tag, diffuse Bronchitis. Ernährung mit Magenschlauch, dann leicht Schlucken. Entl., weiterer Verlauf bis jetzt unbekannt.

35. L. W., 58 J., Gastwirt, 1904. Vor 5 Wochen Tumor am Kopfnicker bemerkt. Vor 3 Wochen brennende Schmerzen im Hals. Diagnose: 3-markstückgrosses ulceriertes Carc. der r. Tonsille, auf Gaumen und Zunge übergreifend. Verwachsene Drüsen am Kopfnicker. Lungenemphysem. Operation 23. II. Morph.-Chl.-Nark. Winkelschnitt am Halse, Zipfel emporgeschlagen. Unten kleiner Hilfsschnitt, Exstirpation des Drüsentumors mit Resektion des Kopfnickers, der Jug. intern. und Ligatur der Carotis externa. Nun ein 3 cm langes Kieferstück reseciert und der Drüsentumor entfernt. Der dreieckige Hautlappen über die Carotis gedeckt und durch Tampon befestigt. Schleimhaut möglichst genäht; Dauer 2 1/2 Stunden. — Verlauf anfangs viel versprechend, Ernährung durch Schlundrohr, das in die Nase eingelegt war. Am 10. Tag schwere Nachblutung aus dem Carotisstumpf, Ligatur der Communis und der Interna. 11. Tag rechtsseitige Pneumonie. Exitus an Lungenödem. Die Sektion zeigte, dass die Carotisligatur den Vagus mitgefasst hatte.

Es folgen nun zwei übergreifende Zungencarcinome:

36. H. S., 55 J., Briefträger, 1894. Seit 1/2 Jahr Schmerzen, dann Schluckbeschwerden, die sich zuletzt sehr steigerten. Diagnose: Carc. der r. Zungenbasis bis zur Epiglottis und auf die seitliche Pharynxwand reichend. Keine Lymphdrüsen. — 9. VIII. Operation. Bogenförmiger Schnitt vom Mundwinkel zum Schildknorpel, Lingualisligatur, dsgl. der andern Seite. Kiefer am 2. Molaris durchsägt, die Zungenwurzel von der Epiglottis nach vorn zu abgelöst, alles Krankhafte entfernt. Der weiche Gaumen genäht, dsgl. der Kiefer mit Silberdraht und die Haut. Tamponade. Schon in der nächsten Stunde Tracheotomie nötig, viel aspiriertes Blut ausgesaugt, künstliche Atmung. Feste Tamponade des ganzen Pharynx, die öfter erneuert wurde. Nährklystiere, gute Wundheilung. Am 6. Tag Kanüle entfernt, Nährung mit Schlundsonde. Nach

4 Wochen entlassen. Tod nach 6 Monaten.

37. H. H., 58 J., Winzer, 1901. Seit 1/4 Jahr stechende Schmerzen am linken Zungenrand, Schluckbeschwerden. Rasch wachsende Drüse der linken Halsseite wahrgenommen. Diagnose: Teilweise ulceriertes Carc. der ganzen linken Zungengrundhälfte. Eine Drüse am Vorderrand des linken Kopfnickers. 26. VI. Operation: Langenbeck's Schnitt, Kiefer am ersten Molaris durchsägt. Drüsen-Exstirpation mit Resektion der Jugularis ext. und Facial. ant. Umschneiden des inneren Tumors mit dem Thermokauter, vorderer Gaumenbogen und Tonsille mit entfernt. Elfenbeinverzapfung, die Pharynxwunde mit Catgut genäht. Hautwunde verkleinert, Drainage nach der Epiglottis. 3 Tage Nährklystiere, jetzt Schlucken mit Schnabeltasse möglich. Glatter Wundverlauf. Die nekrotische Spitze des l. grossen Zungenbeinhorns noch abgetragen. Am 16. Tag Verschlucken, die Kieferverzapfung weicht auseinander, lässt sich aber wieder herstellen. Da Ernährung ungenügend, von heute ab Schlundsonde. 18. VII. plastische Deckung des Halsdefektes, Heilung. 31. VII. mit Schlundrohr entlassen. Tod nach 2 Monaten.

Ueberblicken wir nun die Schnittführung bei diesen Fällen, so wurde Langenbeck's Schnitt angewandt bei 28, 32, 36 und 37, in Kombination mit einem Längsschnitt am Hinterrand des Kopfnickers bei 34, ein Längsschnitt an dessen Vorderrand (Gussenbauer's Schnitt) bei 30, ein Bogenschnitt ähnlich Krönlein bei 31, 33, 29. Bei 35 wurde ein dem Tumor angepasster Y-Schnitt (ähnlich Kocher) gemacht.

Unterziehen wir nun die verschiedenen Methoden der Operateure und die Schnittführung bei unsern Fällen einer Kritik, so lässt sich m. E. ein Ueberlegensein eines Verfahrens rechnerisch nicht nachweisen. Ich glaube vielmehr, dass unsere verschiedenen Schnittführungen wohl geeignet sind, darzutun, dass nichts verkehrter wäre, als eine Methode immer schablonenmässig anzuwenden. Vielmehr muss für jeden Fall eine für ihn geeignet scheinende Art der Schnittanlage ausgesucht werden (Körte). Ist ein Stück Kiefer oder wenigstens die Kieferschleimhaut stark erkrankt, so wird ein Stück Knochen reseciert, wie im Fall 35.

Narbige Kieferklemme soll auf jeden Fall vermieden werden, darum wird man geeigneten Falls nach Mikulicz vorgehen. Im übrigen genügt die temporäre Resektion. Die besondere Sorge Mancher, ob der Kiefer knöchern heile (Bergmann, Trendelenburg, Orlow), oder ob das Kauen später nicht gestört sei, oder gar äusserlich kosmetische Rücksichten (Trendelenburg) halte ich bei der Haut- und Knochenschnittfrage für sehr nebensächlich;

die Hauptsache ist und bleibt bei einer so gefährlichen Erkrankung rasches, bequemes, blutsparendes und ausgiebiges Operieren, und viel wichtiger ist die Frage der Nachbehandlung und der Ernährung.

III. Total-Operation der ryngopharyngealen Carcinome.

Um an den laryngophar. Teil des Pharynx zu gelangen, kann man, wenn man von der Operation vom Munde aus absieht, die Fränkel bei Epiglottiscarcinom einmal mit Erfolg vornahm, zwei Wege einschlagen: Man kann median zwischen Schildknorpel und Zungenbein sich einen Weg suchen — ausgiebigen Platz kann hier nur ein horizontaler Schnitt schaffen —, oder man gelangt mit einem senkrechten Schnitt seitlich an den Pharynx.

1. Erstere Operation ist die ältere: von Prat 1859 zuerst gemacht, wurde sie von Vidal und Malgaigne als „Laryngotomie sushyoidienne" an der Leiche erprobt, bald darauf von Follin und Debrou 1863 in Frankreich, von Langenbeck 1869 in Deutschland als „Pharyngotomia subhyoidea" eingeführt und genau präcisiert. Bei Pharynxcarc. wurde sie angewandt: von Baum, v. Bruns, Cramer, Duplay, Helferich, Harmer, Israel, Iversen, Kocher, Kolaczek, Krönlein, Lacour, Marcacci, Novaro, Péan, Riegner, Studsgaard und Woods. Der erste Epiglottistumor wurde so von Burow exstirpiert (Sarkom), der zweite von Schulten, der dritte von Krönlein, der vierte von Israel.

Grössere Arbeiten haben Iversen und Honsell darüber veröffentlicht. Iversen, der 20 Operationen bei Carcinom mit 50 % Mortalität zusammengestellt hat, erörtert genau die Technik: wenn der Schnitt breit geführt wird, muss der Nervus laryng. sup. geschont werden. Ihn hält er für die Schattenseite der Operation. Schon Langenbeck hatte nämlich die Pneumonie bei seinem ersten Fall von der Durchschneidung dieser beiden Nerven hergeleitet, bei der Sektion sie aber intakt gefunden. Eine einseitige Durchschneidung schadet nach Iversen nicht. Da ein Schnitt unterhalb des Zungenbeins direkt nach hinten geführt, die Epiglottis träfe, wie genau von Langenbeck 1870 an Hand von Selbstmordfällen beschrieben, will Iversen den Schnitt hinter dem Zungenbeinkörper in die Höhe und durch die Membrana hyo-epiglottica in den Pharynx geführt wissen. Durch die Epiglottis wird ein Faden gelegt, der Larynx dislociert, dann das Carcinom umschnitten. Sind

Larynx und Pharynx tief nach unten erkrankt, sodass der Nerv. laryng. inf. durchschnitten werden muss, so hat der ganze Larynx keinen Wert mehr und ist zu resecieren; dasselbe fordert auch Küster. Iversen wollte die Pharyngot. subhyoid. sehr ausgedehnt angewandt wissen. Er machte sie öfter als einleitende bezw. Explorativ-Operation. Uebrigens fügte er schon bei ausgedehnten Fällen einen seitlichen Längsschnitt hinzu.

Was nun die von Langenbeck, Iversen, Garrè, später auch von Honsell hervorgehobene Bedeutung des Nerv. laryng. sup. als sensiblen Larynxnerven anlangt, so kam man allmählich zur Ueberzeugung, dass seine Wichtigkeit überschätzt war, da einesteils ohne seine Verletzung doch Pneumonie eintrat, andererseits seine Durchschneidung unschädlich war. Durchschnitten wird er nach Krönlein nämlich fast stets bei Abtragung der Geschwulst im Sinus pyriformis, wenn er auch beim Durchtritt durch die Membrana thyreohyoidea geschont wurde. Und da nach Passavant die Trachea vier Schutzverschlüsse hat, nämlich 1. die Stimmbänder, 2. die Empfindlichkeit der vom Nerv. laryng. sup. versorgten Schleimhaut, 3. das Anlegen der Ligg. ary-epiglott. an die Epiglottis, 4. das Aufbäumen des Larynx unter die Zunge beim Schlucken, so schadet es nichts, wenn einer der Verschlüsse defekt wird. Nur Levschin fürchtete eine spätere Atrophie des Musc. cricothyreoid. und suchte den Nerv deshalb zu schonen.

Die Schnittlänge war bei den einzelnen Operateuren verschieden. Prat kam mit 2—3 cm aus (die Angabe 2—3 mm ist natürlich ein Druckfehler), Malgaigne brauchte 8, Langenbeck 5—6, Baum 9 cm. Recht befriedigt von der Uebersichtlichkeit waren die Operateure nicht (z. B. Burow, Levschin), und Rosenbaum meint, wegen der schlechten Erfolge sei die Operation nur selten gemacht worden (nur 30 Mal bis 1894). Allmählich suchten Einzelne mehr Raum zu schaffen durch Hilfsschnitte. Studsgaard liess den Schnitt in zwei seitlich divergierende auslaufen, Längsschnitte seitlich nach unten, von Heinecke empfohlen, brachten Iversen, Küster und Körte an, nach oben mit Wegnahme eines Zungenbeinhorns Levschin, während Vallas die Pharyngot. transhyoidea einführte. Hatten schon Einige nach Merkel's Vorschlag die Eröffnung des Pharynx nicht mehr in der Mitte, sondern, um das mittlere Ligamentum hyothyr. zu schonen und Muskeln und Nerv nur einseitig zu durchschneiden, seitlich gemacht, so wurde grundsätzlich der ganze Schnitt auf die Seite verlegt von Krön-

lein; er hatte bei der Pharyngot. subh. media erkannt, das sdie zum Schlucken wichtigen Bänder und Muskeln, beiderseits durchschnitten, unendlich viel mehr die Pneumoniegefahr bedingten als die Nerven. Ist doch diese Operation, da die den Schluckmechanismus bedingenden Bänder ausserhalb des Kehlkopfs liegen, wegen der Verschluckungsgefahr gefährlicher als die Larynxexstirpation. Darum machte Krönlein die günstigere Pharyngot. subhyoid. later. zwei Mal und die auch von Jeremitsch erprobte Pharyngot. suprahyoid. 3 Mal mit besserem Erfolg. Letzteren Weg nahm er, wenn nachweislich auch der Zungengrund erkrankt war; stets wurde nach äusserer Ablösung der Pharynx ganz zuletzt eröffnet.

2. Den andern Weg, an den Pharynx zu gelangen, hat Langenbeck 1879 an drei Carcinomfällen gezeigt. Diese Pharyngot. lat. (longitud.) bot nach Bergmann, Küster und Krönlein auch eine sehr beschränkte Uebersicht über den von vorn nach hinten spaltförmig-platten unteren Pharynxabschnitt und war nur möglich, wenn der Larynx seitlich abgezogen wurde. Ihre Resultate waren, wie schon Langenbeck resigniert bemerkt, sehr schlecht. Angewandt wurde sie bei Pharynxtumoren von Barker, Homans, Richardson, Israel und Wheeler. Im Allgemeinen wurde in dieser Weise noch seltener operiert als mit Pharyngot. subhyoidea.

Carcinome, die den Larynx und Pharynx ergriffen hatten, konnte man natürlich von einem medialen Längsschnitt aus operieren, wie Thiersch in zwei Fällen tat, indem man erst den Larynx von der Trachea, dann von unten nach oben vom Pharynx ablöste (Czerny) und dann auf den Pharynx überging. Für solche Fälle scheint besonders auch das Verfahren von Gluck empfehlenswert, der von einem medianen Türflügelschnitt aus als ersten Akt die Larynxresektion macht und die Trachea in ein Hautknopfloch einnäht, um jedes Einfliessen in sie zu verhindern; auch mit andern Modifikationen kann ein Dach über der Trachea gebildet werden. Nachdem nötigenfalls auch der Oesophagus so versorgt ist, wird oben alles Erkrankte abgetragen. Später wird dann eine Plastik vorgenommen, oder eine Prothese zum Sprechen mit Pharynxstimme eingesetzt. An 21 Carcinom-Fällen des Larynx und Pharynx, die z. T. sonstwo als inoperabel abgewiesen waren, hat er mit ausgezeichnetem Erfolg sein Verfahren erprobt. Auch vier laryngopharyng. Carcinome hat er so operiert mit einem Todesfall an Pneumonie und 2 Dauerheilungen.

Je nach dem Sitz und der Art der Erkrankung ist der Wert der verschiedenen Methoden grösser oder geringer. Die Pharyngot.

lat. kam fast nur bei malignen Tumoren zur Anwendung, schon deshalb musste sie schlechtere Resultate geben. Wenn sie aber ohne weiteres von Einzelnen verworfen wurde, so scheint mir das zu weit gegangen, denn ganz unten im Pharynx sitzende Carcinome kann man von der Pharyngot. subhyoid. aus nicht entfernen. Hier wird sie also ihr Gebiet behaupten. Bei Uebergreifen auf den Oesophagus kommt auch die Czerny'sche Operation in Betracht.

Ueber Resultate und Indikation der Pharyngot. subhyoid. media spricht Honsell ausführlich. Bei Epiglottiscarc. ist sie stets genügend, höchstens ist ein kleiner Längsschnitt zuzufügen. Unter 21 Fällen von laryngophar. Carc. (davon anterolaterale 3, posterolaterale 6, retrolaryng. 8, sonstige 4) reichte sie nur in 45% aus. Die 45% Mortalität schmälern ihren Wert nicht, da andere Methoden auch eine hohe Sterblichkeit haben. Bei malignen Fällen ist sie oft nur Hilfsschnitt; als Hauptschnitt will ihr Honsell nur ein enges Gebiet zuweisen. — Die Vereinigung des Quer- mit dem Längsschnitt schafft ja mehr Platz, hat aber auch die Nachteile der Media. Krönlein's Pharyngot. subhyoid. lat. ist ja berufen, ihrer besseren Prognose wegen die Media grösstenteils zu ersetzen, aber dennoch wird dieser ausser bei Epiglottis-Tumoren auch bei Carcinomen der vorderen Wand, die sich auf beide Seiten erstrecken, ein gewisses Feld erhalten bleiben, denn jene sind vom seitlichen Schnitt aus kaum zu entfernen. Krönlein selbst betont, wie ausserordentlich ungünstig diese Carcinome für seine Operation liegen. Um den Tumor zugänglicher zu machen und gewissermassen eine gute Handhabe an ihm zu gewinnen, wird sich die Resektion eines Zungenbeinstücks oft sehr empfehlen. Carcinome der hinteren Wand, die meist sehr glatt sich umschneiden lassen (Fälle Krönlein's und Cramer's) sind vom seitlichen Horizontalschnitt wohl ebensogut wie vom mittleren zu entfernen.

Was Gluck's Methode anlangt, so hat sie, obgleich schon 1882 an Hunden erprobt, aber erst neuerdings veröffentlicht, noch wenig Eingang gefunden. Für Carcinome des Larynx und Pharynx ist sie gewiss ausgezeichnet. Die Frage, ob man bei reinem Pharynxcarcinom aber auch den Larynx opfern soll, möchte ich offen lassen. In Zukunft wird gewiss die Methode viele Anhänger bekommen. Sie dürfte geeignet sein, die Prognose der Operation bei vielen Fällen erheblich zu bessern.

Ehe ich nun zur Besprechung unserer Fälle übergehe, möchte ich die interessante Frage, ob die Epiglottis entbehrlich ist ohne Verschluckungsgefahr, kurz beleuchten. Mehrere unserer Fälle lebten

längere Zeit ohne Epiglottis, ohne dass von Verschlucken berichtet wird. Früher machte man sich bei derartigen Operationen ziemliche Sorgen (z. B. Garrè). Langenbeck sah selbst drei Fälle, denen die Epiglottis amputiert war. Morgagni und Luschka berichteten über angeborenen Mangel, die anatomisch-physiologische Untersuchung Waldeyer's, Henle's, Czermak's und V. v. Bruns' taten dann dar, dass die Epiglottis heute nicht mehr als Deckel oder Abweisstein gegenüber dem Strom der Speisen, den sie entwicklungsgeschichtlich darstellt, dient, sondern dass dieser sich ganz von selbst oberhalb teilt und in den beiden Seitenfalten des Pharynx hinabgleitet (Rosenbaum) (cfr. auch oben die vier Verschlüsse Passavant's). Nur Donaldson hielt an dem Beruf der Epiglottis als Deckel fest, während Stuart, M'c Cormack, Spicer und M. Schmidt ihr die Aufgabe zuschreiben, die Klangfarbe der Stimme zu moderieren. So ist die Epiglottis heute wohl in den Augen der Chirurgen entbehrlich, wie auch Czerny bei Larynxexstirpation für ihre Entfernung eintrat.

Epiglottiscarcinome.

38[1]). G. B., 62 J., Schreinermeister, 1898. Familienanamnese ohne Belang, Pat. früher gesund. Seit April 1897 zunehmende Schluckbeschwerden, keine erheblichen Schmerzen. Es findet sich an der Stelle der Epiglottis ein nussgrosser Tumor, der Zunge breit aufsitzend, mit höckeriger Oberfläche, an einzelnen Stellen ulceriert. Keine Drüsenschwellung. Diagnose Carcinom, Sarkom oder Syphilom. Operation 12. I. Pharyngot. subhyoid. von 7—8 cm Länge, Sternohyoidei durchtrennt, Tumor vorgezogen, abgetrennt, Schleimhaut vernäht, Aditus laryng. mit dem Pharynx vereinigt. Muskel- und Hautnaht, Drainage. M.-Chl.-Nark. ohne Störung. Diagnose Carc. epiglott. Glatte Heilung, 4 Tage Klysmen. Von da ab Schlucken wieder möglich, Stimme bald wieder klar. 22. I. entlassen. — Wiedereintritt 17. VI. Am Epiglottisstumpf finden sich zwei hirsekorngrosse Knötchen, an der l. Seite des Zungenrückens eine ulcerierte Geschwulst. In beiden Submaxillargegenden je eine harte Drüse. Operation 18. VI. M.-Chl.-Narkose, Eröffnung des alten Schnittes mit Verlängerung bis zu den Drüsen. Drüsenexstirpation, Entfernung des Epiglottisstumpfes und des Zungentumors (Thermokauter), Zungennaht, Tamponade. Anfangs reaktionsloser Verlauf, Klysmenernährung. 21. VI. Abends Glottisödem, sistierende Atmung, Tracheotomie, künstliche Respiration. Bewusstsein kehrt zurück, Naht platzt auf. 23. VI. Schlucken nicht mehr möglich, Speisen kommen zur Wunde heraus. Fütterung mit

1) Schiller, Ueber zwei Fälle von prim. malign. Tumor der Epiglottis. Berl. klin. Wochenschr. 1898. Nr. 42 u. 43.

dünner steifer Sonde. Klysmen. 25. VI. und 4. VII. Sekundärnähte, 29. VI. Dekanülement. 14. VII. Da Heilung gut verlaufen und Schlucken möglich, entlassen. Tod nach 7½ Monaten.

39[1]). M. R., 61 J., Tünchersfrau, 1898. Familienanamnese ohne Belang. Im Spätjahr 96 Schluckschmerzen, ins Ohr ausstrahlend. Zustand wechselt, bis neuerdings die Schmerzen zunahmen und Abmagerung eintrat. Die Epiglottis zeigt sich nunmehr in einen haselnussgrossen, blumenkohlartigen Tumor verwandelt, der die Stimmritze überlagert und r. auch in den Aditus laryng. zu wuchern scheint, etwas auf Zungengrund übergreifend. 6. VI. Operation: M.-Chl.-Nark. Tracheotomie sup. Kanülennarkose. Pharyngot. subhyoid. 8—9 cm lang. Eröffnung des Pharynx in der l. Hälfte, Exstirpation des Tumors samt oberem Rand des Schild- und Spitze des Aryknorpels r. — 3. Tag R. h. u. wenig ausgedehnte Pneumonie. 2 mal tägl. Sondenfütterung, 3 mal Klysmen. Gute Erholung. 16. VI. Verfall, verpestende Zersetzung, 20. VI. Exitus. Die Sektion ergiebt Pneumonie beider Unterlappen und Gangränhöhle zwischen Zunge und Larynx.

40. G. S., 61 J., Bäcker, 1902. Pat. früher gesund, wurde Mitte März heiser, bekam später Schluckbeschwerden und nach den Ohren ausstrahlende Schmerzen. Starke Abmagerung. Es findet sich die Epiglottis deformiert und geschwürig zerfressen, am Zungengrund ein pfennigstück-grosses Geschwür, die aryepiglottischen Falten sind geschwollen und arrodiert. Diagnose Carcinom. Keine Drüsenschwellung. — 2. VIII. Operation: M.-Chl.-Nark., durch Husten erschwert. Tracheotomia sup., mit gewöhnlicher Kanüle wird die Atmung ruhiger, dann Tamponkanüle, die nicht ganz dicht hielt; deshalb Halbnarkose, Pat. konnte expektorieren. Schnitt quer über das Zungenbein. Muskeln durchtrennt, die Membr. thyreohyoid. gespalten, Lar. sup. r. unterbunden. Ein Stück Zungenbein reseciert, Pharynx tamponiert. Tumor im Zusammenhang mit dem Knochenstück exstirpiert. Kehlkopfschleimhaut vorgenäht, Gummirohr in den Oesophagus gelegt, die Zunge am Zungenbein fixiert. Das Präparat zeigt, dass zwei verschiedene Carcinome, eines der Zungenbasis und eines des Kehlkopfeingangs, nebeneinander bestanden. Patient am zweiten Tag ausser Bett, viel Husten, Wunde 2—3 mal täglich tamponiert, glatte Heilung bis auf kleinen Defekt. Entlassen. 7. X. plastische Deckung und Exstirpation carcinomat. Drüsen an der Vena jug. sin. Lappen teilweise gangränös, nach einigen Tagen tritt hämorrhagische Diathese auf mit Oedemen. Erholung, Tod nach 9 Wochen zu Hause.

Carcinome des Sinus pyriformis.

41. C. W., 59 J., Schneider, 1894. Seit ¼ Jahr heftige Schluckschmerzen in der Höhe des Kehlkopfs, dann spontane ausstrahlende

1) Siehe Schiller.

Schmerzen. Geschwulst am Hals seit 6 Wochen bemerkt. Pat. starker Potator. Es findet sich r. neben dem Kehlkopf eine harte höckerige Drüsengeschwulst, im r. Sin. pyrif. ein höckeriger, z. T. ulcerierter Tumor, blutiger Auswurf. Lungenemphysem. 2. I. 95 Operation: Nach vorn konvexer Schnitt von 12 cm legt die Carotidendrüsen frei, die mit Resektion der Ven. jug. int. und des Ram. desc. hypoglossi und Ligatur der Art. und Ven. thyr. sup. und Art. ling. herausgenommen werden. Pharynx seitlich vom oberen Horn des Schildknorpels eröffnet, nach Abtastung des Carcinoms Tracheot. sup. gemacht, dann exstirpiert samt oberem Rand des r. Schildknorpels und dem ganzen r. Aryknorpel. Wunde über dem Ringknorpel gedeckt samt Fixation des r. Stimmbands. Rand der hinteren Pharynxwand mit Hautrand vernäht, um Carotis zu decken. Halswunde verkleinert, Jodoformgazetamponade des Pharynx und der Wunde. Schlundrohr eingelegt in die Wunde. Nach einigen Stunden parenchymatöse Nachblutung, feste Tamponade. 3. I. Dyspnoe, Fieber, Knisterrasseln. 4. I. Uebelriechende Expektoration. Inhalation von Ol. Pini. Herzschwäche. Exitus.

42. H. W., 46 J., Kaminfeger, 1897. Seit Weihnachten Schluckbeschwerden, Heiserkeit, später Atemnot, Drüsenschwellung r. am Hals. Es findet sich der Kehlkopfeingang verlegt von einer aus dem r. Sinus pyrif. sich vorwölbenden, z. T. ulcerierten Geschwulst. Drüsentumor unterhalb des r. Kieferwinkels. Diagnose Carcinom. 19. V. Tracheot. inf. in Chl.-Nark. Danach fieberhafte Bronchitis. 2. VI. Flachbogenförmiger, nach unten konvexer Schnitt, von der Incis. thyr. sup. bis zum Hinterrand des Kopfnickers. Drüsen exstirpiert, samt Ven. jug. Der r. Schilddrüsenlappen ist erkrankt und wird herausgenommen. Resektion der r. Hälfte des Schildknorpels, des r. Aryknorpels, sodann Umschneiden der Geschwulst im Pharynx. Kehlkopf tamponiert, Halswunde bleibt offen. Glatter Verlauf, Ernährung mit Schlundrohr, das in die Wunde eingelegt ist. 17. VII. Entfernung eines erkrankten Drüsenstrangs, Plastik, neun Tage lang Verweilsonde. Nach Heilung 16. VIII. entlassen. Tod 9. IX.

43. J. H., 58 J., Totengräber, 1902. Erkrankung vor 6 Monaten an Schmerzen im Hals, die zunahmen. Die ganze l. Pharynxseite bis zur Mitte der Epiglott., zum Zungengrund und zur l. Tonsille ist in ein ulceriertes Carc. verwandelt. 26. I. Chl.-Nark. Tracheot. sup. Danach Bronchitis, die medikamentös geheilt wurde. Tumor inzwischen gewachsen. 14. II. Längsschnitt von 15 cm am Vorderrand des Kopfnickers, Ausräumung der carcinomat. Drüsen. Ligatur der Ling., Thyr. inf., Max. externa. Pharynx in der Membr. hyothyr. lat. eröffnet. Da Carc. auch nach r. hinüberging, wurde Membr. hyothyr. med. durchschnitten, Epiglottis vom Kehlkopf abgetrennt, die l. 2 Drittel des Zungenbeins reseciert. Exstirpation mit dem Thermokauter ausgeführt. Kehlkopf gehoben durch Vernähung mit dem Biventer. Schlundrohr eingeführt, der Pharynx tampo-

niert und die Wundwinkel vernäht. Während der Operation wurde durch angebundene Tupfer das Einfliessen von Blut vermieden. M.-Chl.-Nark. gut verlaufen. Abends sehr starke Nachblutung, Wunde geöffnet, eine Vene und eine Art. (Pharyng. asc.?) unterbunden. Am 10. Tage neue Nachblutung, steht auf Tamponade. Erst Magensonde, bald Schlucken gelernt. Mit Kanüle entlassen. Tod nach $2^1/_2$ Monaten zu Hause.

44. H. W., Ministerialrat, 45 J., 1903. Seit 8 Jahren besteht Diabetes. Seit 7 Wochen Schluckschmerzen, Sprache erschwert. Es findet sich im l. Sinus pyrif. ein ulceriertes Carcinom, das bis zu den Aryknorpeln herabreicht. 11. III. wegen Diabetes und Wichtigkeit der Sprache im Beruf wurde Laryngectomia lat. gemacht ohne Tracheotomie. 10 cm langer Schnitt am vorderen Kopfnickerrand, 2—3 weiche Drüsen exstirpiert, Freilegung des Tumors hinter dem Schildknorpel. Oberhalb desselben wurde der Pharynx eröffnet und mit der Scheere der Tumor von der Hinterwand des Kehlkopfs, der Spitze des r. Aryknorpels und der seitlichen Pharynxwand entfernt. Pharynxöffnung zweireihig genäht, Hautwunde verkleinert und tamponiert. Verlauf: nachmittags Nachblutung, Gelatineinjektion, Eis. 12. III. nachts neue Blutung, Tracheot. mit Schleich, Entfernung der Nähte, Pharynx und Larynxeingang tamponiert. Ernährung mit Schlundsonde per os. 16. III. Grosse arterielle Nachblutung, Ligatur der Art. thyreoidea. Trotz Excitantien Collaps und Exitus.

45. N. K., 58 J., Schlosser, 1903/04. Mutter an Magenkrebs gestorben. Pat. starker Raucher und Trinker. Seit April Schluckbeschwerden. Ein Specialist entfernte die Epiglottis. Verschlimmerung, Schluck- und Atembeschwerden, Anfälle von Dyspnoe, Abmagerung. Der Pat. hat fötide Bronchitis, scheusslichen Fötor ex ore. Die Epiglottis fehlt, der Sin. pyrif. ist eingenommen von einem ulcerierten Tumor. Der Rand des Ulcus reicht bis auf das Ligamentum ary-epiglott., überdeckt den r. Ary-Knorpel und endet im Kehlkopfeingang. An der Teilungsstelle der Carotis r. klein hühnereigrosse Drüse. Diagnose Carcinom. 15. XII. einzeitige Operation beabsichtigt. Morph.-Chl.-Nark., Schnitt am Vorderrand des r. Kopfnickers. Wegen Atemnot Tracheot. sup. Drüsenexstirpation samt Resektion der V. jug. intern. Wegen Schwierigkeit abgebrochen. Tamponade. Schlucken jetzt besser, reichlicher fötider Auswurf. 8. I. 04. Morph.-Chl.-Nark. Narbe gespalten, vom oberen Ende ein Querschnitt oberhalb des Zungenbeins zugefügt. Neben dem Kehlkopf in die Tiefe gegangen im Bereiche des Querschnitts Muskeln durchtrennt, dann das Carc. mit Scheere und Thermokauter abgetrennt, wobei die ganze r. Hälfte des Pharynx und ein Stückchen Zungengrund mitgenommen wurde. Vom Larynx wurde der obere Teil des Schildknorpels und die r. Zungenbeinhälfte entfernt, die Schleimhaut bis zu den Stimmbändern mit Thermokauter abgebrannt. Die ganze Operation

hat sich mit einfacher Kanüle ausführen lassen, Blutaspiration durch einfache Tamponade verhindert. Schlundrohr in die Wunde gelegt, Pharynx und Kehlkopf tamponiert. Der Zungengrund am Hyoidrest befestigt, Hautwunde vernäht. Verlauf: die Wunde jauchte etwas. 16. I. Abends plötzlich arterielle Nachblutung. Tod ehe Hilfe möglich war. Es fand sich Arrosion der Carotis, wahrscheinlich Decubitus durch das Schlundrohr.

Vom Larynx übergreifende Carcinome.

46. S., 64 J., Oberpostrat, 1891. Seit 1/2 Jahr brennende Schmerzen im Hals, Heiserkeit, Hustenreiz. Diagnose: Carc. vom r. Aryknorpel längs der r. Plica aryepiglottica in den Sin. pyrif. ziehend. Halbkugliger Tumor der Membr. quadrangularis. Operation: Medianer Längsschnitt, Tracheot. sup., starke Blutung der Schilddrüse, Blutaspiration. R. Schildplatte durchschnitten, Tumor nach oben und gegen Hinterfläche des Kehlkopfs abgetrennt und der Fortsatz gegen den Pharynx exstirpiert. Verlauf: gute Wundheilung, Ernährung mit Schlundrohr. Grosse Schwäche, 5. Tag Pneumonie. Tod unter Herzschwäche.

47. E. H., 44 J., Privatiere, 1902. Vor 8 Jahren Exstirpation von Lymphom. colli tub. Winter 1901—02 hartnäckiger Kehlkopfkatarrh. Mitte April 1902 Probeexcision ergiebt Carcinom. Befund: Ulcus carcinomatosum zwischen Epiglottis und Aryknorpel rechts. Halsdrüsen-Tumor r. 6. V. Tracheot. inf. mit Infiltrationsanästhesie. 15. V. Tamponkanüle. T-förmiger Schnitt, horizontaler Schenkel zwischen Hyoid und Schildknorpel. Laryngofissur. Geschwür mit Messer und Raspatorium entfernt mit Wegnahme des r. Stimmbands. Nach Tamponade des Pharynx Höhle verschorft und tamponiert. Guter Verlauf, häufig Dermatol gegen übelriechende Sekretion. Wegen neuer Wucherung Exstirpatio laryngis beschlossen, und 9. VII. in M.-Chl.-Nark. und mit Tamponkanüle vorgenommen, wobei ein Stück der Pharynxwand mit fortgenommen werden musste. Drüsen exstirpiert, Rohr in den Pharynx von der Wunde aus eingelegt. Tamponkanüle blieb 24 Stunden liegen. 29. VII. Tamponkanüle M.-Chl.-Nark. Pharyngoplastik. Gute Heilung. 13. VIII. Entfernung der Schlundsonde. 18. IX. Entlassen. Neues ausgedehntes Recidiv, Sonde geht nicht mehr durch, Cancroinbehandlung, Schlucken besser, 2. XI. Suicidversuch. 3. XI. Incision und Chlorzinkätzung des Drüsentumors. Allmählicher Verfall. Tod 13. XII. an Herzschwäche.

Ueberblicken wir die hier angewandten Schnittmethoden bei laryngopharyngealen Carcinomen, so liessen sich die drei Epiglottiscarcinome mit Pharyngot. subhyoid. media gut operieren. Seitlich wurde der Pharynx eröffnet bei 39, und gerade hier trat Pneumonie ein. Ein horizontaler Bogenschnitt kam bei 42 in Anwendung, während

43, 44 und 41 mit mehr oder minder senkrechten, seitlichen Schnitten operiert wurden. Bei 45 wurde ein Längsschnitt und Querschnitt gemacht. Oefter wurde der Pharynx seitlich eröffnet. Hervorheben möchte ich noch die in 3 Fällen (40, 43, 45) vorgenommene Resektion eines Teils des Zungenbeins, entsprechend Vallas und Levschin. Es wurde bei 40 von einem Schnitt quer über dem Zungenbein, bei 45 von einem ähnlichen samt Längsschnitt am Kopfnicker, bei 43 nur vom Längsschnitt aus vorgegangen, und durch Resektion des meist selbst miterkrankten Knochenstücks liess sich der Pharynxtumor gut zugänglich machen. Diese den einzelnen Verhältnissen angepassten Schnittformen scheinen mir auch hier darzutun, dass man die klassischen Operationsmethoden nur als Vorbild ansehen soll, nach denen man in jedem einzelnen Fall sein Verfahren modificiert. — War, wie bei 46 und 47, der Larynx auch ausgedehnt erkrankt, so war ein medianer Längsschnitt das geeignetste. —

Ueber einige Punkte der Operationstechnik möchte ich noch Bemerkungen hier anreihen. Wie bei allen Carcinomoperationen ist auch beim Pharynxcarcinom der völligen Entfernung der erkrankten Drüsen grosse Aufmerksamkeit zu schenken, und viele Schnittmodifikationen sind nur eingeführt, um die Drüsengegend gut übersehen zu können. Dem Grundsatze Volkmann's und Kocher's folgend, nimmt man heute die Drüsen möglichst in Zusammenhang mit dem inneren Tumor heraus, oder wenn dies nicht geschieht, werden die Drüsen immer zuerst exstirpiert. Dies wurde auch bei unsern Fällen grundsätzlich durchgeführt, nur bei Fall 26 (Wangenspaltung) wurden sie erst nachher entfernt, und bei 30, wo sie bis zur Schädelbasis reichten, erst der primäre Tumor herausgenommen, um mehr Raum zu schaffen. Den primären Tumor allein zu entfernen, hat natürlich keinen Wert. Sind grosse Drüsentumoren da, so ist ihre Entfernung oft der schwierigere Teil der Operation, und auch deshalb ist es rätlich, am Drüsentumor zu beginnen und sich hier zu überzeugen, ob sich alles entfernen lassen wird. Ist dies nicht der Fall, dann ist von einer Entfernung des Pharynxtumors abzusehen, da dem Patienten dadurch doch nicht genützt werden kann.

Ist bei der Exstirpation das Ferrum candens zu bevorzugen? Früher, als die Methoden der Zugänglichmachung von aussen noch nicht eingeführt waren, suchten viele den Tumor vom Munde aus

mit Galvano- und Thermokauter zu zerstören (Billroth, Langenbeck, Lefort, Cozzolino, Zeigmondy, Horse, Lennox Browne u. A.), natürlich nur mit palliativem Erfolg. In neuerer Zeit sind die Meinungen geteilt. Grundsätzlich bevorzugt Polaillon den Thermokauter, bessere Erfolge hat er dadurch nicht. Auch Andere haben hie und da einzelne Fälle ganz mit dem Paquelin operiert (Kocher, Labbé, Angerer). Castex betont eine wichtige Gefahr des Brandschorfes: Unter ihm werden septische Stoffe leicht resorbiert; dies soll durch antiseptische Spülung und Drainage vermieden werden. Czerny hält den Gebrauch des Paquelin's stets für nötig und nützlich bei der Umschneidung des Tumors im Zungengewebe. Hier ist er dem Messer weit überlegen. Alle unsere Fälle, deren Zunge mitergriffen, wurden so behandelt. Ueberhaupt wendet Czerny gern den Thermokauter an. Einige unserer Exstirpationen (31, 32, 33 und 43) wurden ganz oder grösstenteils mit dem Thermokauter gemacht, bei andern (25, 26 und 47) das Geschwulstbett nach der Exstirpation verschorft. Namentlich um an verdächtigen Stellen etwa vorhandene Geschwulstkeime zu zerstören, kommt der Paquelin oft bei uns in Aktion. Zur Blutstillung wurde bei 29 verschorft, bei starker Nachblutung desselben Falles dagegen später mit Misserfolg. Einen wichtigen Nachteil des Schorfes muss ich noch hervorheben: Er zerfällt später septisch, verbreitet einen scheusslichen Gestank und kann beim Abstossen Nachblutung bewirken (s. u.).

Die Beherrschung der Blutung geschieht nach den allgemeinen Regeln. Dass bei unsern Fällen keine präventive Carotisligatur gemacht wurde, habe ich erwähnt. Unterbindungen sind meist zahlreich nötig, da auch kleinere Gefässe durch den Tumor an Kaliber zunehmen (Fall 43 30—40 Ligaturen!) Oft mussten die grossen Venen am Halse reseciert werden, bei 35 auch die Carotis ext.

Nerven wurden natürlich oft geopfert. Die Durchschneidung des N. laryng. sup. habe ich oben bereits beleuchtet, ebenso den Vorschlag, bei Durchschneidung des inferior den Larynx ganz wegzunehmen. v. Bergmann hatte bei seiner Operation (Pharyngot. lat.) eine schwere Dyspnoe durch Recurrensverletzung zu verzeichnen. Neben weniger wichtigen Nerven (IX und XII) musste bei 32 der Vagus durchschnitten werden, ohne dass schlimme Folgen eintraten. Hat Gluck sogar in einem Fall ausser Carotis, Jugularis und zahlreichen Muskeln auch den Vagus, den Phrenicus und den Sympathicus einer Seite mit Erfolg reseciert! Dagegen war bei 35 die

Pneumonie auf das Mitfassen des X., das bei der Unterbindung der Carot. comm. in der grossen Eile vorkam, zurückzuführen.

Auf die Zwischenfälle, die alle bei der Operation eintreten können, einzugehen, ist hier nicht am Platze. Erwähnen will ich nur, dass Verblutung während der Operation niemals berichtet wird, dass Asphyxie bei Beginn der Narkose oftmals die sofortige Tracheotomie erforderte (Obalinsky), dass Husten oft die Operation sehr erschwerte. Bei unseren Operationen ist Einfliessen von Blut während der Operation nur bei 47 vorgekommen, auch sonst ist über wichtige Zwischenfälle nichts zu sagen.

Nun wären wir bei dem so wichtigen Kapitel der Wundversorgung und der Nachbehandlung angelangt. Stellt man sich den Defekt vor, den eine Exstirpation im Pharynx setzt, so wird das Bild in jedem Fall anders ausfallen. Ist der Pharynx in seinem unteren Teil ganz oder fast ganz in Wegfall gekommen, so ist es natürlich das richtige, den Oesophagus in die Halswunde zu nähen. Darüber wird man tamponieren und sich die Höhle allmählich verschliessen lassen. Wie geht man aber sonst vor? In all die vielen Angaben der Litteratur ist sehr schwer Ordnung zu bringen. In einem Punkt sind sich wohl alle einig: längs der Sägefläche des Unterkiefers soll immer genäht werden, um Knochennekrose zu verhüten. Im übrigen stehen sich zwei Methoden der Wundbehandlung gegenüber: die möglichste Vereinigung aller Schnitte, und die offene Wundbehandlung.

v. Bergmann ist es gewesen, dessen Methode vorbildlich war für die breite Drainage nach aussen. Er nähte die Pharynxwand in der Gegend der Ligg. glosso-epiglottica und den Hautwundrand so zusammen, dass aus der untern Wundlippe die Sekrete auf schiefer Ebene nach aussen laufen konnten. Ihm folgte Küster. Ebenfalls für breite Drainage ohne diese Vernähung sind Faure, Mikulicz und Thiersch, der jede Naht verwarf, weiterhin Kocher, der einen Zipfel seines Hautlappens hinaufgeschlagen erhält, und Cheever, König, Harmer u. A. dagegen wollten möglichst alles genäht wissen. Die meisten Operateure nehmen jedoch einen vermittelnden Standpunkt ein. Sie nähen einen mehr oder minder grossen Teil der Wunde, vereinigen namentlich möglichst den Pharynxdefekt und drainieren mit Rohr oder Gaze eine oder mehrere Stellen, auch grössere Höhlen werden ausgiebig tamponiert. Freilich lässt sich oft innen nicht alles vereinigen. Was geschah mit der Pharynxhöhle? Zunächst haben Viele, die die Tampon-

kanüle benützten, sie noch einige Zeit nach der Operation liegen lassen, meist nur 24—48 Stunden, so v. Bergmann, Körte, Mikulicz, Braem. Dass jedoch Baum die gespannte Tamponcanüle 8 Tage lang liegen liess, war wegen der Decubitusgefahr sehr bedenklich. Oft wurde noch ein Bausch über sie gelegt. Kocher führt die Pneumonie seines ersten Falls darauf zurück, dass die Tamponkanüle gleich nach der Operation weggenommen wurde, und liess sie deshalb später stets liegen; oder sie kann durch andere Tamponade und einfache Kanüle ersetzt werden. Principiell sieht Kocher den Pharynx als einen Teil der Wunde an, deshalb ist dieser antiseptisch mit Borsäurebäuschen auszustopfen; zweimal täglich wurde unter Spray zwecks Einführung der Schlundsonde der „innere Verband" gewechselt. Zur antiseptischen Behandlung wandten Iversen, Küster, Angerer und Mikulicz ausgedehnt Jodoform an. Iversen leitet gerade seine Erfolge davon her, und Küster meint, sein Verlust an Mediastinitis wäre bei Jodoformgebrauch nicht vorgekommen. Langenbeck machte Thymolspülungen, Thiersch und Schüller Inhalationen, v. Bergmann wandte nach Billroth benzoesaures Natron an. Jedenfalls wird heute noch viel innen tamponiert. Krönlein ist auch für sorgfältige Tamponade mit z. T. angenähten Bäuschen unter Freihaltung des Aditus laryngis. Uebrigens hatte Landerer geglaubt, durch einen Bausch würden die von oben kommenden Keime ins Gewebe gepresst. Der äussere Verband wird heutzutage wohl überall aseptisch angelegt, während man früher die Wunde oft nur lose bedeckte (Anger und Perrin Alkohol-, Langenbeck Karbolkompressen). Krönlein ist für einen sehr voluminösen Holzwollkissenverband, der zugleich die Kopfbewegungen hindert.

Dies alles bezog sich fast nur auf Fälle von Pharyngot. lat. Bei Pharyngot. subhyoid. wurde die Frage der Naht früher viel erörtert. Während Langenbeck noch keine Auskunft über Naht der Wunde gab, empfahlen Burow die Schleimhautnaht, Iversen und Garrè sorgfältige Etagennaht. Drainiert wurde von Baum. Iversen betont namentlich die Notwendigkeit, die Membr. hyo-epiglot. zu nähen, da sonst die Epiglottis samt Larynx wie bei Langenbeck's Fällen zu tief nach unten sinkt.

Was hat sich bei unsern Fällen bewährt? Die Schleimhautnaht wurde, wenn irgend möglich, so durchgeführt, dass der ganze Pharynxdefekt geschlossen war. Das Verfahren will uns besser bedünken, als breites Offenlassen. Namentlich sollen alle mit dem

Pharynx in Verbindung stehende Höhlen, wo sich Sekrete zersetzen können, vermieden werden. Leider war es auch bei uns oft nicht möglich, alles zu vereinigen. Durch tiefgreifende Catgutnähte wurden die Weichteile fixiert, in der Zunge Defekte geschlossen, sie selbst befestigt, ebenso die Uvula (31) oder der Aditus laryng. (38, 43) oder ein Stimmband (41) in die gewünschte Situation gebracht. Die oft sehr ausgedehnte Halswunde wurde meist bis auf Drainöffnungen genäht. Darüber aseptischer Verband. Bei 40 wurde die Schleimhaut vorgenäht, bei 35 musste die Carotis durch den Hautlappen, bei 41 durch Vereinigung von Pharynxwand und Hautrand gedeckt werden. Bei starker Wundsekretion (40, 47) kam Dermatol in Anwendung. Die Pharynxhöhle wurde bei den nicht Tracheotomierten stets freigelassen. Bei den primär oder sekundär Tracheotomierten dagegen wurde vielfach die Tamponade oberhalb der Kanüle für gut befunden (44, 45, 47), bei andern war wegen Nachblutung eine feste Pharynxausstopfung nötig (29, 36, 44, 41). Bemerkt sei übrigens, dass Czerny die Anwendung von Jodoform im Halse für gefährlich hält (an Jodoformintoxication verlor Iversen einen Fall).

Neben der Wichtigkeit der sorgfältigen Behandlung der Weichteilwunde, tritt die des Knochens ziemlich in den Hintergrund. Wie oben betont, halte ich, wenn nur die völlige Klemme vermieden wird, ein Nichtheilen des Knochenschnittes, eine Pseudarthrosenbildung, nicht für das grösste Unglück. Immerhin wird man, falls dadurch sonst nichts versäumt und keine Zeit verloren wird, für die Heilung möglichst günstige Bedingungen schaffen. v. Bergmann, v. Heineth, Obalinsky nähten mit Silberdraht, so geschah es auch mit unsern Fällen 34 und 37. Eine Kreuznaht mit Eisendraht nach Zickzackdurchsägung Trendelenburg's ist zu kompliciert. Einfacher als die Naht ist die bei unsern Fällen oft angewandte Elfenbeinverzapfung. Natürlich weicht sie leicht wieder auseinander, namentlich nach Erbrechen, Husten etc. (37). Eine Periostnaht (29, v. Bergmann) ist gewiss gut, aber zeitraubend. Ebenso empfiehlt es sich, wie bei uns zweimal geschah, vor der Durchsägung das Periost abzulösen. Kann die Sägestelle mit Weichteilen nicht übernäht werden (35), so hat auch die Knochenvereinigung kaum einen Wert.

Zwei Fragen sind hier nun noch zu erörtern: was leistet die Tracheotomie, was die Lagerung des Kranken bei der Nachbehandlung? Honsell hat sich dahin ausgesprochen, dass die Tra-

chealkanüle nach der Operation wenig Nutzen hat. Die Tamponkanüle kann ja nicht lange liegen bleiben, ausserdem hindert sie gerade wie Gazetamponade im Pharynx den Patienten am Expektorieren, und durch die Kanüle kann das Sekret auch nur mangelhaft ausgehustet werden, da ja bei Kanülenatmung ein zu kräftigen Hustenstössen nötiger Glottisschluss nicht zustande kommt. Der einzig bedeutende Wert der Tracheotomiewunde ist der, bei Nachblutung diese rasch erkennen, die Blutaspiration durch rasch eingelegte Tamponade verhindern und aspiriertes Blut durch Katheter wieder entfernen zu können. — Und was kann man durch schrägabfallende Lagerung nach Bardenheuer, Rose, Maas, König erreichen? Angewandt wurde sie nach Pharynxoperationen von Harmer, Thiersch u. A. Iversen legte nur ein Rollkissen unter den Nacken. Kocher hält diese Art der Lagerung für unzuverlässig; Honsell erklärt, dass sie von Tracheotomierten nicht lange ausgehalten wird, er empfiehlt deshalb, die Tracheotomie durch die Lagerung zu ersetzen. Einen günstigen Erfolg berichtet Harmer, dem es gelang, die 10tägige Bronchitis seines Falles durch Tieflagern des Kopfes zu heben. Im Allgemeinen wurde die Methode nur wenig angewandt, auch bei unsern Fällen niemals. Dennoch möchte ich ihr nicht jeden Nutzen, den sie gelegentlich haben könnte, absprechen.

Eines der wichtigsten, vielleicht das wichtigste Kapitel der Nachbehandlung ist das der Ernährung. Der Kranke, oft schon kachectisch und durch längeres Fasten heruntergekommen, bedarf einer guten Nahrung. Doch ist es schwer, sie ihm beizubringen. Von jeher hat man die Pneumonie, die so oft nach der Operation eintritt, als Folge der Aspiration gedeutet und erkannt. Geringer wurde die Gefahr der Wundinfektion angeschlagen, die Abscedierung, Phlegmone, Mediastinitis und Sepsis nach sich ziehen konnte. Solche Fälle sind zwar vorgekommen (Krönlein, Körte, Küster, Lacour, unser Fall 39), aber doch immerhin nur selten. Küster führt die Mediastinitis auf Einführen der Schlundsonde zurück, bei Körte's Fall trat sie erst später auf nach Bougieren des Oesophagus. M. E. braucht man sich durch diese Gefahr der Infektion, wenn innen möglichst sorgfältig die Pharynxmucosa genäht ist, in seinem Handeln betreffs Ernährung nicht beeinflussen zu lassen.

Und wie begegnet man der Pneumoniegefahr? Aus Besorgnis der Aspiration haben Woods und Garrè nur mit Klysmen er-

nährt, hat Thiersch sogar jedesmalige Gastrostomie vorgeschlagen! Ich halte den Weg der Klysmen nur für nötig, wenn sich die Ernährung durch den Mund als ungenügend erweist oder ein so grosser ungeschlossener Defekt im Pharynx besteht, dass Infektion wahrscheinlich wäre. Eine Klystierernährung wird immer ungenügend bleiben, ist also dauernd nicht durchzuführen und spielt nur die Rolle des Notbehelfs, wie man erkennen wird, wenn man ihre Anwendung bei unsern Fällen, wo sie im ganzen 8 mal, also relativ häufig angewandt wurde, überblickt.

Vom Munde aus bezw. von der Wunde aus, kann man den Operierten auf dreierlei Art ernähren, entweder lässt man ihn gleich schlucken, oder zu jeder Mahlzeit wird die Schlundsonde (periodische Sonde) eingeführt, oder es wird durch Mund, Nase oder von der Wunde aus ein Nährrohr eingelegt. Alle drei Methoden haben ihre Nachteile: Schlucken kann der Patient vielfach nicht gleich, es kommt bei grossem Defekt vielfach zum Verschlucken oder zum Stagnieren in Winkeln der Wunde und Zersetzung oder direkt zur Wundinfektion (Iversen). So lief bei Harmer's Fall beständig die Milch aus der Wunde und erforderte mehrmals täglich Verbandwechsel. Schüller hat interessante Versuche an Hunden gemacht, durch die die ganze Ernährungsfrage anders beleuchtet wird. Er erzeugte künstlich Aspirationspneumonie, wobei sich herausstellte, dass Gefahr nur von den Speiseteilen droht, die durch Stagnieren und Mischung von Wundsekreten sich zersetzt hatten (Billroth's septische Komposition) und dann in die Lunge gelangt waren. So wäre es also gefährlich, wenn beim Schlucken Speiseteile irgendwo in Wundpartien hängen bleiben. Dass dies sehr leicht geschehen kann, namentlich in Wunden des laryngopharyngealen Teils, wird man bei Berücksichtigung des komplicierten Baues des Pharynx und bei der Ueberlegung, wie sehr sich noch nach grösserer Exstirpation das Lumen des Pharynx buchtiger und unregelmässiger gestalten muss, leicht einsehen. Ist also irgendwie eine derartige Gefahr drohend, namentlich auch, wenn die Pharynxwunde nicht ganz genäht werden konnte, so wäre es nicht erlaubt, den Patienten seine Nahrung schlucken zu lassen. Trotzdem kann man, namentlich nach Exstirpation kleinerer Tonsillarcarcinome und nach Pharyngot. subhyoid., damit sehr schöne Erfolge haben, denn diese Art der Ernährung ist doch auch die einfachste und für den Patienten die angenehmste. Unterstützt wird das Schlucken durch Füttern mit dem Löffel oder mit der Schnabeltasse. Einige Fälle Krönlein's, die Fälle Baum's,

Cramer's, Harmer's, v. Heinleth's und Orlow's, die vom Munde aus operierten Fälle Körte's und Wolff's, und unsere Fälle 30 (vom 3. Tag ab), 25, 32, 33 (später), 26, 37, 38 (vom 4. Tag an) — also meist oropharyngeale Carcinome — zeigten so besten Erfolg. Bei unsern Fällen wurden also, wenn rätlich, so ernährt. Verschlucken kam bei 32, 37 und 38 (Recidiv) vor, 32 erlag einer Pneumonie.

Der Sonde, und zwar der periodischen wie der Dauersonde, haften auch gewisse Nachteile an. Abgesehen davon, dass eine derartige Fütterung für den Kranken deprimierend ist, quält sie ihn oft sehr. Beim jedesmaligen Einführen können leicht falsche Wege gebohrt, Schleimhautnähte gesprengt, Wunden inficiert werden, durch das damit verbundene Würgen platzen leicht grössere Wundlinien wieder auf. Ueberhaupt ist dies Verfahren besonders quälend, solange der Patient nicht daran gewöhnt ist. Man denke sich das komplicierte Verfahren Kocher's: jeden Tag wird zweimal die Pharynxtamponade entfernt (unter Spray früher), dem Kranken seine Nahrung mit der Sonde beigebracht und dann wieder frisch tamponiert! Iversen glaubt, dass auch bei der periodischen Sonde leicht Zersetzungen im Pharynx eintreten können, und dass gemäss Schüller's Versuchen deshalb die jedesmalige Einführung unstatthaft sei. Dennoch wurde wohl die relative Mehrheit aller an Pharynxcarcinom Operierten so ernährt, denn die andern Verfahren haben auch ihre Nachteile, und Viele hatten so gute Erfolge. Wendet doch ein so genauer Beobachter wie Krönlein, wenn irgend möglich die periodische Sonde an. Ausser ihm haben sie bei ihren Kranken benutzt: v. Bergmann, v. Bruns, Cheever, Garrè, Körte, Kocher, Küster, v. Langenbeck, Studsgaard und Woods. Sie kam also auch bei vielen laryngopharyng. Carcinomen in Anwendung. Von unsern Patienten wurden 8 so ernährt, oft nach oder mit Klysmen (34, 29, 36, 37 erst später, weil Schlucken ungenügend, 38 Recidiv, 39, 43, 44). Wie gross die Schwierigkeiten bei der Einführung sein können, zeigt 39, der stark den Constrictor pharyng. anspannte. Pneumonie kam bei diesen 8 Patienten zwei Mal vor (29, 39 in Verbindung mit Gangränhöhle).

Die Verweilsonde in den Mund, ein Nasenloch oder von der Wunde aus eingelegt, hindert leicht das Speichelschlucken und kann so zur Aspiration zersetzten Speichels führen. Nach Lanz soll sie untauglich sein, weil sich in ihrem Lumen Reste zersetzen können; dieser Grund ist jedenfalls nicht stichhaltig, denn die

Speiseteilchen lassen sich durch Nachspülen mit einem Schluck Wasser nach der Mahlzeit leicht entfernen, und wenn wirklich unten in der Sonde Zersetzung vorkommt, so droht m. E. der Lunge dadurch keine Gefahr. Durch Mund und Nase eingelegt, macht die Sonde wohl mehr Beschwerden, von der Wunde aus lässt sie sich jedoch nur nach der Pharyngot. lat. bei laryngopharyng. Carcinomen anwenden. Ist im untern Teil des Pharynx ein grosses Stück weggefallen und der Oesophagus in der Wunde befestigt, so ist diese Art der Ernährung wohl das einzig Rationelle. Aber eine besonders wichtige Gefahr ist hervorzuheben, die namentlich bei Anwendung von der Wunde aus droht: der Decubitus mit Arrosion arterieller Gefässe. Man denke sich, wie die Gegend, unter der eine Arterie liegt, bei jedem Pulsschlag, aber auch beim Schlucken und bei Bewegungen des Kopfes sich am Schlundrohr scheuert und schliesslich durchgerieben wird. So hat sich unser Fall 45 verblutet, da durchs Schlundrohr die Carotis arrodiert war. Von unsern 7 Fällen mit Verweilsonde (davon 1mal in Nase, 2 durch den Mund, 2 in der Wunde, 1 erst im Mund, dann, weil nicht vertragen, in die wiedergeöffnete Wunde) hatten zwar einige parenchymatöse Nachblutungen, aber ausser 45 nur 35 arterielle Hämorrhagie aus dem Stumpf der Carotis. Bei ihm waren die Ligaturverhältnisse sehr ungünstig; da die Geschwulst bis zur Teilungsstelle der Carotis heranreichte, musste die Externa dicht an ihrer Abgangsstelle unterbunden werden und so kam es bald zum Abrutschen der Ligatur. Das Schlundrohr war hieran nicht schuld, es lag auch in der Nase. Ausser bei 45 liess sich also Gefässarrosion durch die Schlundsonde nirgends nachweisen, dennoch wird man diese wichtige Gefahr der Dauersonde stets im Auge behalten, die grossen Gefässe genügend decken, wie dies bei 35 und 41 geschah, oder auf die Verweilsonde verzichten müssen. (Uebrigens ist bei unsern mit periodischer Sonde ernährten Kranken nie eine Blutung so nach der Nahrungsaufnahme eingetreten, dass man sie auf das Einführen der Sonde hätte zurückführen können). Von unsern 7 Fällen mit Sonde à demeure hatten 8 Pneumonie, wovon 35 abzuziehen ist, da bei ihm Vaguspneumonie eintrat. Von andern Operateuren sind für die permanente Sonde: König, wenn die Pharynxnaht unmöglich ist, Schüller, Israel und Iversen auf Grund der Schüller'schen Versuche, Thiersch, Mikulicz, Bräm, Lacour, Trendelenburg, Obalinsky: ausserdem wurde

sie in einzelnen Fällen von Krönlein, Körte und v. Bruns angewandt. Die Methode hat also auch zahlreiche Anhänger, die Gutes von ihr zu berichten wissen.

So haben wir nun gesehen, dass jede der drei Ernährungsarten ihre Nachteile hat, ebenso aber auch ihre Indikationen zur Anwendung. Rekapitulieren wir noch einmal kurz:

1. Ist der Defekt im Pharynx genäht, war das Carcinom nur klein, nnd kann der Patient schlucken, so ist dieser Ernährungsmodus vorzuziehen.

2. Kann der Operierte nicht schlucken, war das Carcinom ein oropharyng., ist die Gefahr der Gefässarrosion dadurch sehr gross, dass die Carotiden nur mit geringer Substanzschicht gedeckt sind, und ist kein zu grosser Defekt im Pharynx ungeschlossen geblieben, so empfiehlt sich die periodische Sonde.

3. Nach Exstirpation eines laryngopharyng. Carcinoms, namentlich wenn der Defekt sehr gross ist und ungeschlossen blieb, ist die Dauersonde das Beste. Cave Gefässarrosion!

Ist eines der drei Verfahren gefährlicher als das andere? Betrachten wir nochmals unsere Fälle. Bei der Zusammenstellung bleibt 47 weg, weil er mit periodischer und kurz darauf mit permanenter Sonde ernährt wurde, er starb an Pneumonie. Ausserdem sei bemerkt, dass 46 nach 3maliger Operation immer mit Dauersonde ernährt, hier aber nur einmal gerechnet wurde.

Ernährung:	Schlucken	Periodische Sonde.	Dauersonde
Anzahl	7	7	7
Pneumonie	1	2	2
	14,3%	28,6%	28,6%

Berücksichtigt werden muss hierbei auch die Schwere der Fälle: Gruppe 1 sind meist leichter. Ausserdem hängt die Pneumonie ja nicht von der falschen Ernährung allein ab, über die Vaguspneumonie bei 35 und die Beziehungen zwischen Tracheotomie und Pneumonie habe ich schon oben gesprochen, unten wäre die zwischen Pneumonie und Nachblutung noch zu erwähnen. Dennoch glaube ich durch obige Zahlen dargetan zu haben, dass keine der drei Ernährungsarten, wenn richtig angewandt und der Eigenart des Falles angepasst, gefährlicher ist als die andere. —

Nun wäre über die Folgen der Operation und den weiteren Verlauf, von denen oben schon an verschiedenen Stellen die Rede war, im Zusammenhang zu sprechen. Soviele Patienten büssten

ihr Leben ein infolge des operativen Eingriffs! Was kann ihnen alles zustossen? Bald war es der Shock, ein schwerer Collaps (Kocher, Krönlein, Küster, Langenbeck), der nach der Operation zum Tode führte, bald langsame Auflösung an Erschöpfung oder Inanition (Djakonow, Iversen). Von Seiten des Gefässsystems waren es Thrombosen und Embolien (Hemiplegien), sowohl nach Venenresektion wie nach Carotisligatur, die das Ende herbeiführten. Oft traten auch entzündliche Processe auf: Oedeme, Phlegmonen, Abscesse, Sepsis, relativ häufig septische Mediastinitis, denen mancher Operierte erlag (Krönlein, Körte, Küster). Seltenere Todesarten übergehe ich und nenne nur noch die zwei wichtigsten und bis in die heutige Zeit am meisten gefürchteten: die Blutung und die Pneumonie.

Dass nach der Exstirpation eines Pharynxcarcinoms häufiger als durchschnittlich nach andern Operationen Nachblutungen auftreten, kann nicht bezweifelt werden. Wenn man bedenkt, dass die Neubildung schon an sich in der Nähe der grössten Kopfarterien und -Venen befindet und sie mit in ihren Bereich ziehen kann, und dass der Weg, den man zur Exstirpation nimmt, meist noch viele andere Gefässe trifft, die dann auch unterbunden werden müssen, so wird man zugeben, dass die Vorbedingungen für eine Nachblutung reichlich erfüllt sind. Da nun noch die Blutstillung oft schwierig ist, der Thermokauter oft in Anwendung kommt (s. u.), ausserdem durch die lokalen Verhältnisse, nämlich Bewegungen des Kopfes und des Kiefers, und durch Schwierigkeiten der Ernährung die Operationswunde leicht Insulten ausgesetzt ist, so ist auch die zweite Vorbedingung für Blutungen, arterielle, venöse wie parenchymatöse, gegeben. Tödlich wurden Nachblutungen entweder durch den Blutverlust oder durch Ueberschwemmung der Lungen mit Blut: Asphyxie! Auf eine dritte Gefahr der Blutung, Zersetzung in der Lunge mit folgender Infektion derselben werde ich unten näher eingehen. So ist die Möglichkeit, dass ein kachektischer, erschöpfter Kranker nach der Operation einer Blutung zum Opfer fällt, gross genug, und viele Fälle der Litteratur (Krönlein, Mikulicz, Orlow, Polaillon etc.) und auch der unseren beweisen dies.

Grösser noch als die Gefahr der Blutung ist die der Pneumonie. An den betreffenden Stellen habe ich gezeigt, wie sich die Anschauungen über ihr Entstehen allmählich geändert haben. Der Nerv. laryng. sup. hat heute seine Bedeutung verloren, da er ja nach Passavant nur eines der vier Schutzmittel des Larynx gegen Aspi-

ration darstellt, seine Durchschneidung also wenig gefährlich ist. Dass der Wegfall der Epiglottis kaum Schaden stiftet, habe ich oben gleichfalls erwähnt. Seit Krönlein sind die Beziehungen der Tracheotomie und der Narkose zur Pneumonie gesichtet, seit Schüller's Versuchen diejenigen zwischen Pneumonie und der Zersetzung von Sekreten und Speiseresten. Die Rolle, die der Ernährungsmodus spielt, habe ich an seiner Stelle gewürdigt. Nun erübrigt es noch, auf eine m. E. sehr wichtige Frage hinzuweisen: welche Schuld trägt eine Nachblutung am Entstehen von Pneumonie? Jede abgeschiedene Blutmasse vermag sich natürlich im Pharynx zu zersetzen und, wenn aspiriert, wie anderes zersetztes Material auch, die Lunge zu inficieren. Aber derartige Zersetzungen irgend welcher Stoffe, sei es Speichel, Blut oder Wundsekret, kommen bei den meisten Kranken vor, genaue gesetzmässige Beziehungen zur Pneumonie lassen sich da nicht feststellen.

Etwas anderes habe ich jedoch bei den Nachblutungen im Auge: trägt ein Einfliessen von Blut in die Lunge — dasselbe kam wohl bei allen grösseren Nachblutungen vor — zum Entstehen der Pneumonie bei? Folgendes auffällige Resultat konnte ich bei unsern Fällen feststellen. Blutungen hatten: arteriell 7, parenchymatös 4, zusammen 11. Davon verbluteten sich sofort 3. Von den 8 übrigen blieb bei 3 die Lunge frei (31, 36, 43), einer (32) hatte schon vor der Blutung beginnende Pneumonie, während 4 (29, 35, 41, 46) nach der Blutung Pneumonie bekamen. Von unsern 6 an Pneumonie Gestorbenen war also bei 4 Blutung vorausgegangen, und wenn man auch von der Vaguspneumonie 35 absieht, so bleibt es immer auffällig, dass die Hälfte der Pneumoniefälle nach vorhergehender Blutung auftrat. So ist wohl die Ueberschwemmung der Lunge mit Blut, das entweder von oben infektiöses Material mit sich bringt, also nur als Transportmittel dient, oder sich selbst in der Lunge zersetzt, wo es reichlich Keime vorfindet, an der Entstehung von Pneumonie Schuld gewesen. Diesen neuen Gesichtspunkt müssen wir also noch der Reihe von Pneumonieursachen hinzufügen. Hieraus ist denn die Pflicht abzuleiten, doppelt vorsichtig jede Blutung zu vermeiden.

Nachdem wir so die nach der Operation drohenden Gefahren betrachtet haben, fasse ich nun die wichtigsten Daten, die nach unseren Operationen bemerkenswert scheinen, zusammen. Mancherlei nichttödliche Ereignisse können hier verzeichnet werden: so Bronchitiden (34 etc., auch auf die nach der Tracheotomie eingetretenen

sei hier nochmals hingewiesen), sonstiges Fieber ohne nachweisbare Ursache (37, 42) sind öfter vorgekommen. Erwähnenswert sind weiter das Ulcus ventriculi bei 28, der Icterus bei 32, die hämorrhagische Diathese bei 40, Erbrechen mit Aufplatzen der Nähte bei 39, Glottisödem bei 38 u. a. m.

Mit den Blutungen gelangen wir zu den Ereignissen, die z. T. tödlich wurden. Hämorrhagien sind bei unsern Fällen auffallend oft eingetreten, viel häufiger als andere Operateure von ihren Fällen zu berichten haben. Ich habe die Krankengeschichten daraufhin untersucht, ob sich Gesichtspunkte finden liessen, die die zahlreichen Nachblutungen erklären können. An etwa mangelhafter Blutstillung, Gebrauch der periodischen und der Dauersonde ausser bei Fall 45 kann die Sache nicht gelegen haben. Etwas anderes aber ist wichtig: bei unsern Fällen ist der Thermokauter sehr oft in Anwendung gekommen; verfolgt man das Schicksal des Schorfes, so zeigt sich gar bald ein übelriechender septischer Zerfall, der oft eine grosse Qual für den Kranken bildet, ausserdem auch oft die Ursache von Wundjauchung sein mag. Vor allem aber birgt er die Gefahr in sich, dass bei seiner Abstossung eine mehr oder minder heftige Blutung auftritt, und man wird wohl nicht irre gehen, einen guten Teil unserer Blutungen der Abstossung des Schorfes Schuld zu geben. Ob man in Zukunft vielleicht den Gebrauch des Thermokauters einschränken soll, die Frage möchte ich offen lassen. Blutung durch Abrutschen einer Ligatur ist wohl nur in den allerersten Tagen der Operation zu erwarten. Vielleicht empfiehlt es sich auch in Zukunft, nach Krönlein's Vorschlag einen grösseren Wundverband anzulegen, um die Kopfbewegungen zu hindern.

Wie oben erwähnt, kamen 11 grössere Nachblutungen vor, davon 7 arterielle (Max. ext., Ling., Carot. 2mal, Pharyngea ascend., Thyreoidea sup.) und 4 parenchymatöse mit im ganzen 3 Verblutungstodesfällen. Tod an Pneumonie war 6mal zu beklagen, Fall 39 hatte zugleich gangränösen Zerfall zwischen Zunge und Larynx. Diese auf 23 Operationen vorgekommenen 9 Todesfälle lassen also eine Mortalität von 39,13% berechnen, während 14 = 60,87% als vorläufig geheilt entlassen wurden.

Um unter Umständen noch einen Gesichtspunkt zu finden, der unsere Resultate als mehr oder minder günstig kennzeichnen könnte, habe ich 184 Pharynxcarcinome (nasopharyngeale 2, oropharyng. 104, laryngopharyng. 78), die ich in der Litteratur fand, gesichtet und mit

unsern Fällen verglichen. Dabei war ich mir des geringen Wertes wohl bewusst, den solche Berechnung wegen der verschiedenen Zeiten, zu denen sie vorkamen und auch wegen sonstiger Unterschiedlichkeit der Verhältnisse haben kann. Inoperabel, nicht vollständig operabel oder ohne Angabe der Operation waren 73, sodass 111 zur Berechnung verwandt werden konnten. Nur einen operierten Fall von nasopharyngealem Carcinom, nämlich den oben erwähnten Krönlein's, konnte ich finden. Die oropharyngealen Fälle betrugen 52, 2 davon sind ohne Angaben der Operationsfolgen, ebenso 2 von den 58 laryngopharyngealen. Es starben nach der Operation:

An:	Orophar.	Laryngophar.
Pneumonie	5	14
Blutung	3	3
Sepsis	1	4
Collaps Erschöpfung	5	3
Sonst. Ursachen	1	4
	15 = 28,8%	28 = 48,3%

Die Mortalität bei den laryngopharyngealen war also grösser. Im ganzen starben 43 von 110 Operierten = 39,1 %. Unsere Mortalität von 39,13 % stimmt damit auffallend überein.

Wegen weiterer nach der eigentlichen Exstirpation noch nötig gewordener Operationen (Plastik bei 37, 40, 42, weitere Exstirpation von lokalen und Drüsenrecidiven bei 28, 33, 38, 40, 47 etc.) sei auf die Krankengeschichten verwiesen. Die sekundären Tracheotomieen habe ich oben gleichfalls besprochen.

Nun wäre in Kürze noch über das weitere Schicksal der 14 Fälle zu berichten, die die Operation überstanden. Es war bei ihnen so, wie bei den meisten Pharynxcarcinomen in der Litteratur: in Bälde sind alle einem Recidiv oder der Kachexie erlegen. Alle ausser dem erst 1904 operierten Fall 34 sind gestorben, und wenn auch bei den meisten kein genauer Aufschluss über die Todesursache eingezogen werden konnte, so ist doch wohl mit Gewissheit der Tod an Pharynxcarcinom eingetreten. Von lokalem Recidiv frei blieb 28, in andern Fällen mag das auch der Fall gewesen sein, dann aber wurden die Drüsentumoren verhängnisvoll. Dauerheilungen können wir also nicht anführen.

Nun greife ich zum Schluss meiner Abhandlung die prognostischen Fragen wieder auf: 1. Wie kann man die Todesfälle nach der Operation vermeiden? 2. Wie kann man Dauerheilung erzielen? Die Antwort auf beide Fragen ergiebt sich aus dem Dargestellten.

Um die Operierten vor üblen Zufällen zu bewahren, ist vor allem die Blutstillung sorgfältigst vorzunehmen und alles zu vermeiden, was eine Nachblutung verursachen könnte, wozu auch die Anwendung des Thermokauters ev. zu rechnen sein dürfte. Dann ist die Wunde peinlichst zu behandeln, jede Lungeninfektion ist durch Reinhalten von Mund und Rachen, durch Anregen ausgiebiger Expektoration und vorsichtige, dem betreffenden Fall angepasste Ernährung zu verhüten. So wird man gewiss die Mortalität nach der Operation bedeutend herabsetzen können.

Um ein Pharynxcarcinom mit Aussicht auf Dauerheilung operieren zu können, wird man vor allem frühzeitig operieren müssen. Zu diesem Zweck ist die Diagnostik so zu vervollkommnen, dass jeder Arzt rasch die Diagnose stellen kann. Anders wird sich dies kaum fördern lassen, denn dem Pharynxcarcinom haftet eben ein für allemal die unglückliche Eigenschaft an, dass es so spät Symptome macht. Zweitens wird man möglichst ausgiebig operieren und wird dazu die Technik, den vorgezeichneten Bahnen folgend, möglichst zu vervollkommnen trachten. Namentlich scheint Gluck's radikales Vorgehen Aussicht auf bessere Erfolge zu eröffnen. So steht zu hoffen, dass in Zukunft die Chirurgie auch auf diesem Gebiete Triumphe feiern wird.

Zum Schlusse ist es mir eine angenehme Pflicht, Sr. Excellenz Herrn Geheimrat Czerny für die liebenswürdige Ueberlassung der Fälle und Herrn Privatdocenten Dr. F. Völcker für die gütige Unterstützung, die er mir durch Stellung des Themas und bei Abfassung der Arbeit in jeder Hinsicht zuteil werden liess, auch an dieser Stelle meinen herzlichsten Dank auszusprechen.

Litteratur.

Aplavin, Zur Techn. d. Pharyng. subhyoid. Arch. f. klin. Chir. 41. S. 324. — v. Bergmann, Ueber Operationen am Schlundrohr. Deutsche med. Wochenschr. 1883. Nr. 42 u. 43. — Brüm, Beitr. z. Resekt. d. Phar. Arch. f. klin. Chir. 49. S. 873. — Burow, Pharyngot. subhyoid. Berl. klin. Wochenschr. 1877. Nr 8. — Castex, Les tumeurs malignes de l'arrière-bouche. Revue de Chir. 1886. S. 44. — Chorwart, Ueber bösartige Mandelgeschwülste. Ref. Centralbl. f. Chir. 1902. S. 809. — Danzel, Beitr. z. Exstirp. grosser Halstumoren. Arch. f. klin. Chir. 7. S. 887. — Faure, Traitement des cancers de l'arrière-gorge. Revue de Chir. 26. 1902. S. 649. — Fränkel, Zur Technik der Operation des Mandelkrebses. Wien. klin. Wochenschr. 1898. Nr. 12. — Garrè, Pharynxtuberkulose. Diese Beiträge.

Bd. 6. S. 210. — Gluck, Der gegenwärtige Stand der Chir. des Schlundes etc. Arch. f. klin. Chir. Bd. 69. 1903. S. 456. — Harmer, Ueber ein primäres Carc. der Epiglot. Wien. klin. Wochenschr. 1898. Nr. 14. — v. Heinleth, Ueber mal. Geschw. d. Tons. Münchn. med. Wochenschr. 1901. Nr. 35 u. 36. — Honsell, Ueber maligne Tum. d. Tonsillen. Diese Beiträge. 14. S. 737. — Ders., Ueber Pharyng. subhyoid. Ibid. 25. S. 121. — Israel-Küster, Diskussion. Deutsche med. Wochenschr. 1883. Nr. 42. — Iversen, Ueber Pharyng. subhyoid. Arch. f. klin. Chir. 31. S. 610. — Ders., Ueber Resekt. des Pharynx u. Oesophagus. Ref. Centralbl. f. Chir. 1888. S. 721. — König, Krankh. d. Pharynx u. Oesophag. Deutsche Chirurgie. 1880. 35. S. 58. — Körte, Pharynxexstirpat. Berl. klin. Wochenschr. 1891. Nr. 18. — Kocher, Ueber Radikalheilung des Krebses. Deutsche Zeitschr. f. Chir. 13. 1880. S. 153. — Krönlein, Ueber Pharynxcarc. und Pharynxexstirp. Diese Beiträge. 19. S. 61. — Küster, Zur Behandlung der Carc. d. Wangenschleimh. und der Seitenwand des Pharynx. Deutsche med. Wochenschr. 1885. Nr. 50. — Landerer, Ueber Exstirp. des Lar. und Phar. Deutsche Zeitschr. f. Chir. 1882. 16. — v. Langenbeck, Ueber Phar. subhyoid. Berl. klin. Wochenschr. 1870. Nr. 2 u. 4. — Ders., Ueber Exstirp. des Phar. Arch. f. klin. Chir. 24. S. 825. — Langhoff, Ein Beitrag zur Kasuistik des Rachencarc. In.-Diss. München 1898. — Lanz, Laryngectomie. Arch. f. klin. Chir. 44. S. 31. — Laquer, Rachenkrebs, Phar. subhyoid. Berl. klin. Wochenschr. 1890. 43. — Mackenzie, Halskrankh. Deutsch v. Semon. — Mikulicz, Zur Operat. des Tonsillarcarc. Deutsche med. Wochenschr. 1884. Nr. 3. — Ders., Die seitlich Pharyngot. etc. Deutsche med. Wochenschr. 1886. Nr. 10 u. 11. — Obalinsky, Beitr. zur Resektion des Pharynx. Arch. f. klin. Chir. 1887. S. 532. — Orlow, Pharyngot. pour l'ablation des tumeurs etc. Revue de Chir. 27. 1903. S. 199. — Péan, Ablation totale du larynx etc. Ref. Centralbl. f. Chir. 1895. S. 493. — Prokunin, Chir. Behandlung der mal. Rachentumore. Centralbl. f. Chir. 1903. S. 962. — Rosenbach, Ein Fall von Rundzellensarkom des Schlundes. Berl. klin. Wochenschr. 1875. S. 519. — Rosenbaum, Die Totalexstirpation der Epiglottis. Arch. f. klin. Chir. 49. S. 773. — Schiller, Ueber zwei Fälle von primärem malign. Tumor der Epigl. Berl. klin. Wochenschr. 1891. Nr. 41 u. 42. — Stappert, Das Carc. der Tons. und seine Behandlung. In.-Diss. Bonn 1889. — Wolff, Ueber einen Fall von Exstirp. eines primären Carc. der Tonsille. Deutsche med. Wochenschr. 1891. Nr. 19. S. 650.

XIII.

AUS DER

GRAZER CHIRURGISCHEN KLINIK

DES PROF. DR. v. HACKER.

Zur Operation der Aneurysmen, insbesondere der Totalexstirpation.

Von

Dr. **Rudolf Kolb,**
Operationszögling der Klinik.

Bei der Behandlung der Aneurysmen kommen konservative und operative Methoden zur Anwendung. Bei den Aneurysmen der Aorta thoracica und der Aorta abdominalis sowie derjenigen Gefässstämme, deren Freilegung nur unter grossen Schwierigkeiten und Gefahren für den Patienten möglich ist, und deren Ernährungsbezirk ein zu ausgedehnter ist, um durch die Ausbildung von Collateralen in hinreichender Weise ernährt zu werden, kommen vorzugsweise die konservativen Methoden in Betracht. Man hat die solchen Arterien zugehörigen Aneurysmen auch als centrale bezeichnet und ihnen die peripheren gegenübergestellt, bei welchen die Freilegung und Unterbindung der Arterie central vom Aneurysma verhältnismässig leicht gelingt. Durch die konservativen Methoden sucht man eine Gerinnung des Blutes im Sacke zu erzielen, so durch die Injektion von Ergotin, Liq. ferri sesqu., Alkohol, Chlorzink, in den letzten Jahren besonders durch die Injektionen sorgfältigst sterilisierter Gelatinelösungen 1—2%. Denselben Zweck sollen das Einführen von Silber- oder Stahldraht mittelst in den Sack eingestossener Kanülen, die Behandlung mit dem elektrischen Strome von einer Stärke von 50 bis

70 Milliampères durch 35—70 Minuten angewendet, sowie die Akupunktur erzielen.

Auch bei den centralen Aneurysmen aber wurde bereits vielfach operativ vorgegangen. Es hat Körte (10) in der freien Vereinigung der Chirurgen Berlins am 9. Juli 1900 berichtet über einen Fall von Aneurysma der Art. iliaca mit der Demonstration des Präparates. Nach Laparotomie wurde die Art. iliaca comm. unterbunden. Nach 30 Tagen wurde der Blutsack entleert, da man annahm, dass nunmehr eine Kommunikation zwischen Arterie und Blutstrom ausgeschlossen sei. Da nach der Entleerung der Höhle eine starke Blutung erfolgte, musste die Aorta abdomin. freigelegt und unterbunden werden. Darauf stand die Blutung. Wenige Stunden nachher starb der Patient. Der Fall von Tillaux (10), welcher statt der Art. iliaca die Aorta abdomin. unterbunden hatte, lebte noch 39 Tage, und es hatte sich im letzteren Falle eine Blutversorgung wieder eingestellt. Trotzdem die Tierversuche von Sonnenburg (10) gezeigt haben, dass bei Tieren mit gut ausgebildetem Bauche nach der Unterbindung der Art. iliaca durch die stark entwickelte Art. epigastrica, durch Lumbaläste, die Art. mesenterica superior, ferner durch die Vasa vasorum bald ein Collateralkreislauf sich ausbildet, scheint dies beim Menschen nicht immer der Fall zu sein. Morris (13) rekapituliert in seiner Arbeit „Ligation of the aorta for aneurism" 13 veröffentlichte Fälle von Unterbindung der Bauchaorta, welche sämtlich tödlich endeten. Jacobsthal (8) berichtet über 3 Fälle, in welchen die Aorta abdominalis unterbunden wurde; es wurde zweimal wegen Ruptur des Sackes central und einmal peripher ligiert. Alle 3 Fälle endeten tödlich durch Shok, Hämorrhagie oder Sepsis. Oefter wurde wegen Aneurysmen der Aorta thoracica operativ eingegriffen; nach demselben Autor geschah dies in 44 Fällen. Man unterband die Carotis communis der rechten oder linken Seite mit der gleichseitigen Subclavia ein- oder zweizeitig, die Carotis comm. sin. und Art. axillaris sin. zweizeitig und in einem Falle den Stil des Aneurysmas mit 2 Ligaturen. Von den 44 Operationen trat der Tod infolge derselben 7mal ein, also in 15,9% entweder durch sekundäre Hämorrhagie, Hemiplegie, Lungenödem oder Collaps. Bei 21 Patienten = 47,7% trat keine oder nur eine scheinbare Besserung ein, eine objektive Besserung von einiger Dauer bei 23 Patienten = 52,27%. Eine völlige Heilung ist nirgends erzielt worden.

Wenn daher wegen der wenig günstigen Operationserfolge bei

den Aneurysmen der Aorta thoracica, der Aorta abdominalis und der sehr schwer zugänglichen Arterien wie der Art. iliaca das operative Verfahren zu den Seltenheiten gehört, so verhält sich dies ganz anders bei den Aneurysmen, welche weniger mächtigen, nicht so für die Ernährung unbedingt notwendigen Gefässstämmen angehören. Dass man dabei auch schwer zugängliche und grosse Gefässe angeht, zeigt die Operation bei den Aneurysmen der Art. subclavia. Ueber 99 verwertbare solche Eingriffe berichtet Jacobsthal (7) in gründlicher Weise. Während bei den älteren 80 Fällen noch das Oeffnen des Sackes mit der Arterienligatur, die Exartikulation im Schultergelenke aufgezählt ist, findet man bei den 19 anderen neueren Fällen nur die übrigen Operationsmethoden als: Distale Ligatur, proximale Ligatur, proximale und distale Ligatur und Exstirpation des Sackes. Auf Grund der Zusammenstellung der Erfolge dieser einzelnen Methoden kommt Jacobsthal zu dem Schlusse, dass die Exstirpation eines Aneurysmas als Idialmethode gelten kann und allein die Radikalkur desselben garantiert. Dass die Exstirpation auch bei den Subclaviaaneurysmen ausführbar ist, ist nach seiner Arbeit durch 6 Fälle nunmehr sicher gestellt. Von diesen starb nur ein Patient, aber auch nicht an dem Eingriffe, den er gut überstanden hatte, sondern an der Ruptur eines zweiten neugebildeten Aneurysmas. Die übrigen 5 Patienten wurden definitiv geheilt. Wie durch die Vervollkommnung der Asepsis und Operationstechnik durch die verschiedenen Operationsverfahren bei den Subclaviaaneurysmen in den jüngsten Jahren viel günstigere Resultate erzielt wurden als in den früheren Jahren, zeigt folgende Tabelle nach Jacobsthal:

Aneurysmen der Art. subclavia.	Bis 1890 operiert.	Seit 1890 operiert.
Mortalität der Operation	73.0% (55 von 75)	16.0% (4 von 25)
Günstige Erfolge überhaupt	22.7% (17 von 75)	70.8% (17 von 24)
Günstige Heilungen überhaupt	9.3% (7 von 75)	50.0% (12 von 24)
Davon definitive Heilungen	1.3% (1 von 75)	20.8% (5 Exstirpationen von 24)

Die operative Thätigkeit wurde also immer weiter ausgedehnt und selbst angewendet bei den Aneurysmen der Aorta, für welche doch immer noch die früher besprochenen konservativen Methoden die gewöhnliche und übliche therapeutische Massnahme bleiben. Letztere werden für diejenigen Aneurysmen, deren zuführende Arterie ohne Verletzung der Weichteile von aussen zugängig ist, nicht an-

gewendet. Für diese Aneurysmen ist die Kompression das konservative Verfahren. Die Kompression selbst kann wieder eine direkte auf das Aneurysma selbst erfolgende sein oder eine indirekte auf die zuführende Arterie central vom Aneurysma. Sie kann mit dem Finger als Digitalkompression ausgeführt werden oder durch Instrumente (eigens konstruierte Pelotten, Krücken- oder Besenstiele, elastische Binden). Die Kompression, welche am besten als Digitalkompression angewendet wird, kann zur Heilung führen. Schally (17) berichtet über 4 Fälle von traumatischen Aneurysmen aus der Klinik von Wölfler, welche alle durch digitale Kompression geheilt wurden. In neuester Zeit beschreibt Shepherd (18) einen Fall von Aneurysma der Iliaca ext., welcher wegen Verweigerung der Operation mit Fingerdruck behandelt wurde; nach 12 Stunden hörten die Pulsationen auf, nach 24 Stunden wurde mit dem Fingerdrucke aufgehört, das Bein hochgestellt bei Bettlage. 6 Monate nachher waren die Pulsationen nicht wiedergekehrt. Solche günstige Resultate durch Digitalkompression sind jedoch selten. In den meisten Fällen muss man zu operativen Eingriffen schreiten, welche in den letzten Jahren die besten Erfolge hatten.

Die Operation selbst kann in verschiedener Weise erfolgen. Anel unterbindet die zuführende Arterie dicht oberhalb des Aneurysmas. Hunter unterbindet ebenfalls die zuführende Arterie aber an einer leicht zugänglichen Stelle der Wahl. C. Birt (3) berichtet von 6 Fällen, bei welchen allen die Unterbindung der centralen Gefässpartie mit günstigem Erfolge ausgeführt worden war: es wurden wegen eines Aneurysmas der Art. poplitea die Art. fem. im Scarpa'schen Dreiecke, 2 mal wegen Verletzung der Art. axill. die Art. subclavia unter dem Schlüsselbein, wegen einer diffusen aneurymatischen Erweiterung der Art. brachialis der distale Teil der Art. axillaris, bei einem Aneurysma des mittleren Teiles der Art. radialis das obere Drittel der Art. radialis, bei einem Aneurysma der Art. poplitea der centrale Teil der Art. poplitea unterbunden. Dass selbst grosse Arterien und Venen ohne nachteilige Folgen dabei unterbunden werden können, beweist der von Thiel (19) mitgeteilte Fall. In demselben war wegen eines Aneurysma arteriovenosum der Art. und Vena fem. an der Abgangsstelle der Profundae die Art. iliaca ext., Art. und Vena fem. ext., Art. und Vena profunda fem. unterbunden worden. Trotz dieser Unterbindungen waren keine wesentlichen Störungen in der betreffenden Extremität in der Folgezeit nachzuweisen. Thiel führt das günstige Resultat hauptsäch-

lich darauf zurück, dass es am Tage der Verletzung bloss durch eine Ligatur und Tamponade gelungen war, die Blutung zu stillen, welche nach einem Schuss mit einem Taschenrevolver aufgetreten war. Indem die Ligatur der grossen Gefässe erst 13 Tage nach der Verletzung vorgenommen wurde, hatte sich mittlerweile ein arterieller Collateralkreislauf mit einem genügenden venösen Abfluss ausgebildet. Die Unterbindung der abführenden Arterie peripher vom Aneurysma ist besonders von Brasdor, Wardrop angegeben, nach welchen sie auch benannt wird.

F. Treves (20) bezeichnet als das Idealverfahren bei dem Aneurysma arteriovenosum die Unterbindung der Arterie und Vene ober- und unterhalb der Kommunikation. Auf diese Art konnte er von 4 einschlägigen Fällen, welche alle die Folge von Verletzungen mit kleinkalibrigen Geschossen waren, bei 2 Aneurysm. varicosa, bei denen die Kommunikation mittels eines Sackes statt hatte, vollkommene Heilung erzielen. Bei dem einen der beiden Varices aneurysm. aber, bei welchen eine direkte Kommunikation zwischen Arterie und Vene sich zeigte, kehrte das Sausen und Schwirren bereits 3 Wochen nach der Operation allerdings nur über einer kleinen Gefässpartie wieder; bei dem anderen waren 5 Monate nach der Operation wieder alle Zeichen eines Aneurysma arteriovenosum vorhanden, und erst eine erneute Unterbindung konnte ein Schwinden der Symptome bewirken. v. Bergmann (1) hat bei den Verletzungen der Arterien durch das moderne kleinkalibrige Mantelgeschoss, welchen die nachträgliche Entwicklung von Aneurysmata arteriovenosa eigentümlich scheint, nach Unterbindung der Gefässe die ganze aneurysmatische Geschwulst in 3 Fällen exstirpiert und so völlige Heilung erzielt. Wie nach der blossen Unterbindung der Arterie proximal vom Aneurysma dieses zwar für kurze Zeit kollabiert, um bald aber wieder die alten Erscheinungen zu zeigen also zu recidivieren, wird in der neueren Zeit wieder so recht deutlich durch den von Lediard (12) veröffentlichten Fall. Wegen eines Aneurysmas der Art. subclavia wurde zunächst der Anfangsteil der Art. subclavia dicht hinter dem Ursprung aus der Art. anonyma unterbunden. Das Aneurysma kollabierte, war aber bereits nach 8 Tagen wieder aufgetreten. 4 Monate später wurde nun die Art. axillaris zwischen Musculus pectoralis und deltoideus unterbunden. Das Aneurysma, welches vorläufig kleiner blieb, zeigte bald wieder Pulsationen, und die Armsymptome (Schwellung und grosse Schmerzen durch den Druck auf den Plexus brachialis) nah-

men beträchtlich zu. So wurde nun 5 Monate nach der zweiten Operation als dritte nach Resektion eines Teiles des Schlüsselbeines die Exstirpation des Sackes vorgenommen mit dem besten Heilerfolge. Der Verfasser rät zweizeitig zu operieren, d. h. erst nach der Unterbindung der Art. subclavia an die Exstirpation zu gehen zum Zwecke eines gesicherten Collateralkreislaufes.

Die Nachteile des Verfahrens nach Anel und Hunter richtig beleuchtet zu haben, ist das Verdienst von Kübler (11). Nach diesem Autor kann es bei diesen Operationen leicht zur Nachblutung und Gangrän kommen. Die bei manchen Aneurysmen bestehenden Störungen trophischer, sensibler und motorischer Nerven werden durch die Ligatur überhaupt nicht beseitigt, in manchen Fällen sogar verschlimmert. Endlich bleibt die Ligatur in manchen Fällen überhaupt so gut wie ohne Einfluss auf das Aneurysma, in anderen tritt scheinbar Heilung ein, nach kürzerer oder längerer Zeit aber fängt der Sack wieder an zu pulsieren und zu wachsen.

Um die genannten Nachteile möglichst zu vermeiden, muss man zu anderen, radikalen Operationsmethoden greifen; diese sind: die von Antyllus und die Totalexstirpation nach Philagrius. Nach Antyllus wird der Aneurysmasack gespalten, ausgeräumt, und die zu- und abführenden Gefässe unterbunden. Bei der Exstirpation wird entweder der blossgelegte Sack incidiert, ausgeräumt, die einmündenden Gefässe unterbunden und hierauf der Sack excidiert oder die an den frei präparierten, nicht eröffneten Sack herantretenden Gefässe unterbunden, durchtrennt und dann der Sack entfernt. Die Gefahr der Nachblutung besteht auch bei dem Verfahren nach Antyllus, da nach Kübler am Grunde des Aneurysmasackes eine Anzahl durch Thromben verschlossener Gefässe unbemerkt und ununterbunden bleiben kann; nach Lösung der Thromben kommt es zur Nachblutung. Im Wundverlauf besteht bei der Antyllus'schen Methode die Gefahr der eitrigen Abstossung von Seite des zurückgebliebenen Sackes. Die Exstirpation dagegen bietet nicht nur die sicherste Garantie für einen Dauererfolg, sondern es bietet auch die reine Wunde die grösste Möglichkeit einer Prima intentio. Auch wird — worauf Zahn (21) hingewiesen hat — bei der Operation nach Philagrius die Ausbildung der Collateralen nicht behindert. Bleibt nämlich der Aneurysmasack zurück, wie bei der Methode nach Antyllus dies der Fall ist, so kann es durch den von ihm ausgeübten Seitendruck besonders leicht zur Thrombose und Obliteration der leicht

kompressiblen Wandungen kleinerer kollateraler Venen kommen. Ferner kann nach der Methode von Antyllus der schrumpfende Sack selbst durch Zerrung und Dehnung der benachbarten Weichteile Neuralgien hervorrufen, sodass die nachträgliche Exstirpation trotz völliger Heilung [1]) notwendig werden kann. Zahn citiert daher in seiner Arbeit „zwei Fälle von operativ geheilten Aneurysmen" den Satz von Léon Comte: „In allen Fällen, in welchen es die Lage des Aneurysmas gestattet, und der Eingriff nicht geradezu lebensgefährlich erscheint, ist — falls die Kompressionsversuche erfolglos geblieben sind — die Radikaloperation das gegebene Verfahren". Von den beiden möglichen Radikaloperationen wieder gibt auch Zahn wie Kübler aus den eben angeführten Gründen der nach Philagrius den Vorzug.

Billroth tritt warm für die Digitalkompression ein. Nach der Beobachtung an pathologisch-anatomischen Präparaten nimmt er an, dass die Collateralcirkulation weder nach der Kompression noch nach der Ligatur bei thrombosierten Aneurysmen sich so mächtig entwickte, dass dieselbe hinreichte, die peripher vom Aneurysma gelegenen Teile genügend zu ernähren, sondern dass die Hauptcirkulation immer durch einen Kanal im Thrombus vor sich gehe. Dieser Ansicht sucht eine neuere Operationsmethode gerecht zu werden nämlich die von Matas angegebene. Nach derselben hat Morris (14) ein ziemlich grosses spindelförmiges Aneurysma der Art. poplitea in folgender Weise operiert: Nach Umlegen einer elastischen Binde um den Oberschenkel wurde der Sack des Aneurysmas gespalten, das Gerinnsel ausgeräumt und nun mit Catgut Nr. 1 die tiefsten Teile der Sackwand in einer Ausdehnung von 3 Zoll so zusammengenäht, dass ein neues Arterienrohr entstand, welches das Kaliber der normalen Arterie besass. Nachdem hierüber noch eine zweite Nahtreihe durch die Wand des Sackes gelegt war, wurde die elastische Binde entfernt. Das neugebildete Arterienrohr pulsierte gut. Blut trat nirgends aus demselben aus. Die Wunde wurde hierauf ohne Drainage geschlossen. Durch die Haut fühlte sich das neugebildete Arterienrohr dicker an als normal. Der Erfolg war ein günstiger, indem die Schwellung des Unterschenkels bei dem Patienten nach und nach schwand; es blieb nur eine lähmungsartige Schwäche der dem N.

1) Chaput (Mém. de la société de chirurg. de Paris XX pag. 376) und Schmidt (Verhandlungen der 62. Naturforscherversammlung in Heidelberg).

tibialis anticus zugehörigen Muskelgruppe zurück, die sich auch allmählich besserte. Auch Billroth bezeichnet — trotzdem er wörtlich sagt: „Meine Patienten haben es nicht zu bereuen gehabt, dass ich mich in dieser Richtung bis jetzt konservativ verhalten und mich vorwiegend der Kompressionsbehandlung zugewandt habe“ — als einzige radikale Heilungsmethode die operative und empfiehlt die nach Antyllus mit oder ohne Exstirpation des Sackes.

Ein besonderes Operationsverfahren wurde nach H. Hofmann (6) von Mikulicz in zwei Fällen angewendet. Bei dieser Methode wird zweizeitig operiert. Zuerst wird die zuführende Arterie nach Hunter oder nach Anel — wie es eben in dem betreffenden Falle die Verhältnisse zweckmässig oder nötig erscheinen lassen — unterbunden. Nach Verheilung dieser Wunde wird das Aneurysma, falls es keine Neigung zur Verkleinerung zeigt und infolge von Druck auf die Nachbarschaft den Patienten in Gefahr bringt oder dauernd quält, durch eine Incision, die gerade gross genug ist, um alle darin enthaltenen Coagula auszupressen, gespalten. Hierauf wird die Wunde sofort durch Nähte verschlossen und mit einem Kompressionsverbande bedeckt. Bei der Incision sollen diejenigen Stellen vermieden werden, welche durch den Druck des Aneurysmas in ihrer Ernährung beeinträchtigt erscheinen also vor allem die prominenteste Stelle. Der Erfolg der Operation wird wesentlich gesichert durch eine mässige Kompression ev. mit elastischen Binden, die am besten noch einige Monate nach Verheilung der Incisionswunde ausgeübt wird. Der hauptsächliche Vorteil dieser Mikulicz-Methode liegt nach Hofmann in der Kürze des Eingriffes, der auch bei sehr heruntergekommenen und anämischen Patienten ohne Narkose unter Lokalanästhesie vorgenommen werden kann.

An der Klinik von v. Hacker wurde die Totalexstirpation allen andern Operationsmethoden vorgezogen. Vorher wurde meistens die Digitalkompression angewendet. Diese Anwendung erfolgte weniger in der Absicht dadurch eine Heilung zu erzielen, als vielmehr zu dem Zwecke, damit das Blut gezwungen sei, andere Wege des Zu- und eventuell auch des Abflusses zu nehmen, also behufs Ausbildung von Collateralen. Diese präparatorische Kompression wurde von dem Italiener Ferrari (21) als einem der ersten angewendet, dann von Delbet (21) und Pirruvano (21) in vielen Fällen erprobt und empfohlen. Kontraindiciert ist sie nach Zahn nur bei diffusen Arterienerkrankungen und bei entzündlichen Vor-

gängen im Aneurysma, welche zu einer augenblicklichen aktiven Therapie drängen.

Beide Methoden der Exstirpation wurden angewendet. In denjenigen Fällen nämlich, in welchen starke Verwachsungen des Sackes mit den benachbarten Weichteilen vorhanden waren, wurde der Aneurysmasack gespalten, ausgeräumt, unter Ligierung der eintretenden Gefässe herauspräpariert und excidiert. Durch die Spaltung wird bei starken Verwachsungen die Orientierung über die Weite und Ausdehnung des Sackes und über den Abgang von Gefässen bedeutend erleichtert. Auf letzteren Punkt macht auch Kopfstein (9) aufmerksam, welcher über den günstigen Erfolg der Exstirpation bei 3 echten und 4 traumatischen Aneurysmen berichten kann. In allen anderen Fällen wurde die Exstirpation des uneröffneten Aneurysmas mit Ligierung und Durchtrennung der Gefässe vorgenommen. Bei einem Aneurysma der Art. maxillaris int. wurde die Unterbindung der Carotis ext. in Anwendung gebracht. Bei einem Patienten, welcher 40 Tage nach der Verletzung zur Operation kam, hatte sich noch kein eigentlicher Aneurysmasack gebildet, sondern nach Ausräumung der reichlichen Blutcoagula spritzte aus einem Schlitze der hier um Erbsengrösse verbreiterten Art. brach., dessen Ränder nach aussen umgestülpt erschienen, hellrotes Blut im Strahle hervor. Daraus kann ersehen werden, dass die Bildung eines bindegewebigen Sackes durchaus nicht immer in der schnellen Weise erfolgt, wie Kübler dies anzunehmen geneigt ist, da in dem von ihm citierten Falle von Trendelenburg bereits 6 Tage nach der Verletzung ein solcher beobachtet werden konnte.

Bei einem 50jährigen Beamten war das Aneurysma spontan aufgetreten. Derselbe hatte keine stärkere Atheromatose der Gefässe, ein gesundes Herz. Lues wurde negiert, und es konnten keine luetischen Zeichen bei ihm gefunden werden. Könnte schon das Aneurysma art. popliteae bei ihm durch eine vielleicht unbewusst entstandene Verletzung oder Zerrung in der Kniekehle bei seinem Berufe als Reisender erklärt werden, so fehlt ein jeder Anhaltspunkt für ein Trauma für dasjenige der Art. occipitalis, mit welchem er sich 3 Jahre später vorstellte. Bei diesem Pat. musste im späteren Alter eine gewisse Disposition der Gefässe zur Entstehung von Aneurysmen eingetreten sein, vielleicht im Zusammenhange mit dem bei ihm konstatierten Diabetes insipidus. Alle anderen Aneurysmen sind durch Traumen entstanden und zwar 2 durch Schuss-, 2 durch Schnittverletzungen, eines durch Zerrung und Dehnung, und eines

nach Verletzung der Gefässwand mit dem Glüheisen. Dem Sitze nach handelte es sich zweimal um ein Aneurysma art. popliteae, zweimal um ein solches der Art. brach., der Art. fem. und einmal um ein Aneurysma der Art. max. int. Der Häufigkeit nach folgt ja nach der Zusammenstellung von Kübler dem Aneurysma der Art. poplitea das der Art. brach., dann der Femoralis. Nur bei einem Patienten handelte es sich um ein Aneurysma arterio-venosum der Art. fem., nach einem Schrotschusse entstanden, alle übrigen waren rein arterielle Aneurysmen, welche aber wiederholt mit der Vene innig verwachsen waren, so dass in einem Falle bei dem Versuche der Loslösung des aneurysmatischen Sackes es zu einem Einrisse der Vene kam. Die Grösse war eine verschiedene von Kirschen- bis Mannesfaustgrösse.

Im folgenden ist die Kranken- und Operationsgeschichte der einzelnen Patienten, für deren freundliche Ueberlassung ich hier meinen besten Dank ausspreche, wiedergegeben. Es sind dies sämtliche Fälle von Aneurysmen, welche Prof. v. Hacker teils an der Innsbrucker, teils an der Grazer Klinik vom Jahre 1898—1903 operierte. Angereiht ist denselben noch ein Fall, den nach dem Abgange des Prof. v. Hacker von Innsbruck sein ehemaliger Assistent Dr. Plattner operierte.

I. Aneurysmen der Art. brachialis.

1. Durch einen Schrotschuss wurde der 26 Jahre alte Fabrikarbeiter Fr. D. am 5. XI. 97 so verletzt, dass einzelne Schrotkörner in den linken Oberarm eindrangen und die Art. brachialis im unteren Drittel des Oberarmes verletzten. Nach Entfernung von 2 Schrotkörnern und Verheilung der Hautwunde bildete sich ein Aneurysma art. brach. sin., wegen welchem der Pat. am 24. I. 98 auf der chir. Klinik in Innsbruck aufgenommen wurde. Durch 12 Tage wurde die indirekte Digitalkompression zum Zwecke der Ausbildung von Collateralen geübt, durch welche die Stärke der Pulsation täglich abnahm. Jetzt erst wurde am 5. II. 98 die Operation von Prof. v. Hacker ausgeführt. Bei derselben wurde wegen der starken Verwachsungen des Aneurysmasackes mit den Nachbarorganen dieser in der Längsrichtung gespalten, und die geschichteten Thrombusmassen, welche bereits drei Vierteile des Sackes erfüllten, ausgeräumt. Darauf wurden die einmündenden Gefässe sowie die Stammgefässe ligiert, das Aneurysma excidiert und exstirpiert. Es trat vollkommene Heilung ohne Störungen ein. Von einer ausführlichen Beschreibung dieses Falles wurde abgesehen, da derselbe vom Assistenten der Klinik Dr. Plattner (15) bereits mitgeteilt wurde.

2. Ein 66j. Taglöhner nahm am 14. IV. 00 an sich selbst wegen rheumatischer Schmerzen im Schulter- und Handgelenke mit einem Schnepfer einen Aderlass an beiden Armen in der Ellenbeuge vor. Am rechten Arme heilte die gesetzte Wunde bald, am linken Arme, der anschwoll, fühlte der Pat. am nächsten Tage Schmerzen. Während der Vorderarm wieder abschwoll, blieb die Geschwulst am Oberarm bestehen, an welchem unter Fieber und Schmerzen eine Härte und Rötung sich zeigte. Da Geschwulst, Härte und Rötung nicht zurückgehen, kommt Pat. am 19. V. 00 ins Spital nach Innsbruck.

Status: Der Mann ist mittelgross, kräftig gebaut und gut genährt. Die Lungen sind emphysematös. Der linke Oberarm ist besonders an seiner Beuge- und seiner medialen Seite angeschwollen, beim Abtasten ist über der geröteten Haut deutliche Fluktuation und Infiltration nachzuweisen. In der rechten Ellbogenbeuge eine Narbe nach einer Venaesectio, in der linken findet sich an dieser Stelle eine granulierende Wundfläche. — Am 21. V. wird unter Kelennarkose an der Stelle der deutlichsten Fluktuation am oberen Rande der Geschwulst nach aussen von den Gefässen incidiert. Nach Spaltung der Fascie dringt aus der Wunde schwarzrotes, zum Teil in Klumpen geronnenes Blut hervor. Nun wird mit der Pincette in die Incisionsstelle an der Ellenbeuge eingegangen und auch hier kommt schwarzrotes Blut zum Vorscheine. Es wird die Esmarch'sche Binde angelegt, die Wunde gereinigt. Nach einem Kompressionsverband wird die Esmarch'sche Binde wieder abgenommen. Der Radialpuls ist links bedeutend schwächer, aber deutlich fühlbar. — Am 23. V. wird die Operation von Prof. v. Hacker ausgeführt bei Chloroformnarkose. Unter Digitalkompression der Art. axillaris wird von der Aderlassstelle ein Längsschnitt nach aufwärts geführt; man gelangt auf reichliche Blutcoagula, durch welche die Muskulatur ganz unterwühlt erscheint. Nach Entfernung der Coagula, welche in einem Messglase 350 gr ausmachen, sieht man aus einem Schlitze im Arterienrohr der Brachialis hellrotes Blut im dicken Strahle herausspritzen. Diese Stelle wird nun mit dem Finger komprimiert, die Arteria brach. im unteren Drittel des Oberarmes freipräpariert, ober- und unterhalb des Schlitzes doppelt ligiert und durchtrennt; so wird ein 7 cm langes Stück der Arterie excidiert. An der Verletzungsstelle erscheint dieselbe um Erbsengrösse verbreitert und die Ränder nach aussen umgestülpt. Nach Verlängerung des Schnittes bis zur 1. kleinen Incisionsstelle vom 21. werden in die Wundhöhle 2 Jodoformgazeschleier eingeführt, deren einer am oberen und der andere am unteren Wundwinkel herausgeleitet werden. Darüber kommt ein Deckverband. Der Arm wird horizontal gelagert und durch Tücher gewärmt. Die Hand erscheint ernährt. Der Radialpuls ist nicht fühlbar. — Am nächsten Tage, während welchem immer noch warme Tücher aufgelegt werden, klagt Pat. über das Gefühl von Taubsein und Kälte in der Hand. Diese Paraesthesien schwinden in den

nächsten Tagen, die Hand erscheint gut ernährt. Am 6. Tage wird der Verband gewechselt, und die Schleier gekürzt. 10 Tage p. op. wird die Tamponade entfernt und mit Airolgaze verbunden. Dabei zeigte sich der Biceps und der mediale Teil des Triceps zum Teil nekrotisch; die nekrotischen Stellen werden entfernt. Im weiteren Verlaufe verkleinerte sich die Wunde durch reichliche und gesunde Granulationen rasch. Die nekrotischen Muskelpartien hatten sich abgestossen; ein nekrotisch gewordener Teil des Lacertus fibrosus wurde entfernt. Am 9. VII. 00 konnte Pat. geheilt entlassen werden.

Ein 66jähr. Taglöhner hatte bei einem Aderlasse, den er selbst wegen rheumatischer Schmerzen im Schulter- und Handgelenke an sich vornahm, die Art. brach. sin. in der Ellenbeuge verletzt. Es bildete sich in den folgenden Tagen eine Schwellung am Vorder- und Oberarme unter Schmerzen. Während der Vorderarm bald wieder abschwoll, blieb der Oberarm geschwollen, an welchem sich unter Fieber und Schmerzen eine Härte und Rötung zeigte. Bei der 7 Tage nach der Verletzung an der Stelle der deutlichsten Fluktuation vorgenommenen Incision drang aus der Wunde bloss schwarzrotes, zum Teile geronnenes Blut hervor. Auch beim Eingehen mit einer Pincette in die nach der Venaesectio zurückgebliebene Wundfläche entleerte sich aus derselben schwarzrotes Blut. Nach Anlegung eines Druckverbandes wurde 2 Tage später die Operation vorgenommen. Bei derselben zeigte sich die Muskulatur ganz unterwühlt durch reichliche Blutcoagula, und nach deren Entfernung spritzte aus der Art. brachialis hellrotes Blut im Strahle hervor. Es wurde nun ein ca. 7 cm langes Stück der Arterie, welche sich an der Verletzungsstelle um Erbsengrösse verbreitert zeigte und deren Ränder hier nach aussen umgestülpt erschienen, reseciert. Im weiteren Wundverlaufe wurden Teile des Musculus biceps und des Musculus triceps, sowie ein Teil des Lacertus fibrosus wegen Nekrose selbst abgestossen oder entfernt. Die Wunde schloss sich unter Bildung gesunder und kräftiger Granulationen. 47 Tage nach der Operation konnte der Pat. geheilt entlassen werden.

II. Aneurysmen der Art. poplitea.

3. Ein 50j. Beamter wurde am 28. VII. 00 mit folgender Anamnese in die Innsbrucker Klinik aufgenommen: Seit dem vergangenen Winter fühlt der Pat. Schmerzen im linken Knie. Schon im Dezember 99 entwickelte sich in der Kniekehle ein Knoten von Bohnengrösse. Derselbe wurde für einen Gichtknoten gehalten und dementsprechend behandelt.

Bei genauer Untersuchung wurde, da die angewandten Mittel ohne Erfolg blieben, und die Geschwulst seit Ende März Pulsationen zeigte, die Diagnose auf ein spontanes Aneurysma der Art. poplitea s. gestellt, und der Pat. der Klinik überwiesen. Pat. weiss nämlich keine Verletzung, keine forcierten Beugungen oder Streckungen noch irgendwelche Zerrung der Weichteile an der Beugeseite des Knies als Ursache anzugeben; er müsste denn bei den vielen Wagenfahrten, die er als Reisender unternimmt, sich gelegentlich angeschlagen oder beim Abspringen vom Wagen eine Zerrung am Knie erlitten haben, ohne dass er das Mindeste empfunden und gemerkt hätte. In der letzten Zeit hat Pat. solche spannende Schmerzen in der Kniekehle, dass er seinem Geschäfte nicht mehr nachkommen, ja schliesslich kaum mehr gehen konnte.

Status: Pat. ist ein kräftig und gedrungen gebauter Mann mit stattlichem Panic. adip. Die Haut des Körpers ist weich, aber auffallend trocken und an manchen Stellen abschilfernd. In der linken Kniebeuge oberhalb der Gelenkfurche findet sich eine flache Vorwölbung, welche seitlich bis an die Kondylen reicht und sich nach aufwärts medial weiter als lateral fortsetzt. Diese Vorwölbung zeigt eine pralle Spannung und deutliche Pulsation. Die aufgelegte Hand fühlt in derselben Schwirren und Sausen, welches bei Druck auf die Art. fem. an Stärke verliert, um bei vollständiger Kompression der Arterie aufzuhören. Sobald mit dem Drucke nachgelassen wird, setzt Sausen und Schwirren wieder ein. Die Haut über der Geschwulst ist verschieblich; der Tumor selbst ist in der Kniekehle ziemlich fixiert und gestattet nur geringe, besonders seitliche Bewegungen. Die Bewegungen im Kniegelenke sind schmerzhaft. Die Knöchelgegend ist geschwellt. Das Herz ist gesund, ebenso die Lungen. Das specifische Gewicht des Harnes beträgt 1009—1010; derselbe enthält hin und wieder Spuren von Albumen. Zucker ist in ihm trotz wiederholter Untersuchungen nach verschiedenen Methoden nicht zu finden. Die tägliche Harnmenge beträgt 2700—4000 cm^3. Pat. klagt immer über Durst und trinkt viel. Diabetes insipidus.

Am 30. VII. wird die präparatorische Kompression durch Einwickelung der Extremität mit einer Flanellbinde begonnen. Pat. empfindet dabei starke Schmerzen. Ebenso an den beiden folgenden Tagen, so dass nun die Digitalkompression angewendet wird und zwar zunächst 3 mal täglich durch 15, später durch 20 bis 25 Minuten. Es wurde, da eine Kompression der Art. femoralis in ihrem unteren Abschnitte wegen des starken Pan. adip. bis zum Aufhören der Pulsation nicht durchgeführt werden konnte, dieselbe handbreit unter dem Lig. Poupartii, also unterhalb des Abganges der Art. profunda ausgeübt, und gleichzeitig der Puls in der Kniekehle kontrolliert. Zur Milderung der Spannungsschmerzen wird, weil Hochlagerung des Beines und auch das Auflegen eines Eisbeutels nicht vertragen wird, das Knie feucht verbunden. Die Pulsationen im Aneurysma werden durch diese Therapie merklich schwächer. Die

Spannung in der Kniekehle ist eine sehr grosse. Der Unterschenkel steht in leichter Beugestellung und ist an seiner Rückseite derb ödematös. Die Umfangsunterschiede in verschiedener Höhe sind:

	R	L	
Handbreit oberhalb der Patella	40	46	cm
Ueber der Mitte der Patella und Kniefurche	40	44	„
Ueber der Wadenwölbung	35	40.5	„

Am 19. VIII. wird von Prof. v. Hacker die Operation ausgeführt in Chloroformmischnarkose (Heroin 0,01). Nach sorgfältiger Reinigung des Operationsfeldes wird bei nicht elevierter Extremität die Esmarch'sche Binde über der Wade angelegt. Dadurch erhält man eine venöse Stauung des Beinendes, welche allfällig zur beliebigen Füllung der Venen im Operationsgebiete verwendet werden kann. Hart an der Leistenbeuge wird die zweite Schnürung vorgenommen. Nach derselben ist die Pulsation verschwunden, und das Aneurysma erschlafft. Der Hautschnitt wird in der Mitte der Kniekehle geführt. Nach Durchtrennung der Haut und des Fettpolsters gelangt man auf den Nervus tibialis und an dessen Innenseite auf die mächtige, schlaff gefüllte Vena popl., welche beim Versuche der Ablösung seitlich einreisst und hierauf mit mehreren zarten Umstechungen versorgt werden muss. Jetzt gelangt man zu dem durch die Esmarch'sche Blutleere schlaff gewordenen Aneurysmasack. Vorsichtig wird derselbe stumpf herauspräpariert, und die eintretenden kleinen Gefässe werden ligiert. An der lateralen Seite reisst der Sack trotz aller Vorsicht ein, und aus dem Einrisse entleert sich ein braunes Blutwasser, und drängen sich geschichtete, schalenförmige Gerinnsel hervor. Durch diesen Sackriss gelingt die Orientierung über die Weite und Ausdehnung des Sackes, sowie über den Abgang von Gefässen und dadurch wieder seine Freilegung leicht. Die austretende Arterie wird von den umgebenden Weichteilen auf eine Strecke von ca. 2 cm befreit, doppelt ligiert und unterbunden. Hierauf sucht man die Art. poplitea gegen den Adduktorenschlitz hin freizupräparieren. Nach einigen Schwierigkeiten, da nach dieser Richtung hin sich der Sack weiter nach aufwärts erstreckt, gelingt dies, die Art. wird auch hier doppelt ligiert und durchtrennt, und hierauf der Sack entfernt. Da bei Oeffnung der peripher angelegten Esmarch-Schnürung die früher verletzte Vene sich als durchlässig erweist, wird sie ligiert. Dann wird auch der centrale komprimierende Schlauch entfernt, und wegen Blutung werden noch einige Ligaturen und Umstechungen vorgenommen. Das Bein erscheint nach 2—3 Minuten livid verfärbt, nach 6—7 Minuten hat sich die Cirkulation in ihm wieder hergestellt. Tamponade der über faustgrossen Wundhöhle mit Jodoformgaze. Bis auf eine 4—5 cm lange Drainageöffnung in der Kniefurche wird die Haut vernäht. In leichter Beugestellung des Knies wird hierauf ohne jegliche Kompression der Verband mit seitlichen Späh-

nen, um die Bewegungen zu verhindern, angelegt. Warme Tücher, Wärmeflasche. Gleich nach der Operation ist der Spannungsschmerz im Knie behoben. Pat. klagt über Parästhesien im Fusse.

Am Tage nach der Operation hustet der Pat. und hat Atembeklemmungen. Die Temperatur stieg auf 39° bei einem Pulse von 116. Da man über beiden Unterlappen der Lungen diffuses Rasseln hört, erhält er einen Wickel über Thorax und Schultern sowie Infus. Senegae. Am 24. VIII. entleert sich bei dem Verbandwechsel aus der Drainageöffnung Eiter. Die seitlichen Streifen werden erneuert und die Fäden entfernt. In der Folgezeit bewegen sich die Temperaturen zwischen 36.4 und 37° trotz reichlicher eitriger Sekretion. Das Strecken des Knies verursacht Schmerzen. Da aus diesem Grunde das Knie immer gebeugt und so höher liegt als die Schenkelbeuge, kann trotz der Drainierung der Eiter nicht abfliessen und so wird Pat. täglich zweimal verbunden. An der Stelle, an welcher vor der Operation die Digitalkompression gemacht worden war, bildete sich seit dem 2. IX. ein Knoten, der am 5. IX. central erweicht erscheint. Daher wird er an diesem Tage unter lokaler Anästhesie incidiert, wobei sich viel Eiter entleert. Beim Setzen hat Pat., der sich sonst ganz wohl fühlt, leichte Schmerzen im N. ischiadicus. Am 27. IX. konnte das Drain weggelassen werden, nachdem bisher immer noch etwas Eiterung bestanden hatte. Die Wundhöhle heilte nun in der weiteren Folge durch gesunde Granulationen aus, und am 1. XI. 00 wurde der Pat. geheilt entlassen. Im Laufe des Jahres 1903 stellte er sich in der Klinik wieder vor; er hat beim Gehen keine Beschwerden und kann alle Bewegungen im Kniegelenke ausführen. In der Nackengegend hat er ein ungefähr kirschgrosses Aneurysma der A. occipitalis, das er sich später operieren lassen will.

Bei einem 50jährigen Reisenden mit Diabetes insipidus war spontan ein Aneurysma art. popliteae aufgetreten. Durch die Digitalkompression der Art. fem., handbreit unter dem Lig. Poupartii also unterhalb des Abganges der Art. profunda, ausgeführt, wurden die Pulsationen im Sacke merklich schwächer. Wie sich bei der Operation ergab, hatten sich in demselben bereits reichliche schalenförmige Gerinnsel durch diese Therapie gebildet. Sofort nach der Exstirpation waren die Spannungsschmerzen im Knie behoben. Der Wundverlauf wurde durch Pneumonie und Eiterung verzögert. Auch an der Stelle, an welcher die Digitalkompression ausgeübt worden war, bildete sich ein Abscess, welcher unter Lokalanästhesie eröffnet werden musste. An der Extremität traten keine Störungen ein. Die Beweglichkeit im Kniegelenke war eine vollkommene, die Heilung eine radikale. 3 Jahre später stellte sich derselbe Pat. mit einem spontan aufgetretenen Aneurysma art. occipitalis von Kirschengrösse vor.

4. Ein 27 j. Schlosser, der früher stets gesund gewesen war, blieb am 23. IV. 03 beim Absteigen von einer Leiter auf der letzten Sprosse mit dem linken Fusse hängen, wobei er mit gedrehtem Oberkörper mit dem Rücken zu Falle kam. Unmittelbar nach dem Unfalle hatte Pat. keine Schmerzen oder Beschwerden. Ungefähr 14 Tage später traten jedoch Schmerzen in der Kniekehle auf, in welcher Pat. nun eine knopfförmige Anschwellung bemerkte. Dieselbe wuchs bis zur jetzigen Grösse, um seit einem Monate konstant zu bleiben. Die Bewegungen im Kniegelenke kann Pat. leicht und ohne Schmerzen ausführen. Wegen der manchmal auftretenden erwähnten Schmerzen kommt Pat. am 18. VI. 03 ins Innsbrucker Krankenhaus.

Status: Pat. ist von kleiner Statur, muskelstark, ganz gut genährt. Herz und Lunge sind gesund. Keine Zeichen von Lues, welche auch vom Pat. entschieden in Abrede gestellt wird. Die linke Kniekehle zeigt eine flache Vorwölbung; die Haut über derselben ist nicht gerötet; bei der Palpation ist eine mit dem Arterienpulse synchrone Pulsation zu fühlen, die auch in transversaler Richtung deutlich ist. Der Puls ist ober- und unterhalb des Aneurysmas leicht zu fühlen. Bei Beugung des Knies erfolgt keine Aenderung in der Pulsation.

Es wird anfangs durch 15 Minuten später durch 20 Minuten 3mal täglich die Art. poplitea komprimiert. Pat. klagt darauf über Schmerzen und Parästhesien in der linken unteren Extremität. Er hat das Gefühl als stände er in einem Schaff mit heissem Wasser, oder als ob der Fuss abgestorben wäre. Auch das Gehen giebt Pat. nach der Kompression als schmerzhaft an. 54 Tage nach dem Unfalle wird am 9. VII. die Operation ausgeführt (Dr. Plattner). Unter Esmarch'scher Blutleere wird in Chloroformnarkose ein ca. 10 cm langer Schnitt geführt. Nach Durchtrennung der Haut und Fascie wird das Aneurysma isoliert. Die einmündenden kleineren Arterienäste werden unterbunden und durchtrennt, die starke Vena poplitea, welche mit dem Sacke innig verwachsen ist, wird reseciert. Nach doppelter Unterbindung der Art. fem. am oberen und unteren Pole gelingt es leicht, das in toto herauspräparierte Aneurysma zu entfernen. Nach der Naht der tiefen Teile wird die Hautnaht ausgeführt. 5 Minuten nach der Abnahme des Esmarch'schen Schlauches hat sich die Cirkulation in der unteren Extremität wieder eingestellt, nur die grosse Zehe erscheint etwas anämisch. Das linke Bein wird auf eine Volkmann'sche Schiene gelagert.

Am Operationstage Nachmittag hat Pat. eine Temperatur von 39.2; auch in den nachfolgenden 7 Tagen hat er noch Fieber. Unter demselben trat am 4. Tage p. oper. am ganzen Körper ein Urticariaausschlag auf in Form von grösseren und kleineren ganz unregelmässigen Flecken, die zum Teil eitrigpustulös erscheinen. Die Wunde zeigt stark eiterige Sekretion, wegen welcher am 5. Tage nach der Operation alle Nähte entfernt, und die Wunde feucht verbunden wird. Unter einer

starken Abführkur lässt das Fieber nach und heilt die Urticaria ab. Die Wunde zeigt geringe Sekretion, und die Granulationsbildung beginnt. Jetzt wird mit Airolgaze trocken verbunden. In der Extremität ist keine Cirkulationsstörung zu bemerken. Der Pat. wird täglich gebadet. So kann am 22. Tage nach der Operation die Wunde sekundär ohne Randanfrischung geschlossen werden. 7 Tage später werden die Nähte entfernt, worauf die Ränder wieder auseinanderweichen. Dieselben werden nun durch Heftpflasterstreifen einander genähert und legen sich besonders in der Mitte gut an einander. Die Wunde granuliert aus, und 44 Tage nach der Operation wird der Pat. geheilt entlassen.

Durch eine Zerrung der Weichteile in der Kniekehle trat in derselben bei einem vorher vollständig gesunden 27jährigen Schlosser mit gesundem Herzen, weichen, elastischen Gefässwänden, ohne luetische Anzeichen, welche Erkrankung entschieden in Abrede gestellt wird, eine knopfartige Anschwellung auf. Die Untersuchung ergab ein Aneurysma art. popliteae. Bei der Digitalkompression klagte Pat. in den ersten Tagen über Schmerzen und Paraesthesien im Beine. Am Nachmittage nach der Exstirpation trat eine Temperatursteigerung auf 39,2 auf. Das Fieber hielt durch 7 Tage an; die Wunde zeigte eitrige Sekretion und am ganzen Körper trat ein Urticariaausschlag auf. Nach einer Abführkur heilte derselbe ab, die eitrige Sekretion wurde geringer. Die angelegte Sekundärnaht hielt nicht; die Wunde heilte p. s.

Dass es auch bei gesunden Arterien besonders der unteren Extremitäten wegen ihrer exponierten Lage zur isolierten Zerreissung der Tunica intima allein oder in Gemeinschaft mit der Media durch blosse Zerrungen, vorzüglich nach Mildner (5) durch bedeutende und schnelle Zerrungen bei gleichzeitiger Fixierung des Gefässes kommen kann, zeigt Herzog (5). Eine solche isolierte Zerreissung der inneren Arterienhäute kann dann nach Herzog zur Bildung eines Aneurysmas führen, sobald die geschwächten Wände dem Andrange des Blutstromes nachgeben, welcher den klaffenden Querspalt des Risses noch erweitert durch Ablösung der Intima oder Media von ihrer Unterlage.

III. Aneurysmen der Art. femoralis.

5. Ein 23j. Metzger stach sich am 20. XI. 99 aus Unvorsichtigkeit die Spitze seines Metzgermessers in die Gegend des Anfangstückes der Art. fem.; der Stich ging einen Querfingerbreit unterhalb der Mitte des Lig. Poupartii durch die Weichteile ca. 2 cm in die Tiefe. Pat. fühlte das Blut über seinen Schenkel rinnen, und dasselbe spritzte aus

der Wunde; er lief von der Arbeit fort ca. 40 m weit und hielt auf die blutende Stelle seine Hose und Hemd, bis ein Anderer ihm ein Guldenstück reichte, das er auf die Wunde legte und fest darauf drückte. Da er sich schwindelig und dabei schwach fühlte, legte er sich zu Bette. Auf Veranlassung des herbeigeholten Arztes, der einen Verband anlegte, wurde er ins Spital gebracht, in welchem er mehrmals erbrach. Am 3. Tage nach der Auswaschung und Vernähung der Wunde wurde der Verband gewechselt. Geblutet hat dieselbe nicht mehr. Als am 5. Tage der Verband wieder gewechselt wurde, zeigte sich, dass die Naht nicht gehalten hatte. Es wurde hierauf angeblich bis zur Verheilung jeden 2. Tag eine gelbe Salbe aufgelegt. 35 Tage nach der Verletzung am 4. I. 00 kommt Pat. wegen einer Geschwulst, die sich an der Stelle der früheren Wunde bildete, in die Klinik nach Innsbruck.

Status: Pat. ist kräftig gebaut und gut genährt. Herz und Lungen sind gesund. Der Urin erweist sich frei von Eiweiss und Zucker. Im Trig. Scarpae befindet sich eine Geschwulst, welche bei äusserer Beobachtung die Grösse einer Haselnuss hat, die sich aber bei der Palpation als eigross herausstellt. Der palpierende Finger fühlt die Geschwulst rythmisch nach allen Richtungen sich vergrössern und verkleinern und in der Geschwulst ein deutliches Schwirren und Summen, das auch bis in eine Entfernung von $^3/_4$ m zu hören ist. Bei der Auskultation über dem Tumor hört man einem systolischen lauten Geräusche ein leiseres diastolisches ohne Unterbrechung folgen. Der Umfang des linken Oberschenkels in der Höhe des oberen Drittel des Femur gemessen beträgt 50 cm, des rechten 49 cm. Es bestehen keine Schmerzen, keine Parästhesien.

Um den kollateralen Kreislauf sich ausbilden zu lassen, wurde beschlossen, die temporäre Kompression der Art. fem. am Poupart'schen Bande anzuwenden. Dadurch konnte man hoffen, dass während dieser präventiven Kompression die Aeste der Art. obtur., concomitans n. ischiadici, circumflexa ilei, die Arteriae pudendae ext., Zeit haben würden, sich zu erweitern und die notwendigen Anastomosen einzugehen. Es wurde von der Dauer einer Viertelstunde ansteigend bis zur Dauer von 5 Stunden pro Tag, im Ganzen durch 49 Stunden während 14 Tagen die Digitalkompression ausgeführt. Anfänglich traten nach einer längeren Kompression leichte Zuckungen im Unterschenkel, die sich zu Krämpfen steigerten, sowie fibrilläre Zuckungen im Oberschenkel ein, beides liess später nach. Parästhesien sind nie vorhanden gewesen, auch fühlte sich nach der Kompression die linke untere Extremität nie kälter an als die rechte.

23. I. 00. 54 Tage nach der Verletzung wird die Totalexstirpation unter Chloroformnarkose von Prof. v. Hacker ausgeführt. Längsschnitt vom Poupart'schen Bande nach abwärts 8 cm lang; praeparando wird auf die Arteria fem. eingegangen, dieselbe freigelegt, und um sie eine

nicht zugezogene Ligatur angelegt. Es wird zunächst die Freipräparierung des Sackes von der lateralen Seite vorgenommen; dann wird die Art. profunda, welche in der Höhe des Aneurysmas von der Arteria fem. abzweigte, unterbunden und durchtrennt. Bei dem Versuche nun das Aneurysma emporzuheben, riss die Vena profunda ein, welche nun ebenfalls ligiert wird. Darauf wird die Art. fem. unterhalb des Aneurysmas ligiert, unterbunden und durchtrennt. Da bei der weiteren Loslösung des Aneurysmas aus der Vena fem. eine starke Blutung eintrat, wird auch diese unterbunden. Pat. war infolge des Blutverlustes etwas anämisch geworden und erhielt 4 Kampherinjektionen und 120 gr Kochsalzlösung unter die Haut der Brust injiciert. Darauf besserte sich der Puls; rasch wurde der Aneurysmasack vollkommen ausgeschält, die Art. fem. am oberen Ende doppelt ligiert und durchtrennt. Die Wundhöhle wird tamponiert, vernäht und ein leicht komprimierender Verband angelegt.

Am nächsten Tage erscheint das rechte Bein etwas livid verfärbt, obwohl an den Zehennägeln die Cirkulation sichtbar ist. Die Extremität wird warm gehalten. In den folgenden Tagen wich die livide Verfärbung, die Extremität war immer warm. Pat. klagt über leichte Parästhesien in derselben. Am 6. Tage p. op. wird der Verband gewechselt, der Jodoformgazestreifen erneuert. Einen Tag später wird die Hälfte der Fäden gezogen; im unteren Wundwinkel haben die Fäden durchgeschnitten, und die Wunde klafft hier auf $1^1/_2$ cm. Die Wundsekretion ist eine geringe. Am folgenden Tage werden die übrigen Nähte entfernt, die Wunde irrigiert und neu verbunden. Die Wunde verkleinerte sich nun durch gesunde Granulationen; Pat. konnte 23 Tage nach der Operation ohne Schmerzen — die nach der Operation aufgetretenen Parästhesien hatten sich bald verloren — umhergehen. 35 Tage nach der Operation konnte Pat. geheilt ohne irgendwelche Beschwerden entlassen werden. 3 Jahre später stellte sich Pat. in der Klinik wieder vor; er fühlte sich vollkommen wohl und konnte das operierte Bein, welches etwas schmächtiger als das gesunde erschien, ebenso gebrauchen wie das andere.

Aus Unvorsichtigkeit stach sich ein 23jähriger Metzger die Spitze eines Messers ca. eine Querfingerbreite unterhalb der Mitte des Lig. Poupartii durch die Weichteile. Es bildete sich nach der Verheilung der äusseren Wunde ein Aneurysma art. fem. Bei der die Operation vorbereitenden Digitalkompression traten anfänglich leichte Zuckungen im Unterschenkel, welche sich bis zu Krämpfen steigerten, sowie fibrilläre Zuckungen im Oberschenkel ein. Bei der Exstirpation des Sackes mussten Art. und Vena fem., Art. und Vena prof. doppelt unterbunden und durchtrennt werden. Da der Pat. während der Operation infolge grossen Blutverlustes etwas anämisch geworden war, erhielt er Kampherinjektionen und Kochsalzinfusion.

Einige Tage nach der Operation klagte Pat. über leichte Parästhesien in der Extremität, welche aber bald ganz verschwanden. 3 Jahre nach seiner Entlassung aus dem Krankenhause stellte sich Pat. wieder vor; er konnte das operierte Bein so gebrauchen wie das nicht operierte; ersteres erschien etwas schmächtiger als das gesunde.

6. Ein 22j. Schmied, welcher am 1. X. 03 an der Grazer Klinik zur Aufnahme kam, bekam beim Putzen eines Gewehres vor 2 Jahren einen Schuss in den rechten Oberschenkel. Um den Lauf des Gewehres nämlich, von dessen Ladung niemand eine Ahnung hatte, zu reinigen, fasste es der Pat. mit der linken Hand vorne an der Mündung, während er mit der rechten Hand mit einem Ladstocke in den Lauf einging. Da ging ein Schuss los und dem Manne in den rechten Oberschenkel; auch der ulnare Rand der linken Vola manus wurde verletzt. Der Mann wurde von seinen Eltern verbunden und blieb zu Hause ohne ärztliche Behandlung 4 Wochen bis zur Heilung liegen; die Eltern wechselten den Verband und behandelten die Wunde mit Karbol und Jodoform. Ein Jahr nach dieser Schussverletzung bildete sich an seinem rechten Unterschenkel ein Geschwür, dessen Entstehung Pat. von der genannten Verletzung herleitet. Wegen des Fussgeschwüres begab sich Pat. in Ujsnitz (Ungarn) ins Krankenhaus, in dem er durch 17 Tage in Behandlung stand. Er wurde gebessert entlassen, doch verschlechterte sich der Zustand bald wieder. Beim Gehen und Stehen fühlt Pat. Schmerzen; auch ist die Schwellung an seinem Oberschenkel, welche kurze Zeit nach der Verheilung der Schusswunde aufgetreten ist, nicht zurückgegangen.

Status: Pat. mittelgross, ziemlich kräftig gebaut, Muskulatur mittelmässig entwickelt. Paniculus adiposus mässig. Hautfarbe blass. Lungen überall heller, voller Perkussionsschall, normale Grenzen, gut respiratorisch verschieblich; überall vesikuläres Atmen. Herzspitzenstoss im IV. I.C.R. knapp einwärts der Mamillarlinie. Die relative Herzdämpfung etwas nach rechts verbreitert. Der 1. Herzton an der Spitze etwas dumpf, der 2. Ton klappend, rein. Die rechte untere Extremität im allgemeinen dicker wie die linke. Die Cirkumferenz in der Mitte des Oberschenkels beträgt rechts 53 cm, links 45, in der Mitte des Unterschenkels rechts 41, links 32 cm; oberhalb der Malleolen rechts 24, links 19. An der Vorderseite des rechten Oberschenkels handbreit unterhalb der Inguinalfalte eine Gruppe von unregelmässig angeordneten, eng an einander liegenden, mässig über das Hautniveau sich erhebenden weisslichen Narben. Im Centrum sind die Narben dichter neben einander gelagert als an der Peripherie. Die von den Narben eingenommene Partie wölbt sich flach vor und zeigt deutliche Pulsationen, die mit dem Pulse an der Femoralis synchron sind. Die Venen in der Umgebung bes. an der medianen Seite des Oberschenkels stark geschlängelt, erweitert, und in der Fossa poplitea eine taubeneigrosse Venektasie. Am Unterschenkel sind ebenfalls die Ve-

nen bes. im Bereiche der Saphena major varikös erweitert. Die Haut des Unterschenkels ödematös, in den vorderen Partien pigmentiert. Entsprechend der Mitte der Tibiakante 2 eitrig belegte Geschwüre mit mässig infiltrierten Rändern und teilweise vernarbter Umgebung. Die Länge des Geschwüres beträgt bei dem oberen 6 cm, 2 cm die Breite, bei dem unteren (quergestellt) 6 cm die Länge und 2 cm die Breite. Die auf die vorgewölbte Fläche des Oberschenkels aufgelegte Hand spürt deutlich ein systolisches langgezogenes Schwirren. Bei der Palpation ist in der genannten Gegend ein Tumor nachweisbar, der ziemlich verschieblich und sehr derb ist. Am oberen Pole dieses Tumors ist der Puls der Art. fem. deutlich nachzuweisen, und man hat den Eindruck, dass die Arterie in die vorderen Partien des Tumors übergeht; am unteren Pole ist wieder der Puls der Femoralis deutlich nachzuweisen. Die am Oberschenkel ektasierten Venen zeigen deutliche systolische Pulsationen, und besonders die oben erwähnte Ektasie in der Fossa poplitea zeigt eine deutliche Fortleitung des Schwirrens. Bei der Auskultation der Art. femoralis an der Inguinalfalte hört man ein kontinuierliches lautes Summen und bei festerem Aufdrücken des Stethoskopes laute, metallisch klingende, pfeifende Geräusche. Dieselben sind so laut, dass sie in einer Entfernung von 15 cm vom oberen Stethoskopende deutlich hörbar sind. Auf der Höhe des Tumors ist das Geräusch ein langgezogenes systolisches. Dasselbe Geräusch an Stärke abnehmend lässt sich im ganzen Verlaufe der Art. fem., poplitea, tibialis antica und postica nachweisen; selbst auf der Planta pedis vernimmt das aufgelegte Ohr das Geräusch. Bei Kompression der Art. fem. in der Inguinalfalte verschwinden die Geräusche und Pulsationen in den Venen. Bei senkrecht aufgehobenem Beine bleibt der Füllungszustand der ektasierten Venen beinahe unverändert. An der hinteren oberen Seite des Oberschenkels schimmern durch die Haut 6 Schrotkörner bläulich durch. Bei der Betastung des Tumors hat man den Eindruck, dass nur die vorderen Partien desselben pulsieren, in der Tiefe kann man keine pulsatorischen Bewegungen nachweisen. Der Puls der Art. fem. zeigt unterhalb des Tumors eine deutliche Retardation gegenüber dem oberhalb desselben. Urin frei von Eiweiss und Zucker.

9. X. Es wird die Art. femoralis 10 Minuten lang mittelst einer durch einen Besenstiel niedergehaltenen Pellote von Organtin komprimiert. Auf das Geschwür ein Verband mit essigsauerer Thonerde. — 11. X. 1/4 stündige Kompression der Art. fem. — 12. X. 1/2 stündige Kompression der Art. fem. — 12. X. 1/2 stündige Kompression der Art. fem. — 14. X. Da bei der Pelotten-Kompression die Vene mit komprimiert wird, wird die Digitalkompression durch 1/2 Stunde angewendet und zur Ausbildung von Collateralen täglich wiederholt.

30. X. Operation (Prof. v. Hacker) unter Narkose, Aether und Chloroform zu gleichen Teilen, mit Hilfe des Braun'schen Apparates. Operationsdauer 2 h. Vor der Operation wird durch einen dicken Gummi-

schlauch die Basis der Extremität elastisch umschnürt. Nun wird ein Längsschnitt an der Vorderseite des Oberschenkels von der Mitte des Lig. Poupartii über die grösste Konvexität des Tumors nach unten bis zum Adduktorenschlitz geführt. Nach Stillung der starken Blutung aus den subkutanen erweiterten Venen (Stase) wird der Schlauch gelöst, und nun die Art. femoralis am oberen Pole der Geschwulst freigelegt. Dieselbe ist mächtig erweitert. Doppelte Unterbindung und Durchtrennung derselben unterhalb der Art. profunda. Nachher wird langsam der Tumor teils stumpf teils mit dem Messer aus den umliegenden narbig veränderten Muskeln ausgelöst. Diese Auslösung erweist sich wegen der derben Narbenmassen als sehr schwierig. Nach Auslösung von ungefähr einem Drittel der oberen und seitlichen Peripherie wird zur Freipräparierung des unteren Poles übergegangen. Hier wird ebenfalls zuerst die Art. fem., welche sich als ziemlich verdünnt erweist, freipräpariert, doppelt unterbunden und durchtrennt. Unterhalb derselben kommt dann die mächtige varicös erweiterte Vena fem. zum Vorscheine. Bei der Freipräparierung und Ligierung derselben erfolgt eine mächtige venöse Blutung, welche durch zahlreiche Umstechungen und am Ende durch Tamponade ziemlich gestillt wird. Nun wird vom unteren Pole her die Auslösung der hinteren Fläche des Tumors, die mit den Adduktoren innig verwachsen ist, vorgenommen. Am oberen Pole des Tumors wird die Vena fem. darauf unterbunden und durchtrennt, und der Tumor endgültig entfernt. Die mächtige Wunde wird mit Kochsalz ausgespült und durch Anlegung von tiefen und oberflächlichen Nähten verschlossen. Drainierung der Wunde nach unten mit einem Drain und Jodoformgazestreifen.

Einen Tag nach der Operation betrug die Temperatur 38.4, am 2. 37.8, um dann immer normal zu bleiben. Es kam im weiteren Verlaufe wiederholt zu Nachblutungen. Wegen derselben wurden die Nähte entfernt, und die Wundhöhle tamponiert. Per sec. int. erfolgte eine Verkleinerung der Wundhöhle, und am 22. XII. konnte der Pat. geheilt entlassen werden.

Ein 22 jähr. Schmied bekam beim Gewehrputzen einen Schuss in den rechten Oberschenkel. Die Wunde verheilte in häuslicher Pflege. Nach ihrer Verheilung trat eine Schwellung am Oberschenkel auf. Ein Jahr nach der Schussverletzung bildete sich an seinem rechten Unterschenkel ein Geschwür. Durch Spitalspflege besserte sich dasselbe, rief aber dann bald wieder die alten Beschwerden hervor, wegen welcher sich der Patient in der Klinik aufnehmen liess. Die Diagnose lautete auf: Aneurysma arteriovenosum fem., Ulcus cruris. Bei der Operation, welcher eine tägliche Kompression der Art. fem. unterhalb des Abganges der Art. prof. durch 20 Tage vorausgeschickt wurde, erwies sich die Ex-

stirpation wegen der Verwachsungen mit den derben Narbenmassen der Umgebung als schwierig. Am oberen Pole der Geschwulst bei ihrem Eintritte in den Tumor zeigte sich die Art. fem. mächtig erweitert, während sie am unteren Pole nach ihrem Austritte ziemlich verdünnt erschien. Bei der Freipräparierung und Ligierung der varicös erweiterten Vena fem. erfolgte eine starke venöse Blutung, welche durch zahlreiche Umstechungen und am Ende durch Tamponade ziemlich gestillt wurde. Der Wundverlauf verzögerte sich durch häufigere Nachblutungen, wegen welcher die Wunde eröffnet und die tiefe Wundhöhle wiederholt tamponiert werden musste. Potherat (16) berichtet über einen ganz ähnlichen Fall. Nach einem Schrotschuss in die rechte Leisten- und Unterbauchgegend, welcher unter 6 monatlicher Krankenhausbehandlung geheilt war, war im Niveau des rechten Scarpa'schen Dreieckes ein auffälliges Pulsieren wahrnehmbar. 7 Jahre nach der Verletzung kam Pat. mit einem seit 2 Monaten bestehenden, $3^1/_2$ cm langen, 2 cm breiten, leicht blutenden Unterschenkelgeschwür in Behandlung. Das oberflächliche Venennetz des ganzen rechten Beines war stark erweitert. Der Umfang der rechten Wade mass 30 cm, der der linken 24 cm; die ganze untere rechte Extremität erwies sich als stark verdickt. Im rechten Scarpa'schen Dreieck ein Aneurysma arterio-venosum femorale. Durch Exstirpation desselben mit Unterbindung von 4 zu- und abführenden Gefässstämmen trat vollkommene Genesung ein.

IV. Aneurysma der Art. maxillaris int.

7. Am 19. II. 02 kam an der Innsbrucker chir. Klinik eine 43 j. barmherzige Schwester zur zweitmaligen Aufnahme. Bei der ersten Aufnahme hatte es sich bei ihr um ein von der Unterlippe ausgehendes schweres kavernöses Angiom gehandelt, das nach innen in die Mundhöhle diffus weiter gewachsen war. Beim Oeffnen des Mundes erschien die Schleimhaut der linken Wange bis zum Oberkiefer sich fortsetzend ganz dunkelblau, und ins Innere der Mundhöhle wölbten sich zahlreiche bucklige Geschwülste vor. Hie und da war es schon nach einer Verletzung (Biss in die Wange) zu stärkeren Blutungen gekommen. Seit Monaten war der Gefässtumor zeitweise mittels des Paquelins behandelt worden. Auch bei der Ignipunktur kam es öfters zu stärkeren Blutungen, die nur durch wiederholte Kauterisation gestillt werden konnten. So war dies auch der Fall bei der Kauterisation eines Tumoranteiles an der Umschlagstelle der linken Wangenschleimhaut zur Schleimhaut des Oberkiefers. Durch diese Behandlung war es mit vieler Mühe gelungen, das Weiterschreiten der Gefässneubildung aufzuhalten und eine fast völlige Aus-

heilung mit Bildung zahlreicher derber Narben zu erzielen. Etwa 1/2 Jahr nach Abschluss dieser Behandlung stellte sich Pat. wieder vor, da hie und da an der linken Wangenschleimhaut noch eine bläuliche Stelle aufgetreten sei, und sie wieder etwas im Munde und zwar hoch oben an der Innenseite der linken Wange verspüre. Die Palpation ergab eine vor dem Processus condyloideus des Unterkiefers und unterhalb des Jochbeines in der Tiefe gelegene, kleine, im Umfange von 1 1/2—2 cm deutlich pulsierende Geschwulst. Die Pulsation war an der Wange von aussen her nicht zu fühlen. Daher erschien von vorneherein ein Zusammenhang mit der Art. transversa faciei kaum annehmbar. Am wahrscheinlichsten erschien es, dass es sich um ein Aneurysma der Art. maxillaris int. handle, das wahrscheinlich durch einen tieferen Stich mit dem spitzen Thermokauter, der eine Verletzung der Gefässwand bewirkt hatte, entstanden war.

Am 1. III. 02 Operation (Prof. v. Hacker): Um auszuschliessen, dass die Pulsation etwa von einem Aste der Maxillaris ext. ausgehe, wurde zunächst diese aufgesucht und unterbunden. Dies war vor allem deshalb geschehen, weil es den Anschein gehabt hatte, als würde nach Beendigung der Kompression dieser Arterie, durch welche ein Aufhören der Pulsation im Tumor nie hatte erzielt werden können, in der Geschwulst ein deutlicheres Schwirren auftreten als es während der Kompression bestand. Die doppelte Unterbindung der Art. maxillaris ext. hatte auf die Geschwulst keinen Einfluss. Erst als die Art. carotis ext. frei gelegt, und eine Fadenschlinge um sie herumgelegt worden war, welche durch einen Schieber angezogen wurde und so die Arterie komprimierte, fiel der aneurysmatische Tumor zusammen, und hörte momentan jede Pulsation in der Geschwulst auf. Sofort nach Abnahme des den Faden angezogen haltenden Schiebers traten die Geschwulst und die Pulsationen in derselben wieder auf. Darnach erschien es wohl zweifellos, dass es sich thatsächlich um ein Aneurysma der Art. maxill. int. handle. Jetzt wurde nun die definitive Unterbindung der Carotis ext. vorgenommen, und das Gefäss zwischen den beiden Ligaturen durchtrennt. 26 Tage nach der Operation am 26. III. konnte die Schwester geheilt aus dem Krankenhause entlassen werden.

Bei einer barmherzigen Schwester war es bei der Ignipunktur eines cavernösen Angioms in der Wangenschleimhaut zu einer Verletzung der Art. maxillaris int. mit dem Glüheisen gekommen. Es bildete sich im Verlaufe von ungefähr einem halben Jahre eine ca. kirschengrosse pulsierende Geschwulst, welche wegen ihrer Lage, und da die Pulsationen von der Aussenseite der Wange nicht fühlbar waren, als Aneurysma art. maxillaris int. angesprochen wurde. Bei der Operation wurde die Art. carotis ext. freigelegt und unterbunden. Sofort collabierte das Aneurysma und verschwand das

Schwirren. Pat. konnte 26 Tage später geheilt entlassen werden. Browne (4) unternahm bei einem Aneurysma der Art. max. int., welches nach Verheilung der äusseren Wunde nach einem Hufschlage die rechte Wange und den weichen Gaumen rechterseits vorwölbte, wegen Vergrösserung und Blutungen aus dem Munde die Unterbindung der Carotis communis dext. Nach 4 Wochen konnte der Patient geheilt entlassen werden.

In allen Fällen war eine vollkommene Heilung erzielt worden. Eine Gangrän war niemals eingetreten. Dieselbe wurde wohl in erster Linie verhindert durch die stets ausgiebig vor der Operation geübte Digitalkompression. Diese zwingt nicht nur das arterielle Blut, collaterale Wege aufzusuchen, sondern auch das venöse Blut, einen anderen Abfluss zu nehmen. Nur dadurch ist es zu erklären, dass nach der Unterbindung der Art. und Vena fem., Art. und Vena prof. fem. bei der Exstirpation des Aneurysma art. fem. keinerlei Schädigung der Extremität aufgetreten ist. Auch das Wärmen der Extremitäten durch Wärmeflaschen und heisse Tücher, die Hochlagerung der unteren Extremität mag die Ausbildung der Collateralen günstig beeinflussen. Natürlich wurde stets eine stärkere Kompression durch den Verband vermieden.

Was die zweite Hauptgefahr, die Nachblutung, anbelangt, so ist dieselbe als arterielle Nachblutung bei keinem der Pat. der Operation gefolgt. Zu wiederholten venösen Nachblutungen kam es bei dem 22jähr. Schmiede mit dem Aneurysma arterio-venosum fem.

Das funktionelle Resultat war stets ein vollständiges. Stets konnte die Extremität — gleichgültig, ob obere oder untere —, an welcher die Operation vorgenommen worden war, so gebraucht werden wie die gesunde. Waren in den der Operation folgenden Tagen leichte Parästhesien in der operierten Extremität wiederholt vorhanden, so schwanden diese bald wieder; ebenso die 4 Tage p. op. am ganzen Körper aufgetretene Urticaria bei dem wegen Aneurysma art. popl. operierten Schlosser, welcher bereits während der Digitalkompression in den ersten Tagen über starke Parästhesien im Beine und Fusse geklagt hatte. Dagegen waren die starken Spannungsschmerzen im Knie, welche das spontane Aneurysma art. popl. dem 50jährigen Reisenden verursacht hatte, nach der Operation sofort verschwunden.

So war also bei diesen 6 an den Extremitäten ausgeführten Totalexstirpationen die Heilung eine vollständige. Diese Operation

wird ja auch, nach den Publikationen in den letzten Jahren zu schliessen, in den möglichen Fällen fast ausschliesslich geübt. Bei dem kleinen Aneurysma der Arteria maxillaris int. genügte die doppelte Unterbindung und Durchtrennung der Art. carotis ext. um eine vollkommene Genesung zu erzielen.

Litteratur.

1) v. Bergmann, Zur Kasuistik des arteriell-venösen traumatischen Aneurysma. Langenbeck's Archiv. Bd. LXIX. — 2) Billroth, Eigene Erfahrungen über Aneurysmen an den Extremitäten und am Halse. Wien. klin. Wochenschr. 1893. S. 897. — 3) Birt, On the treatment of traumatic aneurysm by proximal ligature. Brit. med. Journ. 1902. Mars 15. — 4) Browne, Traumatic aneurysm of internal maxillary treated by ligature of common carotid. Brit. med. Journ. 1897. Okt. 9. — 5) Herzog, Ueber traumat. Gangrän durch Ruptur der inneren Arterienhäute. Diese Beiträge Bd. XXIII. Hier citiert Mildner. — 6) Hofmann, Zur operativen Behandlung der Aneurysmen. Diese Beiträge Bd. XXIV. — 7) u. 8) Jacobsthal, Beiträge zur Statistik der operativ behandelten Aneurysmen. II. Das Aneurysma der Arteria subclavia. III. Das Aneurysma der Aorta. Deutsche Zeitschr. f. Chir. Bd. LXVIII. — 9) Kopfstein, Ein Beitrag zur Exstirpation peripherer Aneurysmen. Wien. klin. Rundschau. 1896. Nr. 11—16. — 10) Körte, Freie Vereinigung der Chirurgen Berlins. 111. Sitzung d. 9. Juli 1900. Körte citiert auch den Fall Tillaux und die Tierversuche Sonnenburg's. Centralbl. f. Chir. 1900. S. 1111. — 11) Kübler, Ueber die Exstirpation von Aneurysmen. Diese Beiträge 1892. — 12) Lediard, A case of successful excision of a subclavian aneurysm. Transact. of the clin. soc. of London. Vol. XXXIII. — 13) Morris, Ligation of the abdominal aorta for aneurysm. Annals of surgery 1902 Febr. — 14) Ders., Notes on a case of fusiform aneurysm treated by Matas' method. Annals of surgery 1903 Okt. — 15) Plattner, Ein Fall von Aneurysma der Art. brachialis, geheilt durch Exstirpation des Sackes. Diese Beiträge Bd. XXVI. — 16) Potherat, Anévrisme artério-veineux fémoral, d'origine traumatique. Bull. et mém. de la soc. de chir. de Paris. T. XXV, p. 751, 804, 841. — 17) Schally, Zur Behandlung der Aneurysmen mittels Kompression. Prager med. Wochenschr. 1896. Nr. 51 u. 52. — 18) Shepherd, The treatment of aneurysm of the external iliac artery by digital compression. Annals of surgery 1903 Okt. — 19) Thiel, Aneurysma arterio-venosum der Art. und Vena fem. an der Abgangsstelle der Profundae. Centralbl. f. Chir. 1899. — 20) Treves, Remarks on the surgical treatment of arteriovenous aneurysm. Brit. med. Journ, 1902. Mai 10. — 21) Zahn, Zwei Fälle von operativ geheilten Aneurysmen der unteren Extremität. Münchn. med. Wochenschr. 1898; hier finden sich auch citiert: Ferrari, Delbet und Pirruvano.

XIV.

AUS DER

KÖNIGSBERGER CHIRURGISCHEN KLINIK

DES PROF. DR. GARRÈ.

Ueber die Versorgung des Bruchsackes bei der Radikaloperation von Leistenhernien.

Von

Privatdocent Dr. **Bunge,**
Oberarzt der Klinik.

(Mit 3 Abbildungen.)

Die Schwierigkeiten der Versorgung des Bruchsacks bei der Radikaloperation angeborener Inguinalhernien sind bekannt; sie bestehen darin, dass der Bruchsack nur schwer, häufig überhaupt nicht ohne Nebenverletzungen am Samenstrang ausgelöst werden kann.

Diese Schwierigkeit liegt begründet in der Anatomie des angeborenen Leistenbruches und seiner Entwickelung. Bei der erworbenen Leistenhernie ist der Bruchsack als eine sekundäre Vorstülpung des Bauchfells durch eine dem präperitonealen Zell- und Fettgewebe entsprechende lockere Gewebsschichte lose mit dem als ausgesprochen strangförmigen Gebilde verlaufenden Samenstrang verbunden, lässt sich daher meist leicht von demselben lösen; nur, wenn sich entzündliche Processe abgespielt haben, oder lange Zeit ein Bruchband getragen ist, bestehen festere Verwachsungen der beiden Gebilde untereinander.

Beim angeborenen Leistenbruch liegen die Verhältnisse wesent-

lich anders. Bayer[1]) hat auf diese Verhältnisse eingehend und treffend aufmerksam gemacht. Es sind besonders zwei Punkte in Betracht zu ziehen: einmal ist der als persistierender Processus vaginalis peritonei aufzufassende Bruchsack nicht locker mit der Umgebung verbunden, sondern bildet, infolge Fehlens der dem präperitonealen Fettgewebe entsprechendem Gewebsschicht, mit dem Kremaster und der Fortsetzung der Fascia transversa eine fast unlösbare Schicht: sodann verläuft der Samenstrang nicht als ein kompaktes, strangförmiges Gebilde, sondern ist im Verlaufe des Bruchsackes in seine einzelnen Componenten aufgelöst, fächerförmig über dem Bruchsack ausgebreitet, und sammelt sich erst in der Gegend der Apertura posterior des Leistenkanals zu einem eigentlichen Strang.

Den sich hieraus für die Versorgung des Bruchsackes ergebenden Schwierigkeiten hat man auf verschiedene Weise aus dem Wege zu gehen versucht. Da man den Bruchsack meist nicht auszulösen imstande war, so musste man denselben an Ort und Stelle belassen. musste sich begnügen, denselben möglichst hoch oben zu verschliessen, im Uebrigen eine der gebräuchlichen Radikaloperationen mit Verschluss der Bruchpforte anzuschliessen. Der daraus resultierenden Gefahr der sekundären Hydrocele wurde entweder durch Verschorfung des Endothels des Bruchsacks (Wölfler)[2]) oder durch Drainage nach Resektion eines Längsstreifens aus der vordern Wand (König) bezw. Tamponade vorgebeugt; oder aber man nahm die Gefahr der Hydrocele mit in Kauf und überliess die Beseitigung derselben eventuell einer späteren Operation. Diese Art des Vorgehens hat naturgemäss ihre Nachteile.

Zwei Vorschläge aus neuerer Zeit bestreben sich, diese Nachteile in einfacher Weise zu beseitigen, durch Anwendung des von Jaboulay und Winkelmann für die Radikaloperation der Hydrocele testis angegebenen Princips auf den peripheren Teil des Bruchsackes.

Anschütz[3]) schlägt folgenden Operationsmodus vor: Der Bruchsackhals wird frei gelegt, vorsichtig von der Unterlage abgelöst und auf der Vorderseite etwas nach innen von der Mittellinie

1) Der angeborene Leistenbruch. Berliner Klinik. August 1900.

2) Zur Radikaloperation des freien Leistenbruches. Festschrift f. Billroth. 1892. S. 552.

3) Zur Operation der Scrotalhernien bei Kindern. Diese Beiträge Bd. 35. S. 552.

auf eine kurze Strecke incidiert; die Incision soll nur eben so gross sein, dass der Hoden später durch dieselbe hervorgeholt werden kann. Der Inhalt des Bruchsacks wird reponiert bezw. reseciert, der Bruchsackhals möglichst hoch oben durch eine feine, nur das Peritoneum fassende Tabaksbeutelnaht geschlossen. Durch die Incision am Bruchsackhals wird der Hoden hervorgezogen, der Bruchsack dadurch umgekrempelt, der Hoden in seiner neuen Lage fixiert. Es folgt der Verschluss der Bruchpforte durch Czerny'sche Pfeilernaht oder die Radikaloperation nach Bassini.

Die Resultate, die Anschütz mit dieser vereinfachten Operation erzielte, waren gute; soweit sich ermitteln liess, war kein Recidiv zu verzeichnen. Die Gefahr des Recidivs infolge Persistierens eines Peritonealtrichters erscheint ihm bei Kindern gering, da die serösen Häute bei Kindern eine grössere Tendenz zur Verwachsung haben und da durch hohes Anlegen der Tabaksbeutelnaht der Peritonealtrichter nach seiner Ansicht wahrscheinlich vermieden wird. Bei der Radikaloperation angeborener Leistenbrüche bei Erwachsenen würde sich nach seinem Dafürhalten allerdings zwecks Vermeidung dieses Trichters die Durchschneidung des Bruchsackhalses und Ligatur des centralen Bruchsackendes empfehlen.

Ein ähnliches Verfahren schlägt Kremm[1]) vor: Schnitt auf den Bruchsackhals, nach oben und unten über denselben hinausgreifend. Der Bruchsack wird eröffnet und mit der Fascia herniae propr. bis zum Bruchsackhals freigelegt. Der Bruchsackhals wird möglichst hoch oben durch Tabaksbeutelnaht verschlossen. Der Bruchsack wird nunmehr auf der ganzen Strecke zwischen oberem Hodenpol und Bruchsackhals nach aussen umgeschlagen, sodass die Serosa nach aussen zu liegen kommt. Mit Knopfnähten werden die Serosaflächen des Bruchsacks so zusammen genäht, dass Bruchsack, Fascia transversa und Kremasterschicht nun einen cylindrischen Strang bilden, dessen äusseren Mantel die Serosa des Bruchsacks darstellt. Es folgt die Bassini'sche Radikaloperation.

Kremm behält sich vor, über die mit dieser Methode gewonnenen Resultate an anderer Stelle zu berichten.

Die Vermutung von Anschütz, dass die von ihm empfohlene Bruchsackversorgung in ähnlicher Weise auch anderen Ortes schon mehrfach geübt ist, trifft für unsere Klinik zu. Seit $3^3/_4$ Jahren übe ich im Princip die gleiche Methode der Bruchsackversor-

1) Die Radikaloperation des kindlichen angeborenen Leistenbruches. Centralbl. f. Chir. 1902. Nr. 46.

gung und zwar, wie ich gleich hier bemerken möchte, nicht nur bei angeborenen Leistenhernien von Kindern und Erwachsenen, sondern mit Auswahl auch bei den erworbenen Hernien. Wahrscheinlich ist auch von anderer Seite dieses sehr naheliegende Verfahren verwendet worden.

Wenn ich an dieser Stelle über unsere Erfahrungen berichte, so hoffe ich, wird dies nicht überflüssig erscheinen, vor allem mit Rücksicht darauf, dass unsere Erfahrungen mit denen von Anschütz und Kremm doch nicht in allen Punkten übereinstimmen.

Gleich der zuerst operierte Fall, der eine doppelseitige angeborene Leistenhernie bei einem 5jährigen Knaben betraf, war recht lehrreich. Auf der linken Seite operierte ich ähnlich wie es Kremm in seiner Mitteilung beschreibt. Der Bruchsack wurde überhaupt nicht ausgelöst, sondern in seiner ganzen Länge auf der Vorderseite gespalten und mantelförmig so um den Samenstrang genäht, dass die Serosa nach aussen sah. Diese mantelförmige Umnähung des Samenstranges gelang nur im oberen Teil gut, während der periphere Teil des Bruchsackes sich nicht weit genug nach hinten ziehen liess. Des Weiteren wurde der Bruchsackhals hoch oben ohne Loslösung vom Samenstrang durch Tabaksbeutelnaht, die Bruchpforte nach Bassini verschlossen.

Beim Zurückstopfen des Hodens ins Scrotum fiel mir sofort auf, dass sich in der Nähe des Hodens eine von Serosa ausgekleidete, nur nach oben und vorn zu offene Höhle bildete, an deren peripherstem Punkt der Hoden lag, d. h. dass durch die hier gewählte Art der Bruchsackversorgung die Gefahr einer Hydrocelenbildung nicht ganz beseitigt schien. Da nach unseren Erfahrungen bei der Jaboulay-Winkelmann'schen Hydrocelenoperation die Neubildung einer nur an einer Stelle offenen serösen Höhle die Folge der zu breiten Spaltung des Bruchsackes sein musste, so wählte ich auf der rechten Seite genau das gleiche Vorgehen, wie es Anschütz beschreibt: Der Bruchsack wurde am Hals in der Gegend der Apertura anter. des Leistenkanals mittels kleiner Längsincision eröffnet, der Bruchsackhals hoch oben durch Tabaksbeutelnaht verschlossen, der Verschluss der Bruchpforte nach Bassini ausgeführt. Durch den Schlitz im Bruchsackhals wurde der Hoden hervorgezogen, die so möglichst weit evertierte seröse Fläche des Sacks in dieser Lage durch eine den Schlitz verkleinernde Naht, die Samenstrangsgewebe mitfasste, zu fixieren versucht.

Das Resultat entsprach nach 2 Richtungen hin nicht den Er-

wartungen: auf der linken Seite bildete sich eine Hydrocele, auf der rechten rutschte der Hoden bis dicht an die Apertura ant. des Leistenkanals; abgesehen von den dadurch bedingten Unbequemlichkeiten bildete sich auf dieser Seite im Laufe eines Jahres ein Recidiv der Hernie aus.

Wodurch war nun das Recidiv auf der rechten Seite zustande gekommen? Vor allem, lag die Erklärung für das Auftreten desselben in der gewählten Operationsmethode?

Ich glaube tatsächlich, dass zwei in der Methode begründete Momente zur Erklärung herangezogen werden müssen. Es wurde schon erwähnt, dass der Hoden nach der Operation sich stark nach oben zog und sich dicht an den Leistenkanal anlegte. Das Emporsteigen des Hodens ist leicht verständlich. Je höher man den Bruchsackhals, um ihn möglichst central zu ligieren, eröffnet, um so mehr wird der durch den Schlitz hervorgezogene Hoden die Neigung haben, nach oben zu steigen, infolge der Tendenz des Bruchsacks, sich wieder zu invertieren. Wir haben dieses Emporsteigen des Hodens wie andere Operateure auch bei der Winkelmann'schen Hydrocelenoperation, besonders bei grossen Hydrocelensäcken, da gesehen, wo der Schlitz in der Tuncia sehr hoch angelegt wurde. Wenn auch ein leichtes Emporsteigen des Hodens auf die Dauer keine Beschwerden macht, so kann doch, wie in einem weiteren Falle unserer Beobachtung der Hoden bis dicht an den horizontalen Schambeinast heraufsteigen und durch diese Verlagerung recht unbequem werden. Im vorliegenden Falle von kindlicher Hernie stemmte sich der Hoden geradezu an die verschlossene Bruchpforte an. Ob dieser Druck gegen die verschlossene Bruchpforte direkt zur Entstehung des Recidivs beigetragen hat, will ich nicht entscheiden; wahrscheinlicher ist es wohl, dass die dadurch bedingte straffe Anspannung der im Leistenkanal verlaufenden Samenstranggebilde einen Druck auf den Verschluss der Bruchpforte ausübte.

Wichtiger scheint mir aber für die Entstehung des Recidivs ein zweites Moment zu sein: Die Dicke des Gebildes, das entsteht, wenn man den Bruchsackhals nicht durchschneidet. Verfährt man so, wie ich es analog Anschütz auf der rechten Seite tat, so besteht der durch den verschlossenen Leistenkanal durchtretende Strang aus dem Bruchsack mit seinen sämtlichen Hüllen und den eigentlichen Samenstrangsgebilden, alles zusammengenommen ein recht voluminöser Strang, der einem exakten Verschluss der Leistenpforte hinderlich ist. Die Dicke dieses Stranges verhindert aber

auch ein genügend weites Zurückschlüpfen des Tabakbeutelverschlusses des Bruchsackhalses, sodass in einer Reihe von Fällen sicher ein Peritonealtrichter bestehen bleibt. Da derselbe gerade an die Stelle der Leistenpforte zu liegen kommt, die infolge des dicken durchziehenden Stranges den geringsten Widerstand für die andrängenden Eingeweide bildet, so ist einem Recidiv Tür und Tor geöffnet.

Die beiden erwähnten Nachteile lassen sich jedoch auf einfache Weise umgehen, ohne dass das Princip der Operation geändert zu werden braucht, wenn man

1. den Bruchsackhals quer durchtrennt und dadurch den centralen Bruchsackteil freier beweglich macht.

2. den Hoden durch einen möglichst weit peripher angelegten Schlitz hervorzieht.

Zur Durchtrennung des Bruchsackhalses gehört natürlich, dass derselbe vom Samenstrang isoliert werden kann. Dass aus anatomischen Gründen eine Isolierung in den pheripheren Partien und auch noch während des Verlaufes im Leistenkanal unmöglich sein kann, wurde schon erwähnt. Man kann sich ja nach dem Vorgange Anderer dadurch helfen, dass man die Serosa des Bruchsackhalses von innen vorsichtig incidiert und stumpf nach oben abschiebt. Ich habe dies früher häufiger bei schwer auszulösenden Bruchsäcken getan, habe aber durchaus nicht den Eindruck gewinnen können, dass es dadurch gelingt, den centralen Bruchsack einwandsfrei zu mobilisieren.

Die Isolierung von aussen wird aber sehr leicht, wenn man sich an gewisse anatomische Merkmale hält. Der bei der angeborenen Hernie aufgefaserte Samenstrang vereinigt sich erst in der Gegend der Apertura posterior des Leistenkanales zu einem eigentlichen Strang. An derselben Stelle tritt auch wieder zuerst das präperitoneale Fett auf, das im übrigen Verlauf des Samenstranges und des Brucksackes fehlt. Zieht man nun nach Incision der Weichteile bis auf den Bruchsackhals und Spaltung der Fascie des Obliquus externus im Verlauf des Leistenkanales den von der Unterlage vorsichtig stumpf abgehobenen Bruchsack plus Samenstrang etwas an, so erscheint in der Apertura post. des Leistenkanales der zum Strang vereinte Samenstrang, neben diesem und mit ihm durch lockeres Gewebe und Fettgewebe verbunden der sich trichterförmig ins Peritoneum parietale fortsetzende Bruchsackhals. Ein stärkerer präperitonealer Fettstreifen zieht für gewöhnlich an der medialen

Seite nach der Blase zu. Hat man diese Stelle zu Gesicht gebracht, so ist es spielend leicht, den Bruchsack hier ohne jede Nebenverletzung zu isolieren, cirkulär zu durchtrennen und entweder durch Umschnürung oder durch eine fortlaufende Naht zu verschliessen.

Diese Durchtrennung des Bruchsackhalses hat den weiteren Vorteil, dass jetzt nur noch ein sehr dünner Strang, das Vas deferens mit den Gefässen, durch die zu verschliessende Bruchpforte hindurchgeleitet wird. Ich halte dies für einen grossen Vorteil, der Verschluss der Bruchpforte kann viel exakter erfolgen, die Bruchpforte ohne Schaden viel stärker verengt werden.

Ich kann es nicht für einen Zufall ansehen, dass in einem zweiten Falle, bei dem die Operation in gleicher Weise ausgeführt wurde, wie hier auf der rechten Seite, in noch kürzerer Zeit ein Recidiv auftrat. Ich möchte nochmals betonen, dass ich nicht sowohl die Entstehung des so viel umstrittenen Peritonealtrichters verantwortlich für diese Recidive mache, als den Umstand, dass man einen solchen gerade an die schwächste Stelle der verschlossenen Leistenpforte verlegt, wo durch dieselbe das dicke wurstförmige Conglomerat, bestehend aus Bruchsack, Kremaster, Fascia transversa und den eigentlichen Samenstrangsgebilden, hindurchgeleitet werden muss.

Bevor ich unsere Erfahrungen über die Versorgung des peripheren Bruchsackteils mitteile, muss ich einige Bemerkungen über die Winkelmann'sche Hydrocelenoperation vorausschicken, vor allem über die Art und Weise, wie bei derselben die Heilung zustande kommt.

Das Princip der Operation[1]) besteht bekanntlich darin, dass der Hoden durch einen möglichst kleinen, mehr am oberen als am unteren Pol der Hydrocele gelegenen Schlitz in der Tunica vaginalis propr. soweit vorgezogen wird, dass sich die ganze Tunica nach aussen umkrempelt. Der Schlitz kommt in die Nähe der Samenstrangsinsertion am Hoden zu liegen und wird hier durch Knopfnaht, die das Samenstranggewebe mitfassen kann, so verkleinert, dass die Rückwärtskrempelung der Tunica bezw. der Wiederdurchtritt des Hodens durch den Schlitz unmöglich gemacht wird. Winkelmann glaubt nun, dass bei Reposition des umgekrempelten Sackes samt Hoden die ganze Serosa der Tunica propria nach aussen gewandt bleibt und mit der weitmaschig bindegewebigen Tunica com-

1) Winkelmann, Radikaloperation der Hydrocele. Centralbl. f. Chir. 1898. Nr. 44.

munis verwachsen kann. Ein in den ersten Tagen nach der Operation auftretendes Oedem der Skrotalhaut zeigt, dass die Serosa noch zeitweilig secerniert. Dass eine Verwachsung der Serosa mit der Tunica communis erfolgen kann, ist in der Zwischenzeit durch Illyes [1]) experimentell festgestellt. Die Experimente zeigten auch, dass bei Umkrempelung der Tunica vaginalis die Höhle der Tunica vaginalis bis auf einen kleinen Rest in der Gegend des Nebenhodens thatsächlich verschwindet.

Dass diese für die normale nicht ausgedehnte Höhle der Tunica vagin. geltenden Verhältnisse für die mehr oder weniger ausgedehnte Höhle bei der Hydrocele in gleicher Weise zutreffen, muss ich unbedingt bestreiten. Der Heilungsmodus bei der Winkelmann'schen Operation ist ein wesentlich anderer. An den beigegebenen schematischen Zeichnungen lassen sich die Verhältnisse am einfach-

Fig. 1.

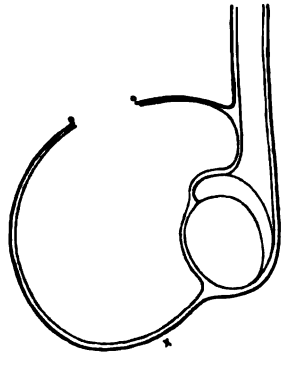

Fig. 2.

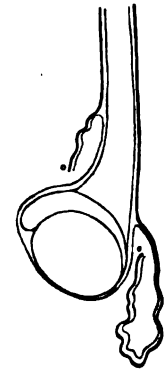

Fig. 3.

sten darlegen. Macht man, wie dies in Fig. 1 angedeutet ist, eine Incision mehr am oberen Pol der Hydrocele und zieht den Hoden weit hervor, so gelingt es zwar bei nicht allzu grossen Hydrocelen, den Sack ganz nach aussen umzustülpen, diese Lage festzuhalten, gelingt aber auf keine Weise. Legt man nun, wie dies Winkelmann vorschreibt, zwecks Verkleinerung des Schlitzes in der Tunica eine oder auch mehrere Nähte, die das Samenstranggewebe mitfassen, und den verkleinerten Schlitz in der Nähe der Samenstranginsertion am Hoden fixieren, so invertiert sich beim Zurückstopfen des Hodens in das Scrotum sofort die ganze vorgezogene Tunica wieder und es entstehen Verhältnisse, wie sie in Fig. 2 dargestellt sind: Unter dem Hoden findet sich eine grössere, über dem-

1) Cit. nach Klaussner. Langenbeck's Archiv Bd. 69.

selben eine kleinere seröse Höhle, die beide an der Stelle, wo der Hoden durch den Schlitz tritt, durch diesen voneinander getrennt, nach aussen, d. h. nach Verschluss der Haut, in das Zellgewebe der Tunica vaginal. commun. münden. Der Hoden, der beim Hervorziehen sich um fast 180° derart dreht, dass der Nebenhoden nach vorn zu liegen kommt, dreht sich beim Reponieren des Hodens ins Scrotum etwas zurück, sodass der Nebenhoden nach oben sieht. Diese Drehung des Hodens, die man auch nach erfolgter Heilung noch leicht in einer grossen Reihe von Fällen für längere Zeit konstatieren kann, gleicht sich später teilweise aus, macht jedenfalls niemals Beschwerden. Von dem Vorhandensein der beiden oben genannten serösen Höhlen kann man sich nach Reposition des Hodens ins Scrotum leicht durch Einführen einer Sonde überzeugen. Je grösser der Hydrocelensack war und je höher am oberen Pol desselben der Schlitz angelegt wurde, um so grösser wird die untere Höhle.

Trotz dieser Verhältnisse, die wir, seit wir darauf geachtet haben, bei jeder Operation einwandsfrei nachweisen konnten, und die auf den ersten Blick ein Recidiv der Hydrocele geradezu herauszufordern scheinen, kommt es zur Ausheilung. Da man nicht annehmen kann, dass nur das viscerale, über den Hoden ziehende Blatt der Tunica propria Flüssigkeit secerniert und durch Verwachsung des ektropionierten Hodens mit der Tunica communis an der weiteren Sekretion gehindert wird, so bleibt nur die Deutung übrig, dass die von der Tunica propria secernierte Flüssigkeit von der Tunica communis aufgesogen wird. Die in den ersten Tagen nach der Operation regelmässig zu findende ödematöse Schwellung der ganzen Scrotalhaut weist ja auch mit Sicherheit auf eine derartige Funktion der äusseren Hodenumhüllungen hin.

Eine ähnliche Auffassung ist schon von Lehder[1]) auf Grund der Erfahrungen an unserer Klinik und auch von Lauenstein[2]) geäussert worden, ohne dass aber die dabei obwaltenden Verhältnisse klar gelegt sind.

In welcher Weise nun die Dauerheilung nach der Winkelmann'schen Operation zu Stande kommt, lässt sich ohne Befunde bei erneuten Operationen oder bei Sektionen nicht sagen, es ist wohl

1) Lehder, Ueber die Behandlung der Hydrocele testis mit besonderer Berücksichtigung der von Winkelmann angegebenen Operationsmethode. In.-Diss. Königsberg 1900.

2) Lauenstein, Ein Recidiv nach der Winkelmann'schen Radikaloperation der Hydrocele. Centralbl. f. Chir. 1901. Nr. 46.

wahrscheinlich, dass die zurückbleibenden Höhlen schliesslich veröden.

Handelt es sich aber bei der Winkelmann'schen Operation für die erste Zeit nur um eine Ableitung des Sekretes der Tunica propria nach der Tunica communis bezw. dartos, so erscheint es zweckmässiger, den Hoden durch einen Schlitz am unteren Pol der Hydrocele hervorzuziehen. Dass dadurch bei aufrechter Stellung und bei herabhängendem Scrotum günstigere Abflussbedingungen geschaffen sind, lehrt ein Blick auf Fig. 3. Es vermeidet diese Lage des Schlitzes auch am besten das lästige Emporsteigen des Hodens, zumal bei grösseren Hydrocelen.

Wir haben bisher bei 3 von unseren Patienten Recidive nach der Winkelmann'schen Hydrocelenoperation gesehen. Dieselben sind recht lehrreich und beweisen das, was ich oben über das Zurückbleiben von serösen Höhlen nach der Umstülpung der Tunica bezw. nach dem Hervorziehen und Fixieren des Hodens ausgeführt habe.

Im ersten Fall, bei dem der Hoden durch einen sehr hoch in der Tunica angelegten Schlitz hervorgeholt war, bildete sich ein Recidiv unterhalb des Hodens aus, sodass der neugebildete Sack direkt am unteren Teil des Hodens hing. Die Entstehung des Recidivs ist auf Grund von Fig. 2 leicht verständlich.

Bei dem zweiten, noch in Behandlung befindlichen Patienten handelte es sich um eine doppelseitige, traumatische Hydrocele, rechts gänseei-, links über faustgross. Die rechte Seite heilte glatt, ohne Recidiv. Auf der linken, die eine seröse Flüssigkeit mit massenhaften Cholestearinkrystallen enthielt, erwies sich bei der Operation die Sackwand leicht verdickt, bedeckt von feinen hämorrhagischen Auflagerungen. Der Hoden wurde durch einen möglichst tief angelegten Schlitz hervorgezogen. In der 3. Woche bildete sich ein Recidiv aus; der Sack wurde durch den fest an die Skrotalhaut angewachsenen Hoden in 2 ungleiche Teile, einen grösseren oberen und einen kleineren unteren geteilt. Eine Punktion ergab serös-hämorrhagischen Inhalt. Es handelt sich in diesem Falle wohl um das Anfangsstadium einer Periorchitis haemorrhagica. Die Aufsaugung der Flüssigkeit durch die weitmaschige Tunica communis bezw. dartos geht nur unvollständig von statten, der Sack kann anscheinend wegen seiner etwas starren Wandungen sich nicht zusammenlegen und nicht obliterieren.

Im dritten Falle entstand ein doppelseitiges Recidiv nach der Operation überfaustgrosser Hydrocelen bei einem 71j. Mann. Auf der einen Seite hatte sich der Hoden vollständig von seiner Fixationsstelle gelöst, war in den Hydrocelensack zurückgeschlüpft. Ein von der Gegend des Ansatzes des Hodens an dem Samenstrang nach der medialen Seite des Sackes

ziehender Strang wies noch auf die frühere Fixationsstelle hin. Auf der anderen Seite waren bei der Operation die gleichen anatomischen Verhältnisse zu konstatieren, wie bei dem zweiten Fall.

Wir haben aus unseren, recht zahlreichen bisher nach Winkelmann operierten Fällen unter Berücksichtigung dieser 4 Fälle von Recidiven zunächst folgende Anhaltspunkte über die Technik und die Verwendbarkeit der Methode gezogen.

1. Die Operation giebt bei kleinen und mittelgrossen (etwa bis gänseeigrossen) Hydrocelen vorzügliche Resultate.

2. Mit Rücksicht auf die stets zurückbleibenden serösen Höhlen neben dem Hoden erscheint es zweckmässiger, den Hoden durch einen Schlitz, der möglichst tief am Hydrocelensack angelegt wird, hervorzuziehen. Der Schlitz soll möglichst klein sein, der Hoden muss einwandsfrei fixiert werden, damit ein Zurückschlüpfen desselben unmöglich gemacht wird.

3. Hydrocelen, bei denen die Sackwand auch nur wenig starr ist und auf der Innenwand stärkere oder auch nur beginnende Veränderungen (Auflagerungen, Verdickungen etc.) zeigt, sind von der Operation auszuschliessen und nach v. Bergmann zu operieren. Aus diesem Grunde werden für die Zukunft die gerade bei uns recht häufig zur Operation kommenden grossen, meist ziemlich starrwandigen Hydrocelen trotz mehrfacher günstiger Resultate, nicht mehr nach Winkelmann, sondern nach v. Bergmann operiert werden.

Alle diese Ueberlegungen, die für uns während der letzten Jahre bei der Ausführung der Winkelmann'schen Operation bereits massgebend waren, veranlassten uns auch, bei der Versorgung des zurückgelassenen Bruchsackes bei der Operation angeborener Leistenbrüche unser Vorgehen entsprechend einzurichten.

Nach Versorgung des centralen Brucksackteiles in der oben beschriebenen Weise und Verschluss der Leistenpforte nach Bassini wurde am vorderen unteren Ende des etwas aus der Wunde hervorgestülpten Bruchsackes eine kleine Incision auf der Kornzange gemacht, dieselbe stumpf mit der Kornzange erweitert und durch diesen Schlitz der Hoden durchgedrängt; eine Kopfnaht verengte diesen Schlitz so weit, dass der Hoden nicht zurückschlüpfen kann. Auf Evertierung der Serosa des Bruchsackes wurde gar kein Gewicht gelegt, da sie sich nach Reposition des Hodens ins Scrotum doch wieder ausglich. Die Hautwunde wurde ohne Drainage geschlossen.

Alle so operierten Fälle sind reaktionslos geheilt, ohne dass eine dauernde Flüssigkeitsansammlung im zurückgelassenen Bruchsack auftrat. Kleinere Flüssigkeitsansammlungen verschwanden in der

Regel nach wenigen Tagen, um nicht wiederzukehren. Wie bei der Hydrocelenoperation zeigte auch hier die Skrotalhaut während der ersten Tage reichliche seröse Durchtränkung, die bald dauernd verschwand.

Fasse ich die Einwände, die ich gegen die Versorgung des centralen Bruchsackendes, wie sie Anschütz und Kremm üben und wie ich sie vor ihnen in dem zuerst operierten Falle ebenfalls ausgeführt habe, zusammen, so sind es folgende: Durch den hoch angelegten Tabaksbeutelverschluss ohne quere Durchtrennung des Bruchsackhalses wird die Entstehung eines Peritonealtrichters nicht verhütet. Derselbe, unter anderen Verhältnissen vielleicht bedeutungslos, wird dadurch zu einer Gefahr, dass er gerade an die schwächste Stelle der Bruchpfortennaht zu liegen kommt, da, wo das dicke Konglomerat von Bruchsack, Kremaster, Fascia transversa und eigentlichen Samenstrangsgebilden durch die Bruchpfortennaht hindurch geleitet wird. Das Durchziehen des Hodens an einem hoch oben angelegten Schlitz im Bruchsack (Anschütz) begünstigt ein Emporsteigen des Hodens und bringt — wie in 2 von unseren Fällen ersichtlich — eklatante Nachteile mit sich. Dem gegenüber vermeidet das jetzt von uns geübte Verfahren die Entstehung des Peritonealtrichters, vor allem, wenn man den Bruchsack an der oben beschriebenen Stelle auslöst. Dass die Auslösung hier spielend leicht ist, wurde schon erwähnt. Es gestattet dieses Vorgehen auch einen absolut sicheren Verschluss der Leistenpforte. Das Durchziehen des Hodens am unteren Ende des Bruchsackes schafft bessere Abflussbedingungen bei einer eventuellen Sekretion der Serosa des Bruchsackes und vermeidet die Dislokation des Hodens. Die von Kremm geübte mantelförmige Umnähung des Samenstranges mit dem Bruchsack ist in einwandsfreier Weise nur möglich, wenn Samenstrang und Hoden vollständig aus ihrem Lager ausgehülst werden. Dabei sind stärkere Blutungen unvermeidlich. Eine gleiche Versorgung des oberen Teiles des Samenstranges allein schliesst die Entstehung einer Hydrocele, wie ich es erlebt habe, nicht aus.

Diese Art der Bruchsackversorgung erscheint mir aber die zweckmässigste bei den erworbenen Hernien von Kindern und Erwachsenen. Es legten ja die mit der beschriebenen Form der Bruchsackversorgung bei angeborenen Hernien gemachten günstigen Erfahrungen den Gedanken nahe, ein ähnliches Vorgehen bei den erworbenen Hernien zu versuchen.

Die Auslösung des Bruchsackes kann auch bei diesen manch-

mal recht mühsam sein, zumal, wenn längere Zeit ein Bruchband getragen ist. Die nach schwieriger und damit meist blutiger Auslösung derartiger Bruchsäcke zurückbleibenden Wunden bieten wegen der vielen notwendigen Ligaturen und der Zerfetzung des Gewebes viel weniger günstige Aussichten für die zur Dauerheilung notwendige primäre Heilung. Die Heilung störende Hämatome sind gerade bei solchen Hernien nicht selten.

Die Versorgung des centralen Bruchsackteiles kann ohne Abweichung in der gleichen Weise geschehen, wie es für die angeborenen Hernien oben beschrieben ist. Auch hier hat sich die Aufsuchung des beschriebenen medial gelegenen präperitonealen Fettstreifens als besonders wertvoll zur Orientierung für eine leichte und rasche Auslösung des Bruchsackhalses erwiesen. Selbst wenn lange Zeit ein Bruchband getragen ist, oder aus anderen Gründen die Auslösung des übrigen Bruchsackes Schwierigkeiten macht, gelingt eine Ablösung des Bruchsackes vom Samenstrang an dieser Stelle spielend leicht.

Die Versorgung des peripheren Bruchsackteiles verlangt aber, wegen der abweichenden Lage des Hodens, ein anderes Vorgehen wie bei den angeborenen Hernien. Hier haben wir, wenn ein grösserer Teil des Bruchsackes zurückgelassen wird, das gleiche Verfahren gewählt, das Kremm für die angeborenen Hernien befolgt: die mantelartige Umhüllung des Samenstranges mit dem Rest des peripheren Bruchsackteiles. Ich spreche absichtlich von einem Rest, da sich ein mehr oder weniger breiter Streifen von der Vorderseite des Bruchsackes, wie schon König betont, stets resecieren lässt. Zur Umnähung des Samenstranges mit dem Bruchsackrest hebt man den Samenstrang in seinem ganzen Verlauf bis zum Ansatz am Hoden aus seinem Lager stumpf heraus und vernäht dann die freien Ränder der Bruchsackserosa hinter dem Samenstrang mit einigen Knopfnähten. Liess sich ein sehr breiter Streifen der vorderen Bruchsackwand resecieren, bleibt also nur ein schmaler Streifen der hinteren Wand am Samenstrang sitzen, so kann diese Umnähung wegfallen, da sich eine neue seröse Höhle nicht bilden kann. Bei angeborenen kindlichen Hernien möchte ich diesem Verfahren nicht das Wort reden. Es ist dazu notwendig, den Brucksack mit seinen sämtlichen Hüllen nebst Samenstrang und Hoden aus dem Scrotum stumpf hervorzuholen, und das geht nie ohne Blutung ab. Unterlässt man das Herausheben des ganzen Bruchsackes in solchen Fällen, so bildet sich wie auf der linken

Seite des oben erwähnten Falles beim Zurückstopfen des Bruchsackes und Hodens eine seröse Höhle oberhalb des Hodens, in der es zu Flüssigkeitsansammlungen kommen kann. In diesem Falle konnte die Hydrocele leicht durch erhöhte Lagerung des Hodens beseitigt werden, die Flüssigkeit floss in das Unterhautzellgewebe und wurde resorbiert, die Hydrocele heilte aus.

Bei erworbenen Hernien von Erwachsenen und auch von Kinderr ist wegen der abweichenden anatomischen Verhältnisse die beim Hervorholen des Samenstranges in seiner ganzen Länge auftretende Blutung viel geringer.

Bestimmte Vorschriften für die einzelnen Fälle lassen sich nicht geben, es genügt, darauf aufmerksam zu machen, dass die Auslösung des Bruchsackes nicht notwendig ist, dass man nur dafür sorgen muss, dass die Serosa des Bruchsackes mit einer frischen Wundfläche in Berührung gebracht wird, damit keine Flüssigkeitsansammlung entsteht. Die Verschiedenartigkeit der Fälle ergiebt von selbst ein wechselndes Vorgehen.

Wir haben mit dieser Art der Bruchsackversorgung durchaus günstige Erfahrungen gemacht und wenden sie überall da an, wo der Brucksack nicht leicht auszulösen ist. Die Operation wird dadurch wesentlich erleichtert und abgekürzt. Alle Fälle sind bisher reaktionslos geheilt.

In den letzten 4 Jahren haben wir 50 mal Veranlassung genommen, bei der Operation von Leistenhernien den ganzen Bruchsack oder Teile desselben zurückzulassen, und zwar 28 mal bei angeborenen Hernien von Kindern, 22 mal bei erworbenen Hernien von Erwachsenen.

Das Operationsverfahren wurde nach Lage des Falles modificiert; bei Kindern entweder der Hoden durch einen Schlitz am unteren Bruchsackende durchgezogen, gelegentlich wurde auch der ganze Bruchsack gespalten, der Hoden ausserhalb des Bruchsackes fixiert, sodass er nicht zurückschlüpfen konnte; bei Erwachsenen wurde meist das Princip der mantelförmigen Umnähung des Samenstranges durch den Bruchsack oder Bruchsackrest gewählt.

Bei den Umfragen, die über die Resultate der mindestens 2 Jahre zurückliegenden Operationen angestellt wurden — lokale Verhältnisse machten eine persönliche Nachuntersuchung leider unmöglich — ist bei Kindern über kein Recidiv, ausser den beiden erwähnten, deren Bedeutung ich schon auseinandergesetzt habe, berichtet worden. Eine Verdickung am Samenstrang soll in einem Fall bemerkbar

sein, in keinem Fall ist eine Hydrocele zurückgeblieben.

Von den Erwachsenen berichtet einer über ein kleines Recidiv der Hernie im oberen Teil der Narbe. Er führt das Recidiv selbst darauf zurück, dass er trotz unseres Verbotes seine schwere Arbeit als Schmied sofort nach der Entlassung wieder aufnahm.

Ein anderer Patient, der doppelseitig, auf einer Seite unter vollständiger Exstirpation des Bruchsackes, auf der anderen unter Belassung und Umdrehung desselben operiert wurde, teilt mit, dass auf der Seite, auf der der Bruchsack exstirpiert wurde, 1 Jahr nach der Operation ein Recidiv begonnen hat. Die Seite, auf der der Bruchsack wegen sehr fester Verwachsungen belassen wurde, ist recidivfrei geblieben. Das Recidiv erklärt sich in diesem Falle fraglos dadurch, dass die breite Bauchmuskulatur sehr dürftig entwickelt war. Es musste, um überhaupt einen muskulären Verschluss der Bruchpforte zu ermöglichen, die Rectusscheide gespalten und der Rectus zum Verschluss der Bruchpforte herangezogen werden.

Soweit sich aus der immerhin geringen Zahl von Operationen ein Schluss ziehen lässt, ist die geschilderte Art der Versorgung des Bruchsackes ohne Einfluss auf das weitere Schicksal des Bruches, soweit ein Recidiv in Frage kommt, eine weitere Bestätigung der bereits von Anschütz citierten Anschauung König's, dass das Zurückbleiben des Bruchsackes im Hodensack für die Frage des Recidivs gleichgiltig ist.

XV.

AUS DER

KÖNIGSBERGER CHIRURGISCHEN KLINIK

DES PROF. DR. GARRÈ.

Muskelsequester nach Pneumokokkeninfektion.

Von

Dr. **Paetzold,**

Oberarzt im Feldartillerie-Regiment Nr. 20, kommandiert zur Klinik.

Ueber den Pneumococcus Fränkel-Weichselbaum und seine mannigfaltigen Lokalisationen im menschlichen Körper sind von seiner Entdeckung an die interessantesten Mitteilungen gemacht worden, die alle beweisen, dass die Lungen nur einen besonders bevorzugten Angriffspunkt für ihn bilden, dass er im übrigen aber überall Entzündung und Eiterung hervorrufen kann, wo er einen Locus minoris resistentiae findet.

Seiner geringen Empfänglichkeit für dieses Virus verdankt es der Mensch — im Gegensatz zu empfänglicheren Species, z. B. Kaninchen und Mäusen, die nach Infektion mit Pneumokokken an der bekannten Septikämie zu Grunde gehen —, dass er bei dem ubiquitären Vorkommen des Pneumococcus verhältnismässig selten befallen wird, und dass trotz des vielfach nachgewiesenen oder wenigstens sehr wahrscheinlichen Ueberganges der Pneumokokken ins Blut nur selten eine allgemeine Sepsis zum Ausbruch kommt.

Die Pneumokokken finden sich bei einem grossen Procentsatz gesunder Menschen in Mund, Nase, Rachen, den Nebenhöhlen der Nase. Durch die gesunden Tuben können sie in das Mittelohr wandern, hier Otitis erzeugen und weiter die Meningen inficieren. Nachge-

wiesen sind sie in den oberen Luftwegen. Wahrscheinlich finden sie sich, wenn auch in wenig virulentem Zustand in gesunden Lungen. Von pneumonischen Herden können sie leicht die Pleuren inficieren. Von der Pleura durchwandern sie auf dem Lymphwege oder durchwachsen Pericard und Diaphragma, hier Peritonitis, dort Pericarditis erzeugend. In den Peritonealraum gelangen sie auch vom Darm, da sie im Darminhalt und in den Faeces gefunden sind. Durch Fütterungsversuche liess sich feststellen, dass die Pneumokokken den saueren Magensaft lebensfähig wieder verlassen, die intakte Darmwand durchwandern und Peritonitis erzeugen können. Natürlich ist der Uebertritt vom Magen-Darmlumen in den Peritonealraum um so leichter, wenn Carcinom, Geschwüre oder venöse Stase die Darmwand geschädigt haben. Schliesslich ist auch die Infektion des Peritoneums von den weiblichen Genitalien beschrieben.

Gelangen die Pneumokokken in die Blutbahn, so ist natürlich ihre allgemeine Verbreitung gesichert. Man hat sie in der Milz, in Purpuraflecken, in Gelenksynovia, in den Nieren, dem Urin, in der Milch gravider Frauen und im Blut des Fötus nachgewiesen. Häufig rufen sie eiterige Gelenksentzündungen und Periarthritiden, subkutane Abscesse, Endocarditis, Meningitis, Osteomyelitis und Periostitis hervor; seltenere Lokalisationen sind retropharyngeale, perinephritische, Leber- und Muskelabscesse, eiterige Parotitis, eiterige Strumitis, Phlebitis, Periorchitis, Pyocele, im Ovarium und Lig. latum, Endometritis, schliesslich finden sie sich im Bindehautsack und Auge. Häufig war in diesen Fällen eine Pneumonie, Otitis media oder Meningitis die primäre Erkrankung; ebenso häufig liegt aber eine kryptogenetische Infektion vor, und Lungen, Mittelohr, Meningen können erst auf dem Blutwege, wie alle anderen Organe, befallen werden.

Ein Fall kryptogenetischer Pneumokokken-Infektion, welcher in mehrfacher Beziehung interessant ist, wurde in der hiesigen Klinik beobachtet:

Am 20. XI. 03 wurde der 17j. S. aufgenommen. Vater und 3 Geschwister gesund, Mutter soll lungenleidend sein. Pat. bisher stets gesund, erkrankte 14 Tage vorher ganz plötzlich ohne bekannte Ursache mit Fieber, Unwohlsein, Schmerz in beiden Oberarmen und Schultern. Nach einigen Tagen liess das Fieber nach; es blieben stark schmerzhafte Anschwellungen am rechten Oberarm und unterhalb des linken Schulterblattes zurück.

Befund: Grosser, blasser Mann in mässigem Ernährungszustande, Temperatur 37,8, macht schwerkranken Eindruck. Rachen-, Brust-, Bauchorgane normal. — An der Vorderseite des rechten Oberarmes ist fast über die ganze Länge stark schmerzhafte Schwellung und Rötung mit deutlicher Fluktuation, der Humerus scheint verdickt zu sein. Ellenbogengelenk in rechtwinkeliger Beugekontraktur, Pronation behindert, Schulter frei. — Unterhalb des linken Schulterblattwinkels faustgrosse, schmerzhafte Geschwulst mit deutlicher Fluktuation ohne Rötung. Der linke Arm kann im Schultergelenk nur mit grossen Schmerzen wenig bewegt werden. — Diagnose: Osteomyelitis.

21. XI. In Aethernarkose Längsschnitt an der Aussenseite des rechten Oberarmes. Reichlich dicker, grüngelber Eiter. Der Biceps sieht ganz zerfetzt aus, und es finden sich 2 über taubeneigrosse Muskelsequester, von denen der eine noch an einem dünnen Strang hängt, der andere völlig frei ist, Periost des Humerus anscheinend verdickt, nirgends rauher Knochen. Gegenöffnung an der Innenseite des Oberarmes. Drainage. — Ueber die Geschwulst am linken Schulterblattwinkel Längsschnitt. Reichlich Eiter von derselben Beschaffenheit. Im Latissimus dorsi grosser Substanzverlust, im Eiter 2 wallnussgrosse, freie Muskelsequester. Tamponade.

Von beiden Abscessen gesondert, steril aufgefangener Eiter zeigt im Ausstrichpräparat einen Diplococcus, anscheinend mit Kapsel, ähnlich dem Diplococcus lanceolatus, nach Gram positiv. Sofort angelegte Agar- und Bouillonkulturen ergaben am nächsten Tage Reinkulturen desselben Diplococcus; auf Agar wuchsen kleine, bis stecknadelkopfgrosse, weissliche Kolonien, bestehend aus Haufen von lanzettförmigen, nach Gram + Kokken. Tierversuch: 1 ccm einer 24 stündigen Bouillonkultur tötete eine weisse Maus subkutan innerhalb 24 Stunden; im Blut derselben Lanzettkokken mit Kapsel. Die Diagnose Diplococcus pneumoniae Fränkel war somit gesichert.

Eine Eingangspforte für das Virus konnte trotz eigens darauf gerichteter Untersuchung nicht gefunden werden, insonderheit waren Lungen, Ohren, Rachen völlig normal.

Die Temperatur hielt sich in den nächsten Tagen über 38, obgleich beide Wunden sich schnell reinigten und wenig secernierten. — 26. XI. In der linken Glutäalgegend hat sich ein faustgrosser Abscess gebildet. — 27. XI. Incision dieses Abscesses in Aethernarkose. In der Substanz des Glutaeus maximus eine grosse Höhle mit dickem, grüngelben Eiter. Im Eiter ein fast hühnereigrosser, freier Muskel-Sequester. — Untersuchung des Eiters ergiebt dasselbe Resultat wie oben. Seitdem war die Temperatur normal. Die Wunden heilten reaktionslos, so dass Pat. am 3. I. 04 mit kleinen granulierenden Wundflächen entlassen werden konnte. Ein Bericht des behandelnden Arztes vom 25. I. bestätigte die völlige Heilung. Nur eine mässige Bewegungsstörung des rechten Ellenbogen-

gelenkes ist zurückgeblieben.

Drei Punkte machen den Fall bemerkenswert: Der Befund bei der Aufnahme, der im Verein mit der Anamnese eine Osteomyelitis vortäuschte, die intramuskuläre Lokalisation der Pneumokokkeninfektion und die Bildung von grossen sequesterartigen Muskelnekrosen.

Unsere Fehldiagnose, „Osteomyelitis", ist in der Pneumokokkenlitteratur nicht vereinzelt. v. Brunn citiert einen Fall von Hagenbach-Burckhardt, wo infolge starker Schwellung und Fluktuation am Oberschenkel die Diagnose „Osteomyelitis" gestellt wurde. Die Incision ergab einen intermuskulären Abscess, der nicht bis auf den Knochen reichte; aus dem Eiter wurden Diplokokken gezüchtet. Dieser Fall war übrigens mit Pneumokokken-Peritonitis und weiteren Abscessen kompliciert. Bei unserem Kranken hatte der plötzliche Beginn mit Unwohlsein und Fieber und die jetzt vor dem Durchbruch stehenden Abscesse zu der Diagnose „Osteomyelitis" geführt; Röntgenbilder waren nicht angefertigt worden. An die immerhin seltene Infektion mit Pneumokokken zu denken, lag kein Grund vor, da Lungen u. s. w. völlig intakt waren. Starkes Oedem, das für die besondere Form der Pneumokokken-Osteomyelitis als charakteristisch angegeben wird, fehlte in unserem Falle ganz.

Die Lokalisation der Abscesse in den Muskeln mit Zerstörung der Muskelsubstanz ist anscheinend sehr selten, denn in der gesamten Litteratur über Pneumokokkeninfektion finden sich Muskelabscesse bezw. Myositis nur 2 mal erwähnt: von Boulloche und Zamfirescu; leider waren mir beide Arbeiten nur im Referat zugänglich. Betroffen waren in unserem Fall der rechte Biceps, der linke Latissimus dorsi und der linke Glutaeus maximus. Die Entzündung der Muskelsubstanz lähmte natürlich auch die Aktionsfähigkeit, daher die Unmöglichkeit den rechten Unterarm aus der rechtwinkeligen Beugungskontraktur zu strecken und zu pronieren und den linken Arm im Schultergelenk zu bewegen. Nicht so empfindlich schien der erkrankte Glutaeus maximus zu sein, wenigstens waren vorsichtige Bewegungen des Beines in der Hüfte nicht schmerzhaft. Beim Nachlassen der Entzündungserscheinungen wurden Bewegungen im linken Schulter- und Hüftgelenk wieder in vollem Umfange möglich. Die Substanzverluste in der grossen Masse des Latissim. dorsi und des Glutaeus waren offenbar für die Funktion gleichgültig.

Der rechte Biceps, von dem etwa das mittlere Drittel verloren und durch Narbengewebe ersetzt war, hat seine volle Dehnbarkeit nicht wieder erlangt: die Streckung des Vorderarmes ging nur wenig über den rechten Winkel, auch die Pronation ist stark behindert. Beugung und Supination sind gut ausführbar.

Ueberraschend für uns und, wie ich mich überzeugt habe, in der Litteratur kaum beschrieben sind die Muskelsequester, die sich so gleichmässig in allen 3 Abscessen fanden, 2 von Wallnuss-, 2 von Taubenei-, 1 von fast Hühnereigrösse. Bis auf den einen Sequester im Biceps waren sie völlig frei und losgelöst, und der Strang nekrotischer Muskelfasern, an dem der eine hing, liess sich ohne Mühe stumpf zerreissen, sodass auch dieser wahrscheinlich bald spontan ganz frei geworden wäre. Die Sequester waren in allen 3 Fällen von dem erwähnten dicken, grüngelben Eiter — angeblich charakteristisch für Pneumokokkeneiter — umspült. Nach Austupfen des Eiters zeigten sich die fast faustgrossen Höhlen direkt in der Muskelsubstanz. Die die Wand bildenden Muskelteile sahen zerfetzt, schmutzig weiss bis graugrün aus, zahlreiche längere oder kürzere nekrotische, ebenso verfärbte Muskelbündel hingen in das Lumen der Höhle. Die Wände der Höhlen bluteten natürlich nicht. Die Muskelsequester von der beschriebenen Grösse, waren schlaff, ebenso gefärbt, teils mehr rund, teils mit hervorspringenden Ecken und Kanten und gleichfalls einzelnen hervorhängenden Muskelbündeln.

Eine ähnliche Beschreibung von Muskelnekrose giebt Ziegler: „Die hämatogenen Entzündungen, welche durch Blutverunreinigungen verursacht werden, gehören grösstenteils bakterischen Infektionen an . . . Bei eitrigen Entzündungen kann es schliesslich zur Vereiterung des Muskels kommen. Der Muskel, der zu Beginn der Entzündung stärker gerötet und geschwellt war, beginnt sich zu verfärben, wird rot, braun und gelb und graugrün gefleckt, weich und zerreisslich und kann schliesslich zu einer graugelben oder gelben oder durch Blutbeimischung braunen oder graugrünen, breiigen Masse erweichen, welche noch Fetzen nicht völlig aufgelöster, aber macerierter Muskelstücke enthält. Weiterhin bilden sich Abscesse, bald nur ein einziger, bald zahlreiche, sodass ein ganzer Muskel von kleineren und grösseren Abscessen durchsetzt wird, zwischen denen das noch erhaltene Muskelgewebe verfärbt, grau oder gelb, oder grünlich, oder schmutzigbraun aussieht.“ Hier ist auch nur von „Fetzen nicht völlig aufgelöster, aber macerierter Muskel-

stücke" die Rede; Muskelsequester sind nicht erwähnt.

Bei der Durchsicht der mikroskopischen Präparate war mir Herr Dr. Lebram vom hiesigen pathologischen Institut behilflich, dem ich hier meinen besten Dank dafür ausspreche. Wir fanden folgendes:

Im Centrum der Muskelsequester ist wenig, in der Peripherie reichlich interstitielles Oedem und Leukocyteninfiltrat. In dem Exsudat ist eine Unmenge von Bakterien, von denen einzelne in ihrer Form morphologisch nicht genau zu definieren, die meisten jedoch als deutliche Diplokokken zu erkennen sind. Die Arterien der Muskelstücke sind thrombotisch verstopft; in den Thromben sind Bakterien nicht vorhanden. Die Thromben sind sehr fibrinreich; überall ist ein deutliches Fibrinnetz sichtbar. An verschiedenen Stellen findet man in der Umgebung von thrombotisch verschlossenen Gefässen Hämatoidin.

Die Muskelfasern selbst sind an einzelnen Partien regellos gegen einander angeordnet, in anderen Partien liegen sie mehr regelmässig neben einander. Von Kernfärbung ist nirgends etwas zu sehen, jedoch ist bei starker Vergrösserung eine Querstreifung fast überall vorhanden.

Zwischen den Muskelfasern liegen Abscesse. In einzelnen dieser Abscesse ist eine vollständige Nekrose und Einschmelzung bereits eingetreten. Die Abscesse enthalten Bakterien, wie oben. An einer Stelle eines Abscesses ist in den nekrotischen Process ein thrombotisch verschlossenes Gefäss mit hineingezogen, das deutlich ebenfalls in toto der Nekrose anheimgefallen ist.

Eine ähnliche und, soweit mir die Litteratur zur Verfügung stand, die einzige Beschreibung eines Muskelsequesters giebt Lorenz.

Hier fanden sich bei der Sektion eines an Staphylokokkenpyämie gestorbenen Kranken multiple Muskelabscesse; in einem derselben im linken Gastrocnemius war ein haselnussgrosser Sequester von brauner Farbe, bestehend aus nekrotischer Muskulatur, von Hämorrhagien durchsetzt; die Muskelfasern kernlos, zum Teil wachsartig degeneriert, vielfach zerklüftet, ohne Querstreifung; teils normale Form mit Querstreifung. Auch das interstitielle Gewebe hat die Kerne verloren. An vielen Stellen sind die Muskelfasern weit auseinander gedrängt, teils durch Hämorrhagien, teils durch zellige Infiltration, die nachträglich wieder zu Grunde gegangen ist. Dazwischen reichlich netzartige Fibrinmassen. Nur an wenigen Stellen noch Reste von Kernen polynukleärer Leukocyten sichtbar. Ueberall Mikrokokkenkolonien eingestreut, die in rundlichen Haufen im interstitiellen Gewebe liegen oder häufig im Sarkolemm um die nekrotischen Fasern herum eingelagert sind.

Nach Lorenz gehört zu den häufigsten Formen der eiterigen Myositis die embolische. Auch in unserem Fall ist der Grund für diese eigenartige Sequestrierung der Muskelstücke mit Sicherheit in einer embolischen Verstopfung des zuführenden Gefässes zu suchen. Die Emboli können jedoch nichts anderes als Pneumokokkenhaufen gewesen sein. Für Embolien anderer Art liegen keine Anhaltspunkte vor. Der Nachweis der Pneumokokken im Blut ist mir allerdings nicht gelungen, einige aus der Fingerkuppe entnommene Bluttropfen auf Agar ausgestrichen blieben steril. Dieses ist nicht wunderbar, denn zum exakten Nachweis von Bakterien im Blut wird allgemein eine Menge von 5—10 ccm gefordert. Das Blut unseres Kranken hat aber unzweifelhaft Pneumokokken enthalten, anders ist die Infektion an 3 räumlich getrennten Stellen nicht zu erklären.

Ueber das Verhalten von Bakterien in den Blutbahnen hat Faulhaber Versuche angestellt. Er untersuchte mikroskopisch und kulturell die Nieren bei einer Reihe von Infektionskrankheiten, unter anderem bei einer Anzahl Pneumokokkeninfektionen. Bei diesen fand er in den Nierenkapillaren die Pneumokokken einzeln, manchmal auch gehäuft. In grösseren Gefässen hafteten sie der Wand an, oder waren auch inmitten der Masse der roten Blutkörperchen, und zwar an Leukocyten haftend, oft in grossen Mengen und Ketten wahrnehmbar.

Nach diesen Befunden ist auch die Möglichkeit, dass solche Kokkenhaufen ein Gefäss embolisch verschliessen, durchaus plausibel. Ich habe in den mikroskopischen Präparaten den verschliessenden Kokkenpfropf zu finden gesucht, doch ohne Erfolg. Die Gefässe fanden sich überall thrombosiert, doch, wie oben erwähnt, die Thromben ohne Kokken. Wahrscheinlich waren diese verstopften Teile der Arterien, von denen aus also die Nekrose beginnen musste, in der zwischen dem Sequester und dem lebenden Muskel liegenden eitrig geschmolzenen Zone mit zu Grunde gegangen.

Zur Unterstützung meiner Anschauung möchte ich auf die Untersuchungen von Fischer und Levy „Ueber die pathologische Anatomie und die Bakteriologie der Lymphangitis“ hinweisen. Die Verfasser fanden „das Lymphgefäss durch einen Thrombus verschlossen, und die Bakterien befinden sich hauptsächlich in diesem Thrombus . . . Einzelne Abschnitte der Thromben erwiesen sich von Mikroorganismen völlig frei. Dies kann jedoch nicht überraschen, wenn wir bedenken, dass eigentlich nur die erste Anlage des Thrombus durch Mikrobien veranlasst zu werden braucht. Der

ursprüngliche Thrombus, einmal gebildet, veranlasst die Lymphe, welche von beiden Seiten den Thrombus bespült, auf rein mechanische Weise, den Gerinnungsprocess einzugehen. Diese Gerinnsel müssen also keineswegs Bakterien enthalten, sie stellen nur eine Verlängerung des primitiven Thrombus dar. Es sind das unserer Ansicht nach ganz analoge Verhältnisse, wie sie für die Thromben der Venen durch die Untersuchungen von Widal betont worden sind."

In dem durch Verstopfung der Arterie in seiner Ernährung gestörten Muskelteile haben nun die Pneumokokken, ehe es zur Ausbildung genügender Kollateralen kommen konnte, ihre pyogene Wirkung entfaltet, die sich äusserlich als akut einsetzende, schwer fieberhafte Erkrankung dokumentierte.

Litteratur.

1) Boulloche, Note sur un cas de myosites déterm. par les pneumocoques. Referat im Centralbl. f. Bakt. u. Pharm. 10. S. 674. — 2) v. Brunn, Pneumokokkenperitonitis. Diese Beiträge Bd. 39. — 3) Faulhaber, Vorkommen von Bakterien in den Nieren. Ziegler's Beiträge Bd. 10. 1891. — 4) Fischer u. Levy, Path. Anat. u. Bakt. d. Lymphangitis. Deutsche Zeitschr. f. Chir. 36. — 5) Lorenz, Die Muskelerkrankungen. Nothnagel's spec. Path. u. Ther. 11. III. — 6) Zamfirescu, Seltene Lokalisationen d. Pneumokokken. Referat in Münch. med. Wochenschr. 1903. S. 576.

XVI.

AUS DER

KÖNIGSBERGER CHIRURGISCHEN KLINIK

DES PROF. DR. GARRÈ.

Ueber ausgedehnte Mesenterialabreissungen bei Kontusion des Abdomens.

Von

Dr. **Rudolf Neumann.**

Eine Mitbeteiligung des Mesenteriums bei schweren Verletzungen des Abdomens durch stumpfe Gewalt als Begleiterscheinung gleichzeitiger Verletzungen des Darmes gehört durchaus nicht zu den Seltenheiten. Wenn sie in Form von mehr oder minder ausgedehnten, zwischen den Blättern des Mesenteriums liegenden Hämorrhagien bestehen, haben sie wohl kaum je irgendwelchen Einfluss auf den sonstigen Verlauf der subkutanen Darmverletzungen. Wahrscheinlich entstehen diese Hämorrhagien meist durch direkte Quetschung, doch ist ihre Entstehung auf Grund gewaltsamer Zerrung durchaus möglich.

Von grösserer Bedeutung sind diejenigen Verletzungen des Mesenteriums, die in mehr weniger ausgedehnten Einrissen, Kontinuitätstrennungen entweder in der Mesenterialachse oder senkrecht zu derselben bestehen. Die erstere Form ist deswegen, weil Zerreissungen grösserer Gefässe bei derselben seltener sind, klinisch weniger von Interesse als die zweite Form der queren Mesenterialeinreissung. Der Verlauf der Gefässe im Mesenterium weist dieser Form der Mesenterialverletzung eine besondere Stellung zu, da bei

derselben Verletzungen der Gefässe mit allen Folgeerscheinungen derselben besonders leicht eintreten werden. Man kann Eichel wohl ohne Weiteres beistimmen, dass der Mesenterialverletzung und, wie ich besonders betonen möchte, gerade der Verletzung des Mesenteriums senkrecht zur Mesenterialachse eine besondere Bedeutung beizumessen ist, „eine grössere jedenfalls, als es gewöhnlich bei Besprechung subkutaner Bauchinhaltverletzungen der Fall ist". Besonderes Interesse haben die isolierten Verletzungen des Mesenteriums ohne gleichzeitige Darmverletzung. Dass auch kleinere Verletzungen, welche primär einen operativen Eingriff mangels prägnanter Symptome überhaupt nicht indicieren, durch die sekundären Folgeerscheinungen (Darmstriktur) Bedeutung erlangen, beweisen die interessanten klinischen und experimentellen Beobachtungen von Schloffer.

Schloffer stellte, angeregt durch eine Beobachtung beim Menschen, wo es nach einer schweren Bauchkontusion zu einer Darmstriktur gekommen war, neben andern Versuchen auch solche über die Bedeutung der Mesenterialabreissung für Entstehung von Darmstrikturen an. Wie aus einer neuerlichen Mitteilung von Schloffer hervorgeht, gelang es ihm zunächst in zwei Fällen, „einmal ein halbcirkuläres, einmal ein vollkommen cirkuläres schmales und tiefgreifendes Geschwür durch Unterbindung der mesenterialen Blutzufuhr zu erzeugen. Auch in drei weiteren Fällen gelang es ihm auf diese Weise, ausgesprochene cirkuläre Narbenstrikturen hervorzurufen. Auf Grund dieser Erfahrungen hält er es für wahrscheinlich, dass unter Umständen die Mesenterialverletzung als solche beim Zustandekommen von Darmstrikturen nach stumpfen Bauchkontusionen beim Menschen als einziges ätiologisches Moment in hohem Masse mit in Frage kommt".

Ein besonderes Interesse haben die ausgedehnten Abreissungen des Darmes von seinem Mesenterialansatz. Schon aus rein anatomischen Gründen ist es klar, dass eine derartige Verletzung besonders schwerwiegend auch in klinischer Hinsicht sein muss. Die Gefahr grösserer Blutung, die Gefahr der infolge Loslösung von der Blutzufuhr in kurzer Zeit drohenden Gangrän mit ihren Folgeerscheinungen macht derartige Verletzungen zu besonders schweren. Die Schwierigkeit einer exakten Diagnose, die Schwierigkeit präciser Indikationsstellung weist dieser Art der Verletzung eine ganz besondere Stellung zu. Es kann nicht Wunder nehmen, dass von allen Fällen isolierter Mesenterialabreissung grösserer Ausdehnung bisher alle, soweit ich durch Nachforschung in der Litteratur

feststellen konnte, tödlich geendigt haben.

Umso interessanter dürfte die Mitteilung eines Falles sein, der wohl die ausgedehnteste[1]) bisher beobachtete isolierte Abreissung des Dünndarms von seinem Mesenterium ohne gleichzeitige Darmverletzung betrifft und der durch Operation geheilt wurde.

Friedrich Rehberg, Arbeitersohn, 12 Jahre alt, aus Königsberg. Am 8. VI. 03 abends 1/28 Uhr glitt Pat. von einem fahrenden Rollwagen auf das Strassenpflaster herab, das Hinterrad ging ihm quer über den Bauch hinweg. Pat. konnte nicht wieder aufstehen, sah den Wagen noch davonfahren, erinnert sich, von einem Manne auf dem Arm nach Hause getragen zu sein. Sodann wurde er bewusstlos, er erbrach, das Erbrochene soll nicht blutig gewesen sein. Während des Ueberfahrens sind Fäces abgegangen. Die Bewusstlosigkeit dauerte 1/4 Stunde, danach klagte er über Schmerzen in der Oberbauchgegend und über Uebelkeit. Er wurde nach der chir. Klinik geschafft.

Status: Mittelgrosser, gracil gebauter Knabe in mässig gutem Ernährungszustande, Fettpolster gering entwickelt, keine Oedeme, keine Exantheme. Haut blass, eine Spur livide schimmernd. Pupillen weit. Puls kaum zu fühlen, ca. 136. Temp. 37°. Thorax gut gebaut, Atmung flach, hauptsächlich costal, angestrengt, stöhnend. Lungen ohne Besonderheiten. Herzdämpfung normal, Aktion beschleunigt, Töne rein. Traube'scher Raum auffallend gross, hochtympanitischer Klopfschall. Leberdämpfung in normaler Ausdehnung vorhanden. Abdomen nicht besonders aufgetrieben, Bauchdecken bretthart gespannt; schon bei leiser Berührung wird starke Schmerzhaftigkeit angegeben. Klopfschall hoch tympanitisch. In den abhängigen Seitenpartien deutliche Dämpfung. Auch über der Symphyse befindet sich eine etwa 3 Finger breite, fast absolute Dämpfung. Die Dämpfung der seitlichen Partien scheint links etwas ausgedehnter zu sein als rechts.

Spontan legt sich der Junge immer in linke Seitenlage, in welcher Lage er weniger Schmerzen zu haben behauptet. In dieser Lage sieht man in der Gegend der rechten Symphysis sacro-iliaca eine flache, ca. handflächengrosse Vorwölbung, die bei Betastung nicht auffallend schmerzhaft ist und sich als knochenhart erweist. Zwischen dieser Vorwölbung und dem rechten Darmbeinkamm lässt sich bei forcierten Bewegungsversuchen deutlich abnorme Beweglichkeit und Krepitation konstatieren. Kompression des Beckens in querer Richtung ist schmerzhaft. Beide Trochanteren stehen gleich hoch. Beine überall normal beweglich. In

1) Bei der Beobachtung von Hermes handelte es sich neben einer Abreissung fast des ganzen Dünndarms vom Mesenterium gleichzeitig um einen Riss des Darmes.

der linken Inguinalbeuge und über der rechten Spin. ant. sup. reichlich Hautabschürfungen. Katheterisierter Harn enthält kein Blut. Pat. erbricht mehrfach gelblich gefärbten Mageninhalt ohne Blutbeimengungen.

Pat. wird zunächst ins Bett gebracht und sorglichst beobachtet. Im Laufe der nächsten Stunden geht die Pulsfrequenz bis auf ca. 160 in die Höhe, die Füllung bleibt dabei leidlich. Das Sensorium ist frei. Sehr quälendes Druckgefühl im Abdomen, ausserordentliche Blässe, Kälte der Extremitäten stellen sich ein, Lippen leicht cyanotisch. Um 12 Uhr nochmaliges Erbrechen, dabei sehr laute Darmgeräusche. Die Spannung der Bauchdecken hat zugenommen, ohne die typische Bretthärte anzunehmen. Die Dämpfungen in den abhängigen Partien sind gestiegen, seitlich bis fast zur Spin. sup., unten bis fast zur Nabelhöhe. Der Puls hat sich in der letzten Zeit auf 160 gehalten.

Da nunmehr eine intraperitoneale Blutung fast sicher gestellt ist, auch eine Darmperforation vermutet wird, wird um 1/22 Uhr Nachts zur Laparotomie geschritten. Operation (Geheimrat Garrè) in Aethernarkose. Laparotomie in der Mittellinie unterhalb des Nabels ca. 5 cm lang; subkutanes Gewebe blutig suffundiert. Sofort nach Eröffnung der Peritonealhöhle fliesst reichlich Blut aus, im Ganzen über 1/2 Liter. Entwickelung der vorliegenden Flexur, an deren absteigendem Schenkel findet sich ein längsovaler, etwa zweimarkstückgrosser Serosariss, die Stelle wird durch einen Péan markiert. Darauf Entwickelung des Dünndarms. Hierbei zeigt sich sogleich die vorliegende Schlinge von ihrem Mesenterium quer abgerissen. Der Mesenterialriss erstreckt sich über grosse Darmpartien; um diese übersehen zu können, wird der Schnitt bis über den Nabel hinaus nach oben verlängert. Nunmehr zeigt sich, dass das Mesenterium eines (wie durch spätere Messung festgestellt wird) etwa 150 cm langen Ileumstückes durchrissen ist. Der Abriss geht distal etwa 15 bis 20 cm an die Valvula iliocoecalis heran, proximal findet sich im Mesenterialriss ein stark spritzendes Gefäss neben zahlreichen, bereits thrombosierten; ausserdem ist hier die Serosa und Muscularis durchrissen und stark zurückgeschoben, so dass hier ein etwa 6 bis 7 cm langer Schleimhautteil nackt vorliegt. Der ganze abgerissene Darmteil wird zunächst herausgelagert und weiter die Bauchhöhle revidiert. Im Mesocolon ascendens einige Blutungen. An der Leber liegen Blutkoagula, die Leber selbst erscheint intakt, desgleichen Milz und Nieren. Netz ohne Besonderheiten. Im Beckenperitoneum an der vorderen Bauchwand ein langer querer Peritonealriss.

Nunmehr wird das spritzende, gefasste Mesenterialgefäss ligiert und in diesem Bereiche der Mesenterialriss in etwa 5 cm langer Strecke durch fortlaufende Naht vereinigt. Desgleichen wird der Serosariss am Colon durch fortlaufende Längsnaht geschlossen. Das abgerissene Darmstück ist seitlich herausgelagert; nachdem die Bauchhöhle sorgfältig ausgetupft ist, die Blutkoagula entfernt sind, wird die Laparotomiewunde in ihren untern zwei Dritteln durch fortlaufende Peritonealnaht geschlossen. So-

dann wird das ganze abgerissene Darmstück abgetrennt, nachdem die Lumina durch einfache Seidenabschnürungen geschlossen sind. Beide nunmehr blinden Darmenden werden übereinander in den oberen Wundwinkel eingenäht (das abführende Ende oben), indem die Darmserosa mit der durchtrennten Bauchdeckenserosa durch fortlaufende Naht vereinigt wird. Vor völligem Schlusse der Peritonealhöhle wird etwa 1/2 l. warme Kochsalzlösung in dieselbe einlaufen gelassen. Darauf Fascienknopfnähte. Tiefgreifende und oberflächlichere Hautnähte. Oberhalb der Därme nur eine Hautknopfnaht. Verband mit steriler Gaze. Etwa gegen Mitte der Operation war der Puls recht klein geworden; Pat. erhielt einige Kampherinjektionen. Dieses verbot umso mehr die primäre Enteroanastomose. Pat. erhält noch auf dem Operationstisch 1/2 l. Kochsalzlösung subkutan unter die Bauchhaut. Der Puls ist ungefähr so wie vor der Operation. Dauer der Operation eine Stunde. Pat. wird ins Bett gebracht, Kopf tief gelagert, Beine mit Flanellbinden eingewickelt. Er erhält kleine Eisstückchen per os.

9. VI. 03. Pat. hat kaum geschlafen, ist ziemlich unruhig; Puls 160, vielleicht etwas besser gefüllt, Aufstossen und Erbrechen sind nicht wieder aufgetreten. Pat. erhält morgens etwas starken Kaffee, Wein, 3/4 l. Kochsalzlösung subkutan. Gegen Mittag zunehmende Unruhe, einmaliges Erbrechen. Pat. hat spontan nicht blutigen Urin entleert. Keine kolikartigen Schmerzen. Lagerung auf Wasserkissen. Nachmittags Temp. 38,2, Puls unverändert um 160 herum. Nochmalige subkutane Infusion von 3/4 l. Kochsalz. Gegen Abend zunehmende Unruhe, Pat. wirft sich im Bett hin und her, phantasiert, giebt dann auch wieder verständige Antworten. Gegen Morgen wird er ruhiger, schläft dann auch etwas.

10. VI. 03. Morgens: Temp. 38,4, Puls zwischen 150 und 160. Pulswelle kräftiger, Gesicht hat etwas Farbe, Zunge feucht, Cyanose der Lippen geschwunden. Gegen Mittag etwas Aufstossen und Auftreten kolikartiger Schmerzen. Verband-Wechsel: Wunde reizlos, Abdomen mässig gebläht. Nach Bestreichen der Nahtlinie mit Xeroformpaste Punktion der zuführenden Darmschlinge mit dünner Nadel. Es entweicht reichlich Gas und etwa 15 ccm nicht blutigen, dünnflüssigen Kotes. Auflegen von steriler Gaze. Aufhören der Schmerzanfälle und des Aufstossens.

11. VI. 03. Morgens Temp. 37,0, Puls 106, regelmässig, kräftiger. Mittags geht die Temp. auf 35,0, es treten auch neue kolikartige Schmerzen und Aufstossen auf. Verband-Wechsel: Nahtlinie reizlos, wird von neuem mit Xeroformpaste bestrichen, hiernach die schliessende Ligatur des zuführenden Darmstückes gelöst. Es entleert sich Flüssigkeit in dünnem Strahl. Sodann wird in das gangränös gewordene Endstück dieses Darmes incidiert und sofort ein fingerdicker Schlauch in das Darmlumen eingeführt und durch eine Seidennaht fixiert. Durch den Schlauch fliesst sehr reichlich grüngelbliche Flüssigkeit mit kleinen Bröckeln ab. Kolikartige Schmerzen und Aufstossen sistieren.

Pat. erhält reichlich Flüssigkeit per os. Durch den hochliegenden Anus praeternat. gehen die Ingesta unvollkommen ausgenützt ab, trotzdem noch Nährklystiere zugegeben wurden, ist der Flüssigkeitsverlust ein sehr grosser; der Junge magert zusehends ab, sein Gesicht bekommt ein greisenhaftes Aussehen.

Am 1. VII. wird die Spornklemme angelegt, um möglichst bald den Anus praeternat. zu schliessen. Nach wenigen Tagen ist eine ca. 4 cm breite Kommunikation nach dem abführenden Dünndarmschenkel zu gebildet; so kann am 15. VII. der operative Verschluss des Darmes vorgenommen werden. Die Darmnaht heilt p. p. und vom 18. VII. an erfolgen regelmässige Stuhlentleerungen per anum. Der Junge nimmt nun infolge der besseren Ausnützung der Nahrung durch die Darmverdauung an Gewicht zu. Entlassung 28. VIII. 03.

Jetzt, ca. 1 Jahr nach dem Unfall erfreut sich der Knabe des besten Wohlbefindens, sieht frisch und gesund aus. Die Laparotomiewunde ist fest vernarbt, keine Spur druckempfindlich. Der Stuhl erfolgt regelmässig, ist von normaler Konsistenz und Farbe. An Schmerzen im Abdomen und zeitweisen Durchfällen leidet Pat. ebenfalls nicht. Er hat erheblich an Gewicht zugenommen.

Es handelt sich also in unserem Falle um die Abreissung eines 150 cm langen Dünndarmstückes vom Mesenterium. Die klinischen Erscheinungen, die zu sofortiger Operation Veranlassung gaben, waren im Wesentlichen die einer intraabdominellen Blutung. Anders konnte die in wenigen Stunden zunehmende, als Zeichen eines steigenden intraabdominellen Ergusses auftretende Dämpfung kaum aufgefasst werden. Sehr wertvoll für die Indikationsstellung zu einem sofortigen Eingriff erwies sich auch in diesem Falle das in neuerer Zeit von Trendelenburg hervorgehobene Symptom der brettharten Spannung der Bauchmuskeln. Die Wahl der Operationsmethode (primäre Anlegung eines axialen Anus praeternaturalis des Dünndarms und sekundäre Schliessung desselben) war durch den desolaten Zustand des Patienten geboten. Vorzügliche Dienste beim Schluss des axialen Dünndarmarmes leistete die Splanchnotripsie mit Hilfe des v. Mikulicz'schen Enterotriben, der die Schlussoperation zu einer bei dem schlechten Allgemeinzustand des Knaben besonders wünschenswert einfachen und gefahrlosen gestaltete.

Eine besondere Besprechung verdient die ausgedehnte Resektion des Darmes. Wie weit man mit Resektionen am Dünndarm ohne Schaden gehen kann, beweisen zahlreiche in der Litteratur vorliegende Angaben.

Nachdem im Jahre 1881 Koeberle die erste grössere Dünndarmresektion gewagt und beschrieben hatte, konnte im Jahre 1894 Trzebicky bereits auf neun weitere Fälle dieser Art hinweisen. Darauf wurde die Frage aufgeworfen, wieviel Dünndarm ohne wesentlichen Schaden für den Organismus reseciert werden dürften. Senn zog als erster zur Entscheidung das Tierexperiment heran. Er resecierte Hunden und Katzen in 7 Fällen verschieden lange Stücke und kam zu dem Resultat, ein Drittel des Dünndarms könne ohne Schaden für das Tier entfernt werden. Diese Versuche wurden von Trzebicky an 28 Hunden wiederholt und dabei gefunden, dass die Resektion der Hälfte des Dünndarms noch gut vertragen wurde, darüber hinaus jedoch Schaden fürs Leben entstand. Auf Grund dieser Versuche und seiner klinischen Erfahrung — er führt 8 Fälle an — spricht sich Trzebicky dahin aus, dass unter Umständen die Resektion der Hälfte des Dünndarms beim Menschen berechtigt sei.

Im Jahre 1896 veröffentlichte Monari weitere Versuche und Erfahrungen über diese Frage; er hält die von Trzebicky angegebene Resektion von 280 cm Dünndarm für vollkommen zulässig, besonders da inzwischen Resektionen von über 300 cm Dünndarm bekannt geworden, die ohne wesentliche Störungen vorgetragen sind:

Resektion von 330 cm Dünndarm bei einem 8j. Knaben, durch Ruggi ausgeführt, von Sagini mitgeteilt.

Resektion von 310 cm Dünndarm, publiciert durch Fantino[1]).

Bei Ruggi's Fall wurde zum ersten Male der Verdauungsvorgang nach der Resektion studiert, und zwar durch Sagini. Riva-Bocci setzte diese Untersuchungen an dem von Fantino publicierten Falle fort. Die chemischen Analysen der Exkremente ergaben, dass bei genügender Diät die Darmfunktionen bald zur Norm zurückkehren, dem Organismus somit keine Gefahr

1) Die ausgedehnteste aller bisher mitgeteilten Resektionen ist wohl die von Obalinski. Er resecierte bei einem 38j. Manne wegen Hernia incarcerata 365 cm Ileum und Coecum, doch starb der Patient nach 24 Stunden, „wahrscheinlich an Collaps".

Die Angabe von Kukulla, dass Monari über eine von v. Bruns ausgeführte Dünndarmresektion von 310 cm Länge berichtet, beruht auf einem Irrtum. Monari erwähnt eine derartige, angeblich von Braun ausgeführte Resektion, doch habe ich auch diesen Fall in der Litteratur nicht auffinden können.

einer fortschreitenden Inanition drohe.

Diese Ansicht bekämpfte Dreesmann 1898 auf der Naturforscher-Versammlung in Düsseldorf. Er war genötigt, bei einem 37jährigen Patienten 215 cm gangränösen Darmes zu resecieren. Hier bewiesen spätere Durchfälle, die freilich nicht schwächten, dass so grosse Eingriffe nicht ohne Einfluss auf den Organismus älterer Personen seien, wo eine ergiebige Kompensation nicht mehr zu erwarten ist.

Späterhin hat dann noch Kukulla in seiner Arbeit über ausgedehnte Darmresektionen an zehn Fällen Nachuntersuchungen angestellt; er zieht aus ihnen folgende Schlüsse: Nur drei Fälle zeigten motorische Darmstörungen (teilweise konstant breiige Stühle, teilweise Durchfälle nach Diätfehlern). Kein einziger dieser zehn Fälle wies Abmagerung auf, alle dagegen Wohlbefinden, einige sogar Gewichtszunahme. Weiterhin stellte er an 31 Fällen ausgedehnter Dünndarmresektionen eine Mortalität von 29% fest.

Nach dem heutigen Standpunkte der Wissenschaft betreffs ausgedehnter Resektionen von Dünndarm gehört also die Entfernung von 150 cm selbst bei einem 13jährigen Knaben durchaus in das Gebiet dessen, was ohne Schaden für den Patienten ausgeführt werden kann, ja, wie die Dinge hier lagen, war es die einzige in Betracht kommende Operation. Das in dieser Länge von seinen ernährenden Gefässen abgetrennte Darmstück wäre unzweifelhaft in kürzester Frist gangränös geworden, der Knabe an Peritonitis zu Grunde gegangen.

Es besteht eine ganze Reihe von Arbeiten, die Versuche wiedergeben, innerhalb welcher Grenzen eine Mesenterialablösung vom Darm ohne Schaden vertragen wird. Ich verweise auf die Arbeiten von Madelung, Rydigier, Zesas, Bier und Tansini. Aus ihnen ist der Schluss zu ziehen: Jede, auch die kleinste Abtrennung dicht am Darme, führt in der Regel zu Gangrän, weit vom Darm entfernte Abreissungen können dagegen ohne Gefahr grössere Dimensionen annehmen, sind jedoch schon in einer Länge von 9 cm suspekt.

Ich komme auf die Beschreibung des Präparates noch zurück, schicke aber hier schon voraus, dass der Abriss in der ganzen Länge so nahe am Darmansatz stattgefunden hatte, dass ganz abgesehen von der Ausdehnung der Verletzung eine Gangrän unvermeidlich gewesen wäre. Demnach war von vornherein die Möglichkeit, dies Darmstück zu erhalten, ausgeschlossen, es musste also geopfert werden.

Gleichwohl kommt es in der Regel bei dieser nicht gerade häufigen Art von subkutaner Abdominalverletzung nicht zur Gangrän des Darmes — wenigstens ist nur eine derartige Beobachtung in der Litteratur niedergelegt (Fall 4 im folgenden), — es pflegen grössere Mesenterialgefässe zerrissen zu sein, und der Patient geht an Verblutung zu Grunde, wenn nicht wie in unserem Falle rechtzeitig eingegriffen wird.

Abgesehen von dem bereits erwähnten Hermes'schen Fall (Fall 9 im folgenden), wo der Dünndarm fast in seiner ganzen Länge vom Mesenterium abgerissen war, eine Resektion also garnicht in Frage kommen konnte, ist dies der schwerste und zugleich erste Fall dieser Art von Verletzung, bei dem die sofortige Laparotomie und ausgedehnte Darmresektion ausgeführt und der Patient dadurch am Leben erhalten wurde.

Ich berichte nun kurz über die Fälle von Mesenterialabreissung, die ich aus der Litteratur gesammelt habe. In allen trat der Tod infolge von Verblutung in verschieden grossen Zwischenräumen — 30 Minuten bis 3 Tage — nach der Verletzung ein. Es entzieht sich der Beurteilung, welche Umstände eine Operation verhinderten, jedenfalls ist nach dem hier berichteten schönen Erfolge für die Zukunft ein weniger trauriger Ausgang derartiger Verletzungen zu erhoffen.

1. H. Chrétien (Gaz. méd. de Paris 1889 Nr. 5. Centralbl. f. Chir. 1889).

47j. Mann, von einem schwerbeladenen Lastwagen überfahren. Bei vollem Bewusstsein und mit nur oberflächlichen Abschürfungen kam Pat. auf die Abteilung Péan's, wo er noch alles erzählen konnte. Sechs Stunden p. tr. Tod bei schwindendem Bewusstsein und unregelmässigem Pulse. Autopsie: Weitgehende Zertrümmerungen der Bauchmuskeln in den tiefen Schichten. Am Dünndarm das Mesenterium so zerrissen, dass eine Schlinge von 30 cm Länge vollständig losgelöst ist. Besonders linkerseits das viscerale Blatt des Bauchfells so abgerissen, dass auf ca. 6 cm die unverletzte Muscularis zu Tage tritt; links eine Zwerchfellshernie, durch die Magen, Netz und Colon transversum (letzteres jedoch nur teilweise) durchgetreten sind. Die Lunge gegen das Mediastinum zu verschoben. Das Netz durch einen Vertikalriss in zwei fast gleiche Hälften geteilt. Darm, Leber, Milz, Nieren, Ureteren intakt. In der linken Seitenbauchgegend ein ausgedehnter subperitonealer Bluterguss. Die in die Brusthöhle hinein dislocierten Organe waren fest abgeschnürt. daher ergoss sich kein Blut aus der Wunde des Netzes.

2. Arnoult (Bull. Soc. Anat. 1845. Coillot 1).

49j. Tagelöhner, in trunkenem Zustande von einem Einspänner überfahren, dessen eines Rad ihm über den Leib ging. Keine Ekchymose am Bauch sichtbar. Schmerzen, Bauch aufgetrieben, Puls schwach, Extremitäten kühl. Tod unter allen Zeichen innerer Blutung 10 Stunden p. tr. Sektion: Vordere Bauchwand gar nicht ekchymosiert, aber ein abundanter intraperitonealer Bluterguss (1½ l.). Darm unverletzt. An der rechten Seite ein ca. 3 cm langer Abriss des Mesenteriums.

3. Bulteau (Bull. Soc. Anat. 1845, Coillot 2).

36j. Mann, mit seinem Bauch zwischen zwei Waggons gepresst. Grosse Prostration. Puls klein, Gesicht blass. Abdomen etwas schmerzhaft, ohne Zeichen von Kontusion (äusserlich). Tags darauf Prostration noch sehr gross, Puls klein, Bauch aufgetrieben, ohne abnorme Dämpfung. Tod 1½ Tage p. tr. Autopsie: Bluterguss in die Bauchhöhle von ca. 1 l. Mesenterium von seiner Darminsertion in einer Ausdehnung von ca. 75 cm abgetrennt. Mesenterialgefässe durch Gerinnsel obliteriert.

4. Longuet (Bull. Soc. Anat. 1873. Coillot 21).

65j. Mann von einem schweren Wagen überfahren, dessen Rad ihm über das linke Bein ging und dasselbe frakturierte. Pat. erklärt, von seiten des gebrochenen Beines nicht zu leiden, jedoch habe er in der rechten Leistengegend, welche der Sitz einer alten, nie durch ein Bruchband zurückgehaltenen, doch immer leicht reponiblen Hernie, die im Momente der Verletzung nicht ausgetreten gewesen sei, grosse Schmerzen. Man findet thatsächlich auf dieser Seite einen Bruchsack, jedoch das Orificium internum lässt den kleinen Finger passieren. Sonst vollständiges Wohlbefinden, Appetit. Tags darauf Unwohlsein, Beklemmung, Nausea. Bauch leicht aufgetrieben, auf Druck schmerzhaft, besonders im rechten Hypochondrium. Unter Tags einige Male grünliche Massen erbrochen. Abends ganz plötzlich grosse Beklemmung und Erbrechen. ½ Stunde später Tod (24 Stunden p. tr.). Autopsie: Bauchhöhle enthält ca. 200 gr Blut. In der Gegend des Coecum hängen die Dünndarmschlingen mit der Bauchwand durch Pseudomembranen zusammen; an dieser Stelle finden sich auch einige Gerinnsel. Beim Auflösen des Dünndarmkonvoluts findet man das Mesenterium in einer Ausdehnung von 7—8 cm parallel dem Rand des sich inserierenden Darmes vollständig durchrissen; der zugehörige Darmteil ist schwärzlich, blutig infiltriert, aber ohne Kontinuitätstrennung. Rechter Leistenbruchsack. Bauchwand um den Ring herum beträchtlich blutig infiltriert. Im übrigen stellenweise Peritonitis.

5. Krause (Gazetta lekarska 27. Centralbl. f. Chir. 1888 S. 891. 1. Fall).

Ein 26j. Bursche kletterte auf eine Telegraphenstange, sprang, als diese zu wackeln anfing, herunter und wurde von der umstürzenden

Stange auf den Bauch getroffen. Nach 12 Stunden Puls kaum fühlbar, Extremitäten kühl, Pupille weit, reaktionslos. Bauch stark gespannt, sehr schmerzhaft, überall gedämpfter Schall. Zunehmende Schwäche. Tod 13 Stunden p. tr. — Autopsie: In der Bauchhöhle viel flüssiges Blut, Peritoneum hyperämisch, Darmschlingen aufgebläht und miteinander lose verklebt. Dicht unterm Duodenum ist das Jejunum vom Mesenterium in einer Länge von 25 cm abgerissen, und einige Zoll weiter ist der Darm wieder 7 cm weit von seinem Gekröse abgetrennt. An beiden Stellen ausgedehnte hämorrhagische Infiltration im Mesenterium. Ringsum leichte entzündliche Reaktion.

6. Krause (Gazetta lekarska 27. Centralbl. f. Chir. 1888 S. 891. 2. Fall).

Ein 52j. Tramwaykondukteur wurde zwischen einen Wagen und eine Barrière gefasst und zu Boden geschleudert. Gleich darauf war er schwach, blass; Puls schwach, 60 pro Minute. Bauch nicht schmerzhaft. Nach 3 Stunden Harndrang, grosse Schmerzhaftigkeit der Blasengegend, mit Katheter wurden nur einige Tropfen Blut entleert. Tags darauf Temperatur 37,0, Puls 116, schwach; Bauch sehr schmerzhaft, besonders in der Blasen- und Coecalgegend. Schall unten gedämpft. Mit Katheter wurden 480 gr blutigen Harns entleert. Am folgenden Tage zunehmende Schwäche. Tod 3 Tage p. tr. — Autopsie: In der Bauchhöhle 1 Pfd. Blut. Peritoneum normal. Das obere Blatt des Mesocoecum eingerissen. 8 cm oberhalb der Valvula Bauhini ist das Ileum in der Länge von 18 cm von seinem Mesenterium abgerissen. Die Mesenterialblätter durch ein Hämatom, das bis zur untern Wand der Blase reichte, auseinander gedrängt. In der Harnblase ziemlich grosse Ekchymosen, sonst alle Bauchorgane normal.

7. Gendrou (Progrès méd. X. 48. 1882. S. J. Bd. 198 S. 66 f.).

25j. Stallknecht, Hufschlag. Pat. stürzte sofort zur Erde; nach 30 Minuten begann Erbrechen, das sich durch die ganze folgende Nacht fortsetzte. Am andern Morgen Haut kühl, Respiration schwer, unregelmässig, 52 in der Minute, kein Erbrechen mehr, aber Uebelkeit. Abdomen aufgetrieben, Bauchhaut nicht verändert; volles Bewusstsein, Ruhelosigkeit. Tod 29 Stunden p. tr. — Autopsie: Bauchwand ganz intakt, kein Extravasat. In der Bauchhöhle eine grosse Menge Gas, etwa 2 l flüssiges Blut und auf dem Netze und zwischen den Dünndarmschlingen mehrere Blutkoagula. Netz und Darmschlingen durch (durchweg neue) Adhäsionen untereinander und an der Bauchwand, resp. dem Zwerchfell angeheftet. Die gesamte Serosa des Dünndarms rot, injiciert und teilweise mit Pseudomembranen belegt. In der Mitte des Dünndarms (2 m vom Coecum entfernt) eine 1 frankstückgrosse Perforationsöffnung, durch die Darminhalt ausgetreten war. Am Mesenterium 3 Zerreissungen; in der Nähe des Coecums eine mit scharfen Rändern, von der Grösse eines 5-Frank-

stückes, die zweite, von der Grösse eines 1-Frankstückes, war von ersterer 6 cm, die dritte, deren Ränder zerfetzt waren, von der zweiten 7 m entfernt. Zwischen den Rissstellen Mesenterium mehrfach zerquetscht. An der ersten Perforation des Mesenteriums fand man das klaffende Lumen eines ziemlich bedeutenden Astes der Arteria meseraica.

8. Chaput (Bull. Soc. Anat. février 1884 Coillot 4).

45j. Kärrner wurde auf der Strasse aufgefunden. Sein Wagen war ihm wahrscheinlich über den Leib gegangen. Collaps, Kälte. Bauch nicht ausgedehnt, aber die Anwesenheit eines beträchtlichen bis zur Mitte zwischen Nabel und Symphyse reichenden Blutergusses nachweisbar. Tod ca. 8 Stunden p. tr. ($7^1/_2$ nach der Aufnahme). — Autopsie: Erguss schwarzen, flüssigen Blutes (ca. 2 l). Kein Darminhalt ausgetreten. Darm gerötet, aber weder Pseudomembranen noch Exsudat vorhanden. Das linke Blatt des Mesenteriums zeigt bei seiner Insertion an der Wirbelsäule einen unregelmässigen Riss von 8 cm Länge und 5 cm Breite. In der Nähe zwei in verschiedene Abschnitte geteilte, aber nicht glattrandige Risse im Darm, in deren Umgebung aber kein Kot ausgetreten ist. Ein starker Zweig der Arteria mesent. infer. ist durchrissen.

9. Hermes (Diese Beiträge Bd. 16. 1896 S. 677).

Ein 40j. Arbeiter fiel aus der Höhe von 3 Stockwerken in die Tiefe und schlug in der Höhe des ersten Stockwerkes noch einmal auf einen vorstehenden Balken auf. Hochgradigen Collaps. Anfangs Bewusstlosigkeit, kommt dann bald zu sich. Beide Oberschenkel gebrochen, heftige Schmerzen zwischen Nabel und Brustbein. Bauchdecken nicht suggilliert, unverändert. Ueber dem ganzen Abdomen heller, tympanitischer Schall, der die Leber- und Herzdämpfung verdrängt. Die Perkussion um den Nabel herum schmerzhaft. Katheterismus: Urin klar, ohne Blut. Tod 30 Min. p. tr. — Autopsie: Bauchdecken unverletzt. Netz zwischen unterem und mittlerem Drittel quer durchrissen und mit Blut imbibiert. In der Bauchhöhle selbst liegen verschiedene aus Fett und Blutkoagulis bestehende Klumpen. Der Dünndarm zeigt 3 cm vom Magen entfernt einen Riss, der ein Drittel der Cirkumferenz beträgt. Bis auf kleine Stellen ist der ganze Dünndarm vom Mesenterium losgerissen, das am Darme zurückgebliebene Mesenterium überall mit Blut imbibiert. Die übrigen Organe sind gesund. Oberschenkelbruch.

Bei den bisher bekannten Fällen von Mesenterialabreissung sind mithin folgende Thatsachen zu berücksichtigen:

Erstens, was die Art der Gewalteinwirkung anbetrifft, so handelte es sich in allen 10 Fällen (ich rechne den von mir publicierten mit ein), um die Einwirkung einer stumpfen Gewalt aufs Abdomen. Fünfmal war es ein Wagenrad, das über den Leib des Patienten hinwegging, zweimal war Quetschung zwischen zwei Waggons, resp.

einem Wagen und einer Barriere die Ursache, je einmal bestand die Gewalt in einem Hufschlag, einer niederstürzenden Stange, einem Sturz aus beträchtlicher Höhe.

Was zweitens die Symptome betrifft, die das Krankheitsbild beherrschten, so traten in allen Fällen die Zeichen einer inneren Blutung: Blässe, Herzschwäche, Auftreibung des Abdomens, Abkühlung der Extremitäten, in unserm Falle ganz besonders ein wachsender intraabdomineller Erguss mehr oder minder in den Vordergrund.

Drittens ist in Bezug auf die eingeschlagene Behandlung vor allem bemerkenswert, dass nur in unserem Falle operativ eingegriffen und dadurch Heilung erzielt wurde, während Zuwarten und Versuch konservativer Therapie in den anderen 9 Fällen keinen einzigen Erfolg aufweist.

Es geht also aus dieser Zusammenstellung hervor, wie wenig Mesenterialablösungen vertragen werden, und wie wichtig es daher ist, bei innerer Blutung sofort zur Laparotomie zu schreiten. Selbst wenn die Patienten nicht wie in den meisten Fällen an dem mehr oder minder grossen Blutverlust zu Grunde gehen, ist, wie Fall 4 beweist, die Eröffnung der Bauchhöhle notwendig, da die Gefahr, dass eine vom Mesenterium abgelöste Darmschlinge gangränös wird, gleich gross ist. Nachdem man in neuerer Zeit dazu neigt, die Indikationen zur frühzeitigen Laparotomie bei Verdacht auf intraabdominelle Verletzung möglichst weit zu stellen, wird man auch derartige Mesenterialverletzungen in Zukunft eher entdecken und zur Heilung führen.

Ueber die Art der Entstehung von Mesenterialabreissungen des Darmes bei Einwirkung solch stumpfer Gewalten, ist noch wenig mitgeteilt.

Während die Aerzte in früherer Zeit bei subkutanen Magen- und Darmverletzungen ihr Augenmerk fast ausschliesslich auf Kontinuitätstrennungen des Ernährungsschlauches richteten, begann man seit Moty[1]), auch die Zerreissungen des Mesenteriums etwas eingehender zu untersuchen. Moty's Arbeit handelt von drei Formen der Darmverletzung bei Kontusionen durch Hufschlag, 1. von dem Ecrasement — er verstand darunter die Durchquetschung, Zermalmung des Darmes zwischen Wirbelsäule und der pressenden Gewalt, wie schon Longuet und Beck; 2. von dem Eclatement — hier

1) Moty, Du traitement des contusions de l'abdom. par. coup de pied du cheval. Archiv. de méd. et pharm. milit. T. 17. Paris 1891.

sollte die Darmwand durch Erhöhung des Innendruckes nach allen Richtungen plötzlich gedehnt werden und platzen; 3. von der von Moty selbst zum erstenmale erwähnten Déchirure, der Abreissung durch Zug. Letztere schildert Moty jedoch nur als eine Abart der Quetschung, des Ecrasement.

Petry erklärt in seiner grossen kasuistischen Zusammenstellung diese Einteilung von Moty für vollkommen zutreffend und nennt die drei Modi: Zerquetschung, Berstung und Abriss durch Zug. Er ist nicht mehr der Ansicht, dass ein Abriss nur eine Modifikation der Quetschung sei, doch geht er auf Mesenterialablösungen nicht ein, spricht hauptsächlich von einer Zugwirkung in paralleler Richtung zur Darmaxe, die zu queren Zerreissungen des Darmes führt.

Auch Eichel vertritt noch das Ecrasement. Eichel hat sich ganz besonders mit Mesenterialverletzungen beschäftigt. Er berichtet über zwei von ihm selbst beobachtete Fälle, die ich kurz anführe:

1. 36j. Bauarbeiter, ist von einem 3½ m hohen Gerüst herab mit dem Leib auf einen Steinblock gefallen. Klagte über starke Schmerzen im Abdomen, kollabierte schnell. — Laparotomie (Prof. Madelung). Beim Eröffnen der Bauchhöhle tritt blutig gefärbte Flüssigkeit heraus, die vorliegenden Darmschlingen stark gerötet, prall gefüllt. In einer Dünndarmschlinge 2 cm langes Loch, aus dem sich grüne Massen entleeren. Das Loch durch zwei Nahtreihen geschlossen. 10 cm weiter ein 3 cm langer Riss durchs Mesenterium, parallel der Darmachse, 1 cm vom Darm entfernt. Der Riss ist schlitzförmig. In seiner Umgebung zahlreiche Blutaustritte. Ein zweiter nicht durchgehender Riss von 1 cm Länge ist 2 cm von dem ersten entfernt. Die Risse im Mesenterium werden genäht. 40 Stunden p. tr. Tod. — Autopsie: Allgemeine Peritonitis. Die Nähte halten fest.

2. 63j. Patient, wurde überfahren und vom Pferde getreten. Pat. schon lange herzkrank. 40 Stunden p. t. Tod unter zunehmender Atemnot und Herzklopfen. — Autopsie: Fettembolie der Lungen, Hypertrophie beider Ventrikel. Sarkom der rechten Niere. Bluterguss im Abdomen, ebenso eine erhebliche Blutmenge im Becken und in der Milzgegend. Im Mesenterium liegen nahe am Darmansatz mehrere längsgestellte Einrisse, die zum Teil von der Serosafläche ins Fettgewebe des Mesenteriums eindringen, zum Teil auch durch die ganze Dicke des Mesenteriums hindurchgehen. Ungefähr in der Mitte des Dünndarms eine kleine Oeffnung, aus der auf Druck Kot quillt.

Die Mesenterialverletzungen in beiden Fällen erklärt Eichel als durch Quetschung entstanden. Zum Beweis dafür führt er noch

Versuche an Hunden an. Er ahmte die Einwirkung einer umschriebenen Gewalt aufs Abdomen durch einen Schlag mit einem Hammer oder einem dicken Stock nach. Bei ausgestreckten Beinen, d. h. gespannter Bauchmuskulatur, und leerem Darm erzielte er damit nichts. Ebenso verhinderte die Spannung der Bauchmuskulatur einen Erfolg bei gefüllten Därmen. Daher band er bei weiteren Versuchen den Tieren die Beine los. Darauf gelang es ihm bei zwei Hunden durch Hammerschlag in der Mittellinie folgende Läsionen hervorzurufen:

1. Mesenterium des Dünndarms ca. 5 cm vom Coecum entfernt auf 3 cm vom Darme abgerissen. Der Darm selber ist unverletzt. Die verletzte Stelle des Mesenteriums liegt direkt oberhalb der Wirbelsäule. Sehr starke Blutung aus den zerrissenen Gefässen.

2. Drei Risse im Mesenterium des Dünndarms, von denen der erste, 1 cm lange, senkrecht zum Darm gerichtete Riss ohne jede Sugillation in den benachbarten Teilen des Darmes war. Beim zweiten, etwas grösseren Riss fanden sich blutunterlaufene Stellen unter der Darmserosa. An der dritten Stelle zeigte sich der Darm selbst an seinem Mesenterialansatz eingerissen, und es ging ein gleichfalls senkrecht zum Darm verlaufender Mesenterialriss bis an die Radix mesenterii ($3^1/_2$ cm lang). Sämtliche Mesenterialrisse lagen in unmittelbarer Nähe der Wirbelsäule.

Eichel gelang es dann auch, durch Schläge in die Lumbalgegend ähnliche Verletzungen zu setzen. Alle erklärt er, wie gesagt, als durch Quetschung entstanden zwischen der stumpfen Gewalt — hier dem Hammer — und der Unterlage, der Wirbelsäule, resp. dem Tische, der Erde etc. Er legte sehr grossen Wert darauf, ob im Momente der Verletzung die Bauchmuskeln gespannt waren. „Grössere Verletzungen bei älteren, schwächlichen Personen stünden vielleicht mit der Schwäche der Bauchdecken in Zusammenhang."

Im Gegensatz zu dieser Auffassung vertritt Neumann die Ansicht, dass es sich in solchen Fällen um Abriss durch Zug handele. Er geht in seiner Arbeit über subkutane Darmrupturen nach Bauchkontusionen ganz besonders auf diesen „Abriss durch Zug" ein. Er macht darauf aufmerksam, dass bei den wenigen in der Litteratur beschriebenen Fällen, bei welchen durch Ueberfahren eine Darmruptur herbeigeführt sei, eine Zugwirkung das Wesentliche gewesen zu sein scheint, und zwar eine Zugwirkung teils in der Längsrichtung des Darmes, teils in der Längsrichtung des Mesenteriums radiär von der Radix desselben zu seinem Ansatze an dem betreffenden Darmabschnitt. Folgen des ersten Verletzungsmodus, in der Längsrichtung des Darmes, seien mehr oder minder vollkommene

Querrisse mit Einrissen des Mesenteriums vornehmlich an Stellen, an welchen mehr fixierte Darmstellen in mehr bewegliche übergingen, wie z. B. an der Flexura duodeno-jejunalis.

Die Folgen des zweiten Verletzungsmodus in der Längsrichtung des Mesenteriums seien Querrisse des Mesenteriums an der Wurzel oder Abreissungen des Darmes von seinem Mesenterialansatze oder Herausreissen von ganzen Stücken aus der Kontinuität des Darmes.

Diese Ausführungen von Neumann sind ausserordentlich bemerkenswert. Es gehört eben[1]) die Verbindung des Darmes mit dem Mesenteriolum in gleichem Sinne zu den physiologischen Fixationspunkten wie die Gegend der Plica duodeno-jejunalis, der Uebergang vom Dünndarm ins Coecum und der von der Flexur ins Rectum. Bei entsprechender Gewalteinwirkung, besonders bei schiefer Richtung der Gewalt, wird daher die Trennung des Darmes von seinem Mesenterialansatz infolge Abrisses durch Zug (Déchirure) und nicht infolge direkter Durchquetschung (Ecrasement) erfolgen. Dass bei unserm Falle die Verletzung durch den Mechanismus der Abreissung entstanden ist, dafür scheint mir der Befund des resecierten Darmstückes zu sprechen.

Das resecierte Darmstück hat am freien Rande des Darmes eine Länge von 150 cm (knapp gemessen). Bei dieser Längenangabe ist zu berücksichtigen, dass proximal- und distalwärts um mehrere Centimeter über die eigentliche Abreissung hinausgegangen wurde, um einwandsfrei lebensfähigen Darm zur axialen Einpflanzung in die Laparotomiewunde zu gewinnen.

An dem resecierten Darmteil lassen sich deutlich zwei Partien unterscheiden, eine grössere, 106 cm lange und eine kürzere, 44 cm lange. An ersterer hängt noch ein im Maximum 3 cm, im Minimum 1 cm breiter Streifen des Mesenteriums, der noch die typischen Endarkaden der Mesenterialgefässe enthält. Der Mesenterialstreifen flacht sich an seinen Endpunkten schnell ab. An dem einen Endpunkte liegt das eine Ende des resecierten Darmstückes, nach der andern Richtung zu setzt sich der noch mit dem erwähnten Mesenterialstück versehene Darmteil in den, wie erwähnt, 44 cm langen fort, der hart am Mesenterialansatz abgerissen ist. An letzterem Darmstück hängt nur in einer Ausdehnung von 6 cm ein im Maximum $1^1/_2$ cm breiter Streifen des Mesenteriums.

Hebt man das resecierte Darmstück an seinem Ende empor, so ist der vom Mesenterium vollständig entblösste Darmteil gestreckt,

1) Wie auch Bunge auf dem letzten Chirurgenkongress betonte.

während der noch mit dem erwähnten Mesenterialstreifen versehene die bekannte halskrausenartige Fältelung zeigt.

Dieses Verhalten scheint mir nicht ohne Belang zu sein für die Deutung des Mechanismus bei der Verletzung. Man gewinnt bei Betrachtung des Präparates durchaus den Eindruck, dass bei der Ueberfahrung ein ganzes Darmkonvolut vom Rade erfasst, in der Richtung der Mesenterialachse gezerrt und so einige Centimeter weit vom Mesenterialansatz vom Mesenterium abgerissen wurde. Beim weiteren Einwirken der Gewalt, die wahrscheinlich für den sich daran anschliessenden Darmteil in mehr schiefer Richtung, beziehungsweise in der Längsrichtung des Darmes erfolgte, ist der sich daran anschliessende Darm direkt am Mesenterialansatz abgerissen.

Eine Lostrennung des Darmes durch direkte Zerquetschung des Mesenteriums muss im vorliegenden Falle für vollständig ausgeschlossen angesehen werden, wofür auch das Fehlen jeglicher Quetschungserscheinungen am Mesenterium und dem resecierten Darmstück spricht.

Zum Schlusse meiner Arbeit sage ich meinem hochverehrten Lehrer Herrn Geheimrat Garrè für die Anregung zu dieser Arbeit und Herrn Dr. Bunge für die gütige Unterstützung bei ihrer Anfertigung herzlichsten Dank.

Litteratur.

Beck, Deutsche Zeitschr. f. Chir. Bd. XI. — Bier, Die Entstehung des Collateralkreislaufes. Virchow's Archiv Bd. 147. — Braun, Ueber die Enteroanastomose als Ersatz der cirkulären Darmnaht. Langenbeck's Archiv Bd. 45. S. 350. — Buddenberg-Boeninghausen, Darmchirurgie bei ungewöhnlichen Lagen und Gestaltungen des Darmes. Deutsche Zeitschr. f. Chir. Bd. 42 u. 43. — Bunge, Zur Pathogenese subkutaner Darmrupturen. Centralbl. f. Chir. 1904. Nr. 27. — Dreesmann, Ueber grössere Darmresektionen. Berl. klin. Wochenschr. 1899. Nr. 16. — Eichel, Ueber Verletzungen des Magendarmkanals. Diese Beiträge. 1898. Bd. 22. S. 219. — Fantino, Contributo allo studio delle estese resecione intestinale. Gazetta med. di Torino. 1896. Nr. 7. — Koeberle, Erste grössere Dünndarmresektion. Centralbl. f. Chir. 1881. — Kukulla, Ueber ausgedehnte Darmresektionen. Langenbeck's Arch. f. Chir. Bd. LX. S. 887. — Madelung, Ueber cirkuläre Darmnaht und -Resektionen. Arch. f. klin. Chir. Bd. 27. — Monari, Experimentelle Untersuch. über Abtragung des Magens und Darmes. Diese Beiträge Bd. 16. H. 2. — Moty, Le traitement des contusions de l'abdom. par coup de pied du cheval. Archiv. de Méd. et Pharm. milit. T. 17. Paris 1891. — Ders., Etude sur les contusions de l'abdomen par coup de pied du cheval. Revue de Chir. 1890. p. 878. — Neumann, Deutsche

Zeitschr. f. Chir. Bd. 64. 1902. H. 1–3. S. 198. — Obalinski, Ueber Laparotomie bei innerem Darmverschluss. Arch. f. klin. Chir. Bd. 48. — Petry, Ueber die subkutanen Rupturen des Magendarmkanals. Diese Beiträge Bd. 16. — Riva-Bocci, La Funzione intestinale dopo una resecione estesa del tenne. Gazetta medica di Torino. — Rydigier, Ueber cirkuläre Darmnaht nach Darmresektion. Arch. f. klin. Chir. Bd. 27. S. 277. — Sauerbruch, Pathogenese der subkutanen Ruptur des Magendarmkanals. Mitteil. aus den Grenzgeb. Bd. XII. H. 1. — Senn, An experimental contribution to intestinal surgery with special reference to the treatement of intestinal obstruction. — Schloffer, Ueber traumatische Darmverengerungen. Mitteil. aus den Grenzgeb. Bd. XII. H. 1. — Trendelenburg, Laparotomie bei schweren Bauchkontusionen. Deutsche med. Wochenschr. 1899. Nr. 40. S. 653. — Trzebicky. Ueber Grenzen der Zulässigkeit von Dünndarmresektionen. Langenbeck's Archiv. Bd. 48. S. 54. — Zesas, Ueber Verhalten des von seinem Mesent. abgelösten Darmes. Arch. f. klin. Chir. Bd. 33. S. 303.

XVII.

AUS DER

KÖNIGSBERGER CHIRURGISCHEN KLINIK

DES PROF. DR. GARRÈ.

Klinische Beiträge zur Kenntnis der Pankreasnekrose.

Von

Dr. **Curt Boehm,**
Assistenzarzt am Diakonissenhause zu Bromberg.

Seit Balser im Jahre 1882 zuerst das merkwürdige Bild der Fettgewebsnekrose beschrieb und in ätiologischen Zusammenhang mit der Pankreasnekrose brachte, hat sich dieser Gegenstand dauernd des lebhaften Interesses der Chirurgen und Pathologen zu erfreuen gehabt. Trotzdem ist auch heute noch die Lehre von der Pankreas- und Fettgewebsnekrose in mancher Hinsicht ungeklärt, gegebene Erklärungen in vielen Punkten hypothetischer Natur und angefochten. Einen entschiedenen Fortschritt unserer Kenntnisse bedeutet die experimentelle Arbeit von Katz und Winkler, die uns einen sichern Blick tun lässt in die Aetiologie und den Zusammenhang beider Affektionen, ferner das grossangelegte, leider erst teilweise erschienene Werk von Truhart, das mit staunenswertem Fleiss die riesige Litteratur in klarer Anordnung zusammenfasst, sichtet und kritisch verwertet.

Vorliegende Arbeit hat den Zweck, der Kasuistik 6 neue Fälle hinzuzufügen, deren 4 mir von Herrn Geheimrat Garrè zur Veröffentlichung gütigst überlassen worden sind. Ein Fall von Herrn Oberarzt Dr. Bunge in Abwesenheit von Herrn Geheimrat Garrè operiert, ist von ihm bereits auf dem Chirurgenkongress 1903 der

Oeffentlichkeit übergeben worden. Die Notizen über den 6. Fall, zu dem Herr Geheimrat Garrè als Consiliarius zugezogen war, verdanke ich der Liebenswürdigkeit von Herrn Dr. Schmidt (Rastenburg), in dessen Privatbehandlung sich der Patient befand.

Nach Oser gibt es für die Pankreasnekrose zwei Hauptentstehungsmodi: Erkrankungen des Pankreas selbst und Erkrankungen in der Umgebung der Drüse.

Zu der ersten Gruppe können wir die Entzündungen, die Blutungen und schwere Traumen rechnen.

Die Entzündungen teilt man nach Körte und Fitz ein in eitrige, hämorrhagische und nekrotisierende oder gangränescierende. Am seltensten soll die eitrige Pankreatitis zur Pankreasnekrose führen.

Die Wege, auf denen Entzündungserreger in die Drüse eindringen können, sind der Ductus Wirsungianus und die Blutbahn.

Das Eindringen von Bakterien durch den Duct. Wirsung. kann nach experimentellen Erfahrungen nur unter einer ganz bestimmten Vorbedingung erfolgen. Der aus der Drüse unbehindert abfliessende Pankreassaft wirkt nämlich direkt baktericid, verliert aber diese Eigenschaft, wenn er zur Stagnation gebracht wird. Es muss also, sollen Entzündungserreger ihren Weg in die Drüse finden können, eine Sekretsperre im Ductus Wirsungianus bestehen.

Muss man schon von vornherein als deren häufigste Veranlassung eine Cholelithiasis mit Sitz des Steines im Diverticulum Vateri oder in dem nach v. Büngner in 95 % aller Leichen durch den Pankreaskopf verlaufenden Teile des Ductus choledochus voraussetzen, so wird diese Annahme durch die praktischen Erfahrungen gestützt. Körte, Gessner, Japha haben auf Grund tabellarischer Zusammenstellungen auf die Häufigkeit des Zusammentreffens von Cholelithiasis mit Pankreas- bezw. Fettgewebsnekrose hingewiesen, P. Fuchs dieselbe neuerdings wieder energisch hervorgehoben. Es hiesse gar zu skeptisch vorgehen, wollte man das Zusammentreffen der beiden Affektionen als ein rein zufälliges hinstellen und den Gallensteinerkrankungen die ihnen gebührende Stellung in der Aetiologie der Pankreasnekrose und der akuten Pankreatitis nicht einräumen. Sie als „häufigste" Ursache der Pancreatitis haemorrhagica zu bezeichnen, wie Fuchs es will, erscheint ohne zahlenmässige Zusammenstellung eines möglichst grossen Materials von Fällen vielleicht jedoch etwas verfrüht. Jedenfalls aber hat Fuchs Recht, wenn er bemerkt, dass jetzt, wo einmal die Aufmerksamkeit auf diesen Punkt gelenkt ist und wo der Forderung Mayo Robson's

Genüge getan wird, die Verlegung des Ausführungsganges beider Drüsen (Leber und Pankreas) mehr zu berücksichtigen, dass sich jetzt auch die Beobachtungen mehren, in denen der sperrende Gallenstein wirklich gefunden wird. (Je 1 Fall von Fuchs-Körte. Robson, Bloodgood, Opie, citiert von Pels-Leusden); nur ist der sperrende Stein oft so klein, dass er mit Leichtigkeit übersehen werden kann. So hatte er in Opies Fall einen Durchmesser von nur 3 mm (cit nach Fuchs).

Das Zustandekommen einer Pankreatitis hat man sich nach Fuchs dann so zu denken, dass durch die Konkremente, resp. durch Rückstauung von Galle in den Pankreasgang ein Katarrh entsteht, der den eindringenden Bakterien den Boden zur Umwandlung der reaktiven in eine eitrige oder hämorrhagische Entzündung ebnet. Vielleicht kommt es auch durch die Einwirkung des stagnierenden Saftes zunächst zu partiellen Parenchymnekrosen, in denen die Bakterien sich festsetzen und von da aus eine ausgedehnte Pancreatitis hervorrufen können. Für den Charakter dieser Entzündung, ob eitrig, hämorrhagisch oder nekrotisierend, ist nach Brentano vielleicht die jeweilig eingedrungene Bakterienspecies verantwortlich zu machen, derart, dass Bact. coli mehr hämorrhagische, Staphylo- und Streptokokken mehr eitrige Entzündungen verursachen.

Dass bei gewissen Fällen die Gallenstauung und der Eintritt von Galle in den Wirsungianus den entzündlichen Process unterstützen, ist sehr wohl denkbar, da es Opie bei Hunden regelmässig gelungen ist, durch Galleninjektion ins Pankreas eine hämorrhagische Entzündung hervorzurufen (cit. nach Pels-Leusden).

Zur Sekretsperre im Pancreas kann es ausser durch Cholelithiasis auch durch katarrhalische Affektionen des Magendarmkanals mit Schwellung der Papilla Vateri kommen, ein Entstehungsmodus für Pankreasentzündungen, der von Ehrich, Langerhans, Simon, Zahn für ihre Fälle in Anspruch genommen wird, und gegen dessen Möglichkeit sich nichts einwenden lässt.

Im Gegensatz zu der geschilderten, bisher eigentlich allgemein giltigen Anschauung hält Truhart das Eindringen von Entzündungserregern durch den Ductus Wirsungianus für mindestens zweifelhaft. Denn von 223 auf Bakterien untersuchten Fällen seiner Statistik wurden solche nur 5 mal im Ductus Wirsungianus gefunden. Dem stehen sicher beobachtete und genau untersuchte Fälle gegenüber, wie der von Zahn und der II. von Wagner, in denen die Ausführungsgänge deutlich das Bild einer katarrhalischen Entzün-

dung zeigten, mit desquamierten Epithelien, Eiterkörperchen und Bakterien erfüllt waren und rings um ihre feinen Verästelungen entzündliche Veränderungen aufwiesen.

Aber Truhart stützt seinen Zweifel auch noch auf eine theoretische Ueberlegung: Er geht vergleichend auf die Verhältnisse bei der Cholecystitis ein, zu deren Zustandekommen erstens das Stagnieren der Galle, zweitens das Einwandern von Bakterien vom Duodenum aus notwendig ist. Zu letzterem Vorgang aber scheint ihm das Pankreas weit weniger disponiert zu sein: „Die Kommunikation mit dem Duodenum wird beim Pankreas weit leichter aufgehoben, da der Gallengang nicht immer innerhalb des Pankreaskopfes verläuft, die Ausmündungspartie des Ductus Wirsungianus aber sehr häufig eine Okklusion erfährt, da gerade der Kopf der Drüse, als Prädilektionssitz der derben Tumoren, wie aber auch infolge von Blutinfiltration, von Cystenbildung und Bindegewebswucherung sich häufig im Zustande der Schwellung befindet, nicht minder selten aber auch anderweitige Erkrankungen der Drüse, wie Lipomatose, chronische fibröse Pankreatitis, Cirrhosis etc. zu vollständiger Obliteration des Drüsenganges führen können." Grade hierin aber möchte ich einen Grund für die Möglichkeit bakterieller Invasion sehen; denn dass durch die Mehrzahl der genannten Affektionen jede Kommunikation zwischen Pankreas und Duodenum mit der Sicherheit eines bakteriendichten Filters aufgehoben werden sollte, erscheint doch zum mindesten zweifelhaft. Haben die Bakterien aber erst einmal diesen Eingang forciert, so finden sie den Boden auf's beste vorbereitet für ihre Ansiedlung und weitere Wirksamkeit: die natürliche Schutzwehr der Drüse, den baktericiden Pankreassaft, durch Stagnation unwirksam, die Parenchymzellen in ihrer vitalen Energie und Widerstandskraft schwer geschädigt.

Einen ähnlich ablehnenden Standpunkt nimmt Truhart auch bezüglich des vorerwähnten Zusammenhanges zwischen Cholelithiasis und Pankreaserkrankungen ein. Er stützt sich dabei auf 2 aus Statistiken gewonnene Zahlenwerte: Nach Pariser finden sich in Leichen ohne Wahl von Leuten über 30 Jahren Gallensteine in 17,5 % der Sektionsprotokolle, während Truhart in 200 Fällen von Pankreasaffektionen mit Fettgewebsnekrose Gallenstein nur 16,5 % notiert findet.

Dieser Statistik lässt sich die allerdings kleinere von Japha entgegenhalten, die in 76 Fällen von Fettgewebsnekrose, der nach unseren heutigen Anschauungen stets eine Pankreasaffektion zu

Grunde liegt, 29 mal Cholelithiasis aufweist, d. h. in 38% der Fälle. Und Japha glaubt wohl nicht mit Unrecht, dass sich diese Ziffer noch etwas erhöhen würde, wenn ihm in allen Fällen das unverkürzte Sektionsprotokoll, nicht nur Auszüge daraus vorgelegen hätte.

Besonders häufig scheint nach Fuchs die Pancreatitis haemorrhagica mit Cholelithiasis kombiniert zu sein, ihm gelang es mit Leichtigkeit, aus der Litteratur 23 derartige Fälle zusammenzustellen. Für einen solchen Zusammenhang sprechen sich auch der erfahrene Pankreasforscher Körte und Gessner aus, letzterer auf Grund einer Zusammenstellung von 26 Fällen, Wiener auf Grund einer solchen von 33 Fällen aus der Litteratur.

Bei diesem Widerstreit der Anschauungen dürfte es geboten sein, bei der Operation bezw. Sektion solcher Fälle seine besondere Aufmerksamkeit dem Gallensystem zuzuwenden.

Das Zustandekommen einer Pankreasentzündung durch Infektion auf dem Blutwege gehört anscheinend mehr ins Bereich der theoretischen Möglichkeit, in praxi ist ein solcher Fall nur von Klippel beobachtet worden.

In Vorstehendem ist die bis in die letzten Jahre hinein am weitesten verbreitete Anschauung über das Zustandekommen von Pankreasentzündungen mit ihrem Ausgang in Drüsennekrose kurz wiedergegeben. Neuerdings nun erheben sich mehr und mehr gewichtige Stimmen gegen diese Theorie, die eine primäre Entzündung der Bauchspeicheldrüse zum häufigsten Ausgangspunkt der Pankreasnekrose macht. Ja, Truhart geht sogar so weit, das Vorkommen einer Entzündung des Pankreas, speciell das der sogen. Pancreatitis haemorrhagica als „idiopathische Primärerkrankung" überhaupt in Abrede zu stellen. Seine Gründe dafür sind folgende: 1. die geringe Neigung der Bauchspeicheldrüse zu bakterieller Infektion macht das Auftreten einer Pancreatitis von vornherein ziemlich unwahrscheinlich. 2. Unterstützt wird diese Eigenschaft der Drüse, vielleicht überhaupt bedingt durch die baktericide Kraft des Bauchspeichels, solange er an seinem Abfluss nicht gehindert ist. 3. Die kritische Sichtung des umfangreichen Materials spricht absolut dagegen. Hätte doch die Untersuchung der Drüse auf Bakterien in 223 Fällen nur 34 mal ein positives Resultat gegeben! Bezeichnend für die Willkür in der Diagnose „Pancreatitis acuta" sei folgende Thatsache: Von 74 Fällen, in denen diese Diagnose gestellt worden sei, hätte man 39 mal durch mikroskopische Untersuchung den Beweis erbracht,

dass sich intra vitam entzündliche Processe in der Drüse abgespielt, in dem Rest der Fälle hätte man sich ohne weiteres, einfach auf Grund des makroskopischen Befundes zu der Diagnose berechtigt gehalten, ja in Einzelfällen an derselben festgehalten, trotzdem die mikroskopische Untersuchung das Fehlen aller Entzündungserscheinungen ergeben hatte.

Truhart stellt sich infolgedessen auf den Standpunkt, den schon vor ihm Dieckhoff, Seitz, Durand, Wagner und Devoto für einen grossen Teil der Fälle von „Pancreatitis haemorrhagica" eingenommen haben, dass das Primäre die Blutung sei, und dass eine Infektion erst sekundär in den schwer geschädigten, bezw. nekrotischen Drüsenteilen hinzutritt. Gessner spricht sich unter dem Eindruck klinischer Beobachtungen dahin aus: „Da, wo Blutungen und Entzündungen zusammen sich vorfinden, und für die Entstehung der ersteren keine überzeugende andere Veranlassung gefunden wird, ist diese als Folge der Entzündung anzusehen."

Bezüglich des Weges, auf dem die Infektion der hämorrhagisch infarcierten Drüse zustandekommt, hat wieder Truhart neue Gesichtspunkte zur Geltung gebracht. Auf Grund der schon oben (cfr. S. 696) erwähnten Thatsachen sieht er diesen Weg nicht im Duct. Wirsung., sondern hält das Durchwandern der Bakterien durch die geblähte Darmwand in die freie Bauchhöhle und von da in die Bauchspeicheldrüse für den Hauptmodus der Infektion.

Ist es also heute wahrscheinlich gemacht, dass ein sehr grosser Procentsatz der Pankreasnekrosen sich aus einer primären Blutung entwickelt, so sind unsere Anschauungen über das Zustandekommen der letzteren bis auf den heutigen Tag mehr oder minder hypothetischer Natur und harren der Klärung und Bestätigung.

Vorangestellt werden muss den zahlreichen Momenten, die hier zur Erklärung herangezogen werden, der Hinweis von Fitz, dass schon normalerweise die Arterien des Pankreas eine abnorme Brüchigkeit zeigen und ausserdem schon physiologisch einem fortwährenden Wechsel ihres Füllungszustandes unterworfen sind, infolge des lebhaften Wechsels im Blutgehalte der anderen Abdominalorgane. Unter solchen anatomischen und physiologischen Verhältnissen werden lokale Gefässveränderungen und allgemeine Cirkulationsstörungen um so schwerwiegendere pathogenetische Momente darstellen. Für beide bietet in vielen Fällen der als prädisponierendes Moment bekannte Alkoholismus die Entstehungsursache. Von lokalen Gefässveränderungen kommen am Pankreas, wie praktische Erfahrungen

bestätigen, in Betracht Arteriosklerose (Wagner's Fall 1), Lipomatose, Endarteritis (Fall 2 von Hochhaus). Dass noch ein rein mechanisches Moment, der dauernde Zug, den das schwere „fettbeladene" Gekröse auf die Gefässe des Pankreas und seiner Umgebung ausübt, eine Schädigung darstellt, wie Sticker es will, ist bei der Prädisposition korpulenter Individuen zu dieser Erkrankung sehr wohl denkbar. Unter solchen Umständen kann es leicht zu zeitweiligen lokalen Anämien, Ischämien und Hyperämien kommen, die zur Schädigung der äusserst labilen Drüsenzellen (Lazarus) führen und dadurch einen „perversen Saftaustritt" hervorrufen können. Nach Truhart, der „allen intra- und extrapankreatischen Blutungen die korrodierende Wirkung des Trypsins" zu Grunde gelegt wissen will, findet dieses eiweissverdauende Ferment dann an den pathologisch veränderten Gefässen loca minoris resistentiae, arrodiert sie und führt dadurch zu profusen oder kapillären Hämorrhagien mit ihren verhängnisvollen Folgen.

Aehnliche Einflüsse dürften auch bei den allgemeinen Cirkulationsstörungen massgebend sein, mag es sich um Herzerkrankungen (Fettherz, Altersherz, Klappenfehler, Myocarditis), Lebercirrhose oder um qualitative oder quantitative Blutveränderungen handeln. Von besonderer Bedeutung scheinen akute Blutverluste zu sein. So führt Peiser einen neuerdings publicierten Fall auf akute Anämie im Wochenbett nach manueller Placentarlösung zurück und weist im Anschluss daran nach, dass bei 20 % der von Pancreatitis haemorrhagica befallenen Frauen sich die Erkrankung unmittelbar an die Entbindung anschloss oder spätestens 10 Wochen danach einsetzte. Einen direkten Zusammenhang zwischen dem Klimakterium und der genannten Erkrankung will Roszaneck konstruieren.

Auf einen andern Entstehungsmodus, der vielleicht für einen nicht geringen Teil der Pankreasblutungen zutrifft, hat Brentano hingewiesen, das ist die Bildung eines hämorrhagischen Infarktes in der Drüse mit nachfolgender Sequestration des infarcierten Stückes und Arrosion von Gefässen. Brentano wurde auf diese Möglichkeit hingewiesen durch den anatomischen Befund in einem seiner Fälle, wo bei querer Nekrose des Pankreas das hämorrhagisch infarcierte, nekrotische Gewebe mit scharfer Grenze sich an unverändertes Drüsenparenchym anschloss. Aehnliche Befunde sind des öftern gemacht worden, so in einem Fall von Simmonds und kürzlich wieder in dem Fall von Kirste, wo es sich um 2 solche Infarkte handelte.

Durch experimentelle Arbeiten ist die Richtigkeit der Brentano'schen Annahme heute wohl ausser Frage gestellt. Ist es doch schon im Jahre 1862 Panum durch Einführung von Wachskügelchen in die Blutbahn, Lépine durch Injektion von Lycopodium-Aufschwemmung in die Hauptarterie des Pankreas gelungen, teils Blutungen im Pankreas, teils ausgesprochene hämorrhagische Infarkte der Drüse zu erzielen (cit. nach Bunge). Zu gleichen Resultaten haben Versuche in verschiedener Anordnung geführt, die der Oberarzt der hiesigen chirurgischen Klinik, Herr Dr. Bunge, im Laufe der beiden letzten Jahre angestellt hat. Durch Ligatur der beiden Hauptarterien mit nachfolgender Injektion von Luft, flüssigem Oel oder Paraffinum liquidum in dieselben erhielt er ausgedehnte blutige Infarcierung der Pars duodenalis pancreatis beim Hunde. Besonders ausgedehnt waren diese Erscheinungen bei der Injektion von Oel, und damit ist wieder eine Bestätigung für die schon von Claude Bernard (cit. nach Bunge) experimentell festgestellte Thatsache erbracht, dass von besonders schädlichem Einfluss die Anwesenheit von Fett im Pankreas ist. Eine weitere sehr kräftige Stütze erhält diese Lehre durch die jüngst veröffentlichten, aus ganz anderen Gesichtspunkten unternommenen Versuche von Hess, der ebenso wie Claude Bernard, Oel und Oelsäuren in den Wirsungianus injicierte und zu den gleichen Resultaten wie Bunge kam, dass nämlich bei zweckmässig vorgenommener Injektion Totalnekrose der Drüse eintritt. Demnach ist jetzt wohl erwiesen, dass durch die Anwesenheit von Fett in der Drüse, mag dies nun durch den Ductus Wirsungianus oder durch das Blutgefässsystem in die Drüsen eingeführt werden, eine schwere Schädigung des Pankreas, die bis zur Totalnekrose gehen kann, gesetzt wird. Ueber ihr Zustandekommen steht nur soviel fest, dass dabei die sofort eintretende Verseifung der Fette durch das Steapsin die Hauptrolle spielt.

Eine nicht unwesentliche Rolle in der Aetiologie der Pankreasnekrose spielen Traumen der Oberbauchgegend durch stumpfe Gewalt. Als solche figuriert in einer Reihe von Krankengeschichten, die in der Arbeit von Roosen-Runge zusammengestellt sind, Hufschlag (Selberg), Fall vom Wagen (Fitz und Foster) oder von der Treppe (Simmonds), Fusstritt gegen den Leib (Simmonds), Ueberfahrungen (Japha und Simmonds). „Bei der reichen Vaskularisation des Organs, bei der Armut an Stützgewebe und der Labilität der Drüsenzellen“ (Lazarus) kommt es dabei

leicht zu endo- und peripankreatischen Hämorrhagien, Kontinuitätstrennungen des Parenchyms und Saftaustritt mit dem Ausgang in Drüsennekrose.

Leicht verständlich ist die ätiologische Bedeutung von eitrigen Processen in der Nähe des Pankreas für die Nekrose des Organs. Bei Perforation eines Gallensteines mit Abscessbildung kann natürlich auch einmal das Pankreas in den Bereich der Eiterung gezogen werden, ebenso wie es bei Durchbruch eines Ulcus ventriculi auf dem Wege eines Bursa-Abscesses zur Sequestrierung und Nekrose der Bauchspeicheldrüse kommen kann.

Beiden Entstehungsarten kommt aber, trotzdem Strohmaier in der letztgenannten die häufigste Ursache für Pankreaseiterungen sieht, eine praktische Bedeutung nur in sehr beschränktem Grade zu.

Es muss nun auf einen ebenso eigenartigen, wie in vielen Punkten strittigen Befund eingegangen werden, der seit seiner ersten Erhebung und Beschreibung durch Balser im Jahre 1882, in eine, wenn auch sehr verschieden aufgefasste Beziehung zu den Pankreaserkrankungen gebracht worden ist, auf die multiple Fettgewebsnekrose.

Der Befund ist durch vielfache Publikationen so bekannt, dass hier darüber hinweggegangen werden kann. Es handelt sich bei der Fettnekrose nach Langerhans und Truhart um „das Endprodukt eines chemischen Processes, bei welchem die zufolge stattgehabter Fettspaltung freigewordenen Fettsäuren mit dem aus dem Blute stammenden Kalke sich zu fettsauren Salzen verbinden, die ihrerseits, als dem Organismus fremde Körper, erst sekundär den Mortifikationsprocess des Fettgewebes bedingen."

Ueber das Verhältnis, in dem Pankreaserkrankung und Fettgewebsnekrose ätiologisch zu einander stehen, ist auch heute noch eine vollkommene Einigung der Anschauungen nicht erzielt. Balser's Ansicht, dass Fettgewebsnekrose eine Krankheit sui generis, die Pankreasnekrose ihre Folgeerscheinung sei, teilen auch heute noch einige Autoren, so z. B. E. Fränkel, der „in den sich in der Umgebung des Pankreas abspielenden, mehr oder weniger ausgedehnten Nekrosen der Tela adiposa die Ursache für das Absterben der Bauchspeicheldrüse, bezw. von Teilen derselben oder für die das Organ durchsetzenden Blutungen" erblickt. Auf gleichem Standpunkt steht Ehrich, dem ein anderer Zusammenhang „gekünstelt" erscheint, und Wulff auf Grund einer äusserst gründlich durchgeführten Untersuchung seines Falles. Sie stützen sich dabei auf

die Fälle von ausgedehnter Fettgewebsnekrose ohne nachweisbare Veränderungen am Pankreas und auf das Vorkommen von Fettnekrosen ausserhalb des Bereiches der Bauchspeicheldrüse, im subpleuralen und epikardialen Fettgewebe des Thorax und im subkutanen Fettgewebe.

Im strikten Gegensatz hierzu steht die Auffassung, die heute von der überwiegenden Mehrzahl der Autoren geteilt und vertreten wird, dass nämlich „die Fettgewebsnekrose unter gar keinen Umständen als eine gemeine, idiopathische Krankheit" vorkommt, „sondern stets nur als ein Symptom, als eine Teilerscheinung vorhandener Pankreaserkrankungen", und dass „ausgedehnte Fettgewebsnekrosen ohne irgendwelche Veränderungen am secernierenden Parenchym des Pankreas oder an, bezw. um seine Ausführungsgänge kaum gefunden werden." Der eifrigste Verfechter dieser Anschauung ist seit Jahren Simmonds, auf Grund seiner reichen pathologisch-anatomischen Erfahrungen, ferner Fitz, Gessner, Hahn, und auf Grund experimenteller Resultate Bunge[1]), Dettmer, Hildebrand, Jung, Katz und Winkler.

Einen vermittelnden Standpunkt nimmt in seinem grundlegenden Werke Körte ein, der es noch nicht für „völlig entschieden" hält, „ob die Nekroseherde im Fettgewebe als Ursache oder als Folge der Pankreaserkrankungen anzusehen sind". Diesen Standpunkt vertritt auch Mayo Robson, während Dieckhoff und Hochhaus eine gemeinsame Ursache für beide Affektionen annehmen.

Man muss bei dem heutigen Stande dieser Frage wohl Truhart Recht geben, wenn er nur 2 Theorien noch als diskutabel erklärt, die „parasitäre" (Fitz) und die „Fermenttheorie" (Langerhans). Des historischen Interesses halber sei noch die Theorie von Balser erwähnt, der die Fettgewebsnekrose zustandekommend denkt durch übermässige Wucherung von Fettzellen mit dadurch bedingter Nekrose der central gelegenen Partien.

Wenn die oben erwähnten Theorien hier kurz skizziert werden sollen, so denkt sich Fitz die Entstehung so, dass die Fettgewebsnekrose ein entzündlicher Process mit primärem Sitz der Entzündung im Pankreas ist. Von hier aus soll dann das infektiöse Agens durch direkte Inokulation oder auf dem Blut- und Lymphwege in's

1) Die Präparate des erstgenannten Autors bieten, mit Benda'scher Kupferung behandelt, ein geradezu klassisches Bild ausgedehnter abdomineller Fettgewebsnekrose, wie sich Verf. im Laboratorium der hiesigen chirurgischen Klinik mit gütiger Erlaubnis von Herrn Dr. Bunge selbst überzeugen konnte.

Fettgewebe verschleppt werden und hier die fettnekrotischen Veränderungeu hervorrufen.

Die Fermenttheorie, deren experimenteller Begründer Hildebrand geworden ist, sieht in der Einwirkung des fettspaltenden Pankreasfermentes auf das Fettgewebe das schädigende Moment.

Auch die parasitäre Theorie, von jeher ohne rechte Stütze, darf heute wohl als nicht mehr ganz lebensfähig, jedenfalls aber als durchaus unbewiesen, angesehen werden.

Andrerseits sind die Gründe für das Zutreffende der Fermenttheorie so schwerwiegende, ihre Annahme erklärt so vollkommen alle Erscheinungen der Fettgewebsnekrose, dass wohl heute an ihrer Richtigkeit kein Zweifel mehr herrschen kann. Die Fettgewebsnekrosen kommen danach so zustande, dass das „Neutralfett in unmittelbaren Kontakt mit dem direkt, sei es durch Diffusion, sei es durch freien Abfluss der Drüse entstammenden Fermente" kommt. Die Frage, auf welchem Wege das aus der Drüse austretende Ferment bis zu den räumlich oft weit entfernten, nicht allein auf das Bauchhöhlenfett beschränkten Nekroseherden gelangt ist, bildet z. Zt. einen der umstrittensten Punkte der ganzen Lehre. Truhart schreibt den wesentlichsten, bisher zu wenig berücksichtigten Einfluss für die Weiterverbreitung des Fermentes dem eiweissverdauenden Fermente des Pankreas, dem Trypsin, zu, das gleichsam als „Pionier" dem Steapsin den Weg zu den verschiedenen Fettdepots, z. B. auch denen des Thorax, bahne. Die so naheliegende Möglichkeit des Transportes auf dem Blut- und Lymphwege hält er für völlig ausgeschlossen, da von Tschepurowski der Beweis erbracht sei, dass „die Einwirkung des Steapsins auf lebendes Körpergewebe im cirkulierenden Blute paralysiert, bezw. auch gänzlich aufgehoben werde. Leider ist mir die Arbeit von Tschepurowski nicht zugänglich gewesen, soweit aber aus Truhart zu ersehen, ist nur der paralysierende Einfluss des arteriellen und venösen Blutes, nicht aber der der Lymphe experimentell erwiesen, sodass der Annahme eines Transportes auf dem Lymphwege keine Bedenken entgegenstehen dürften. Unter dieser Voraussetzung erklärt sich leicht und ungezwungen das Auftreten von Nekroseherden unter dem unveränderten Bauchfell und die, wenn auch seltenere Lokalisation im Perikardial- und Subpleuralfett. Besonders für diese wäre bei dem jüngst durch Küttner nachgewiesenen Zusammenhange zwischen den Lymphbahnen des Peritoneum parietale und diaphragmaticum einerseits, der Pleura costalis und diaphragmatica

andrerseits und beider Gebiete durch zahlreiche perforierende Lymphgefässe, diese Erklärung durchaus plausibel. Auch die disseminierte, herdförmige Anordnung der Fettnekrosen, die schon früher den Gedanken an eine embolische Entstehung durch steapsinhaltiges Material nahegelegt hat, lässt sich unter dieser Voraussetzung erklären: Bekanntlich sind alle aus parenchymatösen Organen stammenden, in den Kreislauf gelangende Fermente, soweit sie nicht im Organismus vernichtet werden, im Blute, und wie man ohne auf Widerspruch zu stossen, wohl folgern darf, auch in der Lymphe an zellige Elemente gebunden (cit. nach Truhart). In unserm Fall treten dann solche, mit fettspaltendem Ferment „beladene" Zellen per diapedesin durch die Lymphgefässwände (vielleicht auf Grund einer chemotaktischen Wirkung des Fettgewebes?) aus und rufen jene allenthalben verstreuten Fettgewebsnekrosen hervor.

Eine Thatsache, auf die Verfasser gelegentlich von Herrn Dr. Bunge aufmerksam gemacht wurde, darf vielleicht noch für diese Möglichkeit der Weiterverbreitung angeführt werden: Von allen Autoren wird hervorgehoben, dass Fettgewebsnekrose sich am seltensten bei eitrigen Formen von Pankreasaffektionen finden. Nun kommt es aber bei eitrigen Entzündungen ganz allgemein oft zu thrombotischem Verschluss der im Entzündungsgebiet gelegenen Lymphgefässe, wodurch dem Steapsin der Weg zu seiner weiteren Verbreitung verlegt würde. Diese theoretische Erwägung stimmt mit obiger Erfahrungsthatsache gut überein.

Auf zwei Wegen kann also das fettspaltende Ferment mit dem Fettgewebe in Kontakt kommen, erstens durch direktes Ausfliessen oder durch Diffusion des Pankreassaftes ins parapankreatische Gewebe und in die Bauchhöhle, wobei das Trypsin vorbereitend und bahnbrechend mitwirkt, zweitens durch Transport auf dem Lymphwege, von wo das Ferment, an zellige Elemente gebunden mit diesen per diapedesin die Lymphbahnen verlässt und ins umliegende Fettgewebe gelangt.

Nachholend muss noch in Kürze der Austrittsmodus von Pankreassekret aus der Drüse berührt werden.

Abgesehen von jenen klaren Fällen von traumatischer Durchtrennung des Duct. Wirsungianus oder seiner Aeste, sind eine Reihe von Beobachtungen publiciert, in denen bei ausgedehnter Fettgewebsnekrose das Pankreas makroskopisch absolut intakt erschien. Diese Thatsache ist von den Gegnern der Fermenttheorie als Beweis gegen deren Richtigkeit angeführt worden; zu Unrecht, denn neuere Autoren

haben auf die Unzulässigkeit hingewiesen, die feinen Sekretionsvorgänge mit blossem Auge beobachten und beurteilen zu wollen. M. B. Schmidt verweist auf die Analogie des Icterus und sagt dabei: „Es kommen ja noch andere Zustände (ausser den grobsichtbaren) in Betracht, vor allem feinere Störungen der Parenchymzellen, welche Abweichungen in der Sekretionsrichtung bedingen können." Und Truhart giebt gewissermassen die nähere Ausführung dazu, wenn er sagt: am häufigsten „sind es tiefgreifende, allgemeinen oder lokalen Krankheitsursachen entspringende Ernährungsstörungen, welche infolge Ischämien und Anämien zu Atrophie, zu partieller oder selbst totaler Pankreasnekrose führen", indem die schwer geschädigten Drüsenzellen dann ihr Sekret in perverser Stromrichtung an dem ganzen Umfang ihres Zellleibes ausscheiden." Bauchpresse, Brechakt und Peristaltik wirken dann zusammen, um das ausgeschiedene Sekret in der ganzen Bauchhöhle weiter zu verbreiten.

Herr Geheimrat Garrè hatte die Güte, mir seine Beobachtungen zur Verfügung zu stellen. Es sind im ganzen 8 Fälle, 2 davon sind bereits von Dr. Ehrich im 20. Bd. dieser Beiträge publiciert worden. Sie sollen gelegentlich hier in die Besprechung mit hineingezogen werden, bezüglich der Krankengeschichten verweise ich auf die erwähnte Publikation von Ehrich. Es mögen nun zunächst die 6 neu beobachteten Fälle folgen, die teils aus der chirurgischen Universitätsklinik Rostock und Königsberg, teils aus der Privatpraxis des Herrn Geheimrat Garrè stammen.

1. Leo Z., stud. med., Rostock, 24 J., aufgen. 5. XI. 99. Pat. war früher im Allgemeinen gesund. Ziemlich starker Alkoholismus. Gestern und vorgestern hatte er ziemlich stark gekneipt. Heute Mittag 2 h bald nach dem Mittagessen erkrankte er mit sehr heftigen Schmerzen in der Oberbauchgegend und Erbrechen, das sich in kurzen Zwischenräumen 20—30 mal wiederholte. Gallige Beimengungen, kein Blut. Die Schmerzen waren so stark, dass Pat. fast besinnungslos wurde. Er nahm 20 Tropfen Tinct. Opii, danach nur vorübergehende Linderung, Injektion von 2 × 0,01 Morphium ohne nachhaltigen Erfolg. Seit 1/25 h kein Erbrechen mehr, die Schmerzen haben etwas nachgelassen. Pat. fühlt sich sehr matt; starker Durst. Letzter Stuhlgang gestern, seit Einsetzen der Krankheitssymptome sind keine Winde abgegangen. Erscheinungen von Ulcus ventriculi nicht voraufgegangen.

Status: Kräftig gebaut, Muskulatur gut, Fettpolster sehr reichlich entwickelt. Pat. sieht etwas echauffiert aus, Schweissperlen im Gesicht,

aber keine Andeutung von verfallenem Aussehen. Puls 88, regelmässig, kräftig. Temp. 36,5. Zunge trocken, nicht belegt. — Abdomen etwas über dem Niveau des Thorax, in toto aufgetrieben. Bauchdecken sehr fettreich, straff gespannt. Druckempfindlichkeit in der Oberbauchgegend, aber nicht an cirkumskripter Stelle, sondern mehr diffus. Epigastrium stärker vorgewölbt; tympanitischer Schall, der in der Mamillarlinie bis 2 Finger breit oberhalb des Rippenbogens reicht. Lungenlebergrenze: U. R. d. 5. Rippe. In der rechten Seite von der vordern Axillarlinie nach hinten gedämpft tympanitischer Schall, ebenso links, aber weniger deutlich ausgeprägt. Tieferes Palpieren wegen der Bauchdeckenspannung nicht ausführbar, keine abnorme Resistenz zu fühlen, ebenso vom Mastdarm aus nichts Abnormes. Bruchpforten frei. Eine sichere Diagnose ist vorläufig nicht zu stellen, am wahrscheinlichsten ist eine Intoxikation durch verdorbene Speisen. Für eine innere Einklemmung kein genügender Anhaltspunkt. Erbrechen hat Abends 8 h 3½ Stunden aufgehört, auch keine Uebelkeit und Brechreiz mehr. Pat. fühlt sich sehr matt.

Behandlung vorläufig abwartend. Eispillen, Priessnitz auf den Leib. Subkut. 0,01 Morphium. 1 h Nachts wegen stärkerer Schmerzen noch einmal 0,01 Morphium.

6. XI. ½6 h früh auffallende Verschlechterung. Puls 120, klein. Temp. 39,5 im After (7 h). Uebelkeit. Erbrechen ist nicht mehr aufgetreten. Leibschmerzen geringer. 9 h Abdomen etwas stärker im Epigastrium aufgetrieben, links voller tympanitischer Schall, rechts unterhalb des Rippenbogens 2—3 Finger breite Zone, wo der Schall ein wenig abgeschwächt ist. Druckempfindlichkeit im ganzen Epigastrium, untere Hälfte des Abdomens schmerzlos. Nach Glyzerinklystier etwas Stuhl, spärliche Winde. Diagnose jetzt mit Wahrscheinlichkeit: Perforationsperitonitis (ex ulcere ventriculi perforato). Von operativem Eingriff wird z. Zt. bei dem elenden Puls abgesehen. 12 h rapide Verschlechterung des Pulses, 160, kaum fühlbar. Pat. sieht verfallen aus. Subkutane Kochsalzinfusion (1 l), Weinsklysma. 6 h Abends Zustand miserabel, zweite Kochsalzinfusion, allem Anschein nach Exitus in der Nacht zu erwarten. Extremitäten kühl, Puls kaum zu fühlen, Schweiss im Gesicht, Cyanose, trockne Zunge, kein Erbrechen. Schluckweise Wein, Kampher 2stündlich 1 Spritze. Stuhlentleerung enthält Beimengungen Blut. — 7. XI. Zustand eine Spur besser, Puls wenigstens doch fühlbar, 136—154, Extremitäten wärmer. Sehr quälender Durst, kein Erbrechen. Klysmata werden nicht behalten. Abdomen stark aufgetrieben, namentlich das Epigastrium, Lungenlebergrenze sehr hochstehend, 4. Rippe; links tympanitischer Schall fast bis zur Brustwarze hinauf; ziemliche Spannung des ganzen Leibes, weniger im Hypogastrium, wie oben. Dämpfung von der vordern rechten Axillarlinie nach hinten deutlich, links weniger. Leichte Benommenheit. Abends Besserung. Puls kräftiger, 136; Kochsalzinfusion in den Oberschenkel. Leib weniger schmerzhaft, kein Erbrechen. 8. XI.

Pulsfrequenz hat sich stetig gebessert, Erbrechen ist überhaupt nicht aufgetreten. Oberbauchgegend flacher. Im Laufe des Tages, nachmittags, sehr häufige dünne Stuhlentleerungen von normalem Aussehen. Wegen Anhalten des Stuhlganges 20 Tropfen Tinct. Opii; Klysmata. Per os Fleischsaft, Wein etc. — 9. XI. Durchfall anhaltend, erst nach der 2. Dosis Opium nachlassend. Steigende Temperatur, Hitzegefühl, stärkere Unruhe, Pat. ist immer leicht benommen, Puls leidlich kräftig, 128. Abends 40,4°, grosse Unruhe. Winde gehen nicht ab, Oberbauchgegend wieder stärker vorgewölbt, Puls flauer, sehr leicht unterdrückbar. 2stündlich Kampher subkut. — 10. XI. Temp. 41,4, Pat. ist leicht benommen, Cyanose, Puls 148, sehr klein, 1 l Kochsalzlösung infundiert, kühle Extremitäten, reichliche Mengen kaffeesatzähnlicher Massen werden erbrochen. Rapide Verschlimmerung, Bewusstseinsverlust erst 1 Stunde vor dem Exitus 9 h morgens.

Sektionsbefund: Mittelgrosse männliche Leiche. Abdomen stark aufgetrieben. Das Fettpolster ist sehr stark, an der Bauchdecke 2—3 cm dick. Gleich nach der Eröffnung des Abdomens fallen unter dem parietalen Peritoneum eine grosse Anzahl bis linsengrosser, grauweisslicher, trüber Herde auf. Die Umgebung ist ausnahmslos blass, Peritoneum leicht getrübt, zwischen einzelnen Darmschlingen feinste Fäden. In den seitlichen Teilen finden sich einige cbcm leicht trüber, rötlicher Flüssigkeit. Alle Därme sind stark aufgetrieben. Im Netz, im mesenterialen Fett, an den Appendices epiploicae, kurz im ganzen Fett der Bauchhöhle finden sich die grauen bis weisslichen Herde, scharf begrenzt, zuweilen in weniger scharfen Gruppen stehend, ohne Injektion der Umgebung. Milz leicht vergrössert, im Durchschnitt blutreich, ziemlich grosse Follikel. Nieren blass mit glatter Oberfläche. Im Fettgewebe ihrer Umgebung sind besonders reichlich, dicht gedrängt, die Nekroseherde. In der Pankreasgegend häufen sich die Nekroseherde, besonders im Fettgewebe und neben dem Pankreaskopf sind sie äusserst zahlreich, weiss, über linsengross und z. T. konfluiert. Die Serosa über ihnen ist aber stets unverändert. Eiter, Hyperämie, Fibrin fehlen ganz. Das Pankreas springt in seiner ganzen Länge stark vor und fühlt sich hart und vergrössert an. Verfolgt man es bis zu seinem Schwanzende, so gerät man hier in ein über mannsfaustgrosses, tumorartiges Gebilde. Von aussen sieht es wie ein Klumpen Fett aus, den zahlreiche Verwachsungen zusammenhalten. Magen, Duodenum, Pankreas und die gesamte Verdickung werden zusammen herausgenommen. Ein Schnitt spaltet das Pankreas der Länge nach und ebenso die Anschwellung. Das ganze Pankreas ist bei erhaltener Form blutig infarciert. Die Schnittfläche aber ist auffallend trocken, derb, schwarzrot bis braunrot. Die Läppchenstriktur ist nur noch an wenigen centralen Teilen auf einigen Schnitten parallel dem Hauptschnitt zu sehen. Diese Läppchen haben eine hellrötliche Farbe (sind nicht hämorrhagisch) und sind getrennt von einander durch gelb-

weissliches bis grünes nekrotisches Gewebe, das dem Stroma der Drüse entspricht. Der sich anschliessende Tumor zeigt auf dem Durchschnitt ein Centrum, das von trocknen, schwarzbraunen bis rotbraunen, blättrigen Massen eingenommen wird. Durch sie hindurch ziehen Streifen fibrösen Gewebes, dem die braunen Massen fest anhaften. Auch dem Fettgewebe der Umgebung sitzen sie ziemlich fest auf, doch nicht in ganzer Dicke, man kann leicht Lamellen abblättern. Nirgends findet sich im Pankreas oder seiner Umgebung flüssiges Blut oder Cruor. Die Leber ist vergrössert, blass, Schnittfläche gelb, die Lungen ohne Verdichtungen. Das Herz hat ein reichliches subepikardiales Fettgewebe ohne Nekroseherde. Fettherz besteht nicht. An dem ebenfalls starken Fettgewebe an der Vorderseite des Thorax (etwa 1 Finger dick) fehlen die Nekroseherde.

Pathol. anat. Diagnose: Zahlreiche Herde von Fettgewebsnekrose im ganzen Abdomen, besonders am Kopf des Pankreas. Hämorrhagische Infarcierung und Nekrose des ganzen Pankreas. Hämatom nahe dem Schwanzende. Trübung und Hyperämie des Peritoneums. Fettleber. Allgemeine Adiposität.

2. Henriette Z., Arbeiterfrau, 51 J., aufgen. 1. IX. 01. Mit 18 Jahren angeblich Cholera und Typhus. 15 Kinder, 2 Aborte. 14 Kinder starben im Alter von 1 Mon. bis 10 Jahren. Am 30. VIII. bekam Pat. ohne Veranlassung Schmerzen in der rechten Schulter, darauf traten am Abend sehr heftige Schmerzen in der rechten Seite des Leibes auf, in den ganzen Leib und in's Kreuz ausstrahlend. Gleichzeitig heftiges Erbrechen grüner, übelriechender Massen, das die ganze Nacht anhielt, mit kurzen Unterbrechungen. Desgleichen blieben die quälenden Leibschmerzen bestehen. Am Morgen des 31. VIII. gab ein Arzt Morphium und veranlasste die sofortige Ueberführung der Pat. in die chirurg. Klinik. Das Erbrechen blieb, wenn auch in verringertem Masse bestehen. Am 31. VIII. Aufnahme in die innere Klinik, am Mittag des nächsten Tages Verlegung in die chirurgische Klinik.

Status: Mittelgrosse, sehr korpulente Frau. Zunge stark belegt. Puls 128, klein. Herz und Lungen ohne Besonderheiten. Abdomen stark, gleichmässig aufgetrieben, weich. Leberdämpfung ca. 2 Querfinger breit unterhalb des Rippenbogens. Nirgends eine Resistenz, Rectum-Befund negativ. Temp. normal. Etwa alle 10—20 Minuten treten heftige, sehr schmerzhafte Anfälle von kolikartigem Charakter auf. Pat. verlegt die Schmerzen in die Gegend links von der Wirbelsäule etwa in die Höhe des Rippenbogens. Absolute Darmruhe, auch bei den Anfällen ist nichts von Peristaltik sichtbar oder durch Auskultation nachweisbar. Urin frei von Eiweiss und Zucker.

Auf Grund der Diagnose: hochsitzender Darmverschluss, wird die Operation vorgenommen. In Aethernarkose Schnitt ober- und unterhalb des Nabels. Es präsentiert sich sofort das stark geblähte Quercolon.

Dasselbe zeigt an sämtlichen Appendices epiploicae linsen- bis hirsekorngrosse, scharf begrenzte, graue Knötchen von nekrotischem Fettgewebe. Die genaue Inspektion der Bauchhöhle unter Eventration ergiebt, dass alle Därme gleichmässig gebläht sind, die Serosa ist stark injiciert, nirgends Beläge. Ueberall, wo Fettgewebe in der Bauchhöhle ist — am Netz, sämtlichen zu Gesicht kommenden Appendices epiploicae, dem Mesenterium am Dünn- und Dickdarm — finden sich solche nekrotischen Herde im Fettgewebe eingesprengt von grauer oder graurötlicher Farbe von Hirsekorn- bis Erbsengrösse. Magen und Quercolon werden nach oben geschlagen. Die Gegend am Pankreas ist stark blutig infarciert, ebenso die Gegend des Tripus Halleri. Gallenblase frei von Steinen. Im Ligt. gastro-colicum findet sich eine faustgrosse Höhle, entstanden durch Nekrose des Fettgewebes in dem sehr fettreichen Ligamentum. Einführen eines Tampons durch das Loch im Ligt. gastro-colicum und Tamponade der ganzen Bursa. Ein 2. Tampon wird hinter Magen und Colon eingeführt. Die Tampons werden im obern und untern Winkel der im Uebrigen geschlossenen Bauchwunde herausgeleitet.

2. IX. Puls 90. Abendtemp. 37,5. Abgang von Flatus. Pat. klagt viel über starke Schmerzen im Abdomen. Morphium 0,01. — 6. IX. Erster Verbandwechsel: Aus beiden Drainageöffnungen quillt reichlich bräunliche, rahmige, schwärzliche Bröckchen enthaltende Flüssigkeit. — 7. IX. Auf Einlauf Stuhl. — 9. IX. Abendtemp. 38,7, 3mal breiige Stuhlentleerung. Im Urin reichlich Zucker. — 13. IX. Jodoformgazestreifen werden entfernt, Entleerung von ziemlich reichlichem bräunlichem, eigentümlich riechendem Sekret. — 14. IX. Entfernen der Nähte, Einführen eines Drains in die obere Wundöffnung. — 17. IX. Urin zuckerfrei. — 20. IX. Untere Drainöffnung hat sich geschlossen. — 25. IX. Temperaturanstieg auf 38,4. Einführen eines Drains in die untere Wundöffnung, Entleerung sehr reichlichen gelblich-eitrigen Sekretes. — 30. IX. Häufig noch Erbrechen und Würgen. Stuhl auf Laxantien regelmässig. — 5. X. Jedesmal nach Entfernen des untern Drains Retention graugrünlichen, übelriechenden mit Bröckeln untermischten Sekretes. Tägliche Durchspülung mit Borwasser. — 15. X. Pat. klagt oft über heftige Kreuzschmerzen, öfters Fieber. — 25. X. Nach mehrfachen, stets von Retention gefolgten Versuchen, das untere Drain fortzulassen, wird ein Jodoformstreifen eingeführt, da jetzt die Sekretion nur noch gering. — 5. XI. Pat. steht auf, untere Wunde verheilt. Subjektives Wohlbefinden. — 25. XI. Sekretion aus der obern Drainöffnung sehr spärlich. Urin frei. Pat. wird nach Hause entlassen. — Nach einem Jahr stellte sich Pat. wieder vor, Urin frei von Zucker; im obern Wundwinkel eine kleine Bauchhernie.

3. R., Fleischermeister, 43 J., Rastenburg. Ausser Gicht seit Jahren hin und wieder „Magenkrämpfe“. Mässiges Potatorium. Am 27. IV. er-

krankte R. unter heftigen Magenschmerzen, konnte nichts mehr geniessen und musste sich zu Bett legen. Gegen Abend besserte sich der Zustand etwas, die Nacht verlief leidlich. Am andern Tage (28. IV.) machte Pat. noch 2 Fahrten über Land. Nach denselben traten wieder heftige Beschwerden ein, namentlich Schmerzen in der Magen- und Lebergegend. Er legte sich nieder, stand jedoch gegen Abend auf und ging fort. Nach 1 Stunde etwa kehrte er heim, klagte über Schmerzen und legte sich wieder hin. Die Nacht verlief unter heftigen Schmerzen in der Lebergegend, die ihn veranlassten, am 29. IV. früh ärztliche Hilfe in Anspruch zu nehmen.

Status: Mittelgrosser Mann mit geringer Muskulatur und verhältnismässig reichlich entwickeltem Fettpolster. Pat. liegt mit mässig gerötetem Gesicht im Bett, klagt über heftige Schmerzen in der Lebergegend, und zwar ist etwa die Gegend der Gallenblase besonders empfindlich auf Druck. Da auch die Sclerae leicht gelblich verfärbt sind, Brechneigung besteht und die Schmerzen von Zeit zu Zeit an Stärke zunehmen, wird an Gallensteinkolik gedacht. Heisse Umschläge auf den Leib, Morph. 0,015 subkut. gegeben. Puls schwach, etwas beschleunigt, regelmässig. Fieber nicht vorhanden. Stuhlgang ist am Tage vorher vorhanden gewesen, Flatus sind später noch abgegangen. Der Leib ist nicht aufgetrieben, überall weich, nur an der oben erwähnten Stelle schmerzhaft, die Gegend des Blinddarms nicht druckempfindlich; die abhängigen seitlichen Partien des Bauches lassen Dämpfung nicht erkennen. Urin hochgestellt, klar, reichlich neutrale Salze, keine Harnsäure im mikroskopischen Bilde. Atmung tief und beschleunigt, Lunge frei, keine Oedeme der unteren Extremitäten. Herztöne rein, leise. Darmgeräusche sind nicht wahrzunehmen. Trotz Morphium lassen die Schmerzen im Leibe nicht nach, treten anfallsweise heftiger auf. Mittags schlummert Pat. ein wenig, stöhnt zuweilen laut, im übrigen ist der Befund derselbe, der Puls ist schneller und etwas schwächer geworden. Erbrechen fehlt, nur klagt Pat. über Uebelsein. Nahrungsaufnahme sehr gering. Zunge feucht, etwas belegt. Auch am Abend kein Fieber. Pat. schwitzt. Die Hände, die Nasenspitze, sowie das Kinn fühlen sich kühl an. — 30. IV. (3. Krankheitstag): Puls schwächer und schneller. Der Leib beginnt meteoristisch aufgebläht zu werden, die Lebergegend und das Hypochondrium dextr. sind auf Druck schmerzhaft, die Schmerzhaftigkeit zieht sich herunter nach dem rechten Hypogastrium. Flatus vorhanden, Stuhl fehlt, keine Darmgeräusche. Gesicht unverändert gerötet, Lippen etwas bläulich, Gesicht und Hände mit Schweiss bedeckt, Füsse warm. Fieber nicht vorhanden, ziemlich starke Unruhe. Mittags Verschlechterung des Pulses, derselbe ist kaum fühlbar, im übrigen ist das Befinden unverändert. Pat. erhält Wein, gegen die Schmerzen Opii pur. 0,03. Der Leib ist noch stärker aufgetrieben, auf Druck ausserordentlich empfindlich in der Lebergegend und in der rechten Unterbauchseite bis auf die Regio iliaca.

Hier kann man auch eine mässige Dämpfung feststellen. Der Allgemeinzustand verschlechtert sich gegen Abend noch erheblich, Puls sehr elend, kaum fühlbar. Temp. 36,0. Meteorismus noch stärker geworden. Allgemeinbefinden so schlecht, dass von der Vornahme eines operativen Eingriffes abgesehen wird. — Vermutungsdiagnose: Perityphlitis? Peritonitis perforativa? — R. erhält Kampheräther und Wein. — 1. V. Zustand unverändert, grosse Unruhe. Puls auf die Injektionen schwach fühlbar. Brechreiz. Extremitäten und Gesicht kalt. Pat. ist bei vollem Bewusstsein. Abends grosse Unruhe, häufiges Erbrechen kleiner Mengen nicht kaffeesatzartiger oder kotiger Flüssigkeit. Unter Delirien Abends $7^1/_2$ h Exitus.

Sektion: Aus äusseren Gründen konnte nur die Bauchsektion gemacht werden. Das Unterhautfettgewebe ist sehr reichlich, dunkelgraugelb gefärbt, etwas brüchig. Das präperitoneale Fett ist auffallend reichlich, ebenso ist das Netz sehr fettreich. Letzteres hat eine schmutzig grauweisse Farbe und ist von thrombosierten Venen durchzogen. Es ist auffallend brüchig und leicht zerreisslich, das Peritoneum überall glatt und glänzend, von Verklebung der Darmschlingen nichts zu sehen, die Gegend des Coecums und der Processus vermiformis vollkommen unverändert. Im Bauchraum ca. 150 cbcm blutig seröser Flüssigkeit, welche nur wenig getrübt ist. Von Eiter nichts zu finden. Gallenblase nicht ausgedehnt, lässt Steine nicht durchfühlen, ebensowenig der Ductus choledochus, hepaticus und cysticus. Das Fettgewebe des ebenfalls sehr fettreichen kleinen Netzes ist besonders in Erweichung begriffen, zwischen ihm und dem Pankreas befindet sich eine mit schmierigen, zerfallenen Fettmassen erfüllte Höhle, in deren Nähe thrombosierte, dicke Venen verlaufen. Pankreas fest, derb. Die Leber fällt auf durch ihre Farbe und ihre Grösse. Erstere ist dunkelblaurot, ähnlich der Stauungsleber, nur mehr stahlblau verfärbt. Beim Versuch, sie zu entfernen, reisst sie ein und erweist sich im Ganzen als sehr morsch und zerfliesslich, ähnlich einer weichen Milz.

Schnittpräparate aus Netz und Leber zeigen die Venen und feinen Gefässe des Netzes mit plumpen Coli-ähnlichen Bakterien erfüllt, in den Venae centrales der Leber und zwischen den Leberzellbalken die gleichen Mikroorganismen.

4. Theodor G., Schlossermeister, 51 J., Krakow. Eingetreten: 23. V. 99, gestorben: 25. V. 99. Vor 23 Jahren Kehlkopfentzündung, später stets gesund. Am Tage nach Ostern, gegen $^1/_2$2 h Nachmittags wollte Pat. sich nach dem Essen hinlegen. Da bekam er plötzlich unter beiden Rippenbögen heftige, prickelnde, zusammenziehende Schmerzen. Es wurde vom Arzt eine Morphium-Injektion gemacht. Die Schmerzen zogen immer von der rechten Seite in die linke und umgekehrt. Damals keine Winde. Verstopfung ging nicht vorher. Einläufe

in der Nacht nützten nichts. Die Schmerzen blieben bestehen. Nach mehrmaligem schwarzgefärbtem Erbrechen trat Erleichterung ein. Stuhlgang kam und Winde gingen. Die Schmerzen blieben, wenn auch in geringerem Grade, hin- und herziehend weiter bestehen. Winde nur nach „Bauchmassage". Nach 14 Tagen stand Pat. auf, hatte aber unter Schmerzen und quälenden Winden zu leiden. Stuhl kam mit Abführmitteln. Vor 14 Tagen kam wieder plötzlich vor dem Essen ein heftiger Schmerzanfall in der Unterrippengegend. Etwas Aufstossen, kein Erbrechen bis zu den letzten Tagen, wo es sehr häufig — schwarzgrün verfärbt — auftrat. Stuhlgang mit Ricinus, von wechselnder Farbe.

Status: Kleiner, sehr korpulenter Mann von gesundem, aber etwas verfallenem Aussehen. Sclerae leicht icterisch. Herz ohne abnorme Geräusche, Lungen ebenfalls. Abdomen ziemlich stark aufgetrieben, nach der linken Lendengegend zu etwa handbreit vom Nabel entfernt eine diffuse Resistenz, die leicht gedämpften Schall gibt. Die Blase enthält wenige cbcm klaren, koncentrierten Urin; kein Albumen, kein Zucker, kein Indikan.

Die Operationsgeschichte fehlt.

Sektion: Im Abdomen sind alle sichtbaren Teile der Serosa stark injiciert, trübe und z. T. mit Fibrin belegt. In den seitlichen Teilen findet sich rechts, ebenso im kleinen Becken trübe, mit Flocken untermischte Flüssigkeit, im Ganzen 100 cbcm. Netz sehr fettreich. Proc. vermiformis in Fett- und Narbengewebe eingebettet, seine Wand intakt. Dünndarm, Colon ascendens und transversum zeigen keine Veränderungen. Der Magen liegt kontrahiert oben am Zwerchfell, seine Wand ist intakt. Die Milz ist an ihrem untern Pol umgeben von derben Verwachsungen. Beim Ablösen öffnet sich eine grosse, nach abwärts sich erstreckende Abscesshöhle. Das Organ ist aufs Doppelte vergrössert, die Serosa gleichmässig verdickt. Pulpa blass, Follikel leicht vergrössert. Beim weitern Loslösen des Colons von der Flexura linealis an zeigt sich gleich unterhalb derselben das Colon descendens an äusserst derbes Gewebe befestigt.

Es begrenzt mit diesem, z. T. aber auch unmittelbar mit seiner Wand, eine Abscesshöhle, die sich nach oben kugelförmig bis zu dem derben Gewebe an der Milz erstreckt, nach unten vor der Niere her bis handbreit unter deren unteren Pol zieht und medialwärts eine Fortsetzung in die Pankreasgegend hat. Die Höhle enthält ca. 100 cbcm schwarzgrüne Flüssigkeit, in der weiche, strohgelbe Massen schwimmen, ferner lehmartige grüne, die einen apfelgrossen Klumpen bilden, doch auch als Flocken vorkommen. Die Wand der Höhle ist überall rauh, grauschwarz verfärbt. Die strohgelben Flocken, die wie nekrotisches Fettgewebe aussehen, und der Fortsatz der Höhle nach der Pankreasgegend weisen auf das Pankreas als Ausgangsort der Abscessbildung hin. Magen- und Duodenalschleimhaut blass und glatt. Der Pankreaskopf liegt an normaler Stelle, ist blass und fest. Mehrere Durchschnitte durch ihn zeigen steck-

nadelkopf- bis erbsengrosse, trübgelbe Herde, scharf begrenzt, teils weicher, teils fester und dann von schwieligem Gewebe umgeben. Einige enthalten Konkremente. Der Kopf hört in ovaler Form auf und grenzt dann unmittelbar an die Abscesswand, von dem Schwanzteil ist zunächst noch nichts zu sehen. Wo das Duodenum die dritte Begrenzung der Höhle bildet, ist seine Wand grünschwarz gefärbt; Fibrinbelag. Oben erstreckt sich die Abscesshöhle seitwärts in der Richtung des Pankreas in die Milzgegend, von Fettgewebe begrenzt. Die ganze Höhle mit ihrer Umgebung wird herausgenommen. Es zeigt sich dann von der obern Wand in die Höhle hineinragend ein fingerdicker und auch so langer Strang, oberflächlich nur leicht uneben, grauschwarz gefärbt, an der Stelle liegend, an der man den Schwanz des Pankreas erwarten sollte. Durchschnitte zeigen in der Tat blasses, festes Pankreasgewebe. Trotz der geringen Dicke dieses Schwanzteiles hat man nicht den Eindruck, ihm wäre etwas verloren gegangen. Trübe gelbe Herde finden sich auf ihm. Er steht nicht mit dem Kopf in Verbindung, beide Teile sind durch eine fingerbreite Lücke von einander getrennt. Die Höhle im Bereich der Pankreasgegend ist faustgross und kommuniciert breit mit der ebenso grossen in der Milz- und Nierengegend. Im Fettgewebe der Umgebung und sonst im Körper finden sich keine Nekroseherde, nur in dem Fettgewebe des Mesocolon findet sich ein verkalktes Knötchen von Stecknadelkopfgrösse. An Leber, Gallenwegen, Nieren und Darm keine Besonderheiten. An der Basis der linken Lunge leichter Fibrinbelag. Beide Lungen ödematös, ohne Verdichtungen. Herz mit sehr reichlichem epikardialem Fett.

Anatom. Diagnose: Quere Nekrose eines gut fingerstarken Stückes des Pankreas nahe dem Kopf; nekrotische Herde im Kopf und Schwanzteil des Pankreas, Abscess und Nekrosehöhle in der Pankreasgegend, nach Milz und linker Niere extraperitoneal sich erstreckend. Eine verkalkte Stelle im Fettgewebe des Mesocolon transversum. Fibrinös-eitriges Exsudat im Peritoneum und in der Pleura der Basis der linken Lunge. Fettherz. Allgemeine Adipositas mittleren Grades. Frische Laparotomiewunde.

5. Johann L., Kuhfütterer, 77 J., Klockenhagen. Eingetreten: 30. XII. 99. Gestorben: 9. II. 00. Pat., wegen Bronchitis chronica auf die innere Abteilung aufgenommen, wird wegen Symptomen eines eingeklemmten Nabelbruches auf die chirurgische Station verlegt. Hat früher oft an Erkältungen und Rheumatismus gelitten, ist sonst nie ernstlich krank gewesen, hat insbesondere keine Obstipation gehabt und nicht an Gelbsucht gelitten. Seit mehreren Jahren soll der Husten mit stärkerer Kurzatmigkeit verbunden gewesen sein. Am 26. XII. erkrankte Pat., der sich in den Tagen vorher bei schlechterem Appetit befunden haben will, mit einem Gefühl von Vollheit des Leibes und häufigem Aufstossen. Er musste deshalb zu Bett liegen. Stuhlgang seit 5 Tagen nicht erfolgt (bis dahin ziemlich regelmässig ohne Hilfsmittel), selten gingen noch Winde, seit

gestern auch diese nicht mehr. Vomitus nur einmal am 27. XII. Pat. hat aber fast nichts genossen wegen des fortwährenden Aufstossens. Daneben bestand Kurzatmigkeit, sodass Pat. nicht schlafen konnte, und Schmerzen um den Nabel und oberhalb desselben.

Status: Kleiner, sehr korpulenter Mann mit stark vornübergeneigter Körperhaltung. Sensorium frei; starke Dyspnoe, Respiration 24 in der Minute. Temperatur leicht erhöht, Puls regelmässig, 124. Mässiges Oedem beider Unterschenkel. Extremitäten kühl. Deutliche Cyanose sowohl des Gesichtes wie der oberen Extremitäten. Herzdämpfung wegen offenbaren Emphysems nicht perkutabel, Töne rein. Auf den Lungen ist eine Dämpfung nicht nachweisbar, dagegen sind hinten überall, besonders links, zahlreiche grossblasige Rasselgeräusche zu konstatieren. Daneben giemende Geräusche. Abdomen stark aufgetrieben, Hängebauch. Die Nabelgegend ist etwas bürzelartig vorgetrieben. Ascites nicht vorhanden, dagegen ist oberhalb des Nabels eine ganz undeutliche Resistenz zu palpieren, die fast von einer Mamillarlinie zur andern quer verläuft, eine etwas konvexe Oberfläche zu haben scheint und sehr druckempfindlich ist. Es besteht eine grosse Beweglichkeit des Tumors, sowohl seitlich, wie von oben nach unten. Vom Rectum fühlt man nur die gleichmässig vergrösserte, harte Prostata. Urin frei von Zucker und Gallenfarbstoff; eine Spur Albumen vorhanden.

Therapie: Einläufe, auch hohe und Priessnitz-Umschlag. 31. XII. Schlaf wenig, Dyspnoe unverändert, Schmerzen gering; mit den Einläufen wird nur wenig breiige Stuhlentleerung erzielt. Aufstossen gleich häufig, kein Vomitus; zweimal sollen Winde gehört sein. Leicht icterische Verfärbung der Sclerae. Abdomen scheint etwas weniger gespannt. Einläufe fortgesetzt. — 2. I. Abdomen etwas tiefer eindrückbar. Tumor nicht deutlich zu umgreifen, scheint aber eher mehr auf der rechten Seite oberhalb des Nabels zu liegen, als links. Auswurf trotz Expektorans und aufrechter Haltung fast Null. Aufstossen etwas seltener. — 5. I. Allgemeinbefinden und Schlaf etwas besser. Flatus zuweilen, Aufstossen häufig. — 6. I. Nach Klysma mehrfach dünne Stuhlentleerungen. Wegen erisypelverdächtiger Rötung um den Nabel Verlagerung auf die Erysipelstation. — 11. I. Dünne, bräunliche Entleerungen. Wenig schleimiger Auswurf. — 16. I. Stärkeres Oedem am rechten Unterschenkel, Hände kühl, cyanotisch. Pat. klagt über Luftmangel. Puls 112, mässig kräftig. — 18. I. Patient, von der Erysipelstation zurückverlegt, macht einen sehr verfallenen Eindruck. Starke Oedeme beider unteren Extremitäten (Flanellbinden), kein Decubitus. Trotz der deutlichen Fettabnahme der Bauchdecken ist es auch jetzt noch nicht möglich, einen deutlichen, palpatorischen Befund zu erheben, wenn es auch scheint, als ob der Tumor kleiner geworden ist und nicht mehr die ausgesprochen konvexe Oberfläche hat. — 9. II. Exitus, nachdem er seit 8 Tagen unter sich gelassen und seit 3 Tagen Delirien hat. Nahrungsaufnahme seit 14

Tagen minimal. Geruch nach Aceton aus dem Munde seit den letzten Tagen bemerkbar.

6. Maria R., Schutzmannsfrau, 48 J., Königsberg. Eingetreten 22. VII. 02, gestorben 2. VIII. 02. Als Kind Masern und Scharlach: 8 Partus (1 Zange, 5 Wendungen wegen Querlage), 2 Aborte. Pat. leidet seit Jahren an Obstipation. Vor 4 Jahren heftiger Kolikanfall in der Lebergegend, bald darauf Schüttelfrost und hohes Fieber, mehrmals galliges Erbrechen. Dauer der Schmerzen ca. 12 Stunden. Nach 2 Tagen Gelbfärbung der Haut, dunkelbrauner Urin, weisse Stühle. Diese Erscheinungen verschwanden nach ca. 8 Wochen allmählich. Vor 3 Jahren ein gleicher Anfall. Vor 2 Jahren im Verlauf von 7 Wochen 7 heftige Anfälle mit allen Symptomen, meist kein Schüttelfrost. Icterus, Dunkelfärbung des Urins, Entfärbung der Stühle gingen meist in wenigen Tagen vorüber. In der medicinischen Klinik wurden dann noch 2 Anfälle beobachtet. Nach ihrer Entlassung im Juli 1900 hatte Pat. noch im August und September je einen Anfall, der in wenigen Tagen ablief. Seitdem war sie gesund. Am 4. VII. dieses Jahres heftiger Anfall mit Schüttelfrost, Erbrechen, Fieber. Die Schmerzen verschwanden nach 24 Stunden. Nach 2 Tagen Icterus, dunkler Urin, Stühle nicht ganz entfärbt. Am 3. Tage diffuse Leibschmerzen, Auftreibung des Leibes, häufiges Aufstossen, kein Erbrechen. Stuhl angehalten. Pat. suchte die innere Klinik auf, woselbst die Symptome von seiten des Abdomens zum grössten Teil zurückgingen. Dagegen trat unter mässigem Fieber eine linksseitige Pleuritis auf. Pat. wird in die chirurgische Klinik verlegt.

Status: Mittelgrosse, grazil gebaute Frau in dürftigem Ernährungszustande mit blassen Hautdecken. An der Herzspitze, nicht konstant, ein systolisches Geräusch. Ueber dem linken Lungenunterlappen eine 3-fingerbreite Dämpfung mit leisem Bronchialatmen ohne Rasseln. Urin enthält eine Spur Albumen. Leber deutlich palpabel, der rechte Lappen reicht seitlich bis unter Nabelhöhle, fühlt sich ziemlich konsistent an. Zwischen ihm und dem linken, der 2 Finger breit oberhalb des Nabels bogenförmig verläuft, eine deutliche Incisur. Gallenblase nicht deutlich palpabel. In der Mittellinie und etwas links oberhalb des Nabels fühlt man eine kleinapfelgrosse Resistenz, die recht druckempfindlich ist; auch die Gegend der linken Rippenknorpel ist sehr druckempfindlich. — 22. VII. Nachmittags stundenlang heftige Schmerzen im Epigastrium. Temp. 38,5. Gleiche Schmerzanfälle am 25. und 27. VII. Temp. 38,3.

30. VII. Operation: Längsschnitt in der Mitte des rechten Musc. rectus vom Rippenbogen abwärts bis gegen Nabelhöhe. Nach Eröffnung der Bauchhöhle sind in dem unterhalb des untern Leberrandes befindlichen Fettgewebe mehrere nur hirsekorngrosse, goldgelbe Herde, Fettnekrosen, sichtbar, der rechte Leberlappen ist stark verdickt, an der Unterfläche verwachsen. An seinem Innenrande ist eine kleine Incisur.

Hier wird zunächst eingegangen behufs Aufsuchung der Gallenblase. Es wird sehr bald ein Hohlraum eröffnet, aus dem sich etwas Gas entleert. Bei der Sondierung scheint dieser Hohlraum nach einem ca. 3—4 cm langen Verlauf in das Colon transversum zu führen. In der Umgebung der Oeffnung findet sich nekrotisches Gewebe, das abgetragen wird. Die Oeffnung wird dadurch etwas vergrössert, ca. $1^1/_2$ cm lang. Sie wird durch eine Kocher'sche Pincette vorläufig abgeklemmt. Beim weiteren Präparieren am untern Leberrand kommt man in ein sulziges Gewebe, welches dem Pylorusteil des Magens dicht anliegt. Letzterer ist samt dem obern Schenkel des Duodenums durch Verwachsungen stark nach oben an die untere Lebergrenze gezogen. Auch die übrige Magenwand ist mit der untern Leberfläche durch strangförmige Adhäsionen verwachsen. Ca. 4 cm medialwärts von der kleinen Incisur findet sich am untern Leberrand eine unten etwas grössere Incisur. Die Gallenblase ist auch bei tieferem Eingehen entlang der untern Leberfläche nicht aufzufinden. Es wird daher jetzt auf eine schon gleich nach Eröffnung der Peritonealhöhle festgestellte Anschwellung in der Gegend des Pankreas eingegangen. Das Ligt. gastro-colicum wird dicht am untern Rande des Magens stumpf durchtrennt, man gelangt sehr bald in eine grosse Höhle, aus der sich gleichfalls etwas Gas entleert. Der Zugang zu dieser Höhle wird erweitert, es entleeren sich ausser Blut nekrotische Gewebsfetzen, die z. T. eitrig durchsetzt sind. Sie werden durch Austupfen der Höhle möglichst vollständig entfernt. Eine etwas stärkere Blutung wird dabei durch Tamponade gestillt. Die Höhle wird hierauf gleichzeitig mit der vorhin erwähnten Fistel sondiert. Es ergiebt sich, dass es sich um eine einheitliche Höhle handelt, welche offenbar an einer kleinen Stelle mit dem Colon transversum an dessen Hinterfläche kommuniciert. Die Brücke, welche sich zwischen den beiden sondierten Oeffnungen befindet, wird auf der Sonde durchtrennt. Die Austastung der Höhle ergiebt, dass sie sich nach unten hinter das Colon transversum und nach oben rechts hinter das verzogene Duodenum hin erstreckt. Ein mit dem Finger gefühlter, grösserer Pankreassequester wird extrahiert, ausserdem noch etwas nekrotisches Gewebe mit dem Löffel entfernt. Die Umrandung des Zuganges der Höhle wird an das Peritoneum der vordern Bauchwand teils fortlaufend, teils mit Knopfnähten angenäht, die Höhle selbst mit Gazestreifen tamponiert. Im übrigen wird die Bauchwunde geschlossen (3-schichtige Naht).

31. VII. Temp. 37,4—37,6. Puls nur 120. Pat. erbricht noch etwas, hat heftige Schmerzanfälle, daher mittags und abends 0,01 Morphium. Nachmittags Abgehen von Flatus. — 1. VIII. Pat. fieberfrei, Puls etwas kräftiger. Erbricht alle genommene Flüssigkeit. Nähreinläufe werden nur zum kleinsten Teil gehalten. Schmerzen geringer. Abends 0,01 Morphium. — 2. VIII. Pat. fühlt sich morgens etwas besser. Erbrechen hat nachgelassen. Temperatur und Puls unverändert.

Gegen Mittag sehr heftiger Schmerzanfall, rascher Verfall. 1^{10} h p. m. Exitus.

Sektion: Kräftiger Körper mit blassgelben Hautdecken. Abdomen aufgetrieben; offene, z. T. durch Suturen geschlossene, z. T. drainierte Bauchoperationswunde. Nach Entfernung der Gaze zeigen sich die Wundränder eitrig belegt. In der Tiefe weiche, eitrige Gewebsfilze. Der eingeführte Finger geht medialwärts nach oben in eine Höhle. Subkutanes Fettgewebe $2^1/_2$ cm dick. In der eröffneten Bauchhöhle sind die Darmschlingen meteoristisch gebläht, fein injiciert, mit einer dünnen Exsudatschicht bedeckt, das fettreiche Netz von trocknen, linsengrossen Nekrosen durchsetzt. Beim Versuch das Colon transversum abzuheben, findet sich eine retroperitoneale Abscesshöhle unter dem Rippenrand. Zwerchfellstand: r. III. IKR., l. IV. IKR. In der linken Pleurahöhle einige cbcm sanguinolente, eitrig-getrübte Flüssigkeit. Das Blut in den grossen Halsvenen ist stark gashaltig. Herz mit breitem Panniculus, Herzmuskel schlaff. Linke Lunge im Oberlappen lufthaltig, an der Basis luftärmer. Der unterste Lungenabschnitt ist im Stadium einer hypostatischen Hyperämie. Rechte Lunge: an der Basis ebenfalls Atelektase mit trübem Oedem, Ober- und Mittellappen lufthaltig. Milz vergrössert. Im Fettgewebe des Ligt. gastro-lineale zahlreiche, nekrotische Herde. Konsistenz weich, Pulpa vorquellend, breiig, teils rot, teils schwarz. Follikel deutlich. Im Duodenum etwas schleimiger Inhalt. Die Papilla duodenalis ist sehr weit, ebenso der Ductus choledochus, der obere Teil zu einer grösseren Höhle erweitert, in der ein Gallenstein liegt. Ductus cysticus und hepaticus sehr dilatiert, aus dem Cysticus kommt man in die geschrumpfte Gallenblase, die mit Konkrementen erfüllt ist. In der Wand keine Perforationsöffnung. Die operativ eröffnete Höhle greift hinter dem Ligt. hepato-duodenale vorbei in das retroperitoneale Zellgewebe über. Dasselbe ist links wie rechts mit Eiter bedeckt, zunderartig weich, von nekrotischen, z. T. sequestrierten Fettpartikelchen durchsetzt. Die retroperitoneale Eiterhöhle reicht rechts bis zum Colon ascendens, links bis zur Unterfläche der Leber, andrerseits bis an die Milz, nach abwärts vor der linken Niere bis zur Flexura sigm. Auch hinter der linken Niere ist das Gewebe eitrig erweicht. Die Fettnekrose setzt sich links fort, wie die Eiterhöhle. Perforation des Colon transversum nicht nachweisbar. Im Magen etwas bräunlicher Inhalt, Schleimhaut z. T. mamelloniert mit einigen Erosionen. Leber gross und auf dem Durchschnitt von vielen Gasblasen durchsetzt. Intrahepatische Gallengänge erweitert. Hinter dem Magen zeigt das Pankreas eine fetzige Oberfläche, eine im ganzen schwärzliche Farbe. Auf dem Querschnitt sieht man orangegelbe Läppchen, dazwischen schwärzlich-braun pigmentierte Gewebszüge. Der Ductus Wirsungianus ist weit und lässt sich in verschiedene Seitenkanäle hinein bequem sondieren. Nebennieren ohne Befund. Nieren schlaff und trocken, Fettgewebe hinter der rechten unverändert. Im untern Dünndarm

Schwellung und schwärzliche Pigmentierung der Payer'schen Plaques.

Pathol. anat. Diagnose: Gallensteine. Grosse peripankreatische Eiterhöhle mit Fettnekrosen, unter die Leber reichend. Retroperiteneale Eiterung hinter dem Colon ascendens und descendens. Peritonitis incipiens. Erweiterung der Gallenwege. Ikterische Schaumleber. Hypostase beider Unterlappen.

Mikroskopischer Befund: Die grösseren Gewebsstücke bestehen aus Fettgewebe, das teilweise nekrotisch, teilweise entzündlich verändert ist. Der entzündliche Prozess spricht sich aus in bindegewebiger Induration und in zellreicher Infiltration, die stellenweise aus Leukocyten besteht. Das nekrotische, grau-opake Fettgewebe ist von körnigem oder diffusem (Bilirubin?) Hämatoidinpigment herdförmig ausgesprochen orangegelb verfärbt. Das Pigment giebt das charakteristische Farbenspiel mit Schwefelsäure. Kleine Lymphdrüsen sind in das Gewebe eingeschlossen.

In Kürze soll zunächst im Anschluss an die Erörterungen des ersten Teils dieser Publikation auf die Sektions- bezw. Operationsbefunde unserer Fälle eingegangen werden und auf die Anhaltspunkte, die sich daraus eventuell für die Aetiologie gewinnen lassen.

Beginnen wir mit den Befunden des akuten Stadiums, so handelt es sich im 1. Fall um eine „hämorrhagische Infarcierung und Nekrose des ganzen Pankreas" mit einem Hämatom nahe der Cauda, daneben das imposante Bild einer auf das ganze Bauchhöhlenfett ausgedehnten Fettgewebsnekrose. Hier steht die Blutung, die Apoplexie des Pankreas, so sehr im Vordergrunde, dass man sie füglich als das Primäre des ganzen Processes ansehen muss, die Totalnekrose als ihre Folgeerscheinung. Die Infektion setzte hier anscheinend sehr früh ein, schon am Morgen des 2. Tages fieberte Patient hoch (39,5°). Eine Ursache für die Blutung ist durch die Autopsie nicht zu Tage gefördert, man muss sich auch hier wieder mit der schädigenden Wirkung des Alkohols und der Fettleibigkeit auf das Gefässsystem begnügen.

Einen sehr ähnlichen Befund ergab die Operation im 2. Fall: Blutige Infarcierung der Pankreasgegend und der benachbarten Gegend des Tripus Halleri, Fettgewebsnekrosen überall, wo Fettgewebe in der Bauchhöhle ist, ausserdem schon am 3. Krankheitstage eine durch Fettnekrose entstandene Höhle im Ligt. gastrocolicum. Weder der sonstige Operationsbefund, noch Anamnese und Status geben irgendwelche Anhaltspunkte für das Zustandekommen dieser Pankreashämorrhagie, denn als solche wird man das

Bild doch wohl deuten müssen; vielleicht hat auch hier infolge der Adipositas universalis eine Entartung der Gefässwände bestanden. Jedoch giebt der Fall wieder einen Beweis dafür, dass die Fettgewebsnekrosen einer Heilung zugängig sind, die im vorgeschrittenen Stadium durch Sequestration, in den frühen Stadien durch Bindegewebssubstitution sich vollzieht.

Der Sektionsbefund des 3. Falles zeigt auffallend geringe Veränderungen an der Ursprungsstätte des Krankheitsprocesses, am Pankreas, Veränderungen, die wohl als chronische interstitielle Pancreatitis aufzufassen sind. Allerdings muss dahingestellt bleiben, ob nicht hier, wie in einer Reihe ähnlicher Fälle ohne makroskopisch wahrnehmbare Veränderungen an der Drüse, die mikroskopische Untersuchung eine ausgedehnte Parenchymnekrose ergeben hätte. Der Modus des Saftaustrittes aus der Drüse und seine Ursache bleibt auch hier dunkel. Im Gegensatz zu dem geringfügigen Pankreasbefund steht die grosse Ausdehnung der Processe am Fettgewebe. Das des Omentum maius und minus ist leicht zerfliesslich, in Erweichung begriffen, ein Zustand, der vielleicht das früheste Stadium der Fettgewebsnekrose darstellt, in der Bursa finden sich „schmierige, zerfallene Fettmassen". Bis hierher reicht die Wirkung des fettspaltenden Fermentes durch direkte Berührung, aber auch das Unterhautfettgewebe erscheint schon nach Farbe und Konsistenz verändert, „dunkelgraugelb" und „brüchig". Bis zu diesem Fettdepot konnte das Steapsin weder auf direktem Wege, noch mit Hilfe des Trypsins gelangen, hier muss man wohl das Lymphgefässsystem als Vermittlungsweg ansehen. Einer zwiefachen Deutung fähig ist die ausgedehnte Thrombose der Netzvenen und der im Gebiete der Bursa gelegenen Venen. Zunächst wird man natürlich an das Eindringen von Bakterien in die Venen als Ursache der Thrombenbildung denken müssen. Und thatsächlich ergiebt ja auch die mikroskopische Untersuchung der von Herrn Dr. Schmidt angefertigten Schnittpräparate aus Netz und Leber die Anwesenheit von kleinen, plumpen Bakterien in den feinen Gefässen und den Venen des Netzes, wie auch in den Venae centrales der Leber und zwischen den Leberzellenbalken, daneben Nekrose der Leberparenchymzellen. Nun gehören die gefundenen Bakterien anscheinend zur Coli-Gruppe, und diese Zugehörigkeit zu einer Bakterienspecies, die kurze Zeit post mortem sich in allen Organen der Bauchhöhle vorzufinden pflegt (nach Birch-Hirschfeld's Versuchen, cit. nach Marx), macht ihre ätiologische Bedeutung für die Thrombosen und

die parenchymatöse Hepatitis zweifelhaft, aber immerhin nicht unmöglich. Nehmen wir das erste an, so müssen wir auf die Hypothese von Marx zurückgreifen, der in seinem Fall für die Hepatitis parenchymatosa das Uebergehen von schädigenden Substanzen (normalen Stoffwechselprodukten oder Toxinen) vom Pankreas auf dem Wege der Pfortader in die Leber verantwortlich macht. Die Thrombosen müsste man sich dann entstanden denken durch die starke chemische Einwirkung des ausgetretenen Pankreassekretes auf die Venenwandungen. — Einleuchtender und weniger hypothetisch ist jedenfalls die erste Deutung.

Der Sektionsbefund des zweiten Stadiums zeigt nach Körte einen retroperitoneal gelegenen Abscess, der sich von der Pankreasgegend aus in verschiedener Richtung weiterentwickelt, mit besonderer Vorliebe und zuerst in die Bursa perforiert, demnächst hinter dem Colon descendens zur linken Niere und Beckenschaufel fortschreitet oder seinen Weg in's Mesocolon und Mesenterium nimmt. Nur in seltenen Fällen, bei sehr gut ausgebildetem Mesocoecum und Mesocolon ascendens erstreckt sich die Abscesshöhle retroperitoneal in die Gegend der rechten Niere, ja steigt selbst in's Zellgewebe des kleinen Beckens hinab.

In unserem 4. Falle ergab die Sektion „quere Nekrose eines gut fingerstarken Stückes des Pankreaskörpers mit Unterbrechung der Drüsenkontinuität". Daneben fanden sich kleine Nekroseherde im Schwanz und Kopf der Drüse und ein grosser retroperitoneal gelegener nach links bis zur Niere reichender Abscess. Durch die scharf abgegrenzte Form des nekrotischen Teiles wird man hier zu der Annahme gedrängt, dass es sich, wie in Brentano's und Kirste's Fällen, um einen Infarkt der Drüse handelt, dessen Ursache allerdings auch hier dunkel bleibt. Das durch Infarcierung nekrotisch gewordene Stück hat sich dann als Sequester aus der Drüsenkontinuität gelöst, wurde durch Darmbakterien inficiert und dadurch zum Ausgangspunkt eines grossen, retroperitonealen Abscesses. Von hier aus war auch schon eine Infektion des Peritoneums eingetreten („eitrig-fibrinöses Exsudat") und die linke Pleura an der Lungenbasis ergriffen. Wir vermissen hier den Befund ausgedehnter Fettgewebsnekrose, nur an einer einzigen Stelle im Mesocolon findet sich ein kleines verkalktes Knötchen. Damit ist aber nicht ausgeschlossen, dass nicht früher, gleich nach dem ersten akuten Anfall, reichlich Fettgewebsnekrosen vorhanden gewesen sind. Sind doch Beobachtungen publiciert, in denen bei der Laparotomie reich-

lich Fettgewebsnekrosen gefunden wurden, während bei der später vorgenommenen Sektion keine Spur mehr davon vorhanden war. Es war eben in der Zwischenzeit eine Heilung der Fettgewebsnekrosen eingetreten. Diese Möglichkeit ist auch in unserm Fall nicht ausgeschlossen.

Die Autopsie des 6. Falles zeigt das Pankreas schwarz verfärbt, von fetziger Oberfläche, den Wirsungianus weit, mit seinen Seitenkanälen leicht sondierbar. Ausserdem ausgesprochene Veränderungen am Gallensystem: Die Gallenblase geschrumpft, mit Konkrementen erfüllt, Ductus cysticus und hepaticus „sehr dilatiert", im höhlenartig erweiterten Choledochus ein Gallenstein und die Papilla Vateri, sowie der untere Teil des Choledochus gleichfalls sehr weit. Ferner fand sich eine ausgedehnte, retroperitoneale Abscesshöhle, in deren ganzer Ausdehnung Fettgewebsnekrose. Das Fettgewebe zeigte z. T. entzündliche Veränderungen: bindegewebige Induration und zellreiche Infiltration, z. T. war es nekrotisch und mit Hämatoidinpigment herdförmig durchsetzt. Auch das Pankreas war bei makroskopischer Betrachtung von schwärzlich braunen Gewebszügen durchsetzt, zwischen denen orangegelbe Läppchen lagen.

Deutlicher wie hier kann sich der ätiologische Zusammenhang zwischen der vorausgehenden Gallensteinkolik und der Pankreasnekrose kaum dokumentieren. Am 4. VIII. trat ein schwerer Anfall von Gallensteinkolik ein, der wohl mit der Ausstossung eines Steines in den Darm endigte. Denn dass ein Stein schon die Papilla Vateri passiert hatte, dafür spricht ihre und des untern Choledochus Weite. Auch die Erweiterung des Ductus Wirsungianus und seiner Seitenzweige muss man sich wohl entstanden denken durch Stauung des Pankreassekretes infolge Kompression des Ausführungsganges in der Vater'schen Papille. Unter diesen Verhältnissen war die Ausdehnung der Entzündung der Gallenwege auf das Pankreas ein Leichtes. Wahrscheinlich ist es unter der vereinigten Wirkung des stauenden Sekretes und der vom Darm aus einwandernden Bakterien zur Drüsenentzündung und Nekrose mit Blutungen in ihr Gewebe gekommen. Durch Saftaustritt und Infektion des retroperitonealen Gewebes entwickelte sich dann die Abscesshöhle und die Fettgewebsnekrose. Im Bilde der letzteren muss man die entzündlichen Veränderungen wohl als etwas Sekundäres auffassen, als Teilerscheinung des entzündlichen Processes und der Abscedierung im retroperitonealen Raum, desgleichen die kleinen Blutaustritte. Die Schaumleber und die Gasblasen im Halsvenen-

blut sind zurückzuführen auf die Wirksamkeit anaërober, gasbildender Bakterien.

Ganz ähnlich liegen die Verhältnisse in Ehrich's ersten Fall, auch hier gingen Gallensteinkoliken der letalen Pankreasaffektion unmittelbar voraus, und an die Durchwanderung eines Steines durch den (erweiterten) Choledochus schloss sich die Infektion und Schädigung der Drüse an.

Die Aetiologie des zweiten Falles von Ehrich ist dunkel, vielleicht hat hier den ersten Anstoss eine Sekretstauung infolge der starken chronischen Veränderungen des Pankreaskopfes (stark vergrössert, mit Bindegewebe und Fett durchwachsen) gegeben.

Nun zur klinischen Seite unserer Fälle.

Der Angabe, dass gerade das kräftige Alter zwischen 30 und 52 Jahren besonders von den akuten Pankreasaffektionen bevorzugt ist, entsprechen 5 unserer Patienten (Fall 2, 3, 4 und 6 und Fall 1 von Ehrich), während zwei diese Grenze nach oben (mit 77 und 60 Jahren, Fall 5 und Fall 2 von Ehrich) und nach unten (mit 24 Jahren Fall 1) nicht unerheblich überschreitet. Das seltene Befallenwerden des jugendlichen Alters erklärt sich wohl daraus, dass die ätiologisch so bedeutungsvollen Gefässveränderungen sich erst in späteren Jahren herausbilden.

Das häufigere Vorkommen von Gefässveränderungen (Arteriosklerose) bei Männern dürfte auch die stärkere numerische Beteiligung des männlichen Geschlechtes — nach Zusammenstellung von mehreren grösseren Statistiken $65^1/_3$% der Fälle — erklären, wenn man berücksichtigt, dass von den beiden anerkanntermassen prädisponierenden Momenten, dem Alkoholismus und der Fettleibigkeit, der erste im grossen Ganzen das traurige Vorrecht des männlichen Geschlechtes ist. Für diese Deutung spricht auch die Thatsache, dass in den seltenen Fällen von akuten Pankreasaffektionen bei Individuen unter 30 Jahren sehr häufig jugendliche Potatoren betroffen werden. So bei Petersen-Marx ein 22jähriger, in unserm 1. Fall ein 24jähriger mässiger Potator. Dass jedoch auch Frauen zu dieser Kategorie ein kleines Kontingent stellen, beweisen der Fall von Kötschau (cit. bei Japha): 24jährige Kellnerin (Tageskonsum 8—10 l Münchener, mehrere Cognaks, mindestens 1 Flasche Bordeaux und 1 Flasche Sekt) und der Fall von Pels-Leusden: 22jährige Kellnerin, Potatrix. — Eine noch allgemeinere Bedeutung als dem Alkoholismus kommt der Fettleibigkeit

zu, dem zweiten prädisponierenden Moment, das sich in unsern 6 Krankengeschichten nicht weniger als 5mal, in Ehrich's Fällen beidemal erwähnt findet und wohl nicht selten als Teilerscheinung eines gleichzeitig bestehenden Alkoholismus aufzufassen ist.

Vorkrankheiten, die zu unseren Affektionen in Beziehung zu setzen wären, werden selten erwähnt; wo es geschieht, handelt es sich meist um Zustände, die als „Magenkrämpfe" oder „Gallensteinkoliken" bezeichnet werden. Interessant ist die Anamnese eines Falles von Rasumowski, in dem, ausser jährlich mehrmals wiederkehrenden, sehr heftigen Schmerzanfällen in der Magengegend, das regelmässige Auftreten von Diarrhöen nach dem Genuss fetter Speisen eine schon lange vor der Katastrophe bestehende schwere Schädigung der Pankreasfunktion annehmen lässt. Während die Anamnese von 4 unserer Fälle uns mit erwähnenswerten Vorkrankheiten im Stiche lässt, werden im 3. Falle „seit Jahren hin und wieder auftretende Magenkrämpfe" erwähnt. In Fällen wie diesem, wo auch später die letale Pankreaserkrankung mit ebensolchen „Magenkrämpfen" einsetzt, dürfte man nicht fehlgehen, wenn man jene weiter zurückliegenden Koliken als prämonitorische, leichtere Anfälle derselben Erkrankung ansieht, besonders wenn das Organ ausgesprochene Veränderungen von chronischem Charakter aufweist, wie hier: „Pankreas fest, derb".

Als wichtigste, weil ätiologisch bedeutungsvollste Vorkrankheit, die auch anamnestisch oft wiederkehrt, ist die diagnostisch gesicherte Cholelithiasis zu nennen, die auch in unserm 6. Fall im Verlaufe der letzten 4 Jahre nicht weniger als 13 typische Gallensteinkoliken gezeitigt hatte und durch einen weiteren, ebenso typischen Anfall die letale Pankreasaffektion einleitete. Bei Ehrich's ersten Fall waren seit Jahren heftige, plötzlich einsetzende Schmerzanfälle in der Lebergegend aufgetreten, die man auch hier wohl mit Sicherheit als Gallensteinkoliken ansprechen muss. Wurden doch sowohl bei einer wegen Ovarialkystom ausgeführten Laparotomie, als auch später bei der Sektion Gallensteine in der Gallenblase gefunden.

Prodromalerscheinungen gehören nicht zum Bilde der akuten Pankreaserkrankungen, nach Stich fehlen sie in 70% der Fälle. Auch bei Ehrich's beiden und bei unseren 6 Fällen wird nur 1mal, im 5. Falle, bei dem die Erkrankung überhaupt unter weniger alarmierenden Erscheinungen einsetzte, erwähnt, dass Patient „in den Tagen vorher etwas schlechteren Appetit" gehabt habe.

Als auslösendes Moment kommt wie auch in anderen

Mitteilungen (Stich) bei uns 3mal (Fall 1, 3, 4) eine kurz vorangegangene Mahlzeit in Betracht; erwähnt wird sonst noch ein kalter Trunk, stärkerer Alkoholgenuss, der Defäkationsprocess.

Die Symptome der akuten Pankreasaffektionen lassen sich in 2 grosse Gruppen teilen: Erscheinungen von Seiten der Bauchorgane und Allgemeinerscheinungen.

Obenan stehen die abdominalen Symptome. Nie fehlen Schmerzen, dadurch charakterisiert, dass sie ganz plötzlich, aus voller Gesundheit heraus, meist mit enormer Heftigkeit einsetzen. Sie haben einen kolikartigen Charakter, mit kurzen, weniger schmerzhaften Intervallen und nehmen auf Druck an Heftigkeit zu. Ihr Zustandekommen erklärt sich wahrscheinlich durch die schwere Läsion, die die hinter dem Pankreas gelegenen Nervenplexus durch den Druck der geschwollenen Drüse erfahren, und Hochhaus verweist zur Stützung dieser Annahme auf das Vorkommen ganz ähnlicher Schmerzattaquen bei Scirrhus pancreatis. Lokalisiert sind diese Schmerzen in der grossen Mehrzahl der Fälle aufs Epigastrium mit seinen verschiedenen Regionen (Magengegend, Nabel, linkes Hypochondrium, oder wie in unserm 4. Falle „unter den beiden Rippenbögen"), bisweilen erstrecken sie sich jedoch auch diffus über das ganze Abdomen. Sehr heftige Kreuzschmerzen, von Dörfler und Peiser bei je einem Fall beobachtet, werden auch in unserm Fall 2 erwähnt, der sich auch durch die eigentümliche Lokalisation des Initialschmerzes: rechte Schulter, rechte Seite des Leibes, auszeichnet, ohne dass hier die in Fällen mit ähnlicher Lokalisation (Marx) beobachtete Mitbeteiligung des Gallensystems und der Leber erwiesen wäre. Dagegen bietet Fall 3 ein Beispiel dafür: Den Klagen des Patienten über heftige Schmerzen in der Lebergegend entspricht der anatomische Befund einer hochgradig veränderten Leber.

Meist gleichzeitig mit dem ersten Schmerzanfalle setzt als eines der regelmässigsten Symptome Erbrechen ein. Es wird als sehr vehement, häufig auftretend (in unserm 1. Fall in wenigen Stunden 20—30mal) und unstillbar geschildert, nimmt aber nur ganz ausnahmsweise, im Gegensatz zum Erbrechen bei Ileus, fäkulenten Charakter an (Franke, Ostermaier). Auch Blutbeimengungen sind selten, traten aber in Ehrich's Fall 1 am 12. Krankheitstage sehr reichlich auf. Fehlt, was sehr selten vorkommt, das Erbrechen, so wird von Brechneigung und äusserst quälendem Aufstossen, wie in Ehrich's Fall 2, berichtet.

Zur Erklärung des Zustandekommens des Erbrechens scheint

die Brentano'sche Angabe: rein mechanischer Druck auf den Magen durch das Bursaexsudat oder peritonitischer Ursprung, nicht ausreichend für das initiale Erbrechen. Denn erstlich fehlt oft, selbst nach mehrtägigem Bestehen der Affektion, jede Spur von Peritonitis, und ferner bedarf es, abgesehen von den sofort in die Bursa omentalis durchbrechenden Apoplexieen des Pankreas, eines mehrtägigen Bestehens, um ein Bursaexsudat überhaupt entstehen zu lassen. Für das initiale Erbrechen muss man also wenigstens nach einer andern Ursache suchen, die wohl in dem plötzlichen schweren Reiz der Nervenplexus hinter dem Pankreas zu sehen ist, der dem Brechcentrum in der Medulla oblongata zugeleitet wird.

Gleicherweise, wie für das Zustandekommen des Erbrechens sind mechanische Darmverlegung und Peritonitis auch zur Erklärung dreier weiterer Symptome herangezogen worden, nämlich des meist aufs Epigastrium beschränkten Meteorismus, der hartnäckigen Obstipation und der häufig beobachteten absoluten Darmruhe.

Was zunächst die drei genannten Symptome betrifft, so ist deren inkonstantestes die meteoristische Auftreibung des Epigastriums, die auch in unseren 6 Krankengeschichten und bei Ehrich nur je einmal, bei Fall 1, bezw. Fall 2, erwähnt wird. Häufiger kommt gleichmässig auf das ganze Abdomen ausgedehnter Meteorismus vor, wobei die Bauchdecken meist weich und eindrückbar sind oder doch nur mässige Spannung zeigen. Auch das vollkommene Sistieren der Darmperistaltik gehört nicht zu den konstanten Symptomen, wird aber in einer Reihe neuerer Beobachtungen (Allina, Brentano, Franke, Hahn-Gessner, Pels-Leusden, Petersen-Marx, Sonnenburg-Sarfert) erwähnt und dürfte, seit die Aufmerksamkeit einmal darauf hingelenkt ist, vielleicht noch häufiger in den Publikationen figurieren. Von unseren, im akuten Stadium beobachteten drei Fällen wird dieses Symptom zweimal erwähnt, so heisst es im Fall Zachan: „absolute Darmruhe, auch bei den (Kolik-)Anfällen ist nichts von Peristaltik sichtbar oder durch Auskultation nachweisbar", und bei Fall 3: „Darmgeräusche nicht wahrnehmbar".

Im Gegensatz zu den genannten beiden Symptomen erscheint als eine regelmässige Begleiterscheinung unseres Krankheitsbildes eine hartnäckige Verhaltung von Stuhl und Winden. Beide sistieren in der Regel vom Augenblick der Erkrankung an und setzen ihrer Herbeiführung durch Klysmen und Abführmittel hartnäckigen Widerstand entgegen. Nicht weniger als 5 von unseren 6 und einer von

Ehrich's Fällen zeigten eine solche, wenn auch nicht immer so markante Unterbrechung in der Entleerung des gasförmigen und festen Darminhaltes. Stuhl und Winde sistierten bei Fall 4 (Anamnese!), 1 und 5, sowie bei Ehrich's 2. Fall, während bei 3 und 6 nur das Fehlen von Stuhlgang vermerkt ist, bei Fall 2 keine diesbezüglichen Angaben gemacht sind.

In seltenen Ausnahmefällen zeigt der Stuhlgang von Anfang an diarrhoische Beschaffenheit, während im weiteren Verlauf Durchfälle auch sonst nicht zu den Seltenheiten gehören, so auch in unserem 1. Fall am 4. Tage eintraten. Bei demselben und bei Ehrich's I. Fall wird auch einmal die Anwesenheit von frischem (bei Ehrich schon verändertem) Blut im Stuhlgang erwähnt.

Merkwürdigerweise findet man auch bei den akuten Pankreasaffektionen fast nie, selbst bei Totalnekrose der Drüse, die früher als Hilfsmittel zur Diagnose von Pankreaserkrankungen angegebenen „Fettstühle". Nach Peiser ist Steatorrhoe nur in dem Fall von Chantemesse und Griffon erwähnt, hierzu kommt noch der Fall von Quensel (cit. nach Truhart). Wichtiger und vielleicht diagnostisch verwertbarer scheint nach neueren Beobachtungen das reichliche Vorkommen unverdauter Muskelfasern in den Faeces.

Für die drei genannten Symptome eine mechanische oder peritonitische Entstehung anzunehmen erscheint aus denselben Gründen unzulässig, die gegen die gleiche Erklärung des Erbrechens oben angeführt wurden. Man muss hier wohl auf die von Zenker wahrscheinlich gemachte Ursache zurückgreifen, das ist die Reizung des Splanchnicus durch direkten Druck von Seiten des geschwollenen oder alterierten Pankreas. Möglich auch, dass es sich um eine Lähmung der motorischen Splanchnicus-Fasern infolge Reizung der sympathischen Plexus handelt, wie Truhart es annimmt. Dadurch, dass meist auch das die Arteria mesaraica superior umspinnende Nervengeflecht von dieser Schädigung mit betroffen wird, erklärt Truhart auch die häufige Lokalisation der meteoristischen Auftreibung auf das Epigastrium, entsprechend der Lähmung des Duodenums und der oberen Dünndarmschlingen, die von den genannten Nervengeflecht motorisch versorgt werden.

Schon gelegentlich der Besprechung der Stuhlgangsveränderungen ist auf das fast die Regel bildende Ausbleiben derjenigen Ausfallserscheinung hingewiesen, die man nach unseren Kenntnissen von der physiologischen Funktion des Pankreas bei schweren Erkrankungen

des Organes erwarten müsste, der Steatorrhoe. Das gleiche negative Resultat ergiebt meist die Untersuchung des Urins auf Zucker. Geht man die Kasuistik durch, so wird man drei Kategorien von Fällen mit Glykosurie auseinanderhalten können.

1. Patienten, die an Diabetes schon litten, bevor sie von der akuten Pankreasaffektion befallen wurden (Wagner's Fall IV).

2. Akute Pankreaserkrankungen, bei denen Zuckerausscheidung sich erst nach dem Eintritt ins chronische Stadium einstellte. Den vier hierher gehörigen von Peiser erwähnten Fällen (Brentano 3, Fleiner, Israel, Middelton) und seinem eigenen gliedern sich 2 Fälle von Japha an, auch unser 2. Fall dürfte hierher zu rechnen sein, bei dem sich vom 11. Tage der Erkrankung an 3 Wochen lang Zucker fand. Bei unserem Fall 5 machte sich in den letzten Lebenstagen Acetongeruch aus dem Munde bemerkbar, Zucker wurde bei mehrfacher Untersuchung nicht gefunden.

3. Fälle, in denen Glykosurie im akuten Stadium auftrat: Peiser nennt deren 7, je einen von Benda., Cutler, Dörfler, Hahn, Sarfert, Simmonds und Wagner. Ihnen kann man noch einen Fall von Roosen-Runge (Auftreten am 3. Tage der Erkrankung) und den 3. der Stich'schen (72jährige Pfründnerin mit Apoplexien und Fettgewebsnekrosen des Pankreas) hinzufügen, wo Zuckerausscheidung vom 2. Tage an (1%) auftrat. Auch 2 Fälle von Hochhaus gehören hierher, bei deren einem „eine Spur Zucker", beim andern sehr reichlich Zucker (4%), Aceton und Acetessigsäure vom 5. Tage ab gefunden wurde.

Wie hat man sich nun dieses eigentümliche Verhalten des Urins, dieses häufige Ausbleiben einer bei Pankreaserkrankungen so ausgedehnten Grades a priori wahrscheinlichen Ausfallserscheinung zu erklären? Eine wirklich befriedigende Deutung fehlt bisher.

Man hat angenommen, die Plötzlichkeit der Schädigung und der kurze Zeitraum zwischen Beginn und Exitus lasse die Zuckerausscheidung gar nicht erst zustande kommen. Nun existieren aber eine grosse Reihe von Fällen, bei denen in wochenlangem Verlauf nie Zucker hat nachgewiesen werden können, und andrerseits kommt es bisweilen bei rapidem Krankheitsverlauf, wie in dem 2. Fall von Roosen-Runge, zu deutlicher Zuckerausscheidung.

Hochhaus' Annahme, dass die schwere Läsion und Entzündung der benachbarten Organe und des Peritoneums das Eintreten der Glykosurie verhinderten, bedarf der Begründung.

Am meisten Wahrscheinlichkeit hat wohl noch die auch neuestens von Truhart gestützte Anschauung, dass Reste secernierenden Pankreasparenchyms von der Nekrose verschont bleiben. Solche mehr ausserhalb der Kontinuität der Drüse gelegenen Parenchymkomplexe sind die Santorini'schen und Rosenberg'schen Pankreasläppchen, die dicht am Ausführungsgange, nahe seiner Mündung liegen (cit. nach Truhart). Und endlich verdient das Vorkommen eines Nebenpankreas Berücksichtigung das sich nach Truhart in 1000 Leichen mindestens einmal findet.

Sein eigenartiges, ausserordentlich alarmierendes Gepräge erhält unser Krankheitsbild aber erst durch die schweren Allgemeinerscheinungen. Die Symptome eines starken Shoks beherrschen von Anfang an das Bild, die Patienten kollabieren rapid, Ohnmachtsanwandlungen treten auf, die Extremitäten werden kühl, die Nase spitz, Gesicht und Hände bedecken sich mit kaltem Schweiss, der Puls wird klein, oft jagend und zeigt geringe Spannung; die Temperatur bleibt zunächst normal oder sinkt auf subnormale Werte. Benommenheit des Sensoriums wird selten erwähnt, häufiger grosse Unruhe, die sich später zu Delierien steigern kann.

Am typischsten tritt uns das geschilderte Symptomenbild an unserm 1. und 3. Falle entgegen. Bei beiden setzen am 2. Tage die alarmierenden Allgemeinerscheinungen ein, durch Kochsalzinfusion und Kampher vergeblich bekämpft. In der Schwere der Erscheinungen sich gleich, unterscheiden sich beide durch die Temperaturen, die im 1. Falle hochfieberhaft (39,5—41,4°), im 3. dauernd subnormal waren (36,0°). In dem kurzen Aufnahmebefund des 2. Falles fällt nur die Kleinheit des kaum beschleunigten Pulses auf.

Als Erklärung für das Zustandekommen dieses schweren Collapses giebt schon Zenker (cit. nach Franke), der bei 3 plötzlich Verstorbenen als einzigen erklärenden Sektionsbefund Blutungen im Pankreas fand, Reizung des Plexus solaris mit Reflexwirkung aufs Herz an. Setzt man in diese Zenker'sche Hypothese anstelle „Reflexwirkung auf das Herz" die Worte „mehr oder weniger hochgradige Lähmung des Vasomotorencentrums in der Medulla oblongata" so hat man damit im grossen Ganzen die heute allgemeingiltige Erklärung.

Zwei seltenere Erscheinungen müssen hier noch einer kurzen Betrachtung unterzogen werden, der Icterus und das Oedem der unteren Extremitäten.

Ersterer kommt nach Gessner in 10% der Fälle vor und wird verschieden erklärt. Während Truhart ihn rein dynamisch zu deuten sucht, indem er das Sistieren des Gallenabflusses auf das Fehlen der Duodenalperistaltik zurückführt, wird von anderer Seite die rein mechanische Seite des Zustandekommens betont: Verlegung des Choledochus durch einen Gallenstein oder durch Kompression von Seiten des geschwollenen Pankreaskopfes. Einer dritten Erklärung liegt die symptomatische Bedeutung des Icterus als Teilerscheinung einer Sepsis zu Grunde, und 4. sind es schwere Veränderungen der Leber, wie in dem Fall von Petersen-Marx, die zum Icterus führen. Man wird also wohl nur von Fall zu Fall an der Hand von Operations- oder Sektionsbefunden über die jeweilige Entstehungsursache entscheiden können, und auch nur so wird der Beweis zu erbringen sein, ob wirklich, wie Truhart annimmt, der Icterus „in der Regel" durch dynamische Einflüsse zu erklären ist.

Keinesfalls aber darf man aus dem Auftreten von Icterus mit Sicherheit auf eine Komplikation mit Choletithiasis schliessen, denn nach Truhart wurde unter 47 mit Icterus einhergehenden Fällen nur 15mal, d. h. in 32%, Choletithiasis gefunden.

Von unseren 6 Fällen wiesen nicht weniger als 4, von Ehrich's Fällen einer (Fall 2) eine mehr oder weniger ausgesprochene Gelbfärbung auf. Von diesen war einer mit Cholelithiasis kombiniert, der Icterus hier entstanden durch Steinverlegung des Choledochus bei erweitertem Cysticus und Hepaticus.

Auch im 4. Fall sind wohl mechanische Verhältnise entscheidend gewesen. Der Icterus ging hier dem eigentlichen Anfall laut Anamnese um einige Tage voraus, es müssen also schon vorher Störungen im Gallenabfluss vorhanden gewesen sein, vielleicht hervorgerufen durch entzündliche Anschwellung des Pankreaskopfes, die bei starker bindegewebiger Durchwachsung der Drüse leicht zu temporärer Kompression des Choledochus führen konnte, wie man es wohl auch für Ehrich's 2. Fall annehmen muss. Der 5. Fall, bei dem Icterus der Sclerae am Tage der Aufnahme, 5 Tage nach dem Einsetzen der Krankheitserscheinungen vorhanden war, lässt 2 Deutungen zu, die Truhart'sche (Sistieren von Stuhl und Winden seit 36 Stunden) und die einer Kompression des Choledochus oder einer Verlegung der Vater'schen Papille durch entzündliche Schwellung.

Fall 3 gehört zu den sehr seltenen Fällen, in denen eine schwere

Infektion der Leber das Krankheitsbild komplicierte und den Uebertritt von Gallenfarbstoff ins Blut hervorrief.

Von Fuchs ist neuerdings ein anderes seltenes Symptom einer Besprechung unterzogen worden, das Oedem der unteren Extremitäten. Fuchs erklärt es in seinem Fall durch Druckwirkung des geschwollenen Pankreas auf die hinter ihm verlaufende Vena cava inferior. Auch unser 5. Fall weist gleich bei der Aufnahme, Ehrich's 2. Fall vom 13. Krankheitstage an solche Oedeme auf, die bis zum Exitus bestehen bleiben. Von der Hand zu weisen ist die Fuchs'sche Deutung nicht, die Seltenheit dieses Symptomes aber auffallend bei der Konstanz der anatomischen Lage des Pankreas zu der Vena cava.

Fassen wir die Symptome des akuten Stadiums noch einmal zusammen, so sind es: Heftige, jäh einsetzende, kolikartige Schmerzen im Epigastrium, sehr vehementes Erbrechen, meteoristische Auftreibung des Epigastriums oder des ganzen Abdomens mit geringer Spannung der Bauchdecken und starker Druckempfindlichkeit der Oberbauchgegend. Oft absolute Darmruhe mit hartnäckiger Obstipation. Bisweilen im Urin Zucker, im Stuhlgang unverdaute Muskelfasern. Daneben schwere Allgemeinerscheinungen: Rascher Verfall, grosse Mattigkeit, Ohnmachtsanwandlungen, Schweissausbruch, Kühle der Extremitäten, kleiner, frequenter Puls, subnormale, seltener fieberhafte Temperaturen. Nicht selten Icterus.

Bietet so das 1. Stadium der akuten, zur Drüsennekrose führenden Pankreaserkrankungen keine specifischen Symptome für eine Affektion der Bauchspeicheldrüse, so besitzt das zweite Stadium, das man etwa vom 10. Tage ab rechnet, ein solches in einem durch Palpation und Perkussion nachweisbaren, druckempfindlichen epigastrischen Tumor. Wie wechselnd dieser jedoch nach Grösse Lage und Beschaffenheit sein kann, beweisen unsere 3, im chronischen Stadium beobachteten Fälle. Im 4. Falle imponierte er als „diffuse Resistenz" mit leichter perkussorischer Dämpfung, handbreit vom Nabel nach der linken Lendengegend zu gelegen; im 5. Fall nimmt der Tumor, als „ganz undeutliche Resistenz" bezeichnet, die Gegend oberhalb des Nabels ein, fast von einer Mamillarlinie zur andern quer verlaufend. Seine Oberfläche ist glatt, konvex. Besonders auffallend ist die grosse Beweglichkeit des Tumors nach oben, unten und seitlich, die man sonst in der Litteratur ausser bei Japha's 2. Fall, wo sie auch nur als gering bezeichnet wird, kaum findet. Ganz ähnlich, aber

ausgezeichnet durch geringe Druckempfindlichkeit, lag der Tumor in Ehrich's 2. Fall, während die zwei Handteller grosse Resistenz in seinem 1. Fall im Wesentlichen im rechten Epigastrium lag. gegen die Leber durch eine seichte Furche abgrenzbar. In der Mittellinie und etwas links oberhalb des Nabels gelegen war der Tumor im 6. Falle nur kleinapfelgross und gleich den Resistenzen im 4. und 5. Fall, ziemlich druckempfindlich.

Sonst bietet das zweite Stadium kaum bemerkenswerte Erscheinungen gegenüber den Symptomen des akuten dar, die Allgemein- und Lokal-Erscheinungen bleiben dem Typus nach bestehen, zeigen aber geringere Intensität. Die Stühle werden im Gegensatz zu der hartnäckigen Obstipation des ersten Stadiums oft diarrhoisch und können in jenen relativ seltenen Fällen, in denen es zu einer Perforation der peripankreatischen Abscesshöhle in den Darm kommt, durch ihre eigentümliche Beschaffenheit selbst diagnostisch wertvoll werden: Sei es, dass auf der Oberfläche der blutig-jauchigen Massen Fetttröpfchen oder selbst sequestriertes Fettgewebe in Form von schmutzig grau-gelben Klumpen schwimmen (cit. nach Truhart), sei es, dass gar Teile nekrotischen Drüsenparenchyms oder die Drüse als Totalsequester mit dem Stuhlgang ausgestossen werden. Etwas häufiger, als im ersten Stadium, findet sich auch Zucker im Urin, die Temperatur steigt von den normalen oder subnormalen Werten zu mässigem bis hohem Fieber an, oft mit Schüttelfrösten, entsprechend der Ausbildung und dem tiefen Sitz der peripankreatischen Nekrosen- und Abscesshöhle.

Noch zwei andere, im Verlaufe des zweiten Stadiums nicht gar zu seltene Erscheinungen entspringen der anatomischen Lage des Bursaempyems, das ist zuerst die Pleuritis. Zwei unserer Fälle weisen eine solche auf, und zwar handelt es sich einmal (Fall 4) um fibrinöse Auflagerungen an der Basis der linken Lunge, im andern Fall (6) wurde eine klinisch festgestellte Pleuritis sinistra bei der Autopsie als hämorrhagisch-purulenter Erguss bestätigt.

Ein zweites, bisweilen neu hinzutretendes Symptom ist starke Kurzatmigkeit, bedingt durch Behinderung der Zwerchfellatmung entsprechend der Ausbildung des grossen subphrenischen Abscesses. Dies Symptom findet sich, mit Cyanose verbunden, in beiden Fällen von Ehrich, sowie in unserem 5. Falle. Allen dreien ist die grosse anatomische Ausdehnung der Abscesshöhle eigen.

Auffallend ist die ausschliesslich linksseitige Lokalisation der Pleuritis. Truhart zieht daraus den Schluss, dass, entsprechend der

linksseitigen Lage des subphrenischen Abscesses um das Pankreas, die entzündungserregenden Bakterien nicht auf dem indirekten Wege der Cirkulation, sondern direkt durch das (vom Trypsin arrodierte) Zwerchfell hindurch ihren Eingang in die Brusthöhle nehmen. Nach den sonst für die Weiterverbreitung der Entzündungserreger von einem subphrenischen Abscess zur gleichseitigen Pleura geltenden Anschauungen bilden die Lymphgefässe den Infektionsweg. Um einen subphrenischen Abscess, und zwar einen linksseitigen, handelt es sich auch hier; was Wunder, dass bei der Anordnung der Lymphbahnen im Zwerchfell, das in jeder seiner Hälften ein in sich abgeschlossenes Lymphgebiet besitzt (Küttner), Entzündungserreger nur der gleichseitigen, linken Pleura zugeführt werden! Auch die wenigen Sektionsbefunde, die eine deutliche Arrosion der Zwerchfellplatte durch den trypsinhaltigen Inhalt des peripankreatischen Abscesses erkennen liessen, vermögen Truhart's Annahme bei ihrer geringen Zahl nicht zu beweisen. —

Der Verlauf der zur Drüsennekrose führenden Pankreasaffektionen ist ein ausserordentlich wechselnder. Gleichartigkeit zeigt sich fast nur in dem jähen, fast apoplektiformen Beginn der Erkrankung unter dem Bilde eines akuten Darmverschlusses mit schweren Collapserscheinungen. Dies Bild führt in einer grossen Zahl der Fälle, ohne wesentliche Aenderungen einzugehen, in wenigen Tagen, selbst innerhalb $^1/_2$ Stunde (Katz und Winkler) zum Tode, dessen Ursache in dem Shok oder in der gemeinsamen Wirkung von Shok und Infektion zu suchen sein dürfte. Brentano hält für die häufigste Ursache des Todes diffuse Peritonitis bezw. akute Sepsis peritonealis. Nach Dieckhoff's etwas mystischer Annahme führt die plötzliche Umwälzung des gesamten Stoffwechsels durch die Ausschaltung der Bauchspeicheldrüse den Tod herbei (cit. nach Franke). Als besonders kritisch wird der 4. Tag bezeichnet, an dem auch der Exitus in unserm 3. Fall eintrat. Dieser Fall und der 1. zeigen eine grosse Aehnlichkeit in ihrem Verlauf, nur in den Temperaturen differieren sie: hier subnormale, dort hochfieberhafte Werte. Im übrigen zeigen beide während des ganzen Verlaufes als dominierende Erscheinung hochgradigen Collaps, in dem auch der 3. Fall zu Grunde ging, während im 1. Fall wohl schwere Allgemeininfektion in Verbindung mit dem Shok den letalen Ausgang herbeiführte. Erscheinungen von seiten des Leber-Gallensystems, die im 3. Fall in den ersten Tagen stark hervortraten, fanden bei der Autopsie ihre pathologisch-anatomische Begründung.

Der Verlauf des 2. Falles verdient insofern besonderes Interesse, als die am 3. Krankheitstage vorgenommene Laparotomie einen Heilerfolg zeitigte, den 3. bis dahin in der Litteratur bekannt gegebenen. Der Heilungsverlauf, der sich über 87 Tage hinzog, war charakterisiert durch die allmähliche Abstossung und Entleerung der nekrotischen Gewebstrümmer mit Temperaturschwankungen und zuerst anhaltenden, später in immer grösseren Intervallen auftretenden Schmerzen im Leib und Kreuz. Vom 9. bis 13. Tage p. o. wurde im Urin reichlich Zucker gefunden, der dann dauernd verschwand.

Während nach neueren Erfahrungen die Drüsennekrose als solche schon am 3.—4. Tage perfekt sein kann (Franke), bedarf es zur Ausbildung einer klinisch nachweisbaren peripankreatischen Abscesshöhle noch eines Zeitraums von etwa 6—8 Tagen. Um diese Zeit, also um den 10. Tag herum, beginnt das 2. Stadium der Pankreasnekrose. Des öftern von akuten Nachschüben unterbrochen, steht es unter dem Zeichen der Folgeerscheinungen der Drüsennekrose, der Ausbildung einer mehr oder weniger ausgedehnten peripankreatischen Nekrosehöhle unter Mitwirkung der Drüsenfermente einerseits, der dem Darm entstammenden Bakterien andrerseits. Der weitere Verlauf ist nun ein sehr wechselnder, unter den verschiedensten, leicht erklärlichen Krankheitsbildern ohne operatives Eingreifen so gut wie regelmässig zum letalen Ausgang führender. Es kommt von der durch Darmbakterien inficierten Nekrosehöhle aus zu einer Perforationsperitonitis, zu Thrombosen, zu pyämischen und septischen Processen, oder aber die Kranken gehen an Marasmus zu Grunde. Nur sehr selten tritt Spontanheilung ein durch Perforation der Abscesshöhle in benachbarte Hohlorgane. Als solche kommen nach Truhart in Betracht in erster Linie Duodenum und Jejuno-Ileum. ferner der Magen, das Colon und in seltenen Fällen das Rectum und die Bauchdecken. Diese Perforationen kommen nach Truhart zustande durch die arrodierende Wirkung des in der Höhle enthaltenen Trypsins. Ob diesem Ferment tatsächlich eine solch' hervorragende Rolle dabei zufällt, erscheint zweifelhaft. Perforieren doch auch andere, mit dem Pankreas in keinerlei Verbindung stehende Abscesse der Bauchhöhle sowohl die Darmwandungen, als auch die resistenteren Bauchdecken.

Interessant sind 3 Fälle von Spontanheilung durch Perforation mit Ausstossung der Drüse als Totalsequester. In keinem der 3 Fälle war dieser Verlust des ganzen Pankreas von Diabetes gefolgt (cit. nach Truhart), während in einem der Peiser'schen Fälle, in

dem die total nekrotische Drüse bei der Laparotomie als Sequester extrahiert wurde, bald danach ein schwerer Diabetes einsetzte, der zum Exitus führte.

Von unseren 6 Fällen kamen 3 (4, 5 und 6) im zweiten Stadium in chirurgische Behandlung. Beim 4. Fall lag der erste akute Anfall etwa 6 Wochen zurück, er war relativ leicht verlaufen, sodass Patient nach 14tägiger Bettruhe wieder aufstehen konnte, aber seitdem dauernd Schmerzen und angehaltenen Stuhlgang hatte. Etwa 4 Wochen später folgte ein zweiter akuter Anfall, ein Nachschub des Krankheitsprocesses in der wohl schon schwer veränderten Drüse. Als Patient 14 Tage nach diesem Nachschub in klinische Behandlung eintrat, wurde am 3. Tage zur Laparotomie geschritten, die offenbar bald vom Exitus gefolgt wurde.

Im Verlauf des 5. Falles tritt der wenig alarmierende Beginn hervor, ferner ist auffallend das Vorhandensein eines palpabeln, epigastrischen Tumors schon am 5. Krankheitstage. Entweder lag also die Initialschädigung der Drüse schon länger zurück, als man nach dem Eintritt von Krankheitssymptomen erwarten dürfte, oder die Ausbildung der peripankreatischen Abscesshöhle ging hier ungewöhnlich rasch vor sich. Kompliciert wurde der Verlauf durch ein in 10 Tagen ablaufendes Nabelerysipel. Dem Exitus gingen Benommenheit und Delirien mehrere Tage vorauf.

Aehnlich entwickelte sich auch in Ehrich's 2. Fall der epigastrische Tumor, schon am 7. Krankheitstage war er sehr deutlich palpabel. Nach der am gleichen Tage ausgeführten Explorativlaparotomie trat zunächst eine subjektive und objektive Besserung im Befinden ein, dann setzten Schüttelfröste und Fieber (39,5°) ein, und Patient ging rasch verfallend zu Grunde, am 18. Tage post operationem.

Im 6. Fall dürfte am 3. Tage nach der Aufnahme in die innere Klinik die zur Pankreasnekrose führende Drüsenschädigung zuerst sich dokumentiert haben, indem die typischen Symptome einer Gallensteinkolik durch diffuse, heftige Leibschmerzen, Aufstossen, Auftreibung des Leibes und Stuhlverhaltung verdrängt wurden. Am 24. Krankheitstage, also schon im 2. Stadium wurde laparotomiert, 3 Tage danach trat der Exitus im Collaps ein.

Eine Gallensteinkolik scheint auch Ehrich's 1. Fall eingeleitet zu haben, der auch im weitern Verlaufe unserm 6. Falle sehr ähnlich sieht. Die schweren peritonealen Erscheinungen, die einmal durch die einer innern Blutung (11. Krankheitstag) unterbrochen

werden, und der elende Allgemeinzustand lassen hier jedoch eine Operation nicht mehr wagen, Patientin geht am 30. Tage im Collaps zu Grunde. —

Die exakte Diagnose der Pankreasnekrose wird heute von der Mehrzahl der Chirurgen als „sehr schwierig" (Petersen) bezeichnet, nur Hahn, der mehrmals die richtige Wahrscheinlichkeitsdiagnose stellen konnte, spricht sich günstiger darüber aus. Meist wird die Diagnose erst auf dem Operations- oder Sektionstisch gestellt. Bezeichnend für die diagnostische Unsicherheit auf diesem Gebiete ist das Resultat einer Zusammenstellung von Truhart: Unter 316 Fällen von Pankreaserkrankungen mit Fettgewebsnekrose wurden unter den überhaupt mit einer Diagnose versehenen Fällen 69,6 % Fehldiagnosen gestellt.

Die Hauptschuld, dass man noch immer die richtige Diagnose der Pankreasnekrose als eine Seltenheit betrachten muss, trägt die Vieldeutigkeit der Symptome des akuten Stadiums, die in der Regel einen Ileus, oft aber auch alle möglichen anderen abdominellen Erkrankungen vortäuscht, wie Peritonitis perforativa, Appendicitis, Cholelithiasis und Cholangitis, Intoxikation durch Nahrungsmittel.

Differentialdiagnostisch kommt besonders der Ileus in Betracht, der durch das vollkommene Ausbleiben von Stuhl und Winden und das heftige Erbrechen leicht vorgetäuscht werden kann. Erst das Ausbleiben des Kotbrechens, das bei Pankreasaffektionen nur in ganz vereinzelten Fällen (Allina, Franke, Ostermaier) beobachtet worden ist, muss uns stutzig werden lassen, lässt allerdings einen hochsitzenden Duodenalverschluss auch nicht ausschliessen. Die Angabe von Hahn, dass sich die bei Pankreasaffektionen stets mögliche Herbeiführung von Stuhlgang durch hohe Einläufe im Gegensatz zu der absoluten Obstruktion bei Ileus differentialdiagnostisch verwerten lasse, ist von Peiser nicht überall bestätigt gefunden. Eine grössere Bedeutung kommt dem nicht so seltenen Fehlen jeder Spur von Peristaltik bei unserer Affektion gegenüber der heftigen Darmthätigkeit beim Ileus zu.

Zur Abgrenzung gegen den Darmverschluss dürfte dies Symptom, wo es vorhanden ist, allerdings verwertbar sein, sichert uns aber leider nicht gegen Fehldiagnosen nach anderer Richtung hin. Beschreibt doch Reitzenstein in seinem Fall von Thrombose der Vena mesaraica superior das Fehlen jeder Peristaltik, und erwähnt doch Bunge das Gleiche von je einem Fall von Embolie die Arteria mesaraica superior und von eingeklemmtem Ureterstein. Bei Verschluss der Mesenterialgefässe pflegt sich allerdings Blut im

Stuhlgang zu finden, während Blutbeimengungen bei unserm Krankheitsbilde eine Seltenheit sind.

Auch die beiden Ausfallserscheinungen, Glykosurie und Steatorrhoe, kommen wegen ihrer Seltenheit bei der Differentialdiagnose kaum in Betracht. Fettstühle wären nach Edsall, selbst wenn sie vorkommen, nur diagnostisch verwertbar, wenn der so oft beobachtete Icterus fehlt. Grössere Aufmerksamkeit scheint der in einigen Fällen (Teschemacher, Peiser) beobachtete reiche Gehalt des Stuhlganges an unverdauten Muskelfasern zu verdienen. Wo Glykosurie festgestellt wird, giebt sie allerdings der Diagnose eine feste Grundlage.

Die übrigen Erscheinungen bieten im Einzelnen keinerlei Handhabe zur Abgrenzung gegen eine Reihe anderer akuter abdominaler Erkrankungen. Hochhaus glaubt der grossen Intensität des Schmerzes und seinem Bestehenbleiben über die anderen Symptome hinaus eine gewisse Bedeutung beimessen zu können im Gegensatz zur Cholelithiasis, zur Perforationsperitonitis und zum Darmverschluss.

Uebersehen wir diese mehr oder weniger unbefriedigenden, bestrittenen oder unzulänglichen diagnostischen Merkmale, so wird man gut thun, sich die Schwierigkeit der Diagnose offen einzugestehen und mit Mayo Robson eine Reihe von Anhaltspunkten zu suchen, deren gemeinsames Auftreten in jedem Falle an eine akute Affektion des Pankreas denken lassen soll. Als solche Punkte wären zu nennen: 1. in der Anamnese Alkoholismus und Gallensteinkoliken. 2. Adipositas universalis. 3. Vehementes galliges, nicht fäkulentes Erbrechen mit jäh einsetzenden kolikartigen Schmerzattaquen. 4. Auftreibung der Oberbauchgegend und Druckempfindlichkeit, dabei geringe Spannung der Bauchdecken. 5. Hartnäckige Verhaltung von Stuhlgang und Winden bei absoluter Darmruhe. 6. Ungewöhnlich starke Shoksymptome bei nicht peritonitischem Gesichtsausdruck. 7. Leichter Icterus.

Dass es unter Berücksichtigung dieser, grösstenteils von Mayo Robson aufgestellten Anhaltspunkte möglich ist, die richtige Wahrscheinlichkeitsdiagnose — denn mehr ist es keinesfalls — zu stellen, wenn man nur an die Pankreasnekrose denkt, beweisen die diagnostischen Erfolge von Körte (3mal), Hahn (3mal), Simmonds (1mal), Brentano (1mal), Mayo Robson (5mal). Auch diese Autoren konnten trotz ihrer grossen Erfahrung die Möglichkeit einer anderen Erkrankung, meist Perforationsperitonitis oder Ileus, nicht ausschliessen. Bei unseren 3 im ersten Stadium beobachteten Fällen wurde die Diagnose 1mal auf Duodenalileus gestellt (Fall 2)

das Bild intra laparotomian aber sofort nach Sichtbarwerden der ersten Fettnekroseherde richtig gedeutet. In Fall 2 wurde zuerst an eine Intoxikation mit Ingestis gedacht, dann am 2. Tage, bei der auffallenden Verschlechterung im Allgemeinbefinden, eine Peritonitis perforativa ex ulcere ventriculi perforato angenommen. Wann im weiteren Verlauf die unter „klinische Diagnose" verzeichnete Pancreatitis haemorrhagica wahrscheinlich geworden ist, das ist leider aus der Krankengeschichte nicht ersichtlich. Noch erheblichere Schwierigkeiten in der Diagnose bot der 3. Fall. Man wurde zunächst zu der Diagnose „Gallensteinkolik" geradezu gedrängt, später musste diese durch die Vermutungsdiagnose: Perityphlitis? Peritonitis perforativa? ersetzt werden. Auch hier ergab erst die Autopsie den wahren Sachverhalt.

In Ehrich's 1. Fall stellte der behandelnde Arzt in den ersten Tagen die Diagnose auf Peritonitis acuta.

Wesentlich leichter ist die Diagnose des zweiten Stadiums, sie stützt sich auf das prägnanteste Symptom, den epigastrischen Tumor. Auch hier sind natürlich differentialdiagnostische Schwierigkeiten zu überwinden: Ovarialkystome, Leber- und Milzechinokokken, Mesenterial-, Nieren- und Nebennierencysten müssen nach Franke in Betracht gezogen werden. Eins der wichtigsten Hilfsmittel zur Entscheidung dieser Frage besitzen wir in der Aufblähung von Magen und Colon, wobei entsprechend der gewöhnlichen Topographie der peripankreatischen Nekrosehöhle mit dem Lig. gastro-colicum als Vorderwand, der Magen vor und über dem Tumor, das Colon transversum unter ihm erscheint. Meistens zwecklos und nicht ungefährlich ist die Punktion. Dass bisweilen der Stuhlgang typische Beimengungen in Form fettnekrotischer Klumpen und jauchig-blutiger Massen, ja selbst nekrotischer Drüsenteile enthält, ist schon früher erwähnt. Wie diese Veränderung der Faeces den Durchbruch in den Darm anzeigen, so sind sie es auch allein, die das Vorhandensein der Fettgewebsnekrose erkennen lassen (Truhart). Im übrigen tritt dieselbe selbst in den Fällen mit ausgedehntester Veränderung des Fettgewebes nicht in die Erscheinung (Truhart).

Die von Katz und Winkler bei ihren Tierversuchen festgestellte Hyperleukocytose des Blutes, nach Truhart eine Folge der leukocytotischen Wirkung des ins Blut übergetretenen Pankreassekretes, ist leider diagnostisch nicht verwertbar, da sie einer Reihe anderer abdomineller Processe, z. B. der Perityphlitis, ebenfalls eigen ist. Auch bleibt ihre Bestätigung für den Menschen abzuwarten.

Entsprechend den etwas geringeren diagnostischen Schwierigkeiten wurden 2 unserer 3 im zweiten Stadium beobachteten Fälle richtig diagnosticiert (Fall 5 und 6), während im Fall 4 unter der Diagnose Ileus zur Laparotomie geschritten wurde.

In Ehrich's Fällen wurde 1mal die Diagnose auf abgekapseltes peritonitisches Exsudat nach Perforation eines Ulcus ventriculi oder duodeni oder nach Perforation der Gallenblase gestellt, das zweite Mal ein Volvulus oder eine Incarceratio in burs. oment. angenommen.

Demnach wurde in 8 Fällen 2mal die richtige Diagnose gestellt sie versagte in allen 3 akuten Fällen.

Die Therapie der zur Pankreasnekrose führenden akuten Pankreasaffektionen scheint heute an einem Wendepunkt zu stehen. Man vertrat bisher fast allgemein den Standpunkt, im akuten Stadium nicht zu operieren. Dies abwartende Verhalten gründet sich auf die zahlreichen, praktischen Erfahrungen, dass operative Eingriffe zu dieser Zeit den Tod offenbar beschleunigten oder gar zur direkten Folge hatten. Schon die „Doppelwirkung von Infektion und Shok" (Gessner) unter der die Patienten stehen, liess jeden ausgedehnteren chirurgischen Eingriff, zu dem auf der anderen Seite die schweren Ileus-Erscheinungen drängten, von vornherein wenig aussichtsvoll erscheinen. Grade die erfahrensten Autoren, wie z. B. Körte, kommen daher zu der Konsequenz, das akute Stadium der internen Therapie zuzuweisen und als deren Ziel die Ueberführung des akuten ins chronische Stadium anzusehen. Aehnlich sprechen sich Gessner, Rasumowski und Wagner aus. Dementsprechend bestand die Behandlung in Magenspülungen und Einläufen, der Collaps wurde mit Kampher, Kochsalzinfusionen und Weinklysmen, die furchtbaren Schmerzen durch Morphium bekämpft. Bisweilen war dieses therapeutische Vorgehen von Erfolg begleitet, meist gingen die Kranken zu Grunde.

Infolgedessen hat man immer wieder chirurgisch eingegriffen, wobei allerdings sehr oft eine Fehldiagnose bestimmend war.

Der erste, der einen einwandfreien therapeutischen Erfolg durch die Laparotomie erzielte, war Hahn im Jahre 1900. Von Halsted's mehrfach citiertem Falle ist es nicht sicher, ob er nicht trotz der Laparotomie, bei der nach Konstatierung von Fettnekrosen die Bauchhöhle wieder geschlossen wurde, zur Heilung gekommen ist. Hahn operierte in leichter Chloroformnarkose und fand nach Eröffnung der Bauchhöhle in ihr freies sanguinolentes Exsudat.

Dies wurde durch eine kleine Incision unterhalb des Nabels möglichst ausgiebig abgelassen, darauf die freie Bauchhöhle drainiert. Der Heilungsverlauf war ein glatter und nahm nur 23 Tage in Anspruch.

Diesem Hahn'schen Falle reiht sich als zweiter mit Ausgang in Heilung unser 2., von Bunge operierter Fall an. Unter der Diagnose „Duodenalileus" am 3. Krankheitstage in Aethernarkose begonnen, zeigte die Eröffnung der Bauchhöhle sofort den wahren Sachverhalt: reichliche Fettgewebsnekrosen und in dem sehr fettreichen Ligamentum gastro-colicum ein faustgrosses Loch. Sogleich wurde Magen und Quercolon nach oben geschlagen, um die Gegend des Pankreas sichtbar zu machen. Diese und die Umgebung des Tripus Halleri waren stark blutig infarciert. Hier wird ein Jodoformgazestreifen eingelegt, ein zweiter durch das oben erwähnte Loch in die Bursa omenlatis eingeführt. Der Heilungsverlauf nahm hier erheblich mehr Zeit in Anspruch, als im Hahn'schen Falle. Während desselben kam es zu einem Durchbruch des peripankreatischen Abscesses durchs Mesocolon, ein Vorgang, der das Einführen eines Jodoformgazestreifens hinter das Colon als sehr zweckmässige Präventiv-Massregel erscheinen lässt.

Welche Schlussfolgerungen ziehen nun die beiden genannten Autoren?

Hahn rät bei Verdacht auf Pancreatitis haemorrhagica zur Vornahme der Laparotomie, deren oberster Grundsatz möglichst schonendes Vorgehen sein muss. Das in der Bauchhöhle befindliche blutige Sekret ist möglichst ausgiebig durch einen kleinen Schnitt unterhalb des Nabels zu entleeren, darauf die freie Bauchhöhle zu drainieren. Er sieht die Hauptgefahr für den Patienten in der Infektiosität des mit Blut untermischten Pankreassekretes, dessen gründliche Entleerung daher die Hauptaufgabe der Laparotomie und der Nachbehandlung sein muss.

Bunge folgt Hahn bezüglich der grösstmöglichen Schonung. will dann aber wegen der dem Organismus von dem erkrankten Pankreas drohenden Schädlichkeiten in jedem Fall die Bursa selbst in Angriff genommen wissen und zwar durchs Ligamentum gastrocolicum hindurch als direktestem Wege. Damit wird auch der Indikation möglichster Schonung Genüge gethan, denn die Benutzung des präformierten Bursa-Einganges, des Foramen Winslowii, zur Einführung des Jodoformgazestreifens bietet bei der kleinen Laparotomiewunde sicher grössere technische Schwierigkeiten und ver-

längert dadurch die Dauer der Operation. Ferner will Bunge grundsätzlich einen zweiten Tampon hinter Colon und Magen eingeführt wissen, da es hier erfahrungsgemäss, wie auch in seinem Fall (2), im weitern Verlauf oft zu Perforationen der Abscesshöhle durchs Mesocolon in die freie Bauchhöhle kommt, ein Ereignis, durch das dann der anfängliche Erfolg der Operation vernichtet oder mindestens in Frage gestellt wird. Für ausgiebige Entleerung des Bauchhöhlenexsudates tritt auch er ein, weist aber im Gegensatz zu Hahn darauf hin, dass solche Exsudate bei Pankreashämorrhagien oft lange steril bleiben. also nicht wohl als Hauptschädlichkeit anzusehen sind. Er sieht diese vielmehr in der Resorption von Gewebszerfallsprodukten. Bezüglich des Zeitpunktes der Laparotomie giebt er den sehr beherzigenswerten Wink, so bald als möglich zu operieren, ehe noch eine Infektion vom Darm aus eingetreten ist.

Dass in einer grösseren Reihe von Fällen die Laparotomie nicht, wie man bis dahin ziemlich allgemein annahm, den Tod beschleunigte, sondern im Gegenteil einen günstigen Einfluss ausgeübt, zumal das quälendste Symptom, das Erbrechen, beseitigt habe, weist in seiner Publikation zweier operativ geheilter Fälle von eitriger Pankreasentzündung Pels-Leusden nach. Diese günstige Wirkung kommt sogar Fällen zu, in denen die Operation über den Rahmen einer einfachen Explorativlaparotomie gar nicht hinausging. Ein geradezu klassisches Beispiel bietet dafür der 2. Fall von Ehrich: Sofort nach der Laparotomie Verschwinden des Singultus, der Puls wird kräftig und weniger frequent, Winde gehen spontan. Dass wenig später ein vollständiger Umschwung eintrat, ändert an der Tatsache der anfänglichen offensichtlichen Besserung nichts. Eine Erklärung für diese günstige Wirkung einer einfachen Probelaparotomie ohne Inangriffnahme des Pankreas lässt sich ebensowenig geben, wie für die gleiche Wirkung bei septischer Peritonitis. Jedenfalls aber ergiebt sich aus dieser rein symptomatisch-günstigen Beeinflussung des schweren Krankheitsbildes die Berechtigung der Laparotomie auch in desolaten Fällen. Finden sich Fettnekrosen, so rät Pels-Leusden die Bursa zu tamponieren. weil damit einerseits einem sich dort bildenden Abscess der Weg nach aussen gewiesen werde, andererseits anscheinend die Ausbildung eines Exsudates hintangehalten werden könne.

Ziehen wir aus den Resultaten dieser 3 Autoren das Resumé, so ergeben sich folgende therapeutische Principien:

I. Bei akuten Erkrankungen, die den Verdacht auf Pankreas-

hämorrhagien oder auf Pankreasentzündungen eitriger oder hämorrhagischer Natur begründet erscheinen lassen, wird man selbst in desolaten Fällen zur Laparotomie schreiten. Sie dient gleichzeitig diagnostischen, palliativ-symptomatischen und therapeutischen Zwecken.

II. Die Laparotomie ist unter denkbar grösster Schonung auszuführen, am besten in Aethernarkose oder unter Lokalanästhesie mit möglichst geringer Schnittlänge.

III. Etwa vorhandenes Exsudat ist so ausgiebig wie möglich zu entleeren.

IV. Die Bursa wird durch Schlitzen des Ligamentum gastrocolicum eröffnet, mit Jodoformgaze austamponiert. Ein zweiter Tampon wird hinter Magen und Colon eingeführt, die beiden Tampons zum obern und untern Wundwinkel herausgeleitet.

Nochmals soll hier die Wichtigkeit des 2. Tampons hinter Magen und Colon betont werden. Selbst in Fällen mit so geringen Veränderungen, wie bei dem zweiten von Pels-Leusden, kann man sich doch nicht mit Sicherheit auf den Eintritt eines abortiven Verlaufes verlassen, dementsprechend sich am besten auch nicht mit der Einführung eines Tampons in die Bursa begnügen, sondern Bunge's Vorgang folgen. Die Pankreasgegend wird man doch durch Emporheben von Netz, Magen und Querkolon in Augenschein nehmen. Legt man dann sofort als Präventivmassregel einen Jodoformgazetampon hier ein, so kann diesem Vorgehen nicht der Vorwurf gemacht werden, dass dadurch die Operation eingreifender oder über Gebühr verlängert wird.

Fragen wir uns nun, was in unserm 1. und 3. Fall ein operatives Vorgehen verhinderte, so muss die Antwort hier, wie in den meisten chirurgisch nicht in Angriff genommenen Fällen unserer Erkrankung, lauten: zunächst die Unsicherheit der Diagnose.

Im 1. Fall war auf Grund der bei der Aufnahme gestellten Diagnose „Intoxikation durch Ingesta" das exspektative Vorgehen selbstverständlich, im 3. Fall bei der Diagnose „Cholelithiasis" gleichfalls eine Indikation zur Laparotomie nicht gegeben. In beiden Fällen rächt sich der diagnostische Irrtum, denn schon am folgenden Tage hat sich das Allgemeinbefinden derartig verschlechtert, dass jetzt aus diesem Grunde von einem operativen Eingriff Abstand genommen werden muss, obwohl die in beiden Fällen auf Perforationsperitonitis abgeänderte Diagnose einen solchen verlangt.

Also Unsicherheit in der Diagnose zuerst, miserabler Allgemein-

zustand in den folgenden Tagen sind die beiden Hauptursachen, die einen operativen Eingriff überhaupt nicht oder zu spät unternehmen lassen. Zu spät, d. h. nach Uebergreifen der Infektion auf das Peritoneum mit letal verlaufender Peritonitis diffusa oder Sepsis peritonealis acuta. Auch Thrombosen der Netzvenen und Infektion des Pfortadergebietes können, wie unser 3. Fall beweist, schon früh eintreten. In solchen Fällen kann dann natürlich die Laparotomie den letalen Verlauf nicht mehr aufhalten, wieder eine Mahnung, möglichst frühzeitig zum Messer zu greifen.

Aber noch eine zweite Gefahr bedroht das Leben des Frischoperierten und macht die Prognose der Laparatomie zu einem sehr ernsten, das ist der Collaps. Dass ein solcher bei den schon vorher stark kollabierten Patienten sich direkt an den chirurgischen Eingriff anschliesst, wird man oft auch bei Innehaltung aller denkbaren Kautelen nicht vermeiden können, das zeigt der Fall von Petersen-Marx.

Trotz dieser sehr ernsten Prognose wird man aber der chirurgischen Intervention im akuten Stadium ihre Berechtigung und Indikation nicht absprechen können.

„Etwas günstiger" sind nach Hahn's wohlbegründetem Urteil die operativen Erfolge im zweiten Stadium, also nach Ausbildung einer in der Bursa und im retroperitonealen Gewebe sich lokalisierenden Zerfalls- und Eiterhöhle. Zahlenmässig illustriert wird diese Angabe durch Peiser, der auf 26 hierhergehörige Operationen 8 Heilungen = 30,7 % fand.

Die Wege, auf denen zur Eröffnung des Abscesses vorgegangen ist, sind recht zahlreiche. Man dringt entweder von einem Lumbalschnitt, also extraperitoneal vor oder man wählt den Weg mit Eröffnung der Bauchhöhle, transperitoneal. Hierbei wird man je nach der Lage des Pseudotumors durchs Ligamentum gastro-colicum oder durchs Omentum minus vorgehen, wohl nur ganz ausnahmsweise mit Rasumowski durch den linken Leberlappen hindurch. Eine 3. Methode, von Brentano in einem Fall gewählt, basiert auf der Anschauung, dass es sich um einen subphrenischen Abscess handelt, und dringt mit Rippenresektion transpleural vor.

Die Frage: einzeitige oder zweizeitige Operation? ist von Peiser dahin beantwortet, dass man einzeitig nur in sehr dringlichen Fällen operieren solle, das rationellere sei das zweizeitige Verfahren. Dabei fixiert man in der ersten Sitzung den sich in die Bauchhöhle vorwölbenden Tumor durch einige Nähte in der Bauch-

wunde und eröffnet ihn 3—5 Tage später mit dem Messer oder dem Thermokauter unter nachfolgender Jodoformgazetamponade.

Getrübt wird die Prognose der Laparotomie im zweiten Stadium und die des zweiten Stadiums überhaupt durch die zahlreichen Folgekrankheiten, die sich leicht aus dem Bestehen des grossen Abscesses erklären: 1. Metastatische Abscessbildung (Leber, Milz, Parotis, Encephalo malacia embolica). 2. Septische Thrombosen, in ihrer Häufigkeit mit der Dauer der Erkrankung steigend (Körte). 3. Blutungen aus den grossen Bauchvenen. 4. Metastatische Entzündungen (Endocarditis, Pachymeningitis, wie bei Struppler). 5. Ausfallserscheinungen, nämlich schwerer Diabetes und ein wohl auch als Ausfallserscheinung zu deutender pseudotabischer Symptomenkomplex (Gessner).

Unsere 3 und Ehrich's beide im zweiten Stadium beobachteten Fälle gingen sämtlich letal aus, Fall 4 wohl kurz nach der Laparotomie. Fall 6 überstand zwar die operative Eröffnung des Tumors, scheint dann aber 3 Tage p. o. einem plötzlichem Collaps erlegen zu sein. Beim 5. Fall verhinderte ein Nabelerysipel und nach dessen Ablauf wohl der desolate Kräftezustand, ebenso wie in Ehrich's 1. Fall, jedes operative Eingreifen.

Fassen wir kurz die Hauptpunkte vorstehender kasuistischer Mitteilung zusammen, so sind es folgende:

1. Gallensteinerkrankungen sind ein häufiges ätiologisches Moment für die zur Pankreasnekrose führenden akuten Pankreasaffektionen.

2. Bei der Entstehung von Fettgewebsnekrosen kommt höchstwahrscheinlich als Transportweg für das fettspaltende Pankreasferment der Lymphstrom in Betracht.

3. Nach dem heutigen Stande der Erfahrungen ist bei den zur Pankreasnekrose führenden akuten Affektionen der Bauchspeicheldrüse ein möglichst frühzeitiges operatives Eingreifen indiciert.

Zum Schlusse erlaube ich mir, meinem hochverehrten Lehrer Herrn Geheimrat Garrè, meinen ergebensten Dank auszusprechen für die gütige Ueberlassung des Materials.

Litteratur.

1) Allina, Fall von Pankreasnekrose. Wien. klin. Wochenschr. 1896. S. 1036. — 2) Bäumler, Akuter Duodenalverschluss. Münch. med. Wochenschr. 1901. Nr. 17. — 3) Balser, Ueber Fettnekrose, eine zuweilen tödliche Krankheit des Menschen. Virchow's Archiv. 1882. Bd. 90. — 4) Benda, Verein für innere Medicin zu Berlin, Sitzung vom 21. I. 95. Münch. med. Wochenschr. 1895. S. 107. — 5) Brennecke, Zwei Fälle von Pancreatitis gangraenosa mit Fettnekrose. Münch. med. Wochenschr. 1898. Nr. 33. — 6) Brentano, Ueber Pankreasnekrose. Langenbeck's Archiv. Bd. 61. — 7) Brill, Ref. Münch. med. Wochenschr. 1898. Nr. 11. S. 344. — 8) Bunge, Zur Pathogenese und Therapie der akuten Pankreashämorrhagie und abdominalen Fettgewebsnekrose. Arch. f. klin. Chir. Bd. 71. H. 3. — 9) Busse, Beitrag zur Lehre von der Nekrose des Fettgewebes und des Pankreas. Arch. f. klin. Chir. Bd. 72. — 10) v. Büngner, Centralbl. f. Chir. 1902. Nr. 48. — 11) Caspersohn, Ein Fall von Pankreasblutung, Pankreasnekrose und Fettnekrose. Centralbl. f. Chir. 1894. Nr. 47. — 12) Chiari, Wien. med. Wochenschr. 1876. S. 292. — 13) Ders., Ueber Selbstverdauung des menschlichen Pankreas. Zeitschr. f. Heilkunde. Bd. 17. 1896. — 14) Devoto, Akute Infektionen des Pankreas. Münch. med. Wochenschr. 1899. Nr. 47. — 15) Dettmer, Experimenteller Beitrag zur Lehre von den bei Pancreatitis haemorrhagica beobachteten Fettgewebsnekrosen und Blutungen. In.-Diss. Göttingen. 1895. — 16) Dörfler, Münch. med. Wochenschr. 1900. Nr. 8. S. 254. — 17) Durand. Des hémorrhagies pancréatiques. Thèse de Paris 1893. — 18) Edsall, Die Bedeutung der Schwefelsäuren im Harn und der Fettstühle für die Diagnose der Pankreaserkrankungen. Münch. med. Wochenschr. 1902. Nr. 19. — 19) Ehrich, Beiträge zur Kenntnis der Pankreasnekrose. Diese Beiträge Bd. 20. 1898. — 20) E. Fränkel, Ueber den gegenwärtigen Stand der Lehre von der Fettgewebsnekrose. Münch. med. Wochenschr. 1896. S. 813. Nr. 35. — 21) Franke, Beitrag zur akuten Pankreaserkrankung. Deutsche Zeitschr. f. Chir. Bd. 54. — 22) P. Fuchs, Cholelithiasis und Pankreaserkrankungen. Deutsche med. Wochenschr. 1902. S. 829. — 23) Grassmann, Tödliche Blutung in die Bursa omentalis unter dem Bilde eines akuten Darmverschlusses. Münch. med. Wochenschr. Nr. 32. 1902. — 24) Grawitz, Münch. med. Wochenschr. 1899. S. 813. Sitzung des Greifswalder med. Vereins vom 6. V. 99. — 24) Gessner, Ueber Pankreasnekrose. Deutsche Zeitschr. f. Chir. 1900. Bd. 54. — 26) Hahn, Ueber die operative Behandlung der Pancreatitis haemorrhagica acuta. Deutsche Zeitschr. f. Chir. Bd. 58. 1900. — 27) Hess, Experimenteller Beitrag zur Aetiologie der Pankreas- und Fettgewebsnekrose. Münch. med. Wochenschr. 1903. Nr. 44. — 28) Hildebrand, Ueber Experimente am Pankreas zur Erzeugung von Fettnekrosen. Centralbl. f. Chir. 1895. Bd. 22. — 29) Hochhaus, Pankreasentzündung mit Blutung und Nekrose. Münch. med. Wochenschr. 1903. Nr. 2. — 30) Japha, Fettgewebsnekrose und Cholelithiasis. In.-Diss. Königsberg. 1901. — 31) Jung, Beitrag zur Pathogenese der akuten Pancreatitis. In.-Diss. Göttingen. 1895. — 32) Israel, Erfahrungen über

Pankreaserkrankungen. Berl. klin. Wochenschr. 1900. S. 352. — 33) v. Kahlden, Ueber Pankreas- und Fettnekrose. Münch. med. Wochenschr. 1895. S. 271. Verein Freiburger Aerzte, Sitzung vom 1. III. 95. — 34) Katz und Winkler, Die multiple Fettgewebsnekrose. Berlin 1899. — 35) König. Münch. med. Wochenschr. 1902. Nr. 27. — 36) Körte, Zur chirurgischen Behandlung der Pankreaseiterung und Pankreasnekrose. Langenbeck's Archiv. 1894. Bd. 48. — 37) Körte, Die chirurgischen Krankheiten und die Verletzungen des Pankreas. Deutsche Chirurgie. 1898. — 38) Küttner, Durch Naht geheilte Stichverletzung des Pankreas. Diese Beiträge. 1902. Bd. 32. — 39) Ders., Die perforierenden Lymphgefässe des Zwerchfells und ihre pathologische Bedeutung. Diese Beiträge. 1903. Bd. 40, I. — 40) Langerhans, Ueber multiple Fettgewebsnekrose. Virchow's Archiv. 1890. Bd. 122. — 41) La Planche, Ein Fall von Pankreasblutung und Fettgewebsnekrose. In.-Diss. Kiel 1901. — 42) Lazarus, Zur Pathogenese der Pankreascysten. Centralbl. f. Chir. 1902. Nr. 33. — 43) Ders., Beitrag zur Pathologie und Therapie der Pankreaserkrankungen, mit besonderer Berücksichtigung der Cysten und Steine. Sonderabdruck aus der Zeitschr. f. klin. Med. Bd. 51, 52. — 44) Liebich, Ein Fall von Pankreasnekrose. Ref. Centralbl. für die Grenzgebiete der Med. und Chir. Bd. 5. Nr. 2 (31. I. 02). — 45) Mayo Robson, XIII. internat. med. Kongress 1900. Ref. Münch. med. Wochenschr. 1900. Nr. 34. S. 1189. — 46) Ders., Ref. Centralbl. für die Grenzgebiete der Med. und Chir. Bd. 5. Nr. 2 (31. I. 02). — 47) Ders., Ref. Centralbl. f. Chir. 1902 Nr. 16 und 1903 Nr. 3. — 48) Melkich, Centralbl. f. Chir. 1903. Nr. 1. S. 31, Ref. — 49) R. Meyer, Ueber disseminierte Fettgewebsnekrose. Zeitschr. f. prakt. Aerzte. 1898. Nr. 8. — 50) Morian, Ein Fall von Pankreasnekrose. Münch. med. Wochenschr. 1899. S. 348. — 51) Noll, Ueber Pankreasnekrose. In.-Diss. Marburg 1903. — 52) Nimier, Chirurgie des Pankreas. Revue de chir. 1893. S. 617 ff. — 53) Oser, Die Erkrankungen des Pankreas. Nothnagel's spec. Pathol. und Therap. Wien 1898. — 54) Peiser, Zur Kenntnis der Pankreasnekrose. Deutsche Zeitschr. f. Chir. Bd. 65. — 55) Pels-Leusden, Beitrag zur Pankreaschirurgie. Charité-Annalen 1902. XXVI. Jahrg. — 56) Ders., Deutsche Zeitschr. f. Chir. Bd. 70. — 57) Penkert, 4 seltene Fälle von abdominalen Cysten. Centralbl. f. Chir. 1902. Nr. 45. — 58) Petersen, Ein Fall von Pancreatitis acuta gangraenosa. Münch. med. Wochenschr. 1902. Nr. 1. — 59) Pförringer, Selbstverdauung des Pankreas. Münch. med. Wochenschr. 1900. S. 975. — 60) Pichler, Traumatische Pankreascyste. Münch. med. Wochenschr. 1903. Nr. 2. S. 76, Ref. — 61) Ponfick, Zur Pathogenese der abdominalen Fettnekrose. Berl. klin. Wochenschr. 1896. Nr. 17. — 62) Rasumowski, Apoplexia pancreatis. Langenbeck's Archiv. Bd. 59. S. 565. — 63) Reitzenstein. Ileus paralyticus infolge von Thrombose der Vena mesaraica. Münch. med. Wochenschr. 1903. Nr. 6. — 64) Roosen-Runge, Ueber die Bedeutung des Trauma in der Aetiologie der disseminierten Fettgewebsnekrose. In.-Diss. Kiel 1902. — 65) Rossbach, Zur Kasuistik der Pankreashämorrhagie. In.-Diss. Erlangen 1900. — 66) Roszanek, Münch. med. Wochenschr. 1901. Nr. 49. —67) Sarfert, Die Apoplexie des Pankreas. Deutsche Zeitschr. f. Chir. 1896. Bd. 42. — 68) M. B. Schmidt, Ueber das Verhältnis der Fettgewebsnekrose zu den Erkrankungen des Pankreas. Münch. med. Wochen-

schr. 1900. Nr. 19. — 69) Schmidtmann, Ein Fall von Fettgewebsnekrose und Blutung des Pankreas. In.-Diss. Kiel 1900. Ref. Centralbl. f. Chir. 1901. Nr. 14. S. 390. — 70) Schmiedl, Beitrag zur Kenntnis der Pankreaserkrankungen. Wien. med. Presse. 1902. Nr. 16. — 71) Schneidemühl, Münch. med. Wochenschr. 1901. S. 407. — 72) Selberg, Traumatische Pankreasnekrose. Berl. klin. Wochenschr. 1901. Nr. 36. — 73) Ders., Zur Entstehung der Fettgewebsnekrose. Centralbl. f. Chir. Nr. 25. 1904. — 74) Simmonds, Zur Aetiologie der Fettgewebsnekrose. Münch. med. Wochenschr. 1898. Nr. 8. — 75) Ders., Ein Fall von Fettgewebsnekrose nach Pankreaszerreissung. Ref. Münch. med. Wochenschr. 1901. Nr. 49. — 76) Ders., Trauma und Fettgewebsnekrose. Ref. Münch. med. Wochenschr. 1900. — 77) Spiess, Plötzlicher Tod durch retroperitoneales Hämatom. Schmidt's Jahrbücher Bd. 134. S. 270. — 78) Steinhaus, Ueber das Pankreas bei Lebercirrhose. Münch. med. Wochenschr. 1903. Nr. 3. — 79) Stich, Drei Fälle von Fettgewebsnekrose nnd Hämorrhagie des Pankreas. Festschrift zur Feier des 50jähr. Bestehens des ärztl. Vereins Nürnberg 1902. — 80) Strohmaier, Berl. klin. Wochenschr. 1900. S. 435. — 81) Struppler, Septische Processe bei 2 Fällen von Pankreasnekrose. Deutsches Arch. f. klin. Med. Bd. 69. — 82) Talke, Ueber Embolie und Thrombose der Mesenterialgefässe. Diese Beiträge Bd. 38. — 83) Teleky, Pankreasdiabetes und Icterus gravis. Wien. klin. Wochenschr. 1902. Nr. 29. — 84) Teschemacher, Münch. med. Wochenschr. 1902. Nr. 16. S. 657. — 85) Truhart, Pankreaspathologie. I. Teil. Wiesbaden 1902. — 86) Wagner, Zur Kasuistik der Pankreas- und abdominellen Fettgewebsnekrose. Diese Beiträge Bd. 26. 1900. — 87) Wiesinger, Fettgewebsnekrose bei Volvulus des Magens ohne Pankreaserkrankung. Münch. med. Wochenschr. 1900. Nr. 50. — 88) Wulff, Zur Fettgewebsnekrose. Berl. klin. Wochenschr. 1902. Nr. 31. — 89) Ziegler, Lehrbuch der allgemeinen Pathologie und pathologischen Anatomie. Jena 1898.

XVIII.

AUS DER

HEIDELBERGER CHIRURGISCHEN KLINIK

DES PROF. DR. CZERNY.

Gastroenterostomie mittelst elastischer Ligatur.

Eine Experimentalstudie.

Von

Dr. **Georg Tiefenthal.**

(Mit 4 Abbildungen.)

Im Mai 1891 veröffentlichte Mc. Graw M. D. (Detroit, Michigan) eine Operation, die geeignet war, das Interesse der Chirurgen zu fesseln. Es handelte sich um eine neue Methode der Gastroenterostomie.

Wir erteilen dem amerikanischen Autor selbst das Wort[1]): „The two viscera are brought together and the surgeon connects them with a single line of Lembert sutures a little longer than the desired opening. The rubber cord is then by means of a large needle passed through the walls of first one and then of the other bowel and tied firmly in a single knot. Before tieing it, howewer, a silk thread is laid under the knot, and after the knot has been firmly tied with the rubber stretched to its utmost, the silk thread is made to fasten it in place. Both threads are then cut short and the Lembert suture is now completed so as to form a ring inclosing the rubber. In passing the rubber through the

1) Intestinal Anastomosis by the Elastic Ligature. Mc. Graw, Americ. Gyn. Sept. 1903.

gut it should be put the stretch in order to lessen the size and drawn slowly and carefully through in order not to tear the gut. It is not necessary to say that the rubber should be first class . . ."

Als Vorteile seiner Methode führt der Autor an: 1. Einfachheit und Geschwindigkeit in der Anlegung. 2. Vollkommene Asepsis: die Gummischnur füllt die Oeffnungen aus und Extravasation ist unmöglich. 3. Die Oeffnung entsteht, während die Viscera gut aneinander gelagert sind. 4. Möglichkeit, eine beliebig lange Anastomose zu schaffen.

Der in dieser Weise operierte Patient bot alle Symptome eines Carcinoma pylori dar. Mc. Graw operierte ihn, indem er eine Gastroenterostomie mittelst elastischer Ligatur anlegte. Pat. erholte sich zunächst, das Erbrechen wich, aber trotzdem trat der Tod am 15. Tage nach der Operation ein an Diarrhoe und Inanition, also infolge eines Circulus vitiosus. Man könnte geneigt sein, der Operationsmethode die Schuld an dem unglücklichen Ausgang zuzuschreiben, aber die Sache liegt anders. „Indem ich den von Lücke empfohlenen Rat annahm", so schreibt der amerikanische Chirurg, — „hatte ich den Magen mit der nächsten sich darbietenden Darmschlinge verbunden. Dieser technische Fehler kostete dem Patienten das Leben, da, wie die Sektion lehrte, eine, allerdings prachtvolle, Anastomose zwischen Magen und Ileum an einem nur 91 cm von der Ileo-Coecalklappe befindlichem Punkte bestand[1])."

Wenn auch diese Mitteilung Beachtung verlangte, so geriet sie doch in Vergessenheit, auch Mc. Graw muss seine Methode damals nicht besonders hoch eingeschätzt haben, denn er wandte sich wieder zum Murphyknopf. Der einzige, der hier und da die elastische Ligatur anwandte, scheint Walker (Detroit) zu sein, von dem Mc. Graw schreibt: Dr. Walker of Detroit, has had much success of late in applying the same surgical remedy to indigestions caused by gastric ptosis. Uns ist leider die Walker'sche Arbeit im Original nicht zugänglich gewesen.

Erst 1900 kam Mc. Graw wieder zu seiner Technik zurück, er operierte im September einen Patienten mittelst elastischer Ligatur. Wir werden den Fall weiter unten berichten. Die Methode fand dann in Amerika weitere Verbreitung. Es wurden ausser den Mc. Graw'schen Fällen noch solche von Dr. Ballin, sowie einer von Beach bekannt. Wir haben folgende Fälle gesammelt:

1) Der Fall ist publiciert im Americ. Medic. Association Journal, May 16. 1891.

1. (Mc. Graw) Pat. 68 Jahre alt, der fortwährend an Kraft abnahm, und zwar auf Grund der Pylorusstenose. Tumor r. vom Nabel von der Grösse eines Hühnereies. Pat. kann nur für ganz kurze Zeit Speisen bei sich behalten. Die Prüfung des Mageninhaltes ergab: Fehlen von Salzsäure, Anwesenheit von Milchsäure.

Bei der Eröffnung der Bauchhöhle fand sich in der That ein eigrosser Tumor am Pylorus. Im Mesenterium waren geschwollene Lymphdrüsen fühlbar. Gastroenterostomie mit elastischer Ligatur. Pat. erholte sich vollständig und gewann seine frühere Kraft ganz wieder. Er wurde zum ersten Mal am 15. IX. 00 operiert. Sein Gesundheitszustand war dann längere Zeit gut, aber später stellten sich Anfälle von Kolik ein, die vermutlich durch Uebergreifen des Tumors auf die benachbarten Eingeweide entstanden. So ging's mit gelegentlichen Besserungen bis zum 9. VII. 03 fort. Da plötzlich ein Anfall von Ileus mit Koterbrechen. Es wurde zum zweiten Mal operiert: dabei zeigte sich, dass der jetzige Zustand von dem ursprünglichen Pylorustumor ganz unabhängig war. Der Verschluss war bedingt durch ein Carcinom des Colon transversum, wodurch das Darmrohr vollständig obturiert war. Tod kurz nach der Operation. — Sektion: Der ursprüngliche Tumor war fast ganz verschwunden. Der Pylorus war verdickt und enthielt einige flache Höcker, die die Mucosa vordrängten. Der Pylorustumor und der des Colon waren Carcinome. Epikritisch bemerkt Mc. Graw: der Tumor des Pylorus war vor der Gastroenterostomie durch entzündliche Vorgänge geschwollen: nachher, da die Irritamente durch den neuen Kanal behoben waren, gingen die Schwellungen zurück, aber der Tumor griff allmählich auf das Colon transv. über. Was nun die Oeffnung zwischen Magen und Jejunum betrifft, die mittelst der elastischen Ligatur hergestellt war, so ergab sie sich als breit und vollkommen.

Ferner die beiden oben erwähnten Fälle von Ballin.

1. Carcinoma pylori. Gastroenterostomie mit elastischer Ligatur. Pat. erholte sich ohne Komplikationen gänzlich.

2. Pat. 35 J. Starkes Erbrechen, Magen bis weit über den Nabel dilatiert, kein Tumor fühlbar.

Operation 14. II. 03. Der Magen zeigt sich stark erweitert, nahe dem Pylorus ist hartes narbiges Gewebe fühlbar. Gastroenterostomia anterior nach Mc. Graw. Ferner aus Furcht vor etwaigem Circulus vitiosus Enteroanastomose zwischen zu- und abführendem Schenkel mittelst Murphyknopf. Pat. befand sich 4 Tage post op. in glänzender Verfassung. Am 22. II. aber tritt der Tod ein, nachdem am 19. II. plötzlich Collaps und Erbrechen d. h. Peritonitis eingetreten war. — Sektion: Perforationsperitonitis. Die Kommunikation zwischen Magen und Jejunum ist perfekt und ohne Tadel. Die Gummiligatur hat ganz

durchgeschnitten, die Ränder sind gut vereint. An Stelle der Anastomose zwischen den beiden Jejunalschlingen befindet sich eine Perforation von Zolllänge. Knopf nicht am Platz der Anastomose gefunden.

Diesen Fall hält Mc. Graw für besonders instruktiv. Er soll nämlich die Vorzüge seiner Ligatur gegenüber dem Murphyknopf ad oculos demonstrieren. Der Autor ist der Ansicht, dass bei der Frage „Knopf oder Ligatur" der letzteren der Vorrang eingeräumt werden müsse. Er führt als Vorzüge seiner Ligatur gegenüber dem Murphy'schen Verfahren an: 1. technische Fehler sind unmöglich, 2. kein Blutverlust, 3. grössere Asepsis, 4. es bleibt kein Fremdkörper im Darm.

Ein weiterer Fall wird von Beach mitgeteilt[1]):

Pat. 58 Jahre alt mit dem Zeichen eines Ca. pylori: Dilatation des Magens, Erbrechen, grosser Tumor, hochgradige Cachexie. Operation in typischer Weise nach Mc. Graw. Nachbehandlung: 9 Tage lang Ernährung durch Nährklystiere, dann allmählich von oben her mit Milch und Wasser. Zwischen dem 10. und 15. Tag trat mehrfach leichtes Erbrechen ein. Schliesslich Abgang der Ligatur. Uebergang von flüssiger zu fester Kost. Pat. befindet sich — soweit man bei einem nicht resecierbaren Carcinoma ventriculi überhaupt davon reden kann — in guter Verfassung.

Es sind jetzt noch die von Walker bei Gastroptosis ausgeführten Operationen kurz wiederzugeben[2]). Walker hat 3 Fälle von schwerer Gastroptose durch Gastrojejunostomie mittelst elastischer Ligatur zur Heilung gebracht. Er rühmt die Einfachheit, Schnelligkeit und Leichtigkeit des Verfahrens, Sicherheit vor Infektion, Fehlen eines grösseren Fremdkörpers, Herstellung einer grösseren Oeffnung als durch anderes Vorgehen ohne Neigung zur Narbenschrumpfung. Von letzterem Verhalten konnte er sich bei einer Patientin, die nach Ausführung der Gastrojejunostomie noch dreimal aus besonderen Gründen laparotomiert wurde, jedesmal wieder überzeugen. Der Erfolg war in allen drei Fällen gut.

Es sind noch weitere 6 Fälle bekannt geworden. Mc. Graw schreibt: „Ich habe wieder von Dr. A. J. Ochsner (Chicago) ge-

1) Beach, Gastroenterostomy with the Mc. Graw ligature. Boston Med. and Surg. Journ. 1903. CXLVIII. p. 313.

2) Walker, Gastrojejunostomie with the Mc. Graw Elastic ligature for the relief of Gastroptosis. Journ. Am. Med. Associat. 1903. XL. Ref. im Centralblatt f. Chir. 1903. S. 422.

hört. Er hat gerade seinen 6. Fall operiert, die übrigen 5 haben alle sehr zufriedenstellende Resultate ergeben."

Bevor wir zu dem experimentellen Teil unserer Arbeit übergehen, müssen wir noch der Untersuchungen von J. W. Draper Maury (New-York) gedenken. Der letztgenannte Autor stellt eine präcise Indikation für die Anwendung der elastischen Ligatur bei der Gastroenterostomie auf: subacute oder chronische unvollständige Obstruktionen, die keine sofortige Schaffung einer neuen Kommunikation erheischen. Es ist klar, dass bei plötzlichem Ileus die Ligaturmethode keine Anwendung finden kann. Sie bedarf bis zur Herstellung der Anastomose 2—3 Tage. Bei der gewöhnlichen Pylorusstenose kommt das nicht so sehr in Betracht. Denn in den ersten 48—72 Stunden ist die motorische Kraft des Magens doch eine sehr elende, die Speisen bleiben wohl grösstenteils — wie Mc. Graw meint — in demselben zurück, ohne in den Darm zu gelangen. Damit ist ihr nutritiver Effekt gleich Null.

In noch einem Falle lässt sich die Mc. Graw'sche Methode gut anwenden, nämlich bei Gangrän eines Darmabschnittes: Mc. Graw sagt hierzu folgendes: „Ich wage es, eine Methode zu empfehlen, die ich in einem fatalen Falle versuchte, und die mir die besten Chancen für den Kranken zu bieten schienen. Nach meinem Verfahren zieht der Chirurg die gangränöse verschlungene Partie soweit aus dem Abdomen heraus, dass er die zwei ihm gesund erscheinenden Darmenden vereinigen kann und zwar mittelst der Gummischnur. Das erfordert sehr wenig Zeit und verursacht keinen Shok. Die ganze gangränös aussehende Partie wird dann ausserhalb der Bauchhöhle befestigt und die Wunde schliesst sich rundum. Der unmittelbare Erfolg ist ein künstlicher After, durch den die Eingeweide sich selbst ihres Inhaltes entleeren können, und wenn wir den Charakter desselben betrachten, so kann man kaum zweifeln, dass es besser ist, wenn sie sich auf dem allerkürzesten Wege entleeren können. Bald, nach 2—3 Tagen, ist durch die Gummiligatur ein neuer Kanal entstanden und der falsche After überflüssig geworden. Dieser kann sich dann von selbst schliessen, oder durch eine einfache Operation mit Einstülpung und Vernähung der Ränder geschlossen werden. In dieser Weise vermeiden wir die grosse Gefahr der unmittelbaren Resektion mit End zu Endanastomose und eine grössere zweite Operation zur Behandlung des falschen Afters. Die Schliessung der Fistel wird, wenn eine freie Kommunikation zwischen zwei Eingeweideteilen besteht, kaum die Eröffnung der

Bauchhöhle benötigen."

Mit diesen Indikationen dürfte die Anwendbarkeit der elastischen Ligatur noch nicht erschöpft sein. Vielleicht würde sie bei der angeborenen Pylorusstenose der Kinder gute Dienste tun. Der Murphyknopf ist für die zarten kindlichen Eingeweide immer ein bedenklicher Gast, die Nahtmethode nimmt zu lange Zeit in Anspruch, es liesse sich also der Versuch mit der elastischen Ligatur wohl rechtfertigen. Man müsste freilich auch hier in den ersten Tagen eine sehr vorsichtige Ernährung einleiten. Es bedarf wohl kaum der Erörterung, dass in allen Fällen von Gastrektasie ohne Pylorusstenose, die eine Gastroenterostomie erfordern, die elastische Ligatur Anwendung finden kann.

Wir können also als Indikationen für die Mc. Graw'sche Methode ansehen:

1. Gastrektasien aller Art mit und ohne Pylorusstenose,
2. Fälle von Darmgangrän analog dem obigen,
3. Angeborene Pylorusstenose.

Es drängt sich uns noch eine Frage auf: wie steht es mit dem Resultat der Methode quoad Haltbarkeit der erzielten Oeffnung? Beim Murphyknopf ereignen sich manchmal postoperative Verengerungen. Bei der Nahtmethode hat Neuweiler[1]), der in einer sehr umfangreichen Arbeit die gesamte Kasuistik der Gastroenterostomieen untersucht hat, seitdem die Mucosanaht an der hinteren Kanalwand gemacht wird, keine derartigen Zufälle mehr auffinden können. Trotzdem dürfte sie nicht ausgeschlossen sein. Bei der elastischen Ligatur entsteht an Stelle der Durchquetschung eine sehr wenig infiltrierte Narbe, wie wir weiter unten zeigen werden. In den uns bekannten Fällen sind keinerlei Retraktionen des neuen Kanals bekannt geworden. Ganz besonders wertvoll ist in dieser Hinsicht die bereits oben erwähnte Beobachtung Walker's, der sich am Lebenden bei späteren Operationen über den guten Zustand seiner Fistel mehrfach unterrichten konnte.

Auch Draper Maury's Experimente bestätigen die Dauerhaftigkeit der Mc. Graw'schen Fisteln. Wir müssen auf seine Versuche näher eingehen[2]). Er operierte nach einer andern Methode: „Decide on the size of the square desired, and, after appro-

1) O. Neuweiler, Beitrag zur Anwendung des Murphyknopfes bei Magen- und Darmoperationen. Arch. f. klin. Chir. Bd. 69.

2) A Modif. of the Mc. Graw Elastic ligature by J. W. Draper Maury Med. News. 1903. Sept. 12. Nr. 11.

ximating the surface, gut and gut or stomach and gut so that there may be no unneccessary tension, place a Lembert stitch of silk to join the two viscera at each of two points destined to be the diagonally opposite angles of the completed square. These stitches will hold the parts together and will serve as guides for the introduction of the ligature. The needle is introduced into one of the apposed viscera at a point selected for one of the remaining angles and brought out beside one of the guides. From here it is passed through the opposite organ, care being taken that the needle thoroughly pierces the mucous membrane and out at a point diagonally opposite the starting place. From this point to the point of beginning the steps are directly reversed, viz: the needle reenters the first viscus, emerges at the first guide, reenters the second viscus and emerges as nearly opposite the starting point as possible. The stitch is then just half done: two sides of the square are completed, and the arrangement of the elastic Ligature may be correctly represented by a figure 8 bent in the middle. The remaining two sides of the square are completed in the same manner, care being taken to make the distal loops of the two figures 8 interlock."

Der Effekt war also ein Viereck, manchmal wurde auch in Dreieck-, Sechs- oder Achteck-Form operiert. Die Methode erscheint schon bei theoretischer Betrachtung sehr umständlich, zeitraubend und gefährlich. Das letztere ganz besonders aus dem Grund, weil sehr viele Ein- und Ausstichöffnungen gesetzt werden, weil der Knoten in die Nähe derselben zu liegen kommt, und weil die Ecken des Vierecks leicht mit der Naht in Konflikt geraten können. Wir haben eine Probe auf's Exempel gemacht: unser 2. Fall wird die genannten Gefahren illustrieren.

Das jodisierte Katgut, dessen Draper Maury sich bediente, stellt keinen Vorteil vor: wenn es sich zu früh löst — das kann man wie bei den resorbierbaren Murphyknöpfen nie voraus wissen — dann ist die Operation verfehlt. Was schliesslich die Form der Anastomose angeht, so bietet weder das Viereck noch die sechseckige oder gar die achteckige Oeffnung einen Vorteil vor der lineären Methode. Die letztere giebt, wie wir weiter unten zeigen werden, bei grösserer technischer Einfachheit vollständig ausreichende Resultate.

Wir gehen nunmehr zu unseren eigenen Experimenten über. Wir machten im ganzen 9 Operationen an Hunden. Die beiden ersten wurden von Herrn Dr. Völcker ausgeführt, die übrigen 7

von mir selbst. Als Nahtmaterial bedienten wir uns stets der Seide. Unsere Ligaturen sind runde Schnüre aus Gussgummi, 36 cm lang, ca. 0,3 cm dick. Sie laufen an einem Ende allmählich spitz zu, sodass die Strecke des gleichmässigen Durchmessers ca. 24 cm beträgt [1]). Diese rubber bands sind sehr kräftig, sie dehnen sich gut und halten den bei der Operation nötigen starken Zug vorzüglich aus. Die Desinfektion derselben wurde mittelst Alkoholsublimatlösung bewerkstelligt. Dann wurden dieselben abgespült, um Aetzwirkung zu vermeiden.

Die erste Operation wurde am 30. IV. 04 vorgenommen. Hund gut genährt, von der Grösse eines Foxterriers. Die Vorbereitung zur Operation bestand nur darin, dass das Tier am Tage der Operation nichts zu fressen bekam. Eine halbe Stunde vor dem Eingriff eine subkutane Injektion von Morph.-Skopolam. Narcoticum Aether. Wir benutzten in diesem ersten Falle die Original Mc. Graw'sche Methode. Schnitt 10 cm lang vom Processus xiphoideus aus, senkrecht nach abwärts in der Linea alba. Nach Eröffnung des Peritoneums lag das Netz vor. Nachdem dasselbe vorgezogen, wurde der Magen und gleichzeitig die Milz aus der Bauchhöhle vorgelagert. Es wurde dann die Mc. Graw'sche Gastroenterostomie nach dem Hacker'schen Typus gemacht: also Retrocolica posterior. Das Netz wurde an einer Stelle durchtrennt, wobei einige blutende Gefässe unterbunden wurden. Dann wurde an einer Jejunalschlinge, sowie an der hinteren Magenwand, die juxtaapponiert wurden, eine Falte hochgehoben. An deren Basis wurde sodann eine elastische Ligatur, die in eine runde Stopfnadel eingefädelt war, durchgestochen und unter ziemlicher Spannung durchgezogen, sodass Serosa, Muscularis und Mucosa an beiden Eingeweideteilen zweimal perforiert waren. Nachdem nochmals Magen und Jejunalschlinge gut aneinandergebracht waren, wurde der Gummizug fest verknotet, wiederum unter starkem Anziehen desselben. Der Knoten wurde, wie Mc. Graw das beschreibt, durch eine kräftige Seidenumschnürung gesichert und die freien Ligaturenden möglichst kurz abgeschnitten. Eine fortlaufende Lembertnaht, die die miteinander verbundenen Partien ringsum dicht abschloss, vervollständigte diesen Akt der Operation. Darauf Reposition der Viscera, Etagennaht der Bauchdecken. Wir sind in diesen ersten Versuchen insofern von der Originaltechnik abgewichen, dass die Knopfnaht durch die fortlaufende ersetzt wurde [2]). Das Tier hat sich nach der Operation stets wohlbefunden. Kein Erbrechen. Futter wie gewöhnlich schon vom 2. Tag nach der Operation ab. Der Abgang der Ligatur wurde nicht kontrol-

1) Bezogen von Nelson Baker & Co. Detroit.

2) Am Menschen ist dies bereits von Walker in seinen drei Fällen ausgeführt worden.

liert. Wir brachten den Hund am 15. V. zur Sektion (seine Abtötung geschah durch Chloroforminjektion ins Cor). Sektionsbefund. Abdomen: Die angenähte Jejunalpartie ist gut an den Magen angewachsen. Das Netz hat sich z. T. über die Operationsstelle gelegt und ist daselbst angewachsen. Zu- und abführender Schenkel lassen keine Abknickungserscheinungen erkennen. Nach Eröffnung des Magens an der grossen Kurvatur zeigt sich an der hinteren Wand ein rundes, kleines Loch, das für einen Bleistift eben durchgängig ist. Die Schleimhaut in der Umgebung ist ohne Abnormitäten. Bei Sondierung gelangt man bequem in beide Darmschenkel. Nach Eröffnung des Darmes zeigt dessen Schleimhaut dieselben Verhältnisse wie die des Magens. Am Rande der Enterostomieöffnung liegen die Darm- und Magenwände gut aneinander, glatt und ohne Falten- oder Taschenbildung, der Rand selbst ist glatt und sehr nachgiebig. Die Seidennaht ist reaktionslos eingeheilt. Die Ligatur wurde nicht gefunden. Das Resultat unseres ersten Falles ist also: Bildung einer neuen Kommunikation zwischen Magen und Darm. Diese Oeffnung ist zum Leben, falls der Pylorus obturiert ist, ungenügend. Dieser funktionelle Misserfolg beruht aber auf einem technischen Mangel, dessen Verantwortung wir tragen. Die Magendarmfalte, durch die wir die Ligatur führten, war sehr klein genommen worden. Ich glaube, dass auch mit der Nahtmethode, bei derselben Ausdehnung der Anastomosenanlage, kein befriedigendes Resultat erzielt werden könnte. Die elastische Ligatur war also nicht der Uebelthäter. Jedenfalls hat uns dieser erste Fall gelehrt, dass es möglich ist, mittelst der Mc. Graw'schen Methode einen neuen Kanal zu schaffen.

In einem zweiten Falle bedienten wir uns der von Draper Maury angegebenen Modifikation.

Operation 4. V. 04. Kleiner gutgenährter Foxterrier. Skopolaminmorphininjektion. Aethernarkose. Schnitt in der Linea alba, ca. 10 cm lang. Nach Eröffnung des Peritoneums liegt das Netz vor. Dasselbe wird vorgezogen und mitsamt dem Magen zurückgeschlagen, wobei auch in diesem Falle die Milz mit vortritt. Dann erfolgt die Durchtrennung des Netzes, wobei wiederum 3—4 blutende Gefässe ligiert werden. Sodann Anlegung der Gastroenterostomia retrocolica poster. nach Maury-Graw, jedoch mit der Abweichung, dass nicht zuerst Lembertnähte gelegt werden, sondern auch hier sekundär eine cirkuläre fortlaufende, gut abschliessende Lembertnaht gemacht wird. Reponierung der Eingeweide. Etagenbauchnaht. Die Anlage der Ligatur, zu der wir nicht das jodisierte Catgut, sondern die Gummischnur benutzten, erfolgte genau nach der Vorschrift Draper-Maury's[1]). Auch in diesem Falle bedienten wir uns der Stopfnadel. Die Sicherung des Knotens erfolgte wie bei der ersten Operation.

1) Cfr. S. 17.

Das Befinden des Hundes nach der Operation war am ersten Tage ein ganz befriedigendes, am zweiten Tage aber schon war das Tier sehr matt, es frass nicht, der Bauch war bei Berührung sehr schmerzhaft: es konnte kein Zweifel bestehen, dass eine Peritonitis vorlag. In der Nacht vom 6./7. V. erfolgte der Exitus. — Sektion 7. V. 04. Todesursache Peritonitis purulenta. Die Eingeweide, bes. die, welche bei der Operation vorgelagert waren, zeigten sich adhärent. Das Mesenterium ist überall gerötet und trüb. An der hinteren Seite des Operationsgebietes besteht eine Eiterung. Der übrige Obduktionsbefund ergiebt: 1) dass nicht Jejunum, sondern ein tiefer Abschnitt des Colon angenäht war. Die Situation war aber nicht derart, dass eine Zerrung hätte stattfinden können; 2) die Ligatur war nicht ins Mageninnere eingelegt. Der Gummizug lag submukös, nicht transmukös. Im Gebiete der hinteren Nahtseite besteht eine Eiterung, die sich in die Bauchhöhle fortsetzt. Der Knoten der Ligatur, der ja am Rande des abgeschnürten Viereckes lag, hatte ein Dekubitalgeschwür erzeugt, das in den Magen einerseits, durch die Naht anderseits in die Bauchhöhle führte. Die Ligatur fand sich am Orte der Applikation.

Es liegt also hier eine Summe von Fehlern vor. Einmal solche technischer Natur, die Annähung des falschen Darmstückes, sowie die submucöse Anlegung der Ligatur. Nun wird man freilich sagen, dass hieraus der Misserfolg resultiere. Aber die Angelegenheit hat ihre Kehrseite. Schon bei der Operation zeigte sich, dass die Draper Maury'sche Methode enorm umständlich ist. Allein die Anlegung der Ligatur dauert länger als eine ganze Murphyoperation. Und ferner: Die vielen Ein- und Ausstichöffnungen vermehren ihre Gefahr erheblich. Das Schlimmste aber war in diesem Fall die Lage des Knotens in der Nähe mehrerer Stichöffnungen. Dazu kommt, dass diese doch immerhin nahe der Naht liegen. Wie aus unseren Versuchen hervorgeht, setzt der Knoten zuerst und zwar sehr frühzeitig einen Decubitus beider Visceralwände. Nun muss allerdings der Chirurg Glück haben: ist die cirkuläre Verwachsung schon weit genug gediehen — und das dürfte öfters nicht der Fall sein — dann bringt er den Patienten durch, im andern Fall aber geschieht es wie im vorliegenden Decursus. Für diese Peritonitis machen wir entschieden die Methode verantwortlich. Ins Praktische übersetzt: das Peritoneum eines kachektischen Individuums wird häufig genug auf die Draper Maury'sche Operation mit Peritonitis reagieren.

An dieser Stelle möchte ich auch an einer Schwäche des Original- Mc. Graw'schen Verfahrens Kritik üben. Auch hier besteht die

Gefahr des frühzeitigen Decubitus durch die Lage des Knotens in der Nähe zweier Stichöffnungen. Auch hier muss man der Haltbarkeit der Naht, die nur in geringer Entfernung liegt, über Gebühr vertrauen.

War also die modificierte Mc. Graw'sche Operation nach Technik und Resultat keineswegs einladend, so schien das Originalverfahren sehr prüfungswert. Die beiden ersten Operationen, die lediglich als Vorübungen galten, hatten uns gelehrt, dass es möglich ist, mittelst der elastischen Ligatur eine Enterostomie herzustellen, sie hatten aber auch die Gefahren der Methode aufgedeckt.

Eine kleine Modifikation schien mir daher nicht unwichtig. Durch eine wenig veränderte Führung der Ligatur lässt sich der genannte Uebelstand leicht vermeiden. Die Methode, mittelst deren ich die 3.—9. Operation vornahm, besteht in folgendem:

1. Akt. Eine hintere Knopfnahtreihe in Form einer halben Ellipse.

2. Akt. Anlage der Ligatur. Es wird zunächst bei D die Nadel eingestochen, bei A tritt sie wieder aus, sie durchläuft dann die Strecke a b im Darm, kehrt bei B wieder in den Magen zurück

Fig. 1.

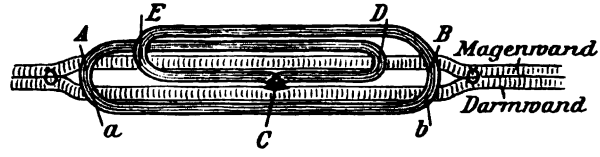

und wird bei E ausgestochen. Die beiden freien Enden der Ligatur bei E und D werden nunmehr fest angezogen und zum Knoten C verschlungen, der mit einer Seidenligatur gesichert wird.

3. Akt. Es erfolgt jetzt die Anlage der vorderen Knopfnahtreihe ebenfalls in Gestalt einer halben Ellipse.

Ueber die Zweckmässigkeit des Verfahrens dürften folgende Experimente Auskunft geben.

Operation Nr. 3. 13. V. 04. Gastroduodenostomie. Vorbereitung und Narkose wie bei 1. Schnitt in der Längsrichtung der Linea alba ca. 10 cm lang. Eröffnung des Peritoneums. Der Magen wird vorgezogen und nach hinten umgeschlagen. Das Netz wird an einer Stelle von entsprechender Grösse durchtrennt. Dann wird ein Duodenalabschnitt der hinteren Magenwand juxtaapponiert und mit einer Reihe Lembertnähte, die sich kahnförmig aneinander schliessen, befestigt. Jetzt wird

die Ligatur mittelst gerader Stopfnadel durch eine emporgehobene Magenfalte gezogen. Diese Falte ist so gewählt, dass sie der Strecke AD entspricht. Der Gummizug passiert dann eine Darmfalte, die an Grösse AB gleichkommt. Aus dem Darm B gegenüber ausgetreten, begiebt er sich nach B und durchsticht die Magenfalte EB, sodass nunmehr die beiden Enden der Ligatur frei bei E und D hervorschauen. Diese Punkte waren so gewählt, dass sie näher zu C als zu A und B hin lagen. Man hat schon während der Anlegung der Ligatur dieselbe fest angezogen. Nach Wiederholung dieser Procedur wird ein einfacher Knoten gemacht, der, durch eine Seidenligatur gesichert, bei C liegt. Nachdem durch eine vordere, ebenfalls kahnförmig angeordnete Lembertseidennahtreihe die Darmteile auch nach vorne abgeschlossen sind, wird durch Etagennaht die Bauchwunde geschlossen. Der postoperative Verlauf war ein sehr günstiger, die Heilung verlief glatt und reaktionslos. Am 30. V. Abtötung und Sektion. Befund: Das Duodenum ist im Bereich der angenähten Partie gut an den Magen angewachsen. Die Nähte haben überall gehalten. Das Netz ist z. T. über dem Operationsbezirk angewachsen. Bei Eröffnung des Magens zeigt dessen Schleimhaut keinerlei Veränderungen. An der hinteren Wand der Pars pylorica befindet sich eine rundliche Oeffnung, die für die Nagelphalanx des kleinen Fingers durchgängig ist. Die Sonde gelangt durch dieses Loch in beide Duodenalschenkel. Der Rand dieser Oeffnung ist von Schleimhaut bedeckt und fühlt sich etwas härter an als die umgebende Magenwand, seine Konsistenz entspricht aber nicht der einer Narbenbildung. Nach Eröffnung des Duodenums zeigen sich hier entsprechende Verhältnisse wie im Magen.

Das Resultat war also eine Gastroduodenostomie von rundlicher Form. Das letztere ist dem Umstande beizumessen, dass bei der Operation die Ligatur möglichst senkrecht zur Richtung der Muskelfasern gelegt wurde. Wenn dann die Durchtrennung desselben stattgefunden hat, werden durch Retraktion der kontraktilen Elemente die Wundränder auseinandergezogen, sie klaffen und die Oeffnung wird weiter. Die Grösse des neuen Kanals befriedigte uns nicht. Wir führen diesen Uebelstand auf den Gebrauch der Stopfnadel zurück. Abgesehen davon, dass sie bei der Durchziehung überhaupt ein unbequemes Instrument vorstellt, ist man genötigt, Falten der Eingeweide hochzuheben. Dadurch läuft man Gefahr, die Ligatur submucös durchzuführen, auch ist die Orientierung über die Grösse der gewählten Strecke erschwert. In diesem Falle waren zu kleine Falten durchstochen worden. In den folgenden Operationen kam daher die Stopfnadel nicht mehr zur Anwendung.

Operation 4. 16. V. 04. Gastroduodenostomie. Eröffnung der Bauch-

höhle von einem 10 cm langen Schnitt aus. Annähung einer Duodenalschlinge an der hinteren Wand mit kahnförmig angeordneten Lembertnähten. Durchführung der Ligatur mit Schrödernadel statt Stopfnadel ohne Faltenbildung, in querer Richtung zur Achse der Muskelfasern. Vordere Lembertnahtreihe, Etagenbauchnaht. Auch hier war der Verlauf ein guter. Sektion nach 1½ Monaten am 24. VI. 04. Das Operationsresultat war in diesem Falle ein vollauf befriedigendes. Auch dieses Mal hatte das Netz sich über das Operationsgebiet gebreitet, der Darm war ohne Sticheiterungen an den Magen angewachsen. Die Eröffnung des letzteren liess keinerlei abnorme Zustände der Schleimhaut erkennen. An der hinteren Wand, ziemlich tief in der Nähe der grossen Kurvatur zeigte sich eine nahezu kreisförmige Oeffnung, die in das Duodenum führt. Die Communikation ist für einen Daumen durchgängig, ihr Durchmesser beträgt ca. 2,5 cm. Zwei kleine Fältchen ragen etwas über den Rand vor (sie sind auch in der Fig. 2 sichtbar). Es sind das Reste zweier

Fig. 2.

durchgequetschter Magenfalten. Der Rand der Fistel ist weich. Auch das Duodenum zeigt in geöffnetem Zustand bezüglich der Schleimhaut normale Verhältnisse. Der duodenale Teil der Anastomose weicht in seinem Verhalten nicht von dem vorherbeschriebenen Befund ab, mit dem geringen Unterschied, dass die erwähnten Fältchen hier fehlen. Interessant dürfte vielleicht sein, dass der Duodenalabschnitt vom Pylorus bis zur Fistel so gut wie leer befunden wurde, während in der Fistel und in dem übrigen Duodenum Speisebestandteile, Knochenstücke etc. sich vorfanden[1]). Es scheint, als ob der Chymus wenigstens zum grossen Teil

1) Wir haben dasselbe in unsern Fällen mehrfach beobachtet.

durch die neue Anastomose abgegangen sei.

Diese Operation war die erste, die uns vollauf befriedigen konnte, nicht weniger günstige Resultate erzielten wir bei den folgenden.

Operation 5. Morphin-Skopolamin. Aethernarkose. Bauchschnitt in der Linea alba, ca. 10 cm lang. Vorlagern und Zurückklappen des Magens. Dann Anlegung der Gastroduodenostomie nach Hacker-Graw ähnlich wie in unserem 4. Falle: kahnförmige hintere Naht, Anlegung der Ligatur. In diesem Falle benützten wir eine gewöhnliche, grosse gebogene Nadel, wie sie zur Hautnaht verwandt wird. Dadurch wird die Technik der Ligatur erheblich erleichtert. Dann vordere Naht, Bauchnaht.

Das Ergebnis war auch in diesem Falle ein glänzendes. Das Netz hatte — wie die Sektion lehrte — wiederum unsere Absichten unterstützt, indem es einen Teil der Naht verstärkte. Der Magen

Fig. 3.

wich in seinem Aussehen in nichts vom Normalen ab. Es führte an der hinteren Wand eine mehr runde als ovale Oeffnung in das Duodenum. Ihr Durchmesser betrug 2,5 cm. Auch hier ein weicher, elastischer Rand, der gut von Schleimhaut überkleidet war. Von Abknickungserscheinungen war nichts zu sehen. Der geöffnete Darm zeigte dieselben Verhältnisse, wie der Magen.

Bei der 6. Operation (20. V. 04) handelte es sich wieder um eine Gastroduodenostomie. Die Vorbereitung und Narkose entsprach der der übrigen Versuchstiere. Die Anlegung der Fistel erfolgte an der hinteren Magenwand. Sie wich nur insofern von der vorhergehenden Operation ab, als die Oeffnungen E und D ganz in die Nähe von A und B gebracht wurden. Ich glaube, dass dadurch die Nekrotisierung des Gesamtbezirkes

AB schneller erfolgt. Es wurde ferner die Strecke AB länger gewählt als vorher. Das Ergebnis war auch hier ein vortreffliches. Die Verwachsung der vernähten Eingeweide war glatt erfolgt. Die Anastomose war prompt zustande gekommen. Ihr Rand war elastisch, von Schleimhaut bedeckt. Spornbildung war nicht vorhanden. Der Durchmesser betrug 3,5 cm. Sektion am 13. VI. 04.

7. Operation 24. V. 04. Gastrojejunostomia antecolica anterior. Wir operierten nach dem v. Bergmann'schen Typus, d. h. wir befestigten das Jejunium durch 3 Fixationsnähte in der Richtung der Magenperistaltik. Im übrigen verhielten wir uns genau wie bei der 6. Operation. Um eine möglichst grosse Anastomose zu erzielen, wurde die Strecke AB ca. 5 cm

Fig. 4.

lang genommen. Auch jetzt war das Resultat zufriedenstellend. Eine Anastomose von 4,5 cm Durchmesser an der vorderen Magenwand ohne Spornbildung konnte bei der Sektion (am 13. VI. 04) konstatiert werden. Bezüglich des Randes und der Anheilung des Jejunums an den Magen gilt das bei den vorigen Obduktionen Gesagte.

Man sieht also, dass auch bei der Gastroenterostomia anter. die Mc. Graw'sche Methode Vortreffliches leisten kann. Gerade bei dieser Operation ist der Murphyknopf am wenigsten brauchbar, die mechanischen Verhältnisse erlauben ihm meistens nicht — besonders bei Rückenlage des Patienten — sofort in den Darm zu fallen. Ist er aber einmal im Magen, so wird er schwerlich noch nach aussen befördert werden können. Man darf hier aus technischen Gründen die Oeffnung nicht an der tiefsten Stelle, d. h. an der Omentalinsertion machen, weil dabei Gangrän der Magenwand

die Folge wäre. Der schwere Metallknopf sinkt aber im Magen nach unten, so dass er nicht in den neuen Kanal gelangen kann. Da ferner bei der Murphy methode wohl stets eine geringe Verengerung der Fistel sich einstellt, so dürften die Aussichten, dass er schliesslich doch noch abgeht, sehr geringe sein. Die Ligatur dagegen darf ruhig in den Magen fallen. Sie kontrahiert sich, da sie in starker Spannung angelegt wird, zu einem kleinen Knäuel von höchstens $^3/_4$ cm Durchmesser, sie ist ein leichter Körper und wird stets wohl mit dem Chymus durch die neue Oeffnung in den Darm getrieben werden können. Der Nahtmethode zeigt sie sich deshalb überlegen, weil bei derselben Sicherheit des Resultates eine weit grössere Schnelligkeit der Anlage erzielt werden kann, was aus ihrer technischen Einfachheit resultiert.

Bei unserer 8. Operation wurde eine Gastrojejunostomie posterior angelegt. Die Ausführung entsprach vollständig den obigen Angaben. Elf Tage nach der Operation starb der Hund (Op. 25. V., Tod am 5. VI. 04). Bei der Sektion zeigte sich keine Todesursache. Von Peritonitis keine Spur, keine Darmabklemmungen. Die Verheilung der vereinigten Eingeweide war glatt von statten gegangen. Das Mageninnere zeigte eine über 3 cm lange und 2 cm breite Anastomose. Eine Perforation in die Bauchhöhle hatte nicht stattgefunden. Kurz, es war unmöglich, die Todesursache anatomisch zu eruieren. Der Hund hat nach der Operation nicht mehr gefressen. Er war zwar zunächst recht munter, magerte aber schnell ab und ist wahrscheinlich verhungert.

Vielleicht wird man in diesem Falle der Operation die Schuld daran zuschreiben, ganz sicher aber nicht der Mc. Graw'schen Methode, die, wie das Präparat lehrte, ihren Dienst gethan hatte.

Wir hatten bisher im allgemeinen glatte aseptische Heilungen mit Bildung einer genügenden Anastomose erzielt. Aber ganz ungemischte Freude ward uns nicht zuteil. Bei unserer 9. Operation erlebten wir einen Unglücksfall.

25. VI. 04. Gastrojejunostomia poster. mit elast. Ligatur in einer Ausdehnung von ca. 5 cm. Die hintere Nahtreihe wurde dicht am Mesenterialansatz angelegt; sonst wie oben. — 26. VI. Hund befindet sich wohl, 27. VI. dito. — 28. VI. Das Befinden macht einen ungünstigen Eindruck. — 29. VI. Tod 30. Sektion: Die Bauchwunde ist im Ganzen gut verschlossen. An einer Stelle jedoch entleert sich etwas eitrig blutige Flüssigkeit. Nach Eröffnung der Bauchhöhle zeigt sich das Netz vorliegend. Es ist getrübt, stellenweise hämorrhagisch gefärbt und eitrig belegt. Die Därme sind z. T. gebläht. In den abhängigen Partieen des

tamponiert die Stichkanäle mit grosser Vollkommenheit aus, sodass Darminhalt in der That nicht in die Bauchhöhle ausfliessen kann; zudem entsteht der neue Kanal allmählich im Verlauf von 2—3 Tagen, also erst dann, wenn schon eine ziemlich feste Vereinigung der umliegenden Darmbezirke erfolgt ist. Sie ist also wirklich ungefährlich, vorausgesetzt natürlich, dass keine operativ technische Fehler, wie in unserem 9. Falle, gemacht werden. Auch quoad Operationstempo leistet Mc. Graw elastische Ligatur Vortreffliches. An Geschwindigkeit der Anlegung steht sie dem Murphyknopfe nur um weniges nach, die Nahtmethode aber übertrifft sie bedeutend. Sie enthält noch einen wichtigen Vorsprung vor dem Murphyknopf: in einer ziemlich grossen Anzahl von Fällen geht der Knopf nicht ab. Hier und da macht er seinem Träger Beschwerden. Dieses Ereignis lässt in jedem Operateur den stillen Wunsch nach einem unschädlichen Ersatz rege werden. Diesen dürfte die elastische Ligatur vorstellen. —

Nun aber ihre Schattenseiten! Zunächst der technische Missstand: die Nähe des Knotens zu der Ein- und Ausstichöffnung sowie der Naht kann durch unsere Modifikation als beseitigt angesehen werden. In der Praxis wäre vielleicht ein Nachteil, dass direkt post oper. die Ernährung von oben her nicht möglich ist. Aber zwei bis drei Tage kann wohl jeder Patient mittelst Nährklysma auskommen, zumal auch bei sofort offenem Kanal die Ausnutzung der Nahrung wegen der immer stattfindenden Insultierung des Magens — sei es durch verschluckte Chloroformdämpfe oder durch die technischen Manipulationen — eine sehr ungenügende ist. Dieser Nachteil fällt also nicht schwer ins Gewicht.

Unsere Versuche gaben auf einen Punkt keine unbedingte Antwort, nämlich auf die Frage nach der Haltbarkeit der Fistel. Aber unsere obigen Ueberlegungen führen uns zu dem Schlusse, dass bei Pylorusstenose durch das fortwährende Training die Anastomose ebensogut offen bleibt, wie die nach der Knopf- oder der Nahtmethode angelegten.

Ich glaube durch obige Untersuchungen dargetan zu haben, dass die Mc. Graw'sche Methode für die Praxis Beachtung verdient und bei richtiger Auswahl der Fälle auch gute Erfolge geben dürfte.

Herrn Privatdocent Dr. Völcker spreche ich für die Anregung zu der vorstehenden Arbeit meinen herzlichsten Dank aus. Auch Herrn Geheimrat Prof. Dr. Czerny danke ich bestens für das rege Interesse, mit dem er meine Resultate verfolgt hat, sowie für die Ueberlassung der Hilfsmittel seines Laboratoriums.

XIX.

AUS DEM

KARL-OLGA-KRANKENHAUS IN STUTTGART.

CHIRURG. ABTEILUNG: PROF. DR. HOFMEISTER.

Ueber die Verwendung der Killian'schen Bronchoskopie bei der Pneumotomie.

Von

Dr. **Eduard Schefold,**
Volontärarzt.

Bis vor wenigen Jahren lag für die Patienten, welche das Unglück hatten, einen Fremdkörper in die tiefen Abschnitte der Luftwege zu aspirieren, das einzige Heil in der Tracheotomie, die dem etwa wieder mobil gewordenen Eindringling das Herauskommen erleichtern sollte. Alles Weitere war dem blinden Zufall überlassen, sei es, dass die Natur selbst durch einen befreienden Hustenstoss zu Hilfe kam, sei es, dass der Fremdkörper durch Inversion des Patienten nach oben gebracht oder durch blindes Herumtasten mit Kathetern, Drahthäckchen oder ähnlichen Instrumenten gelockert oder im günstigsten Fall einmal gefasst und herausgezogen werden konnte. Wie oft die auf solchen günstigen Zufall gesetzten Hoffnungen Arzt und Patienten getäuscht haben, dafür bietet die Fremdkörperlitteraratur der Belege übergenug.

Gegenüber diesem Zustand qualvoller Unsicherheit bedeutet die von Killian vor ca. 6 Jahren eingeführte Bronchoskopie, mit der er die von früheren Autoren (Schrötter, Pieniazek, Rosenheim, Kirstein) angestellten Versuche der geradlinigen Besichtigung der Luftwege bis zu ihrem Endziel vervollkommnet hat,

einen fundamentalen Fortschritt in der Richtung zielbewussten endoskopischen Arbeitens, eine technische Errungenschaft, die nach den bis heute erzielten Erfolgen zu urteilen, dazu berufen erscheint, wenn sie erst allgemein genug verbreitet ist und rechtzeitig in Anwendung gezogen wird, so manchem Unglücklichen mit so viel Wahrscheinlichkeit als er bislang verloren war, das Leben zu retten und die Gesundheit wieder zu geben.

Die meisten bisherigen Publikationen über bronchoskopische Erfolge kamen aus der Feder von Specialisten, und wir werden auch wohl in der Annahme nicht fehlgehen, dass die publicierten Erfolge der Bronchoskopie der Zahl nach nicht identisch sind mit den bronchoskopischen Versuchen.

Killian[1]) hat soeben aus Anlass seines sechzehnten bronchoskopischen Fremdkörperfalls einen kurzen Ueberblick über die heutige Kasuistik der Bronchoskopie gegeben. Danach beträgt das gesamte Material 42 Fälle. Er schreibt:

„Fassen wir zunächst die diagnostischen Leistungen der Bronchoskopie ins Auge, so sind sie sehr befriedigende; nur dreimal (zweimal mit der oberen, einmal mit der unteren Bronchoskopie) ist ein negatives Resultat zu verzeichnen.

Hinsichtlich der Therapie scheiden vier weitere Fälle aus, weil kein Fremdkörper vorhanden war. Es bleiben 35. Zweimal fehlte es bei der oberen Bronchoskopie an passenden Extraktionsinstrumenten; einmal konnte auch mit der unteren der Fremdkörper nicht entfernt werden, weil er im Lungengewebe stak. Geglückt sind demnach 32 Extraktionen. 18 Kranken wurde mit der unteren, 14 mit der oberen Bronchoskopie geholfen. Die untere ergab mehrfach Erfolge, nachdem die obere nicht zum Ziele geführt hatte. . . . . .

Die schwierigere obere Bronchoskopie hat bisher nur Laryngologen Erfolge gebracht (G. Killian 7, J. A. Killian 2, H. v. Schrötter 2, Schech 1, v. Eicken 1, Fletcher Ingals 1 Fall), es gehören also specialistisch geschulte Augen und Hände dazu. Ich betone dies deswegen, weil man in ärztlichen Kreisen vielfach der Vorstellung begegnet, ein einigermassen geschickter Arzt und Operateur, der sich im Besitze meines Instrumentariums und der nötigen Anleitungen befindet, könne ohne Weiteres mit der oberen Bronchoskopie Fremdkörper extrahieren. Es geht aber hier wie mit der Entfernung von Kehlkopfpolypen

1) Deutsche med. Wochenschr. 1904. Nr. 33. 11. August.

unter Leitung des Spiegels; etwas derartiges will gelernt sein! Die Einführung von Röhren in die tieferen Luftwege gelingt in der Regel nur dem, der sich darauf eingeübt hat, und — wozu die öfters nötige Laryngoskopie und Tracheoskopie Gelegenheit giebt — fortgesetzt in der Uebung erhält. . . . . ."

Auch heute noch wird man trotz der wachsenden Zahl der bronchoskopischen Erfolge Garrè [1]) Recht geben müssen, welcher der Ansicht ist, dass die Methode noch zu neu sei, als dass man jetzt schon ihre Indikationen und Contraindikationen festlegen könne. Er sagt ferner, bei der schwierigen Technik werde ein individuelles Moment wie in allen diesen Dingen wesentlich mitsprechen.

Umsomehr erscheint die Forderung v. Eicken's [2]) berechtigt, dass die Publikation eines jeden Falles, in dem die Bronchoskopie zur Anwendung kam, geboten sei. In besonderem Mass trifft das zu, wenn der Fall nicht einen glatten Heilerfolg, einen leichten Sieg bedeutet, sondern wenn unerwartete Komplikationen und Schwierigkeiten den therapeutischen Bestrebungen sich in den Weg stellten. Ein Fall, der nach dieser Richtung hin eine Fülle des Interessanten bietet, wurde im Laufe des letzten Jahres auf der chirurgischen Abteilung des Karl-Olga-Krankenhauses zu Stuttgart beobachtet und von Herrn Professor Hofmeister mehrfach operiert. Es handelte sich um einen Fremdkörperabscess der rechten Lunge. Die Entfernung des Fremdkörpers gelang durch kombinierte Bronchoskopie und Thorako-Pneumotomie.

Die Veröffentlichung des Falles erscheint, wenn auch der schliessliche Ausgang infolge von metastatischem Hirnabscess ein ungünstiger war, umsomehr geboten, als bei ihm die Bronchoskopie in einer meines Wissens bisher nicht beschriebenen Weise in der Technik der Lungenoperationen Verwertung fand, und als die hiebei gewonnenen Erfahrungen gewisse Perspektiven auf einen weiteren Ausbau dieses heute so aktuell gewordenen Zweiges der Chirurgie eröffnen.

Es ist mir eine angenehme Pflicht, an dieser Stelle meinem verehrten Chef, Herrn Professor Hofmeister, für die Ueberlassung des Falles, sowie das meiner Arbeit entgegengebrachte Interesse meinen aufrichtigsten Dank auszusprechen.

Häring, Karl, Gipser, 24 J. Aufnahme am 4. VII. und 24. IX. 03. Von hereditärer Belastung des Patienten ist nichts bekannt, er war früher immer gesund. Seit 1. II. dieses Jahres leidet er an Husten und Atem-

1) Quincke und Garrè, Grundriss der Lungenchirurgie.

2) Diese Beiträge Bd. XXXIV. 1902.

beschwerden. Am 1. II. hat Pat. angeblich ein beinernes schwarzes Hemdknöpfchen, das er zwischen den Zähnen hielt, verschluckt oder in die Luftröhre bekommen. Daraufhin habe sich starker Reizhusten eingestellt. Der Stuhl sei 4 Tage lang vergeblich durchsucht worden. Vom 11. III. bis 24. VI. befand sich Pat. in der medicinischen Klinik Tübingen, wo Tuberkulose diagnosticiert wurde, weshalb er am 24. VI. in das Wilhelmsheim von der Versicherungsgesellschaft Württemberg eingewiesen wurde. Dort wurde für Tuberkulose kein Anhaltspunkt gefunden, dagegen der Verdacht auf Fremdkörperabscess angenommen. Pat. wurde daher von Herrn Dr. Knapp zur Untersuchung und Behandlung hieher eingewiesen.

Status: Pat. von mittlerem Ernährungszustand und gutem Aussehen, auffallend nervös erregt und weinerlich wie ein Kind. Die Untersuchung der Lungen ergiebt R. H. O. leichte Schallabschwächung, möglicherweise als Folge der stärker entwickelten Muskulatur. R. H. U. vom Schulterblatt abwärts mässige Dämpfung. Im Bereich der Dämpfung ist das Atemgeräusch und der Pectoralfremitus abgeschwächt, über der ganzen rechten Lunge, oben weniger, nach unten zunehmend, mittlere bis grossblasige Rasselgeräusche. Das Sputum ist eitrig, fötid, frei von Tuberkelbacillen und elastischen Fasern.

20. VI. Lungenbefund auffallend wechselnd, zur Zeit ist R. H. U. keine Dämpfung nachweisbar. Die Rasselgeräusche sind spärlicher, das Atmen ist unverändert. Da der wechselnde Lungenbefund mit der anamnestischen Angabe eines aspirierten Fremdkörpers sehr gut sich vereinigen lässt, wird eine Röntgenaufnahme gemacht, und da auf dieser nichts von einem Fremdkörper zu sehen ist, nach einigen Tagen eine zweite mit Blende, auf der gleichfalls weder ein Fremdkörper noch ein Abscessschatten sich finden lässt. — 7. VIII. Aus äusseren Gründen wird Pat. seinem Wunsche entsprechend bis September nach Hause beurlaubt. — 24. IX. Aussehen gut. Dämpfung ist nirgends nachweisbar, Rasselgeräusche fehlen, Sputum wie früher. — 30. IX. Versuch einer oberen Bronchoskopie in Aether-Chloroformnarkose. Pat. hat eine enorme Speichelsekretion, so dass fortwährend Erstickungsgefahr droht; da ausserdem der Mund sehr klein und die Zunge sehr dick ist, so dass die Epiglottis mit dem Zeigefinger kaum erreichbar ist, wird in Anbetracht der schlechten Narkose auf die Durchführung des Versuchs verzichtet und die Bronchoskopia inferior beschlossen. — 10. X. In Aethernarkose, die wieder sehr schlecht ist, wird die Tracheotomie möglichst tief herab ins Jugulum mit Durchtrennung des Isthmus glandulae thyreoideae ausgeführt, wobei 4 Trachealringe durchschnitten werden. Die Ränder der Trachealwunde werden mit den Hauträndern vernäht und sodann eine Kanüle eingeführt. — 17. X. Abends immer Temperatursteigerungen. R. H. U. dichte Dämpfung, darüber abgeschwächtes Atemgeräusch. — 20. X. Dämpfung höher gerückt. Probepunktion ergiebt kein Exsudat. — 1. XI. Fieber anhaltend. Ueber der ganzen rechten Lunge Dämpfung. Atemgeräusch abgeschwächt, deutlich

bronchial. — 14. XI. Status idem, Fieber gestiegen (39,6°). Erneute Probepunktion ergiebt Eiter. — Operation in Aether-Halbnarkose. Auch diesmal ist trotz Trachealfistel durch sofort auftretende Cyanose jeder Versuch einer tiefen Narkose ausgeschlossen. Resektion von je ca. 10 cm der 8. und 9. Rippe. Eröffnung der Pleura, aus der sich über 2 l stinkenden Eiters entleert. Ausspülung mit H_2O_2, Drainage, Tamponade, feuchter Verband. — 16. XI. Fieber etwas geringer. Starke Sekretion. — 20. XI. Zuweilen fieberfrei. — 1. XII. Temperatur jetzt immer normal, Wunde granuliert üppig. — 12. XII. Auf neu aufgenommener Röntgenphotographie des Thorax kein Fremdkörper sichtbar. — 27. XII. Wunde granuliert nur noch oberflächlich. Bronchoskopie in Cocaïn-Suprarenin-Anästhesie (Spray). Die Bronchoskopröhre gelangt von der Trachealöffnung leicht in den rechten Bronchus. Dieser ist 13 cm unterhalb des Jugulum durch ein Hindernis von grauweisser Farbe verlegt. Beim Versuch, dasselbe mit dem stumpfen Häckchen vorzuziehen, starke Blutung. Durch das Bronchoskop wird mit einem 2 cm breiten abgepassten Jodoformgazestreifen tamponiert, dann die Röhre entfernt. Nach einigen Stunden wird der Tampon ausgehustet, keine Nachblutung. — 28. XII. Auch heute keinerlei Nachblutung, Pat. ist durch die Untersuchung nicht besonders angegriffen. — 7. I. 04. Erneute Bronchoskopie. Das Bronchoskop gleitet wieder anstandslos in den rechten Bronchus. Hier ist die Schleimhaut im Vergleich zur linken Seite gerötet, man sieht wieder die den Bronchus verlegende, heute gelblich weiss aussehende Masse. Mit dem stumpfen Fremdkörperhäckchen werden mehrfache Versuche zur Beseitigung des Hindernisses gemacht, dessen teilweise Zerreissung gelingt ohne nennenswerte Blutung. — 8. I. Seit der Bronchoskopie stärkerer Eiterauswurf, etwas Temperatursteigerung. — 18. I. Bronchoskopie. Nachdem bisher das Bronchoskop immer nur bis 13 cm tief unterhalb der Tracheotomiewunde drang, sieht man heute an der den Weg verlegenden Masse eine kleine Oeffnung, aus der Eiter hervorquillt und durch welche man mit der Sonde weiter dringen kann. Ein etwas stärkerer Druck lässt plötzlich das Bronchoskop über das Hindernis hinweggleiten, und es gelangt ohne Widerstand bis zur Tiefe von 18 cm, wo ein absoluter Widerstand gefunden wird. Man hat den Eindruck, dass das Ende des Tubus sich in einem Hohlraum befinde, in dem das etwas nach den Seiten hin und her bewegt werden kann; meist sieht man Granulationen. Beim Einschieben des Bronchoskops entsteht zuweilen ein eigentümlicher Klang, als ob dasselbe auf einen Fremdkörper stiesse. Wegen Nachlass der Cocaïnwirkung wird die Untersuchung abgebrochen. — 20. I. Nach der Bronchoskopie ziemlich starke Reaktion mit Fieber und eitrigem Auswurf. — 1. II. In letzter Zeit Auswurf viel geringer, Atmung angeblich leichter. Bronchoskopie. Es gelingt wieder, das in der Tiefe von 13 cm befindliche Hindernis zu überwinden und bis ca. 18 cm in den rechten Bronchus einzudringen. Hier entsteht beim Vorschieben des Tubus ein

ganz deutlicher Klang, ebenso mit der durch die Röhre eingeführten Sonde. Man sieht bei einer bestimmten, bei wiederholten Versuchen leicht wieder zu findenden Einstellung einen glatten, schwärzlichen, glänzenden Gegenstand; eingeführte und angepresste Wattepfröpfe lassen an ihrer Spitze eine regelmässige runde Delle erkennen. Es besteht kein Zweifel, dass der gesuchte Fremdkörper hier gefunden ist. Nach mehrfachen vergeblichen Versuchen gelingt es schliesslich, das stumpfe Fremdkörperhäkchen an dem vorliegenden Teil, der als Kopf des Hemdknöpfchens anzusprechen ist, vorbeizuführen und denselben einzuhaken, auch gelingt es, ihn 5 cm hervorzuziehen; weiter folgt er auch bei ziemlich kräftigem Zug nicht mehr. Aus Furcht vor Blutung wird von einer Forcierung des Extraktionsversuchs abgestanden. — 2. II. Abends Temperatur 40,8, Ordination: Wickel. — 4. II. Noch kein Temperaturabfall, Abends 40,5.

5. II. Pneumotomie. Die Operation muss ohne Narkose gemacht werden, da bei Versuch der Narkose mit Chloroform sofort starke Cyanose und Herznachlass eintritt. Da die früher in 13 cm Höhe über dem Jugulum festgestellte Stenose für die Passage des Fremdkörpers offenbar zu eng ist, und ein Abscess um denselben jetzt als sicher gestellt zu betrachten ist, wird beschlossen, diesen durch Pneumotomie zu eröffnen und womöglich damit die Entfernung des Knopfes zu verbinden. Schnitt in der von der letzten Operation herrührenden Narbe. Es zeigt sich, dass die resecierten Rippen sich wieder stark regeneriert haben, eine breite Knochenplatte ca. 3 cm lang, die sich von den vorderen Rippenenden gebildet hatte, wird reseciert, ebenso ein 10 cm langes Stück der nächsthöheren Rippe. Nachdem dann durch die schwartig verdickte Pleura genügender Zugang geschaffen ist, wird das Bronchoskop von oben eingeführt und ca. 18 cm tief hinuntergeschoben in der früheren Richtung. Zunächst gelingt es nicht, das Ende des Bronchoskops von unten durchzufühlen, zumal da die Stelle von der Wunde soweit entfernt ist, dass sie nur mit dem Mittelfinger, nicht mit dem Zeigefinger erreicht werden kann; erst nachdem das Bronchoskop von oben gewaltsam in die Tiefe gebohrt ist, wobei es zweimal weiches Gewebe durchdringt, fühlt man es von unten noch durch eine dünne Schicht getrennt. Dabei fühlt der entgegendrängende Finger nach hinten zu direkt eine grössere Arterie pulsieren. Das Bronchoskop wird deshalb etwas mehr nach vorne gedrängt und vollends durchgestossen; durch das Bronchoskop wird eine lange elastische Stahldrahtsonde (wie sie Herr Professor Hofmeister zur Sondierung des Ureters vom Nierenbecken aus benutzt), durchgeschoben und zur Wunde herausgeleitet. Mittelst dieser Sonde wird ein starker Zwirnfaden von unten nach oben durchgezogen und mit dessen Hilfe ein stärkeres Drain und Jodoformgazetampon bis in die Abscesshöhle hineingezogen und daselbst fixiert. Durch Bronchoskop und Drain wird mit 1% H_2O_2lösung von oben nach unten durchgespült, feuchter Verband. — 13. II. In den letzten Tagen

Temperatur kaum gesteigert. Sekretion noch reichlich. Beim Verbandwechsel erweist sich der durchgelegte Faden als ausserordentlich bequemes Hilfsmittel zur Wiedereinführung des Drains und der Gaze. Allgemeinbefinden gut. Heute Mittag plötzlich epileptischer Anfall: Clonus an Armen und Beinen, Augen verdreht, Pupillen weit, reaktionslos, starke Cyanose, Bewusstsein erloschen. Dauer des Anfalls etwa 5 Minuten, Beginn des Anfalls nicht beobachtet. Ordination: Bromkali tgl. 1,5 g. Pat. giebt an, vor mehreren Jahren schon einen epileptischen Anfall gehabt zu haben. — 15. II. Heute wieder 2 epileptische Anfälle von derselben Art und Dauer. Ordination: tgl. 6 g. Bromkali.

17. II. Bronchoskopie: Die Röhre bleibt zunächst 13 cm unterhalb der Tracheotomiewunde stecken. Man sieht einen blassroten Gewebswulst, daneben eine enge Oeffnung, in deren Tiefe ein schwärzlicher Gegenstand zu liegen scheint. Allmählich gelingt es, bis auf 18 cm vorzudringen und den Gegenstand als Knopf festzustellen, vorher war mit Hilfe des Fadens die stählerne Uretersonde durchgezogen worden, über welche die Röhre eingeführt wurde. Jetzt wird die Röhre von oben festgehalten und die Einführung einer zweiten von unten her versucht, aber ohne Erfolg. Daher wird mit dem Finger eingegangen und der in der Tiefe schon ziemlich verengte Kanal wieder erweitert. Allmählich gelingt es, entlang der Stahlsonde mit grosser Mühe so weit hinaufzugelangen, dass man die Kante der Knopfplatte fühlt, noch vom Finger getrennt durch eine $^1/_2$ cm dicke Gewebsschicht. Unter Entgegendrängen von oben her wird letztere allmählich durchkratzt, bis der Knopf freiliegt. Es zeigt sich, dass derselbe mit seinem Hals in der Röhre steckt, während die Platte unten abschliesst. Er wird soweit als möglich heruntergeschoben und dann mit der Fingerbeere erfasst, doch gelingt die Extraktion nicht wegen der Verhakung in derben Gewebssträngen. Durch Einführung eines stumpfen Häkchens neben dem Finger gelingt es, den Hals zu fassen und den Knopf herauszuziehen. Es folgen ca. 15 g Blut; nach Aufrichten des Pat. steht die Blutung. Mittelst des Sicherheitsfadens wird ein mit Suprarenin getränkter Jodoformgazetampon hineingezogen, daneben ein Drain. Feuchter Verband. — Länge des Knopfes 16 mm, untere Platte 15 mm, Kopf 7,6 mm Durchmesser. Die Masse des Knopfes sind genau übereinstimmend mit denen v. Eicken's. Es ist ein schwarzer Hornknopf, der im Röntgenlicht hinter die Hand gehalten auf dem Leuchtschirm keinen Schatten giebt.

20. II. Keine wesentlichen Temperatursteigerungen bis 37,9°). Pat. ist heute etwas apathisch. Reichliche Absonderung aus der Wunde. Okklusivverband auf die Trachealöffnung. — 22. II. Pat. klagt über Schwäche in der rechten Hand. Bewegungen in derselben frei, aber mit geringerer Kraft als links. Kopfschmerzen, Puls 98, regelmässig. — 23. II. Deutliche Parese im rechten Vorderarm. Apathie nimmt zu. — 24. II. Rechter

Arm fast vollständig paralytisch, leichte Parese im rechten Bein. Reflexe daselbst gesteigert, am rechten Arm Triceps-Reflex vorhanden. Puls Vormittags 100, Abends 56 bei Temp. 38,6. — 25. II. Apathie stärker. Parese im rechten Bein deutlicher, Puls 52—62, etwas unregelmässig. — 26. II. Rechtes Bein paralytisch. Sehr starke Apathie, Sprache etwas undeutlich, aber artikuliert. Puls 56. Bei der Entwickelung der Lähmungen in der Reihenfolge, wie sie durch die Lage der Rindencentren bestimmt ist, wird auf cortikalen, bzw. subcortikalen Sitz eines Abscesses der linken vorderen Centralwindung geschlossen. Untersuchung des Augenhintergrundes durch Dr. Plitt am 26. ergiebt links keine Stauungspapille, an der Vene nach innen unten stecknadelkopfgrosse Hämorrhagie. Rechts normaler Befund.

27. II. Operation in Chloroformnarkose. Bestimmung des Punktes G. (Schultercentrum) nach Kocher. Um diesen als Mittelpunkt wird ein Lappen mit unterer Basis von 7 cm Länge und 5½ cm Höhe mittelst Doyen'scher Fraise und Giglisäge gebildet, osteoplastisch heruntergeklappt. Knochen sehr dick und hart. Am oberen Rand ist die Dura durch die Uhrfeder auf ½ cm eingerissen. Dura kolossal gespannt, ganz schwach pulsierend. Am oberen Rand werden noch ¾ cm vom Knochen abgekniffen. Von der vorigen Duraverletzung aus wird diese in Form von 5 Zipfeln gespalten. Nahe dem oberen Ende der vorderen Centralwindung sieht man um die Gefässe herum eine etwa pfenniggrosse eitrige Ansammlung, auf Einschnitt fibrinös-speckig, nicht flüssig, mehrere solche Herde liegen weiter nach vorne. Bei Gelegenheit eines leichten Drucks auf das Gehirn quillt aus der früher verletzten Stelle plötzlich ein Tropfen grüngelber, dicker Eiter hervor. Die kleine Oeffnung wird mit der Kornzange etwas erweitert, worauf grössere Eitermengen nachfliessen. Mit dem Finger wird festgestellt, dass nach hinten und oben bis gegen die Mittellinie eine 5 cm lange Abscesshöhle sich erstreckt. Eine ausgebildete Abscessmembran ist nicht vorhanden. Der Abscess wird drainiert und mit Jodoformgazestreifen tamponiert, nach vorheriger Auswaschung mit Kochsalzlösung. Die übrige Wunde wird möglichst getrennt vom Abscess mit Jodoformgaze verbunden, der Lappen bleibt aufgeklappt. Versuch, die Rindencentren faradisch unipolar zu reizen, erfolglos. Die Grösse der Abscesshöhle entspricht schätzungsweise der eines Hühnereies. Die bedeckende Hirnschicht ist an der dünnsten Stelle ¾—1 cm dick. Bei der Operation fällt sofort auf, dass auch nach Entleerung des Abscesses und bei halbsitzender Stellung des Patienten das Hirn absolut nicht zurücksinkt, im Gegenteil noch stark gespannt bleibt und kaum pulsiert. Nach der Operation Puls 120, sehr starke Sekretion, Apathie wenig verändert.

28. II. Parese des rechten Mundfacialis, beim Trinken rinnt die Flüssigkeit teilweise zum rechten Mundwinkel heraus. In den Beuge-

muskeln des rechten Oberschenkels sind auf die Aufforderung, das Bein zu bewegen, leichte Kontraktionen sichtbar. — 29. II. Ziemlich starker Hirnprolaps. Sekretion geringer. — 2. III. Apathie stärker, Temperatur kaum erhöht (38,1 Abends), Puls 100. Prolaps etwas vermehrt. — 3. III. Pat. kann nicht mehr ordentlich schlucken und die Flüssigkeit fliesst ihm zum rechten Mundwinkel heraus, doch gelingt es, ihm zeitweise kleine Mengen beizubringen. Abends Temperatur 38. — 4. III. Puls 120. Temperatur Morgens 38,4, Puls 130. Pat. hat in der Nacht in einem unbewachten Moment den Verband abgerissen, dabei starke Blutung. Jetzt weiterer Vorfall von stark gequetschten Hirnmassen. Der schon durch das Verhalten des Gehirns bei der Operation geweckte Verdacht auf einen zweiten Abscess wird immer mehr zur Gewissheit. Mangels irgend welcher Herdsymptome ist ein Weiterkommen in der Diagnose unmöglich. Abends plötzlich Coma, schnarchende agonale Atmung, Temperatur 39,9, Puls 176. Es wird ein Durchbruch in den Ventrikel als wahrscheinlich angenommen. Nachts $11^1/_2$ h Exitus.

Sektion: Herz und linke Lunge gesund. Rechte Lunge stark verwachsen mit dem Thorax, nur Spitze frei. Die Lunge wird scharf abgelöst und im Zusammenhang mit Trachea und Larynx herausgenommen. Die Trachea und der rechte Bronchus wird aufgeschnitten bis in die Fistel. Es zeigt sich, dass die Lungenwunde gut gereinigt und teilweise vernarbt ist. Tracheotomienarbe glatt. In der Trachea eine nur geringe Menge schleimig eitrigen Sekrets. Die Schleimhaut der Trachea und der grösseren Bronchien ist nicht wesentlich verändert, abgesehen von einer leichten Injektion bis herab zum rechten Oberlappenbronchus, der gleichfalls normal erscheint. Unterhalb dieses letzteren verengt sich der Kanal trichterartig zu einem bleistiftdicken Ring, gegen den die Schleimhaut in strahligen Falten zusammenläuft. Der Ring ist von narbiger Beschaffenheit. Dicht darunter ist das Lumen auf gut Fingerdicke erweitert in Länge von etwa 4 cm. In diesem Gebiet besteht noch starke Rötung und stellenweise fehlt das Epithel. Im Grunde der Höhle münden die Unterlappenbronchien. An einer Stelle besteht ein Defekt in der Bronchialwand, dem entsprechend die Höhlenwand durch granulierendes Bindegewebe gebildet wird. Stagnierender Eiter findet sich in der Höhle nicht. Die Fortsetzung der Höhle bildet der operativ angelegte gut granulierende Kanal, der zur Thoraxfistel hinausführt. Nirgends finden sich Erweiterungen in den tiefen Bronchialästen.

Gehirn: Die Hirnbasis ist mit sulzigem Eiter bedeckt. Bei Eröffnung der Seitenventrikel quillt aus dem linken reichlich dünner Eiter hervor. An der medialen Fläche des linken Stirnhirns ist die Oberfläche in Ausdehnung von ca. 3 cm graugrün verfärbt. Bei ca. $^3/_4$ cm tiefem Einschnitt quillt eine Menge Eiter heraus. Der Abscess liegt in der Spitze des linken Stirnlappens und erstreckt sich in etwa Hühnereigrösse unter den Boden des linken Seitenventrikels. An der Spitze des Vorderhorns

ist die Durchbruchsöffnung vom Abscess nachweisbar. Die operativ eröffnete Abscesshöhle in der motorischen Region ist gereinigt und collabiert.

Fassen wir die Hauptzüge des Krankheitsbildes nochmals kurz zusammen.

Patient hat einen Hemdknopf aspiriert und leidet seither an Husten und Auswurf. Von vornherein hatte er das Unglück, dass sowohl vom Hausarzt als von verschiedenen weiteren Untersuchern, wohl veranlasst durch seine etwas zurückgebliebene psychische Entwicklung, seine anamnestischen Angaben nicht für voll genommen wurden, und dementsprechend nach einem etwaigen Fremdkörper in den tiefen Luftwegen überhaupt nicht geforscht wird. Erst nach mehreren Monaten, nachdem der Verdacht auf Lungentuberkulose in der Heilstätte sich nicht bestätigt hatte, und die Gesamtheit der Erscheinungen, das wechselnde Fieber, der fötide Auswurf und das atypische, wechselnde Ergebnis der physikalischen Lungenuntersuchung den Verdacht auf eine putride Bronchitis, bezw. einen Lungenabscess infolge der Anwesenheit eines Fremdkörpers durchaus plausibel erscheinen lassen, finden die Angaben des Kranken die gebührende Würdigung, und es werden nach Einweisung der Kranken ins Karl-Olga-Krankenhaus die nötigen Versuche zur Gewinnung einer exakten Diagnose unternommen.

Die Röntgenstrahlen haben uns dabei vollkommen im Stich gelassen, und den Misserfolg glaubten wir zunächst dahin deuten zu müssen, dass an dem dünnen Fremdkörper, der immerhin ziemlich weit von der Platte entfernt sein musste, die peripheren Strahlen beiderseits vorbeigehen konnten und so die Schattenbildung verhindert wurde. Doch war das Resultat auch mit Blendenaufnahme kein besseres. Später fand sich die Erklärung sehr einfach darin, dass die Strahlen den Hornknopf glatt durchdrangen.

Dass unter den gegebenen Umständen eine bronchoskopische Untersuchung absolut indiciert war, kann keinem Zweifel unterliegen, und ebenso erscheint, nachdem die Bronchoskopia superior aus den in der Krankengeschichte angegebenen Gründen sich als unausführbar erwies, die Indikation zur Tracheotomie wohl begründet. Dieselbe wurde nach den für die Fremdkörpertracheotomie wohl allgemein anerkannten Grundsätzen [1]) möglichst tief und möglichst ausgiebig

1) Hofmeister in v. Bergmann, v. Bruns, v. Mikulicz, Handbuch der prakt. Chirurgie. Bd. II. S. 34.

angelegt. Leider wurde der Fortschritt der Therapie durch ein intercurrentes Pleuraempyem aufgehalten, welches den Kranken an den Rand des Grabes brachte, so dass nach der Rippenresektion mit weiteren bronchoskopischen Versuchen bis zu genügender Erholung 14 Tage gewartet werden musste. Dann gelingt es relativ leicht, in der Tiefe von 13 cm unter dem Jugulum im rechten Bronchialsystem zunächst eine Stenose, die teils narbiger Natur, teils durch Granulationen bedingt ist, zu entdecken [1]). Wiederholte Versuche, die unter Cocaïn(20 %)-Suprareninanästhesie in Rückenlage und bei hängendem Kopf sich sehr bequem ausführen lassen, führen schliesslich zur Ueberwindung der Stenose und damit zur Auffindung des Fremdkörperbettes und des Fremdkörpers selbst in einer Tiefe von 17—18 cm unter dem Jugulum. Nach den mit dem Bronchoskop genommenen Massen und dem späteren Lungenbefund sass der Knopf 12 cm von der Thoraxwunde entfernt im rechten Hauptbronchus, etwa 4 cm unterhalb des Abgangs des r. Oberlappenbronchus, also ganz an derselben Stelle wie in v. Eicken's Fall [2]).

Die Extraktionsversuche mit dem Fremdkörperhäkchen scheiterten an der Enge der in 13 cm Tiefe gefundenen Stenose, was nicht Wunder nehmen kann, wenn wir bedenken, dass die Ueberwindung derselben mit dem 9 mm dicken Tubus nur unter Anwendung einer gewissen Kraft gelang, und wenn wir dabei die Durchmesser des Knopfes (15 : 16 mm) in Betracht ziehen. Die Erinnerung an die bei Gelegenheit eines früheren Versuchs eingetretene Blutung liess den Gedanken an ein gewaltsames Durchreissen des Fremdkörpers als viel zu gefährlich erscheinen.

Nachdem so die Extraktion des Knopfes per vias naturales sich als unmöglich erwiesen, und in Anbetracht der erheblichen Reaktionserscheinungen seitens des Abscesses, die sich an den Extraktionsversuch anschlossen, durfte mit der Pneumotomie nicht lange gezögert werden. Dabei mussten wir auf die Narkose verzichten. Es gelingt nach Resektion der beiden früher resecierten und inzwischen regenerierten und der nächst höheren Rippe in 12 cm Entfernung von der Thoraxfläche auf das von oben her eingeführte Bronchoskop mit dem

1) Einen ähnlichen Fall, wo der Fremdkörper in einer Abscesshöhle mit engem Eingang lag, erwähnt Killian (Deutsche med. Wochenschr. 1902. S. 640) ohne Angabe des Operateurs. Aus seiner Mitteilung ist nicht zu ersehen, ob in jenem Fall Versuche zur Ueberwindung der Stenose gemacht wurden.

2) Ein Kragenknopf im l. Hauptbronchus. Diese Beiträge Bd. 36. 1902.

Finger durchzudringen und dann den Abscess durchzuspülen und zu drainieren. Die Suche nach dem Knopf musste mit Rücksicht auf den Zustand des Patienten einer späteren Sitzung vorbehalten werden. Die Entfernung gelang 12 Tage später unter Cocaïn - Suprarenin-anästhesie in der in der Krankengeschichte näher beschriebenen Weise. Die Fixation des Knopfes im Tubus gestaltete sich genau in der von v. Eicken beschriebenen und abgebildeten Art (loc. cit.) und zwar in Position d), die zum Vorschieben des Knopfes gegen den Finger sicher die günstigste war. Im Anschluss an diesen letzten Eingriff machte die Heilung des Lungenabscesses rasche Fortschritte, so dass bei der nach 14 Tagen vorgenommenen Autopsie schon vollkommene Reinigung und Verkleinerung der Wunde bis auf eine stark bleistiftdicke gut granulierende Fistel eingetreten war.

Die berechtigte Freude über den unter Ueberwindung zahlreicher Schwierigkeiten und Komplikationen in harter Arbeit errungenen Erfolg sollte leider von kurzer Dauer sein. Wie aus der Krankengeschichte ersichtlich ist, hatten schon vor dem letzten, erfolgreichen Extraktionsversuch Gehirnerscheinungen sich eingestellt. Da diese unter dem Bild eines epileptischen Anfalls auftraten, der Patient ausserdem angab, schon früher einmal einen derartigen Anfall gehabt zu haben, so wird vorläufig nur Bromkali verordnet. Allein schon wenige Tage nach dem letzten Eingriff stellen sich deutliche Symptome eines Hirnabscesses ein, die bald auch eine örtliche Diagnose desselben ermöglichen.

Was die Diagnose des Hirnabscesses anbelangt, so sind die 3 Gruppen von Symptomen, wie sie E. v. Bergmann in seinem Werke (die chirurgische Behandlung der Gehirnkrankheiten) beschreibt, vorhanden. Bergmann teilt diese Symptome ein in solche, die abhängig sind von der Eiterung an sich, zweitens in Symptome, die einen gesteigerten Druck und störende intrakranielle Verschiebungen anzeigen. Die dritte Gruppe bilden die dem Sitz des Abscesses entsprechenden Herdsymptome.

Dass die erste Symptomengruppe für unseren Fall für die Diagnose Hirnabscess nicht verwertbar ist, liegt auf der Hand, da der primäre Eiterherd schon diese Erscheinungen, Fieber und Mattigkeitsgefühl hervorruft, die Temperatursteigerung ausserdem für eine Reihe von Tagen kaum angedeutet war. Um so besser verwertbar ist die zweite Gruppe. Zuerst der Beginn mit einem epileptiformen Anfall, dann die Kopfschmerzen, die weiten Pupillen, die Netzhauthämorrhagie, dazu die zunehmende Apathie des Patienten und die Ab-

nahme der Pulsfrequenz bei steigender Temperatur. Die dritte Gruppe, die Herdsymptome, weisen auf einen Abscess in der motorischen Region hin und zwar auf einen solchen im oberen Teil der linken vorderen Centralwindung (Arm- und Beincentrum).

Da anerkanntermassen die einzige Aussicht auf Heilung eines Gehirnabscesses in Eröffnung und Entleerung desselben besteht, so wird in Chloroformnarkose, welche diesmal im Gegensatz zu früher ganz ungestört ist, trepaniert, und man findet eine hühnereigrosse Eiteransammlung an der vermuteten Stelle dicht unter der Rinde. Zwar bessert sich das Befinden des Patienten einigermassen nach der Entleerung des Abscesses, die Temperatur fällt, aber die Besserung hält nicht an, und am 8. Tag nach der Operation stirbt der Patient infolge Perforation eines pfirsichgrossen Abscesses des vorderen Stirnhirnpols in den linken Seitenventrikel, ein Ereignis, das schon im Hinblick auf die mangelhafte Spannungsabnahme des Hirns nach Entleerung des ersten Abscesses gefürchtet worden und durch den progressiven Hirnprolaps im Verlauf der folgenden Tage immer wahrscheinlicher geworden war.

Die Pathogenese dieser fatalen Komplikation, welche den Patienten um den Lohn für seine ausgestandenen Leiden und den Operateur um den Preis seiner Mühe betrogen hat, bietet der Erklärung keine Schwierigkeiten. Das Auftreten metastatischer Hirnabscesse im Anschluss an Lungeneiterungen ist durchaus nicht selten. So berichtet Näther[1]) von 8 selber beobachteten Fällen von derartigen metastatischen Hirnabscessen, Martius von 9 solchen. Hein fand in einem Fall von Schluckpneumonie 7 Abscesse in Stirnlappen, Corpus striatum und Linsenkapsel. In dem vorliegenden Fall haben wir in dem epileptischen Anfall am 13. II. zweifellos den Ausdruck der ersten Reaktion des Gehirns auf die septische Embolie zu erblicken; dann folgt das typische Latenzstadium (von hier 9 Tagen), um weiterhin den progressiv sich steigernden Erscheinungen des wachsenden Abscesses Platz zu machen.

Die beiden Abscesse haben wir ohne Zweifel als gleichzeitig entstanden aufzufassen; dafür spricht einmal das bei der Sektion angetroffene Entwicklungsstadium des zweiten Abscesses, das dem des ersten entsprach, ferner das Fehlen irgend welcher Erscheinungen im Krankheitsverlauf, die für eine wiederholte Embolie verwertet werden könnten, endlich die Tatsache, dass schon bei der Operation des Parietalabscesses Grund zum

1) Deutsches Arch. f. klin. Med. 1884. S. 169.

Verdacht auf einen 2. Herd sich ergab.

Wenn auch auf Grund der Statistik die Neigung septischer Lungenpleuraabscesse zur Metastasierung ins Gehirn feststeht, so liegt es doch nahe, in unserem Fall noch nach der speciellen Veranlassung zu fragen, die zu dieser fatalen Komplikation geführt hat. Unter Berücksichtigung des zeitlichen Ablaufs der Erscheinungen gehen wir, glaube ich, nicht fehl, wenn wir annehmen, dass der vorletzte Eingriff (Pneumotomie) den unmittelbaren Anstoss zur septischen Embolie ins Gehirn geliefert hat. Die unvermeidliche mechanische Insultierung des schwer inficierten Gewebes war ja sicher sehr geeignet, einen solchen Vorgang einzuleiten, sei es dass septisches Material direkt in frisch eröffnete Blutbahnen hineingepresst wurde, oder aber dass inficierte Thromben in einer kleinen Pulmonalvene, zu deren Bildung ja der bisherige Krankeitsprocess reichlich Gelegenheit geboten hatte, mobilisiert wurden.

Noch ein Wort sei gestattet zur Rechtfertigung der operativen Inangriffnahme des metastatischen Gehirnabscesses. Gewiss ist es eine Erfahrungstatsache, dass die metastatischen Abscesse meistens multipel sind, immerhin sind doch auch des öfteren metastatische Solitärabscesse beobachtet und mit Glück operiert worden. E. v. Bergmann erwähnt solche Fälle von Bettelheim, Senator, Eskridge, Drummond (Lancet 1887 Vol. II. p. 7) und berechnet sie nach Mac Ewen auf $^1/_3$ aller metastatischen Hirnabscesse, während Martius[1]) unter 22 sogar 9 Solitärabscesse fand. Unter Umständen, wie bei unserem Fall, wo ein Abscess nicht nur diagnosticiert, sondern auch mit voller Schärfe an einer technisch leicht erreichbaren Stelle lokalisiert werden kann, wo keinerlei Anhaltspunkt für eine zweite Lokalisation vorliegt, vielmehr die Gesamtheit der Erscheinungen sich zwanglos aus dem einen diagnosticierbaren Herd erklärt, da muss, glaube ich, der Gedanke, mit einer Gewinnchance von 1 : 3 das Spiel wagen zu können, jedem Chirurgen Messer und Meissel in die Hand drücken zu dem Versuch, ein Menschenleben dem sonst unvermeidlichen Tod zu entreissen; sicherlich werden drei Misserfolge nach Art des unsrigen auf den seiner Verantwortung sich bewussten Arzt nicht so deprimierend wirken, als ein einziger Todesfall ohne Operation, bei dem die Sektion ergiebt, dass der diagnosticierte Abscess mit Aussicht auf Erfolg operabel gewesen wäre.

1) Deutsche militärärztl. Zeitschr. 1891. Bd. 20. S. 1.

Es verlohnt sich, die Rolle, welche die Bronchoskopie in unserem Fall gespielt hat, einer gesonderten Betrachtung zu unterziehen.

Die Killian'sche Methode ist sowohl in diagnostischer als in therapeutischer Richtung von entscheidender Bedeutung gewesen. Durch sie ist es, wie aus der Krankengeschichte hervorgeht, überhaupt erst möglich geworden, die Diagnose so weit klarzustellen, dass ein rationelles therapeutisches Eingreifen möglich wurde. Und weiterhin war sie, nachdem sie für sich allein nicht im Stande war, dem therapeutischen Zweck zu genügen, dazu bestimmt, die weitergehenden chirurgischen Massnahmen in einer Weise zu unterstützen, dass wir wohl behaupten dürfen, dass ohne sie das, was thatsächlich erreicht wurde, nicht erreichbar gewesen wäre. Das Bronchoskop hat in unserem Fall eine Funktion übernommen, die ihm, soweit ich die Litteratur übersehe, bisher noch nie zugewiesen worden zu sein scheint, in dem es von oben her in den Abscess bzw. auf den Fremdkörper eingeführt, den von der Thoraxwunde aus vordringenden Instrumenten und Fingern als Wegweiser dient, bzw. bei dem letzten Eingriff den mit seinem dünnen Teil in der Lichtung der Röhre fixierten Fremdkörper dem Finger soweit entgegenzuschieben gestattet, dass er von unten gefasst und extrahiert werden konnte. Bei der Kleinheit des Abscesses und seinem tiefen Sitz (12 cm von der Thoraxwunde entfernt), halte ich es für absolut ausgeschlossen, dass seine Auffindung durch blindes Suchen in Ermanglung eines derartigen Wegweisers hätte gelingen können.

Des weiteren hat uns das Bronchoskop wertvolle Dienste geleistet zur Durchspülung der Abscesshöhle und, in Verbindung mit der elastischen Ureterensonde zur Durchführung des Dauerfadens, der in der Nachbehandlung die jedesmalige exakte Placierung und Befestigung der Drainage in überraschend bequemer Weise ermöglichte. Noch eine neue Verwendungsmöglichkeit des Bronchoskops hat sich ergeben bei Gelegenheit der einmal aufgetretenen stärkeren Blutung, deren Stillung durch Einstopfen eines mit Suprareninlösung getränkten, 2 cm breiten Jodoformgazetampons[1]) erfolgreich versucht wurde. Es muss selbstverständlich weiteren Erfahrungen vorbehalten bleiben, darüber zu entscheiden, inwieweit diese direkte bronchoskopische

1) Es empfiehlt sich, für derartige Tamponaden die von Moritz Böhme in den Handel gebrachten Mullbinden mit fester Kante zu benützen.

Tamponade in der Behandlung von Lungenblutungen praktisch verwertbar ist.

Die günstigen Erfahrungen, die wir an unserem Fall mit der Beiziehung des Bronchoskops als Hilfsmittel der Thoracopneumotomie gemacht haben, berechtigen zweifellos zu der Hoffnung, dass mit der Verfolgung dieses einmal eingeschlagenen Wegs weitere Fortschritte auf dem Gebiete der Lungenchirurgie zu erreichen sein werden. In erster Linie dürfte, wie ich glaube, die Diagnose kleinerer, central sitzender Eiterhöhlen, welche physikalisch und röntgographisch nicht zu lokalisieren sind, gewinnen. Voraussetzung ist dabei natürlich eine Communikation mit einem Bronchus. Die Unterscheidung der gesunden Bronchiallumina von dem eiterliefernden Ast gelang wenigstens in unserem Fall überraschend leicht. In welcher Weise dann der einmal bronchoskopisch festgestellte Abscess operativ erreichbar gemacht wird, haben wir oben auseinandergesetzt.

Wenn in unserem Fall einerseits nicht bestritten werden kann, dass die Combination der Bronchoskopie mit dem chirurgischen Eingriff bezüglich des lokalen Leidens zu einem vollen Erfolg geführt hat, so müssen wir andererseits zugestehen, dass die mit dem Eingriff verbundenen mechanischen Läsionen die unmittelbare Veranlassung zu der schliesslich tödtlichen Hirnkomplikation gegeben haben können, und es liegt nahe, auf Mittel zu sinnen, durch welche einem derartigen Ereignis möglichst vorgebeugt werden könnte. Die Loslösung etwa vorhandener inficierter Thrombenteile wird sich mit Sicherheit nie vermeiden lassen, wenn wir nicht auf jeden Eingriff verzichten und den Patienten seinem Schicksal überlassen wollen. Dagegen ist es immerhin denkbar, der Einpressung von Eiter in frisch eröffnete Gefässlumina bis zu einem gewissen Grad vorzubeugen durch gründliche Reinigung der Höhle unmittelbar nach Einführung des Bronchoskops. Die Leichtigkeit, mit der sich der Eiter, sowie die eingespritzte Cocaïnlösung durch den Tubus nach aussen entleert, lässt einen derartigen Versuch durchaus aussichtsvoll erscheinen. Im H_2O_2, auf dessen vorzügliche mechanische Wirkung bei der Ausspülung von Eiterhöhlen Honsell besonders hingewiesen hat, besitzen wir ein ausgezeichnetes Hilfsmittel für den genannten Zweck und gleichzeitig ein unschädliches Antisepticum. Die Bedenken, welche man a priori gegen die Einbringung von Spülflüssigkeiten in die Lunge haben könnte, verlieren angesichts der neuesten experimentellen und klinischen Erfahrungen von Jacob (Deutsche med. Wochenschr. 1904 Nr. 26—28) über Lungen-

infusion doch wohl an Gewicht; ausserdem ist ja in den Fällen, um die es sich hier handelt, die erkrankte Lunge für den Atmungsprocess doch mehr oder weniger ausgeschaltet, bzw. wird es durch die unmittelbar folgende Thoracotomie.

In Technik und Instrumentarium haben wir uns durchweg an die erprobten Vorschriften Killian's gehalten; die Cocaïn-Suprareninanästhesie erwies sich stets als vollkommen ausreichend.

Die Wahl der unteren Bronchoskopie war in unserem Fall eine gezwungene, wir sind aber der Meinung, dass bei der Kombination der Bronchoskopie mit der Pneumotomie auch bei solchen Personen, bei denen die obere Bronchoskopie an sich ausführbar ist, doch die untere den Vorzug verdient, denn der Eingriff am Thorax ist für sich allein schon so schwierig und nimmt die Aufmerksamkeit des Operateurs so in Anspruch, dass er alles Interesse daran hat, sich die Hilfsoperationen möglichst zu erleichtern. Ausserdem erfordert die Verwendung des Bronchoskops in der von uns geschilderten Art eine möglichst ausgiebige Beweglichkeit des Instruments, und diese kann aus naheliegenden Gründen der lange per os eingeführte Tubus nie in dem Masse gewähren, wie ein kürzeres durch tiefe Tracheotomie eingeschobenes Rohr. Eine Reihe von weiteren Gründen, die sich zu Gunsten der Tracheotomie in solchen Fällen ins Feld führen liessen, mögen im Interesse der Kürze hier unerörtert bleiben, umsomehr, als sie jedem Erfahrenen sich von selbst aufdrängen. Dass auch schon bei schwierigeren Extraktionen die untere Bronchoskopie leistungsfähiger ist, erhellt schon aus der Statistik von Killian, wonach die Entfernung 18mal mit der unteren, 14mal mit der oberen Bronchoskopie gelang. In dem Falle v. Eicken's, der so viele Analogieen mit dem unserigen bietet, war Killian selbst genötigt, nachdem er 2mal $1^1/_2$ und $1^3/_4$ Stunden lang vergebliche Versuche mit der oberen Bronchoskopie in tiefer Narkose (die bei unseren Patienten überhaupt nicht möglich war), angestellt hatte, und nachdem er beim 2. Mal die Atmungsschwierigkeit durch ein besonders konstruiertes bronchoskopisches Doppelrohr überwunden hatte, zur Tracheotomie zu schreiten, um dann mittelst der unteren Bronchoskopie die Extraktion zu vollführen. v. Eicken charakterisiert folgendermassen die Vorteile der Methode: „Als wichtigste möchte ich nennen, dass man dem Patienten die Gefahr der Narkose erspart, und dass man unter Lokalanästhesie den Eingriff häufig wiederholen kann. Ferner ist das Operationsgebiet wesentlich näher gerückt, und man kann durch die Trachealwunde dickere Rohre einführen

als durch die Glottis. Beide Umtände tragen dazu bei, alle Eingriffe durch die bedeutendere Grösse des Gesichtsfelds wesentlich übersichtlicher und einfacher zu gestalten".

Diese Aeusserungen von berufenster specialistischer Seite im Verein mit den S. 768 citierten Bemerkungen des Vaters der Bronchoskopie, G. Killian selbst, lassen die Auffassung Hofmeister's[1]), wonach die Tracheotomie bei der Behandlung tief in den Luftwegen sitzender Fremdkörper das Normalverfahren darstellt und die Extraktion per vias naturales die Ausnahme bildet, auch heute noch trotz des Widerspruchs von J. A. Killian[2]) voll berechtigt erscheinen.

Immerhin aber gehen wir nicht so weit wie Monnier, dem Chirurgen principiell die Bronchoscopia inferior zu empfehlen unter Verzicht auf das specialistische „Kunststück" der oberen Bronchoskopie. Denn wer überhaupt mit solchen Methoden sich beschäftigt, wird eben, je nachdem das Material sich bietet, sich früher oder später selbst zum „Specialisten" entwickeln. So wenig wir dem Cystoskopiker zumuten, principiell vor dem Ureterenkatheterismus Halt zu machen, ebensowenig wird der Bronchoskopiker grundsätzlich den oberen Weg a priori ablehnen dürfen.

Versuchen wir zum Schluss, aus dem Gesamtbild unseres Falles einige allgemeine Lehren zu ziehen, so finden wir zunächst den Erfahrungssatz bestätigt, dass ein in den tiefen Luftwegen steckender Fremdkörper, der nicht entfernt wird, früher oder später seinem Träger das Leben kostet. Besonders instruktiv ist die Beobachtung aber insofern, als sie den unheilvollen Einfluss der Dauer des Verweilens eines Fremdkörpers im Bronchialbaum treffend illustriert. Wir können getrost behaupten, dass unser Patient den unglücklichen Ausgang nur dem Umstand verdankt, dass nicht zeitig genug die Entfernung des eingedrungenen Knopfes versucht wurde. Nachdem wir gesehen haben, was selbst noch in späteren Stadien unter den denkbar ungünstigsten Verhältnissen die Bronchoskopie zu leisten vermag, ist der Schluss gewiss berechtigt, dass rechtzeitig, d. h. wenigstens vor Ausbildung der entzündlich narbigen Stenose angestellte bronchoskopische Extraktionsversuche mit derselben Sicherheit einen glatten Heilerfolg gezeitigt hätten, wie in den übrigen in der Litteratur bisher niedergelegten Fällen.

1) Handbuch der prakt. Chir. I. Aufl. Bd. II.
2) Deutsche med. Wochenschr. 1891. S. 918.

Als selbstverständliche Konsequenz dieser Erkenntnis ergiebt sich die strikte Forderung, in jedem Fall, wo die Anamnese auf den Verdacht einer Fremdkörperaspiration hindeutet, sich nicht zu beruhigen mit dem Abwarten deutlicher klinischer Zeichen, sondern nicht zu ruhen, bis durch die Bronchoskopie der Verdacht entkräftet oder aber bestätigt und das Corpus delicti entfernt ist. Die Schwierigkeiten der Methode sind nicht so bedeutend, dass sie, angesichts der Erfolge, die erzielt werden können, ihrer Heranziehung hindernd in den Weg treten, oder ihre Monopolisierung durch wenige bevorzugte Specialisten rechtfertigen könnten.

Mit obiger Forderung befinden wir uns in voller Uebereinstimmung mit allen denen, welche der Bronchoskopie praktisch näher getreten sind. So spricht Fränkel im Verein für innere Medicin sich folgendermassen aus: „Ich würde, seit ich mich mit diesen Dingen beschäftigt habe, in jedem Fall von verschlucktem Fremdkörper sofort die Bronchoskopie vornehmen lassen. Ich glaube, dass man dazu direkt verpflichtet ist; der Segen dieser, wie es scheint, nicht schwer vorzunehmenden Methode ist ein ausserordentlich grosser, und mit Entfernung des Fremdkörpers sind natürlich alle sekundären Erkrankungsgefahren beseitigt."

Spiess[1]) geht so weit zu sagen: „Seitdem die Bronchoskopie bekannt ist, giebt es kein Abwarten mehr, wie der Fremdkörper sich verhält, sondern es ist sofortige Bronchoskopie indiciert." Und er kommt am Schluss der Abhandlung zu folgendem Resultat: „Ist ein Fremdkörper in den Luftwegen nachgewiesen, dann muss ohne Verzug die bronchoskopische Untersuchung vorgenommen werden: gelingt sie nicht vom Munde aus, auch nicht in Narkose, dann muss tracheotomiert und von hier aus bronchoskopiert werden. Besteht aber grosse Wahrscheinlichkeit, dass ein Fremdkörper aspiriert worden ist, dann sollte man ebenfalls durch Laryngo- und Bronchoskopie vom Mund aus sich einen Ueberblick über die Luftröhre und die grossen Bronchien zu verschaffen suchen."

Auch Monnier tritt warm für die Bronchoskopie ein. Killian selber empfiehlt sie ausser für Fremdkörper auch zur Erleichterung der Diagnose chronischer Herderkrankungen, Lungencarcinom etc.

Des weiteren lehrt unser Fall, dass auch dann, wenn durch eine

1) Ein Fremdkörper im l. Hauptbronchus. Deutsche med. Wochenschr. 1903. Nr. 18.

unerquickliche Verkettung der Umstände der günstige Zeitpunkt zur primären Extraktion des Eindringlings verpasst wurde, wir nicht die Hände in den Schoss legen dürfen. So lange der Patient lebt und den Fremdkörper beherbergt, bleibt auch die Indikation zu dessen Entfernung bestehen, und ihr gesellt sich später noch die Indikation zur Bekämpfung der sekundären Komplikationen hinzu. Es ist genugsam bekannt, welch traurige Prognose die Fremdkörperabscesse in den Lungen bieten, und unsere Beobachtung hat ja auch leider in dieser Richtung alte Erfahrungen bestätigt.

Karewsky[1]) kommt zu dem Ergebnis: „Es hat sich ergeben, dass der Fremdkörperabscess für den chirurgischen Eingriff mit der ungünstigste ist von allen, die wir kennen; so weit ich die Litteratur übersehen kann, sind unter 14 operierten Fällen nur 2 gewesen, in denen es gelang, durch Pneumotomie den Fremdkörper aus dem Abscess zu entfernen."

Nach Tuffier (in derselben Arbeit citiert) trat unter 11 Fällen 4mal Exitus ein, in den übrigen wurde der Fremdkörper meist nicht gefunden und nur bei einzelnen glücklich verlaufenen Incisionen nach der Operation freiwillig ausgehustet, so in einem Fall von Bardenheuer[2]), wo durch Pneumotomie auf einen aspirierten Fremdkörper (Zahn nebst Stückchen Gaumenplatte mit einem Metallhaken) eingegangen und der Fremdkörper 4 Stunden nach der 3. Sitzung durch einen heftigen Hustenanfall expektoriert wurde, wonach glatte Heilung erfolgte.

Eine auffallende Thatsache ist, dass aspirierte Aehren eine viel günstigere Prognose liefern als alle andern Fremdkörper, indem häufig ein Durchbruch des Abscesses nach aussen durch die Thoraxwand zu Stande kommt, wobei der Fremdkörper ausgestossen wird[3]).

Wenn auch in unserem Fall der günstige Erfolg der Lokalbehandlung durch die metastatischen Hirnabscesse wieder zunichte gemacht wurde, so glauben wir doch der Hoffnung Raum geben zu dürfen, dass es der Kombination von Bronchoskopie und Pneumotomie vergönnt sein möge, auch für jene verzweifelten Fälle, wo der aspirierte Fremdkörper zum sekundären Lungenabscess geführt

1) Ueber die chirurgische Behandlung der Lungenabscesse. Münch. med. Wochenschr. 1903. Nr. 39.

2) Arnold, Grenzgebiete der Med. und Chir. Bd. 4.

3) Hofmeister, Handbuch der prakt. Chir. 1902. Bd. II. S. 161.

hat, und wo, wie in unserem Fall, die Extraktion überhaupt unmöglich ist, die Aussichten auf Erhaltung des Lebens in etwas zu bessern. Aber auch, wenn die Extraktion gelingen sollte, wird in der Regel einer chirurgischen Behandlung des Abscesses nicht entbehrt werden können. Auf eine spontane Ausheilung von Abscessen und bronchiektatischen Höhlen wird man ja auch nach Entfernung des ursächlichen Fremdkörpers kaum rechnen dürfen, da die bekannten physikalischen Verhältnisse der Lunge das Zusammenfallen der Höhle verhindern. So ergab bei dem mehrfach erwähnten Patienten v. Eicken's die Sektion, nachdem der Patient 9 Monate post extractionem einer eitrigen Pleuritis der freien Seite erlegen war, in dem grösstenteils luftleeren, bindegewebig umgewandelten Lungengewebe ausgedehnte Bronchiektasien unter einer hochgradigen Stenose an der Stelle, wo der Knopf gesessen hatte (cit. nach Killian[1]). Bei einer Nachuntersuchung 7 Monate nach der Extraktion hatte v. Eicken eine tägliche Menge von 250 ccm dreischichtigen Sputums von fadem süsslichem Geruch, aber ohne elastische Fasern konstatiert, damals aber im Hinblick auf das relative Wohlbefinden des Patienten die Pneumotomie vorläufig aufgeschoben.

Zum mindesten dürfte es sich empfehlen, wenn man zunächst auf die Eröffnung der Höhle verzichten will oder muss, durch Anlegen eines breiten Fensters im Thorax (mit gleichzeitiger Vernähung beider Pleurablätter) das Collabieren des Abscesses zu ermöglichen. Hr. Prof. Hofmeister sah einmal nach diesem Eingriff einen faustgrossen Abscess des linken Unterlappens im Verlauf einer Woche so vollständig zurückgehen, dass die zweizeitig beabsichtigte Pneumotomie überflüssig wurde. Sollte dieser Erfolg nicht eintreten, so wäre es ein Leichtes, auf dem eingeführten Bronchoskop die Eröffnung der Abscesswand vorzunehmen.

1) Deutsch. med. Wochenschr. 1902, Nr. 36.

XX.

AUS DER

FREIBURGER CHIRURGISCHEN KLINIK

DES PROF. DR. KRASKE.

Ein Fall von Myxofibrom des Nervus peronaeus.

Zugleich ein Beitrag zur Lehre von der Entstehung der Ganglien.

Von

Oberarzt Dr. **Custodis,**
kommandiert zur Klinik.

Mehrere Jahrzehnte sind bereits verflossen, nachdem Virchow die an den peripheren Nerven auftretenden Neubildungen eingehend studierte und uns über ihre Wachstumsvorgänge und ihre charakteristischen pathognostischen Eigenschaften befriedigenden Aufschluss geben konnte. Von dem histologischen Verhalten ausgehend unterschied er scharf zwischen Tumoren, die von der eigentlichen Nervensubstanz, und denen, die von den bindegewebigen Teilen der Nerven ihren Ursprung nehmen. So lernten wir durch ihn zwei fast völlig verschiedene Arten der Tumoren kennen: er nannte sie „wahre" und „falsche" Neurome; und dieser Unterschied wird auch heute noch fast allgemein gemacht.

Das wahre Neurom besteht zumeist nur aus neugebildeten Nervenfasern, die sowohl markhaltig, als auch marklos sein können: Neuroma myelinicum und N. amyelinicum. Dass auch im Gehirn und Rückenmark Tumoren beobachtet worden sind, welche die Bezeichnung celluläre (gangliöse) Neurome erhalten haben, braucht nur erwähnt zu werden.

Von einem pathologisch-histologischen, nicht klinischen Interesse dürfte es sein, auch unter den falschen Neuromen Unterschiede gelten zu lassen, je nachdem dieselben dem Epi-, Peri- oder Endoneurium entstammen. Grade in den letzten Jahren ist dieses Kapitel eingehend studiert worden, und dieses Studium hat uns Klarheit darüber verschafft.

Wenn ich aber trotz der grossen Kasuistik und der ausgedehnten Litteratur der neueren Zeit über die Neurome mir dennoch erlauben möchte, einen kleinen Beitrag zu liefern, so geschieht dieses eben nur in der Annahme, dass der mir von dem Herrn Geheimen Hofrat Prof. Dr. Kraske in liebenswürdigster Weise zur Publikation überwiesene Fall manches Interessante aufweist. Interessant ist er aus klinischen Gründen und interessant durch den pathologisch-histologischen Befund, dass er gewissermassen ein Analogon zur Entstehung der Ganglien (Ueberbeine) darstellen könnte, deren pathognostisches Entstehen bis zur neuesten Zeit hin doch viel umstritten worden ist.

Ich lasse zunächst die Krankengeschichte folgen:

Der 29j. Franz H. stammt angeblich aus gesunder Familie und ist selbst niemals ernstlich krank gewesen. Bereits im August 1902 spürte er bei seiner Thätigkeit — er war bis vor einem Jahre Wagenführer der elektrischen Strassenbahn — eine immer mehr zunehmende Schwäche im linken Fuss; hatte „Ameisenlaufen" und konnte schon im Oktober desselben Jahres die Zehenspitzen nicht mehr, wie früher, dorsalwärts beugen. Er begab sich in ärztliche Behandlung, die aber keine Besserung brachte. Im April 1903 kam er in die medicinische Klinik. Hier konnte bereits eine ausgesprochene Peronäuslähmung mit deutlicher Entartungsreaktion festgestellt werden. Da man am Wadenbeinköpfchen einen haselnussgrossen Tumor fühlte, nahm man mit Recht an, dass eine Erkrankung des N. peronaeus vorlag, die in einer Geschwulst dieses Nerven begründet war. In eine ihm vorgeschlagene Operation willigte der Kranke nicht ein und verliess, nachdem er ohne Erfolg mit Elektricität und der Anwendung warmer Bäder behandelt worden war, die Klinik, kehrte dann aber am 12. XII. v. J. zur chirurgischen Abteilung zurück.

Befund am 12. XII. 03: Die Muskulatur des linken Unterschenkels ist im Ganzen schlaffer, als rechts. Die Fussspitze hängt herab und schleift beim Gehen über dem Boden. Die Dorsalflektion des Fusses und der Grundphalangen der Zehen, sowie die Abduktion des Fusses und das Heben des äusseren Fussrandes sind unmöglich. Eine Spitzfussstellung infolge einer sekundären Kontraktur der Wadenmuskulatur fehlt. Ausgesprochene Sensibilitätsstörungen bestehen in der von den N. peronaeus superficialis und profundus versorgten Hautpartie, nicht dagegen an der

Aussenseite des Unterschenkels, in der dem N. cutaneus surae lateralis. dem hoch oben vom N. peronaeus abgehenden Aste, gehörenden Hautregion. Die elektrische Untersuchung mit dem faradischen und galvanischen Strome ergiebt rechts normale Verhältnisse. Anders gestalten sich aber diese links:

1. Es erfolgen durch Erregung mit dem galvanischen Strome von den Muskeln: Tibialis anticus, Extensor digitorum communis, Extensor hallucis longus und Peronaeus longus und von dem Nerven aus keine Zuckungen. Ueberall besteht Stromschleifen von den Plantarflektoren.

2. Dasselbe gilt auch von den Erregungen durch den faradischen Strom. Das heisst also: es fehlt jede direkte und indirekte elektrische Erregbarkeit.

Im Gebiete des linken Capitulum fibulae sieht man eine spindelförmige Hervorwölbung. Unter der verschieblichen Haut fühlt man eine länglich runde, prall elastische und auf ihrer Unterlage kaum verschiebliche, nicht druckempfindliche Geschwulst. Oberhalb derselben und mit ihr im Zusammenhang fühlt man einen ungefähr bleistiftdicken Strang. der unterhalb des Tumors fehlt.

Der Gedanke, dass es sich um eine Neubildung im Verlaufe des N. peronaeus handeln würde, lag sofort nahe. In Betracht hätte vielleicht noch ein Hygrom kommen können, welches mit der Ansatzsehne des M. biceps im Zusammenhang stehen und sekundär durch Druckwirkung auf den naheliegenden Nerv diese Ausfallerscheinungen verursacht haben konnte. Allerdings erschien dieses sehr unwahrscheinlich, denn es war doch nur schwer denkbar, dass ein Tumor bei dieser Ausdehnung eine solche schwere Schädigung des Nerven hätte zu Stande bringen können. Ich habe jedoch diesen Gedanken erwähnt, da eine solche Verwechselung Virchow von sich berichtet hat. Es handelte sich auch damals um eine Geschwulst. die nicht schmerzhaft war und am Unterschenkel sass. Virchow stellte die Diagnose auf ein Hygrom und stach es mit dem Troikart an; er machte sich aber, als keine Flüssigkeit sich entleerte, daran, die Geschwulst in toto zu entfernen, welche dann dem N. peronaeus angehörte.

Unter Blutleere wurde am 16. XII. der Tumor freigelegt. Der Zusammenhang mit dem N. peronaeus war erwiesen. Unter Loslösung von ziemlich derben Verwachsungen mit der dem Gelenk zugewandten Seite wurde die Geschwulst in toto nebst einem Teile des vermutlich erkrankten Nerven entfernt. Von einer Nervennaht wurde wegen der grossen Entfernung der beiden Stümpfe von 8 cm Abstand genommen, und die Wunde durch Naht geschlossen. Es erfolgte reaktionslose Heilung. Dass, wie

bereits oben erwähnt wurde, Sensibilitätsstörungen an der Aussenseite des Unterschenkels nicht bestanden (dieselben traten auch später nicht ein), war dadurch begründet, dass etwa 2 cm oberhalb des oberen Poles der Neubildung ein Nervenstrang abging, der wohl nichts anderes, als der Nervus cutaneus surae lateralis sein konnte.

Der exstirpierte Tumor stellte eine spindelförmige Anschwellung im Verlaufe des N. peronaeus dar, welcher selbst beim Eintritt in die Geschwulst eine Dicke von 8 mm aufwies und cylindrische Form besass, während der austretende Teil abgeflacht und von viel geringerem Durchmesser erschien. Beim Anschneiden dieser sehr prallen und 6 cm langen Neubildung quoll ein dickgallertartiger Inhalt hervor. Auf dem Durchschnitte durch die Mitte, welche einen grössten Durchmesser von 3 cm aufwies, sah man ein blätterförmig angeordnetes Lumen. Während diese Anordnung zu den Polen hin sehr deutlich hervortrat, war die Wandung zur Mitte hin mehr glatt und schickte keine blätterförmige Fortsätze in den Hohlraum hinein. Die Wand erschien an der ursprünglich dem Kniegelenk zugewandten Seite sehr dünn, leicht durchsichtig, mass hier eine Dicke von ungefähr $^1/_2$ mm, während die gegenüberliegende Wand derbhart war und eine Dicke von mehr als 5 mm besass. Makroskopisch erblickte man in der genannten durchscheinenden Partie keine Nervenelemente, dagegen sah man in der dicken Aussenwandung dieselben dicht nebeneinander zur Seite gedrängt. Durch Zusatz von etwas Essigsäure zu dem gallertartigen Inhalte, der durchaus das Aussehen und die Konsistenz des gewöhnlichen Ganglieninhaltes bot, trat sofort Gerinnung ein.

In dem mikroskopischen Bilde zeigte sich, dass Körner verschiedener Form und Grösse sich intensiv mit Methylenblau färbten, und dass Körnchen derselben Art auch eingeschlossen in grösseren runden oder sternförmigen aufgequollenen Zellen lagen. Auch diese gaben jene eigentümliche blauviolette Färbung mit demselben Farbstoff. Mit Eosin färbten sie sich nicht, auch waren sie deutlich zu unterscheiden von den mit Hämatoxylin gefärbten bläschenförmigen Zellkernen. Es liessen sich auch Stellen finden, wo solche Körner aus den Zellen hervortraten. Zwischen diesen Teilchen sah man zum Teil feine Fäden netzförmig eingelagert.

Zur genauen histologischen Untersuchung wurden zunächst Querschnitte durch die in der üblichen Weise hergestellte Geschwulstmasse gelegt. Die Wandung erwies sich als eine ziemlich kreisrunde Figur, welche an einer Stelle, wo der Tumor aufgeschnitten war, durchbrochen war. Bei der angewandten Hämatoxylin-Eosinfärbung zeigte sich, dass der Hohlraum excentrisch lag und fast rings von einer fibrösen Kapsel eingeschlossen war. Auf der einen Seite sah man dicht zusammengedrängt die Nervenbündel, die bereits in den Zustand der Schrumpfung übergegangen waren; das Bindegewebe zwischen ihnen war stark vermehrt. Eine Endothelauskleidung der Wandung war an keiner Stelle

vorhanden. Nirgends liess sich aber eigentliches Geschwulstgewebe, noch ein entzündlicher Process bestimmt feststellen.

Da durch das den Querschnitten stammende Ergebnis indessen nicht die Genese des Tumors aufgeklärt erschien, so wurden nach dem oberen und unteren Pole hin Längsschnitte angefertigt und diese mit Hämatoxylin-Eosin und nach Gison gefärbt. Dieselben zeigten nun, dass der Hohlraum zu den Polen hin mehrkammerig war, durch zarte Bindegewebsbalken von einander getrennt. In diesem eingelagert sieht man auch einzelne unregelmässig geflochtene Fasern mit vereinzelten rundlichen verästelten Zellen. Die innerste Auskleidung der grossen Cyste wurde auch hier von einem derben kernarmen Bindegewebe eingenommen. Mehr zur Peripherie hin jedoch sieht man, im Unterschied gegen die Querschnittsbilder, zwischen kernreicheren Bindegewebszügen eine Zone von fast typischem Schleimgewebe, die von verschiedener Dicke und Kernreichtum ist und sich bei der Hämatoxylin-Eosinfärbung durch seine blauviolette Färbung lebhaft gegen die rote reinfibröse Umgebung ausnimmt. An manchen Partien sieht man deutliche Uebergänge des normalen kernreichen Bindegewebes zu dem kernarmen, dazwischen gelagert dieses fast kernlose gallertige Gewebe. Die bindegewebige Membran zeigt sich an einigen Stellen durchbrochen, und das Schleimgewebe ragt direkt in das Lumen hinein. Die Nervenbündel erscheinen auch hier stark geschrumpft und zusammengedrängt. In den stark vermehrten bindegewebigen Teilen sind Fetttröpfchen eingelagert. Auf allen Schnitten zeigt sich grosse Gefässarmut. Von einer charakteristischen differenzierenden Färbung des eigentlichen Nervengewebes musste leider aus äusseren Gründen Abstand genommen werden. Indessen dürften der vorliegende mikroskopische Befund und die klinischen Erscheinungen völlig genügen, um mit Recht eine schwere Erkrankung der Nervenelemente anzunehmen, so dass eine völlige Leitungsunterbrechung zu Stande kam.

Was nun den Charakter der beschriebenen Geschwulst anbelangt, so ist sie zunächst als eine durchaus gutartige zu bezeichnen. Wir können mit Recht einen Tumor annehmen, der von den bindegewebigen Teilen des Nerven ausgegangen ist, wobei die fibrösen Elemente zum grössten Teile eine ausgedehnte myxomatöse und kolloide Degeneration erfahren haben. Weiterhin möchte ich behaupten, dass die mit Recht angenommene Erkrankung des N. peronaeus als durchaus sekundär anzusehen ist, indem schon sehr frühzeitig eine Atrophie der bei Seite und auseinander gedrängten Nervenelemente durch den Druck der immer mehr wachsenden Neubildung zu Stande gekommen ist, wie sie auch Krause und v. Recklinghausen beschrieben haben.

Zu Anfang sagte ich bereits, dass der vorliegende Fall viel-

leicht ein gewisses Interesse zu bieten im Stande wäre, indem er auch etwas Positives zu der jetzt fast allgemein vertretenen Ansicht über die Entstehungsursache der Ganglien beizutragen vermag. Bevor ich auf die jetzt massgebende Anschauung zu sprechen komme, möchte ich in Kürze die früheren Hauptansichten in dieser Richtung wiedergeben.

Noch bis vor einer kurzen Reihe von Jahren lehrte man allgemein, dass die Ganglien genetisch mit den Sehnenscheiden und Gelenken im Zusammenhang ständen. Man stellte sich vor, dass z. B. die Sehnenscheide einen Riss erleide, durch welchen die synoviale Flüssigkeit austräte, worauf sich um den Erguss eine bindegewebige Kapsel bilde, und die Rissöffnung selbst obliterierte (Eller). Oder man nahm an, dass eine divertikelartige Ausbuchtung der zarten Gelenksynovialis oder der Sehnenscheide durch eine Lücke der sie umgebenden derben Kapselschicht entstände, gleichsam eine Hernie darstellend. Aber auch diese Auffassung machte bald den Anschauungen Gosselin's Platz, der als Ausgangspunkte der Ganglien kleine cystenartige mit Gallerte gefüllte und von einer bindegewebigen Kapsel umgebene Gebilde ansah, welche er in der unmittelbaren Umgebung verschiedener Gelenke aufgefunden hatte. Diese fasste man ursprünglich als blindsackförmige Ausstülpungen der Synovialhaut auf und glaubte, normale Gebilde vor sich zu haben, aus denen Ganglien in ähnlicher Weise entständen, wie manche andere cystische Körper aus den Drüsen der Schleimhäute oder den Follikeln der äusseren Haut (Virchow). Einen Verschluss ihrer in die Gelenkhöhle ausmündenden Abschnitte führte man auf eine adhäsive Entzündung zurück (Michow). Den für die meisten Ganglien charakteristischen Inhalt nahm man stillschweigend als durch gallertige Umwandlung der in den Hohlräumen abgesonderten und angehäuften Synovia entstanden an.

Aehnliche Ansichten über die Entstehung der Ganglien wurden auch von Virchow und Volkmann vertreten. Indessen Befriedigung konnten diese Erklärungen nicht bringen, und Virchow sagt deshalb nicht mit Unrecht: „In der That lassen sich nicht alle Formen auf ein einziges Schema zurückführen".

Es haben sich dann im Laufe der Jahre noch viele Forscher mit der Entstehungsursache beschäftigt, indessen vermochten alle ihre Untersuchungen kein einheitliches Bild zu geben. Klarheit brachten erst die Untersuchungen von Ledderhose, die er an der Hand eines Ganglion der Kniegelenksgegend angestellt hatte,

sie später auch bei Ganglien des Handgelenks wiederholen konnte, und deren Ergebnis er dem Chirurgenkongress 1889 unterbreitete. Er glaubte, den Beweis erbracht zu haben, dass die Ganglien Tumoren der Gelenkkapseln oder der Sehnenscheiden darstellten, welche durch eine kolloide Degeneration des Bindegewebes und durch allmähliches Zusammenfliessen zahlreicher kleiner, mit Gallerte angefüllter Höhlen hervorgerufen würden.

So einleuchtend und befriedigend auch das Resultat dieser Untersuchungen ist, so gibt es allerdings auch noch Forscher, die sich mit der von Ledderhose vertretenen Ansicht nicht ganz zufrieden geben. Das Ergebnis der Ledderhose'schen Studien konnte einige Jahre später von Ritschl und Thorn in jeder Weise bestätigt werden.

Aber auch unser Tumor, obschon er nichts mit einem Gelenk oder einer Sehnenscheide zu tun hat, erinnert doch histologisch zu sehr an den mikroskopischen Befund eines Ganglion, wie ihn Ritschl[1]) wiedergegeben hat. Das für unseren Fall wohl am meisten Interessierende führe ich an:

Es handelte sich damals um ein Ganglion, welches an der Innenseite des Kniegelenks beobachtet wurde und in der Freiburger Klinik zur Operation kam. Die Geschwulstmassen präsentierten sich als ein System zumeist sehr unregelmässiger, vielgestaltiger, kollabierter Hohlräume, durch Bindegewebsbalken von einander getrennt. Die Wandung, ohne fortlaufende Endothelzellanlage, besteht im Allgemeinen aus fibrillärem Bindegewebe mit durchweg geringem Zellreichtum. Zwischen diesen Bindegewebsfaserzügen ist in unregelmässigster Weise eine Gewebsmasse eingelagert von eigentümlicher Beschaffenheit. Man sieht dort die verschiedensten Uebergangsstadien des normalen, kernreichen Bindegewebes zum ausserordentlich kernarmen, um nachher als ein Netzwerk von feinen und groben Fäden, die aus vielen kleinsten Körnchen zusammengesetzt sind, zu erscheinen. Bei der Färbung der Endstadien dieser Uebergangsformen zeigt sich ein charakteristischer Unterschied gegen das gefärbte normale Bindegewebe. Man glaubt, typisches Schleimgewebe vor sich zu haben. Der gallertartige Inhalt erweist sich als aus feinkörnigen Massen bestehend, die bisweilen in Form eines zierlichen Netzwerkes angeordnet erscheinen und bei der Färbung einen besonderen Farbenton annehmen.

Vergleichen wir nun dieses Verhalten mit dem histologischen Charakter unseres Tumors, so finden wir doch eine grosse Aehnlichkeit und darin, worauf es am meisten ankommt, ein fast völliges Uebereinstimmen.

1) Diese Beiträge Bd. XIV.

Ritschl fand in seinem Falle genau die Lehre Ledderhose's bestätigt, die jener für die Entstehung der Ganglien als erster aufgestellt hat. Und ich glaube nicht fehl zu gehen, wenn ich auch für unsern Fall ein Recht mir aneigne, denselben als in den Rahmen dieses Kapitels gehörig zu behandeln.

Es wurde durch die histologische Untersuchung des Tumors in klarer Weise die bereits bei der Operation desselben von Herrn Geheimrat Krasske geäusserte Ansicht, dass die vorliegende Geschwulst eine ähnliche Genese haben würde, wie die Ganglien, durchaus bewiesen.

BEITRÄGE

ZUR

KLINISCHEN CHIRURGIE

Redigiert von

P. v. BRUNS

DREIUNDVIERZIGSTER BAND
Supplement-Heft.

Jahresbericht

der

Heidelberger chirurgischen Klinik

für das Jahr 1908

Mit einem Vorwort

herausgegeben von

Professor Dr. **V. Czerny**
Direktor der Klinik

Redigiert von

Privatdocent Dr. **A. Nehrkorn**
I. klin. Assistenzarzt

TÜBINGEN
VERLAG DER H. LAUPP'SCHEN BUCHHANDLUNG
1904.

Alle Rechte vorbehalten.

DRUCK VON H. LAUPP JR IN TÜBINGEN.

INHALT.

Jahresbericht der Heidelberger chirurgischen Klinik für 1903.

Seite

Vorwort von Prof. Czerny VII

A. Stationäre Klinik.

I. Allgemeiner Teil 1

II. Spezieller Teil 47

I. Kopf und Ohr 48

II. Gesicht, Nasen- und Mundhöhle 61

III. Hals und Nacken (inkl. Speiseröhre) 79

IV. Wirbelsäule 92

V. Brust und Rücken 95

VI. Bauch 102

A. Verletzungen 102

B. Erkrankungen der Bauchdecken 103

C. Erkrankungen des Magens 103

D. Erkrankungen des Darms, Peritoneums u. retroperit. Drüsen 122

E. Entzündungen des Wurmfortsatzes 131

F. Hernien 143

G. Erkrankungen des Pankreas 153

H. Erkrankungen der Leber 154

I. Erkrankungen der Gallenwege 155

VII. Harnorgane 168

VIII. Männliche Geschlechtsorgane 178

IX. Weibliche Geschlechtsorgane 183

X. Becken und Rectum 195

XI. Obere Extremitäten 204

XII. Untere Extremitäten 223

XIII. Verschiedenes 245

B. Ambulatorische Klinik 247

Vorwort

von

Prof. Czerny.

Der Jahresbericht für das Jahr 1903 ist von den Herren Dr. Dr. Nehrkorn, Kaposi, Völcker, Arnsperger, Engelken, v. Zschock, Hirschel, Kramer und Colmers zusammengestellt und von Herrn Dr. Nehrkorn redigiert worden. Kurze zusammenfassende Einleitungen über die Operationen an Magen, Gallenwegen, Hernien, Nieren etc. dürften den Leser rascher und eindringlicher über die auf diesen Gebieten in der chirurgischen Klinik herrschenden Anschauungen orientieren, als es die einzelnen Fälle zu thun im Stande sind. Neu hinzugekommen ist ein ausführlicher Bericht über die Arbeiten des Röntgenlaboratoriums, der den Technikern in dieser Specialität nicht unwillkommen sein dürfte. Von den therapeutischen Versuchen, die erst in den Anfängen liegen, möchte ich die günstigen Erfahrungen bei verzweifelten Gesichtsneuralgieen hervorheben, die es jedenfalls verdienen, nachgeprüft und länger verfolgt zu werden.

Da die schmerzstillende Wirkung der Röntgenstrahlen bei Carcinomen, auch wenn kein heilender Einfluss zu beobachten war, unverkennbar war, lag es nahe, die Bestrahlung auch bei Neuralgieen zu versuchen. Eine von Hrn. Prof. Petersen erworbene Radiumprobe wurde von Hrn. Dr. Werner bei oberflächlichen Epitheliomen, Lupus und Angiomen angewendet und hatte zweifellos durch oberflächliche Nekrose eine umschriebene Heilwirkung. Die Tiefenwirkung scheint mir noch geringer zu sein als bei den Röntgenstrahlen, über die sich Hr. Dr. Engelken in dieser Beziehung ziemlich skeptisch äussert.

In Bezug auf die Narkose wurden die Versuche mit Sauerstoff-Chloroform (Anschütz) unter Aufsicht von Hrn. Dr. Engelken fortgeführt. Seine auf 118 mit dem Roth-Dräger'schen Appa-

rate ausgeführten Narkosen gestützten Erfahrungen lauten noch etwas günstiger als die im vorigen Jahresberichte. Bei genügender Kenntnis des Apparates gelingt es immer, in 7—10 Minuten eine tiefe Narkose zu erzielen. Bei Potatoren ist eine vorausgehende Morphiumeinspritzung nicht zu entbehren. Bei sorgfältiger Beobachtung von Puls und Pupillenreaktion gelingt es leicht, durch regelmässigen langsamen Tropfenfall des Chloroforms eine gleichmässige und ruhige Narkose zu erzielen.

Die rote Gesichtsfarbe der Narkotisierten darf den Narkotiseur niemals darüber täuschen, dass auch bei der Chloroform-Sauerstoffnarkose die Grenze zwischen Toleranz und Vergiftung eine ziemlich schmale ist. Dieselbe schützt deshalb auch nicht vor unangenehmen Zufällen. Wir hatten zweimal schweren Collaps, allerdings bei Fällen, wo der Magen oder die Gallenblase stark gezerrt werden musste. In beiden Fällen gelang es durch künstliche Atmung und Herzmassage die Gefahr zu beseitigen und die Operation in Aethernarkose glücklich zu beenden. In drei weiteren Fällen von Collaps genügte die Weitergabe von Sauerstoff ohne Chloroform, um die Operation zu Ende zu führen.

In 70 Fällen blieb die Narkose ohne jede unangenehme Nachwirkung. 16mal war lange andauernder Brechreiz notiert, davon aber 11 Laparotomieen mit sehr lang dauernder Narkose betrafen. Mit Vorliebe benützen wir die Chloroform-Sauerstoffnarkose bei geschwächtem Magen oder voraussichtlich lang dauernden Narkosen dann, wenn die Beschaffenheit der Respirationsorgane die Anwendung des Aethers verbieten.

Ueber die Erfahrungen, welche Herr Dr. Simon bei der gemischten Eucaïn-Adrenalineinspritzung zur Lokalanästhesie gemacht hat, wird derselbe in einer besonderen Arbeit berichten.

Die verschiedenen Methoden der allgemeinen und lokalen Anästhesie haben, wie es bei manchen Fortschritten anfangs erscheint, den Narkotisierungsapparat komplicierter und schwieriger gemacht, aber allmählich entwickeln sich doch klare Indikationen, und bei den strengeren Anforderungen an den Narkotiseur kommen weder die Patienten noch auch die Wissenschaft zu Schaden.

A. Stationäre Klinik.

I. Allgemeiner Teil.

(Bearbeitet von Dr. Nehrkorn.)

Die Zahl der Krankenbetten betrug im Beginn des Berichtsjahres wie im vorigen Jahre 205, einschliesslich 42 Betten für Privatpatienten, wurde aber im Sommer durch Einstellung von weiteren 5 Betten auf der Kinderstation auf 210 erhöht.

Die Zahlen der in der Klinik verpflegten Kranken sind folgende:

Zahl der männlichen Kranken	1644	(1585)[1]
„ „ weiblichen „	960	(1070)
Sa.	2604	(2655)

Von diesen stammten aus dem Jahre 1902 und wurden, weil noch in Behandlung, auf das Jahr 1903 übertragen:

Männer . . .	92
Weiber . . .	49
Sa.	141

Am Schlusse des Jahres verblieben als Uebertrag für 1904:

Männer . . .	105
Weiber . .	56
Sa.	161

Es betrugen ferner:

Die Verpflegungstage der männlichen Kranken	52,508	(38,388)
„ „ „ weiblichen „	14,670	(23,827)
Sa.	67,178	(62,215)

Es ist demnach die Anzahl der Patienten um ein Geringes zurückgegangen, die der Verpflegungstage hat wesentlich zugenommen. Entsprechend ist eine beträchtliche Steigerung der durchschnittlichen Verpflegungsdauer des einzelnen Kranken: 25,8 (23,4) und der durchschnittlichen Belegzahl der Klinik: 184 (170,4) zu verzeichnen. Mit Rücksicht darauf, dass dauernd eine Anzahl von Betten in den Privatzimmern durch Begleitpersonen occupiert ist, in den Ferienmonaten einerseits die Belegzahl in der Privatabteilung überhaupt eine geringe

1) Die eingeklammerten Zahlen entsprechen im Folgenden stets denen des vorjährigen Berichtes für 1902.

ist, und andererseits die Zahl der zur Verfügung stehenden Betten III. Klasse durch Ausbesserungs- und Reinigungsarbeiten um 25–30 eingeschränkt wird, scheint die durchschnittliche Belegzahl sehr hoch und illustriert am besten den chronischen Platzmangel, dem nur durch beständige Verwendung von 10—15 Notbetten einigermassen abgeholfen werden kann.

Krankenbewegung in den einzelnen Monaten.

	Zahl der aufgenommenen Patienten.	Zahl der Verpflegungstage.
Januar	216	5844
Februar	208	5523
März	192	4739
April	207	4278
Mai	230	7737
Juni	217	6506
Juli	237	6395
August	189	5533
September	202	4630
Oktober	191	5179
November	197	5299
Dezember	160	5525
Sa.	2463	67178
Dazu Uebertrag von 1902	141	
	2604	

Heimatsangehörigkeit der Patienten.

A. Deutschland.

Baden	1684
Bayern (Pfalz)	517
Bayern	34
Hessen	150
Württemberg	43
Elsass-Lothringen	13
Preussen	126
Uebriges Deutschland	2

B. Ausland.

Oesterreich	5	Schweiz	2	England	3
Italien	3	Frankreich	2	Serbien	1
Luxemburg	3	Russland	9	Amerika	7
Belgien	1				

Gesamtsumme 2604.

Operationen wurden im Ganzen 1908 ausgeführt gegen 1955 im Jahre 1902 und 1985 im Jahre 1901. Der Rückgang der Zahlen ist dadurch zu erklären, dass immer mehr darauf gedrungen wurde, bei der Platzbeschränkung Patienten zu kleineren Eingriffen möglichst nicht in die stationäre Klinik aufzunehmen, sondern dieselben im Ambulatorium zu operieren und nachzubehandeln. Die Zahl der grösseren Eingriffe ist sich im Ganzen ziemlich gleich geblieben, nur einzelne Operationen zeigen eine bemerkenswerte Steigerung. Die Anzahl der Herniotomieen stieg auf 200 (166), die der Gastrektomieen auf 13 (6) und die der Cholecystektomieen auf 25 (12). Bei der Konstanz der resp. Zahlen für Gastroenterostomieen und Cholecystostomieen bedeutet die Vermehrung der Magen- und Gallenblasenexstirpationen nicht nur den häufiger gefassten Entschluss zum radikaleren Vorgehen sondern eine Steigerung der Eingriffe an den betreffenden Organen überhaupt.

Die 1908 Operationen verteilen sich auf die einzelnen Operateure folgendermassen: Excellenz Czerny 322, Prof. Dr. Petersen 278, Dr. Simon 132, Dr. Nehrkorn 212, Dr. Kaposi 206, Dr. Völcker 108, Dr. Matanowitsch 38, Dr. Schöne 79, Dr. Gierke 47, Dr. Arnsperger 104, Dr. Engelken 93, Dr. v. Zschock 72, Dr. Werner 80, Dr. Hirschel 74, Dr. Joseph 36, Praktikanten 9.

Operationen des Jahres 1903.

1. Trepanationen des Schädels 16
   a) bei Epilepsie 2
   b) bei Solitärtuberkel 1
   c) bei Hirnabscess 1
   d) bei Cyste und Fremdkörper 1
   e) bei Osteomyelitis und Caries 3
   f) bei Frakturen 4
   g) des Warzenfortsatzes 2
   h) der Stirnhöhle bei Empyem 2
2. Atheromexstirpation 1
3. Osteoplastik bei Encephalocele 1
4. Ohrmuschelaufklappung 1
5. Ohrcarcinomexstirpation 7
6. Tumorexstirp. d. Gesichts 26
7. Narbenkeloidexcision 1
8. Exstirp. e. accessor. Parotis 1
9. Plastik im Gesicht 31
(nach Tumorexstirp., bei Lupusdefekt.)
   a) Nasenplastik 19
   b) Lippenplastik 5
   c) Wangenplastik 7
   d) an anderen Stellen des Gesichts 3
10. Rhinophymaoperation 1
11. Endonasale Operationen 4
12. Gaumencarcinomexstirpat. 1
13. Oberkieferresektion 6
14. Unterkieferresektion 1
15. Epulisexstirpationen 2
16. Kiefertrepanat. bei Zahncyste 1
17. Speichelfistelnaht 1
18. Trepanation d. Highmorshöhle bei Empyem 4
19. Uranoplastik 14
20. Hasenschartenoperation 9
21. Halstumorexstirpation 7
   a) Carcinom 4
   b) Sarkom 1
   c) Lymphangiom 1
   d) Dermoid 1

22. Lymphcystenenukleation 1
23. Excision e. median. Halsfistel 1
24. Myotomie bei Caput obstip. 1
25. Pharynxresektionen 2
26. Tonsillotomie 1
27. Tonsillarsarkomexstirpation 1
28. Strumektomieen 73
a) Enukleation 21
b) Resektion 52
29. Tracheotomieen 14
a) bei Larynxstenose 3
b) bei Carcin. laryngis 3
c) bei Carcin. pharyngis 5
d) bei Carcin. palati mollis 1
e) bei Fremdkörperaspiration 1
f) nach Bronchoskopie 1

30. Tumorexstirpationen am Rumpf 6
31. Thorakotomie 2
32. Rippenresektion 34
a) bei Caries 16
b) bei Empyem 15
c) bei Lungengangrän 1
d) bei subphren. Abscess 1
e) zwecks Freilegung des vorderen Mediastinum 1
33. Thoracoplastik 6
34. Cardiolyse 1
35. Laminektomie 4
36. Oper. e. Spina bifida 1
37. Pleurorrhaphie 1
38. Pneumotomie 1

39. Punctio abdominis 2
40. Laparotomie bei Peritonitis tub., inoperablen Tumoren, Adhäsionsbildungen etc. 27
a) bei Carcinom 2
b) bei Tuberkulose 1
c) bei Anus praeternat. 1
d) bei Reposition en masse 1
e) bei Invagination 1
f) bei incarceriert. Hernien 5
g) bei Darmfistel 1

41. Gastrostomie 13
42. Gastrorrhaphie 5
43. Pylorektomie 13
44. Gastroenterostomie 49
a) bei gutartigen Erkrankungen 27
b) bei Carcinom 22
45. Jejunostomie 1
46. Colostomie 21
47. Darmnaht 5
48. Enterotomie 1
49. Enteroplastik 2
50. Darmausschaltung 1
51. Darmresektion 12
52. Darmdesinvagination 1
53. Netzresektion bei Bauchstichverletzung 1
54. Resectio proc. vermiformis 67
55. Incision bei perityphlit. Abscess 6
56. Leberresektion 2

57. Cholecystolyse 1
58. Cholecystotomie 1
59. Cholecystostomie 38
60. Choledochotomie 8
transduodenal 2
61. Cholecystektomie 25
62. Cholecystenterostomie 2
63. Choledochoenterostomie 1
64. Rectumresektion bei Carcin. 5
65. Rectumexstirpation b. Carc. 22
a) sacral 18
b) abdominal-sacral 2
66. Thermokauter. bei Prolapsus ani 2
67. Mastdarmfistel- u. Fissuroperat. 21
68. Hämorrhoidenoperat. 14

69. Herniotomie b. Incarceration 11
a) Inguinalhernien 3
b) Cruralhernien 8
70. Herniotomie u. Radikaloperat. bei Incarceration 13
a) Inguinalhernien 7
b) Cruralhernien 5
c) Nabelhernie 1
71. Radikaloperationen bei nicht incarcer. Hernien 177
a) Inguinalhernien 140
b) Cruralhernien 20
c) Nabel- und Bauchhernien 17

72. Uterusausschabungen 18
73. Portioamputation 2
74. Kolporrhaphie 12
75. Perineoplastik 1
76. Vaginofixatio 1
77. Ventrofixatio 1

78. Op. nach Alexander-Adams 2
79. Uterusexstirpation 14
    a) vaginal 11
    b) abdominal 3
80. Myomotomie 5
81. Polypenexcision 2
82. Ovariotomie 13
    a) bei gutartigen Tumoren 11
    b) bei malignen Tumoren 2
83. Castratio 11
84. Exstirp. v. Vaginaltumoren 4
76. Operationen bei Mammatumoren 35
    a) Excision 2
    b) Amputation 33

---

86. Nephropexie 5
87. Nephrotomie 4
88. Pyelotomie 1
89. Nephrektomie 8
    a) bei Nephrolithiasis 1
    b) bei Tuberkulose 3
    c) bei Hydro- und Pyonephrose 3
    d) bei Ureterfistel 1
90. Ureterexstirpation nach Nephrektomie 1
91. Incision b. paranephrit. Abscess 5
92. Sectio alta 11
    a) bei Stein 4
    b) bei Tuberkulose 1
    c) bei Papillom 5
    d) bei Carcinom 1
93. Lithotripsie 1
94. Blasenpunktion 1
95. Blasennaht 4
96. Sectio perinealis 1
97. Urethralnaht 1
98. Urethralplastik 1
99. Steinextraktion aus der Urethra 1
100. Hypospadieoperation 5
101. Strikturdilatation 2
102. Amputatio penis carcin. 3
103. Orchidopexie 4
104. Hydrocelenoperation 14
105. Varicocelenoperation 5
106. Bottini'sche Operation 1
107. Prostatektomie 6
108. Castration 16
    a) bei Tuberkulose 14
    b) bei Sarkom 2

---

109. Amputationen v. Extremitäten 60
    a) Oberarm 9
    b) Vorderarm 12
    c) Finger 2
    d) Oberschenkel 16
    e) Amputation nach Gritti 1
    f) Unterschenkel 16
    doppelseitig 1
    g) Fuss 4
    1. Chopart 2
    2. Syme 1
    3. Pirogoff 1
110. Exartikulationen 23
    a) Ellenbogen 1
    b) Finger 11
    c) Hüfte 2
    d) Knie 1
    e) Zehen 8

---

111. Resektionen am Becken 5
112. Resektion der Scapula 1
113. Gelenkresektionen 34
    a) Ellenbogen 9
    b) Hand 2
    c) Daumen — Mittelhand 1
    d) Hüfte 8
    e) Knie 17
    f) Sprunggelenk 1
114. Arthrotomie 9
115. Arthrektomie 3
116. Resektionen der Mittelfuss- und Fusswurzelknochen 10
    a) Res. tali 2
    b) Res. calcanei 2
    c) Quere Fussresektion 2
    d) Res. nach Wladimirow-Mikulicz 1
117. Resekt. an langen Röhrenknochen 2
118. Reposition bei Luxationen 26
    a) kongenitale Luxat. 20
    b) traumatische Luxat. 6
119. Knochentrepanation 13
120. Sequestrotomieen 19
121. Exostosenabmeisselung 5
122. Osteotomieen 11
123. Reinfraktionen 5
124. Trituration 1
125. Osteoklase 1
126. Redressement bei Deformi-

täten u. Kontrakturen 24
127. Knochennaht 4
128. Knochenverklammerung 4
130. Exstirpation v. Tumoren d. Extremitäten 32
a) von gutartigen 13
b) von malignen 19
131. Narbenexcision 1
132. Hand- u. Fingerplastiken 12
133. Myotomie 1
134. Sehnennaht 9
135. Tenotomie 1
136. Tendoplastik 3
137. Neurolyse 1
138. Nervennaht 1
129. Streck- u. Gipsverbände in Narkose 22
139. Neurektomie 5
Resekt. des Gangl. Gasser. 1
140. Kontinuitätsligatur v. Blutgefässen 5
a) Art. thyreoidea 1
b) Art. axillaris 1
c) Art. radialis 1
d) Art. femoralis 1
e) Tibialis antica 1
141. Venenresektion 2
142. Varicenexstirpation und Ligatur d. Vena saphena 7
143. Fremdkörperextraktionen 18
a) Trachea 1
b) Bronchien 1
c) Oesophagus 1
d) Blase 1
e) aus Weichteilen des Rumpfes und der Extremitäten 14
144. Transplantationen nach Thiersch 15
145. Knochenplombierungen 2
146. Chlorzinkätzungen 6
147. Paraffin- u. Vasalininjektionen 7
148. Exstirpation tuberkulöser Drüsen 94
149. Kleinere Operationen (Excochleationen, Incisionen, Thermocauter. etc.) 357
150. Untersuchungen in Narkose 4

Unter allgemeiner Narkose wurden ausgeführt 1724 Operationen
mit lokaler Anästhesie 136
ohne Narkose 47

Narkosen-Tabelle.

Chloroform	1271
Morphium-Chloroform	102
Sauerstoff-Chloroform	71
Morphium-Sauerstoff-Chloroform	3
Aether	142
Aetherrausch	17
Chloroform-Aether	85
Morphium-Chloroform-Aether	15
Sauerstoff-Chloroform-Aether	6
Lokalanästhesie-Chloroform	8
Lokalanästhesie-Aether	2
Bromäthyl	1

Aus der Tabelle geht hervor, dass zwar in der überwiegenden Mehrzahl der Fälle noch immer das Chloroform, und zwar einfach

chemisch-reines Chloroform ebenso häufig wie Anschütz-Chloroform, zur Anwendung kam, daneben aber unausgesetzt Versuche gemacht wurden, die einfache Chloroformnarkose durch gemischte Narkose oder Aethernarkose zu ersetzen. Für die letztere ist fast ausschliesslich die Tropfmethode nach Witzel in Anwendung gekommen und hat sich namentlich bei Kindern sehr bewährt, die asphyktische Methode wurde fast nur beim Aetherrausch noch bevorzugt.

Die lokale Anästhesie kam in 146 Fällen zur Anwendung, also etwa 40 Mal weniger als im Vorjahre, wohl nicht deshalb, weil die Indikationen für dieselbe eingeschränkt wurden, sondern weil von grösseren Eingriffen, für die Lokalanästhesie hauptsächlich in Frage kommt, die Strumektomieen um 20 abgenommen haben und kleinere Eingriffe, für die sie geeignet ist, im Ganzen weniger ausgeführt wurden. In erster Linie war noch immer Schleich'sche Lösung im Gebrauch (93 Fälle), daneben wurden Versuche gemacht mit den moderneren Infiltrations-Anästheticis: Anästhesin, Adrenalin, Subkutin, und einige Male kamen schliesslich noch Cocain, Eucain, Chloraethyl und das Oberst'sche Verfahren in Anwendung. In 10 Fällen, bei denen die Operation mit lokaler Anästhesie begonnen war, musste im Verlauf derselben zur allgemeinen Narkose übergegangen werden.

Von ungünstigen Zufällen ereigneten sich schwere Synkope in zwei Fällen von Chloroformnarkose und schwere Asphyxie in zwei Fällen von Sauerstoff-Chloroformnarkose. Durch künstliche Respiration, Herzmassage, Excitantien gelang es, die Patientin am Leben zu erhalten. Zum tödlichen Ausgang kam es in einem Fall von Empyem, bei dem die Operation mit lokaler Anästhesie begonnen und unter leichter Aethernarkose fortgesetzt war. Da es sich nur um einen kurzen Eingriff handelte und demgemäss nur wenig Aether gegeben war, so bleibt dahingestellt wie weit die Schuld an dem unglücklichen Ausgang dem Narcoticum als solchem zugerechnet werden darf.

Nr. 463. W., 38 J. Vor 5 Jahren Pleuritis sin. Nach Puerperium vor 1/2 Jahr Abscess am Rücken links, Incision und Eiterentleerung. Seitdem Schmerzen und Husten. Linksseitiges abgesacktes Empyem. Unter Schleich'scher Anästhesie Freilegung der Rippe, beim Durchschneiden derselben heftige Schmerzen und deshalb Einleitung leichter Aethernarkose. Bei Abtasten der kleinen Empyemhöhle wird plötzlich Eintreten schweren Collapses bemerkt. Alle Wiederbelebungsversuche blieben erfolglos.

Gutachtenwesen.

Die Registrierung und Abgabe der Gutachten wurde nach den im Jahresbericht 1901 dargelegten Gesichtspunkten weitergeführt. Die Registrierung besorgte der zweite Assistenzarzt für die klinische Ambulanz.

Es wurden im Jahre 1903 im Ganzen 485 Gutachten eingefordert und abgegeben. Darunter waren 31 Obergutachten.

Die Gutachten entfallen auf folgende Behörden, Berufsgenossenschaften und Versicherungen.

Baugewerbe	90	Lebens- u. Unfallversicherung	12
Brauerei und Mälzerei	7	Leder	4
Binnenschiffahrt	1	Lagerei	6
Bekleidungsindustrie	2	Müllerei	7
Brennerei und Molkerei	3	Nahrungsmittel	3
Buchdruckerei	1	Ortskrankenkassen	3
Chemische Industrie	15	Papier	2
Diverse	8	Reichsversicherungsamt	11
Eisenbahnen	7	Schiedsgerichte	16
Eisen und Stahl	42	Schmiede	1
Feinmechanik	4	Staatsbehörden	38
Fleischerei	15	Steinbruch	33
Fuhrwerk	17	Tabak	10
Gas- und Wasserwerke	8	Textil	1
Holz	10	Tiefbau	22
Knappschaft	1	Töpferei	1
Landesversicherung Baden	18	Ziegelei	9
Land- und Forstwirtschaft	51	Zucker	4

Uebersicht über die Todesfälle des Jahres 1903.

(109 Fälle.)

(Zusammengestellt von Dr. Colmers.)

A. Verletzungen.

(9 Fälle: 7 M., 2 W., op. 1.)

1. Nr. 498. 30 j. Mann. † 16. II. 03. Pat. geriet unter die elektr. Bahn, soll geschleift worden sein, war bewusstlos, blutete aus Nase und linkem Ohr. Tonische Krämpfe, Puls 96, Atmung angestrengt. Suffusion der linken Augengegend und Protrusio bulbi. Zeichen von Drucksteigerung nicht vorhanden. Aderlass von 500 ccm. 2½ St. nach dem Unfall Exitus unter Lungenödem. — Klin. Diagn.: Schädelbasisfraktur. Commotio et Contusio cerebri. — A. D.: Schädelbasisfraktur. Multiple Zer-

trümmerungen von Gross- und Kleinhirn. Durariss in der rechten unteren Schädelgrube, Lungenödem und -Hyperämie. — Cysticerken des Herzens und des Gehirns. Taenia mediocanellata. Enteritis follicularis.

2. Nr. 1576. 4 j. Mädchen. † 22. VII. 03. Am 19. VII. Sturz aus dem 3. Stockwerk auf gepflasterten Hof. Bewusstlosigkeit. Blutung aus Nase und Mund. Erst Besserung des Allgemeinbefindens, dann plötzlich hohe Temperatursteigerung, grosse Unruhe. Exitus. — Klin. Diagn.: Schädelbasisfraktur. Kleine Stirnquetschwunde. — A. D.: Fraktur in der linken vorderen und mittleren Schädelgrube. Hämorrhagieen unter der Dura. Hyperämie der Lungen.

3. Nr. 2076. 51 j. Mann. † 5. X. 03. Vor 2 Tagen von einem Wagen herab gegen eine Mauer geschleudert, Blutung aus Nase und Ohren, Hämatom über dem rechten Auge. In komatösem Zustand in die Klinik verbracht, hohe Temperatur (41°), Cheyne-Stokes'sches Atmen, Exitus. — Klin. Diagn.: Commotio et compressio cerebri, schwere Schädelbasisfraktur, eitrige Meningitis. — A. D.: Fraktur in beiden vorderen und mittleren Schädelgruben, vornehmlich in den letzteren, mit zwei Querfissuren und Ausbruch eines Stückes aus der rechten Squama temporalis; Fissur beider Orbitaldächer. Zertrümmerung der linken Schläfenwindung, Quetschung des rechten Schläfenlappens, Hämatom der Konvexität des Gehirns zwischen harten und weichen Häuten. Fraktur der rechten 3. und 4. Rippe. Keine Meningitis.

4. Nr. 2271. 55 j. Frau. † 3. XI. 03. Morgens von der elektrischen Bahn überfahren; bewusstlos eingeliefert. Kleine Weichteilwunde am Schädel, starke Benommenheit, Lähmungen, Druckpuls; zeitweise Zuckungen im rechten Arm und Bein. Zuletzt drei Anfälle allgemeiner Krämpfe, abends Exitus. — Klin. Diagn.: Schädelbasisfraktur. — A. D.: Zwei grosse Fissuren in beiden hinteren Schädelgruben, hauptsächlich links. Dislokation des Atlas und Epistropheus nach hinten mit starker Lockerung des Bandapparates. Starke Hämatome im linken Schläfenlappen. Hämorrhagieen im Pons. Medulla oblongata nicht komprimiert.

5. Nr. 103. 23 j. Mann. † 16. V. 03. 24. X. 02 kam Pat. in eine Transmissionswelle und wurde mehrfach herumgeschleudert. Seitdem Behandlung in der chirurgischen Klinik. Wirbelfraktur in der Höhe des 2.—4. Brustwirbels mit Zerstörung des Rückenmarkes. Totale Paraplegie beider Beine. Sensibilitätslähmung bis zur Höhe des 4. Brustwirbels. In den Beinen wieder Gefühl für grobe Berührung. Hypästhesie der Arme. Cystitis und Pyelonephritis mit mehrfachen Fieberattaquen und Schüttelfrösten. — A. D.: Verschiebung des 6. Halswirbels, Kompression des Rückenmarkes; ausgedehnter Decubitus. Cystitis, Urethritis, Pyelitis, Pyelonephritis suppurativa. Septische Milz. Trübung der Leber. Bronchopneumonieen im rechten Unterlappen.

6. Nr. 1398. 32 j. Mann. † 25. VI. 03. In der Nacht vor dem Tode Sturz aus dem Fenster. Sehr anämisch eingeliefert. Blutiger Harn.

Naht eines 2 cm langen rechtsseitigen Blasenrisses; Peritoneum eröffnet, entleert blutiges Serum. Tamponade. Zunehmender Collaps. Exitus. Klin. Diagn.: Innere Blutung. Beckenfraktur mit Blasenruptur. Humerus-Ulnafraktur. (Milz-Nierenriss?) — A. D.: Beckenfraktur mit völliger Trennung der Ossa pubis in der Symphysenlinie, Lösung der Synostosis sacroiliaca rechts, Bruch des rechten Os pubis. Kein Blut in der Bauchhöhle. Milz, Niere, Leber intakt. Blasennaht sufficient.

7. Nr. 873. 54 j. Mann. † 17. IV. 03. Am 17. IV. Sturz vom Baugerüst aus 5 m Höhe. Pulslos und anämisch ohne nachweisbare Verletzung eingeliefert. Tod nach 7 Stunden. — A. D.: Ruptur des rechten Ventrikels. Hämopericard. Anämie. Geringe Kontusion und Anämie des Gehirns.

8. Nr. 827. 15 j. Junge. † 15. III. 03. Kl. Diagn.: Verbrennung dritten Grades beider Oberschenkel und der Unterbauchgegend infolge Inbrandgeratens wachsbeklebten Schurzes. Am 3. Tage Hämorrhagieen und blutiges Erbrechen. Exitus. Sektion, gerichtlich, ergab an Veränderungen innerer Organe schwere Lungenphthise.

9. Nr. 1211. 6 j. Knabe, † 31. V. 03. Verbrennung II. und III. Grades an Kopf, Rumpf und Extremitäten infolge Explosion einer Petroleumlampe. Geringe Erholung im Dauerbad. Nach einer Stunde plötzlich Erbrechen, Collaps, Exitus. — A. D.: Thrombose der Hautvenen an den Oberschenkeln. Hämorrhagische Nephritis. Follikulärer Darmkatarrh.

B. Akute Infektionen.

(11 Fälle: 8 M., 3 W., op. 11.)

10. Nr. 693. ½ j. Mädchen. † 26. III. 03. Klin. Diagn.: Paraartikulärer Abscess am r. Knie. Erbrechen, Durchfälle; Pneumonie. — A. D.: Lobuläre Pneumonie beider Unterlappen und des r. Mittellappens. Lungenödem. Enteritis follicul. chron., Gastritis. Bursitis purul. a. r. Knie mit Senkungen und Fisteln am Unterschenkel; Gelenk frei.

11. Nr. 584. 50 j. Frau. † 27. III. 03. Mitte Februar Einstechen einer Stopfnadel in die Hand. Im Anschluss daran Vorderarmphlegmone. Ausgedehnte Spaltungen. Dauerndes Fieber, zunehmende Verschlechterung, Benommenheit. 17. III. Amputatio humeri. Cystitis, Pyelitis, Sepsis. In den letzten Wochen Nackensteifigkeit (Meningitis?). — A. D.: Purulente Osteomyelitis mit vollständiger Einschmelzung des Körpers des 4. Halswirbels. Cirkumskripter Durchbruch in den Wirbelkanal, ausgedehnte prävertebrale Eiterung bis ins Mediastinum. Kleinste Eiterherde in den Nieren; Cystitis purulenta. Septischer Milztumor. Bronchopneumonie, Lungenödem.

12. Nr. 30. 385. 50 j. Mann. † 30. III. 03. Seit 2 Jahren Schmerzen und Schwellung im l. Knie. November 02 Resektion. Zunächst glatte Heilung; später Abscesse und Fistelbildung. 7. III. Amputatio femoris.

vom 6. Tage an Fieber, Jauchung der Wunde. 26. III. Exartikulation im Hüftgelenk, Entleerung grosser Abscesse. Zunehmender Verfall. Exitus. — A. D.: Grosse eitrig-schmierig belegte Exartikulationswunde des Hüftgelenks. Nirgends Retentionen. Lobuläre Pneumonie beider Unterlappen mit Hypostase. Nephritis. Sepsis.

13. Nr. 1037. 16 j. Junge. † 8. V. 03. Am 30. IV. Pistolenschuss in den linken Zeigefinger. Zunächst keine Komplikation. Am 6. IV. bemerkte Pat., dass er den Mund nur noch langsam öffnen konnte. Am 7. V. Nackenstarre, erhöhte Reflexe, typischer Gesichtsausdruck. 8. V. morgens starke Krämpfe, Erstickungsanfälle, Tracheotomie, künstliche Atmung. 2+50 A. S. Behring durch Lumbalpunktion. Morphium, Opium, Kochsalz subkutan. — Klin. Diagn.: Tetanus traumaticus nach Pistolenschussverletzung am linken Zeigefinger. — A. D.: Hyperämie des Gehirns, Rückenmarks, Nieren und Leber. Hämorrhagieen in Epi-, Myo- und Endocard. Pleuritis adhaesiva chron. dextr. Oedem der Lungen.

14. Nr. 1315. 58 j. Mann. † 18. VI. 03. Aufnahme 14. VI. 14 Tage vorher angeblich Verletzung eines Fingers mit Pfriemen, 3 Tage später Incision. Hohes Fieber; ausgiebige Incisionen finden keinen Eiter. Somnolenz, Icterus, Delirien. Amputation des linken Armes. Bald darauf Exitus. — Klin. Diagn.: Sepsis. — A. D.: Metastatische Abscesse in den Lungen und Nieren. Septischer Milztumor, Pleuritis fibrinosa et haemorrhagica utriusq. lat. Nephritis parenchymatosa.

15. Nr. 1454. 3 j. Knabe. † 22. VII. 03. Vor 8 Wochen Pneumonia, im Anschluss daran r. Empyem. 8. VII. Rippenresektion, Entleerung von 750 ccm Eiter. In den ersten Tagen fieberfrei, dann hohes Fieber, septische Symptome. — A. D.: Empyem rechts. Völlige Atelektase der r. Lunge. Bronchitis. Milztumor. Gastritis.

16. Nr. 1638. 6 j. Knabe. † 9. VIII. 03. Am 15. VII. Verletzung des Fusses beim Baden, 19. VII. Schmerzhaftigkeit, daran anschliessend Fieber und Schwellung des linken Oberschenkels. 27. VII. Aufnahme in hochseptischem Zustand. Breite Aufmeisselung des linken Femur, anfangs Erholung, dann jedoch bald Metastasen an der rechten Hand und auf dem Rücken; auf der rechten Lunge an verschiedenen Stellen Bronchialatmen, Herzschwäche, Exitus. — Klin. Diagn.: Osteomyelitis femor. sin. mit Metastasen. — A. D.: Abscesse in den Lungen und den Nieren. Durchbruch eines Abscesses in die Pulmonalis. Pericarditis purulenta.

17. Nr. 1260. 18 j. Mädchen. † 13. VIII. 03. Februar 1903 Panaritium am rechten Mittelfinger; im Anschluss daran Metastase am äusseren Knöchel, Caries tali et calcanei. 22. V. Resektion des Calcaneus. 18. VI. Resektion des rechten Fusses. Gangrän des Fusses. 21. VI. Amputatio cruris. 11. VII. Staphylokokken und Streptokokken im Blut, zunehmende Kachexie, Atemnot, Krampfanfälle, Exitus. — Klin. Diagn.: Pyämie. — A. D.: Morbus Addisonii, Tuberkulose beider Nebennieren. Miliartub. der Lungen, Pleura, Milz, Leber und des Peritoneum, Tub. der retroperito-

nealen Lymphdrüsen, Tuberkel im Gehirn. Pneunomie im rechten Oberlappen, Pleuritis adhaesiva. Parenchymatöse Nephritis. Abscess am rechten Oberschenkel.

18. Nr. 1721. 14½j. Junge. † 17. VIII. 03. Am 6. VIII. nach Kratzeffekt der linken Nasenseite. Erysipel. 11. VIII. Aufnahme, Status septicus, Erysipelas faciei, Furunkel unter dem linken Auge. Punktion doppelseitiger seröser Pleuritis. 13. VIII. blutig-jauchige Flüssigkeit in der rechten Pleurahöhle. 15. VIII. Punktion ergiebt doppelseitiges Empyem. Grosse Unruhe, Herzschwäche, Exitus. — A. D.: Sepsis, doppelseitiges Empyem, Pericarditis suppurativa. Abscesse in Nieren und Leber. Septischer Milztumor. Hämorrhagieen der weichen Hirnhäute.

19. Nr. 2060. 18j. Mann. † 19. XI. 03. 1. X. 03 Aufnahme wegen Osteomyelitis des rechten Femur; Incision, Drainage. Ascites, erbsenfarbene Stühle. 16. XI. beim Verbandwechsel starke arterielle Blutung: Unterbindung der Art. und Vena femor. Zunehmende Schwäche, Cirkulation am Bein bis zum Tode erhalten. — A. D.: Ostoemyelitis des rechten Femur, eitrige Gonitis, Pericarditis serofibrinosa, Peritonitis serofibrinosa, Pleuritis adhaesiva, Nephritis parench.

20. Nr. 2152. 49j. Mann. † 15. X. 03. Am 12. X. Messerstich ins rechte Handgelenk. Aufnahme am 14. X. im Zustande starker Sepsis. Sofortige Amputation des rechten Vorderarms. — A. D.: Starke Fäulnis, septischer Milztumor, embolische Abscesse der Nieren.

C. Tuberkulosen.

(17 Fälle: 12 M., 5 W., op. 13.)

a) der Knochen:

21. Nr. 432. 52j. Frau. † 27. II. 03. 1901 linksseitige Lungen- und Rippenfellentzündung. Seither Husten und Auswurf. Seit 4 Jahren Beschwerden im linken Knie; seit 1 Jahr Kontraktur desselben. Extensionsverband erzielt teilweise Streckung. In der Nacht zum 27. II. Hämoptoe. Exitus. — Klin. Diagn.: Phthisis pulmonum. Gonitis tubercul. sin. — A. D.: Pleuritis adhaes. chron. dupl. Tuberkulöse Infiltration mit gänseeigrosser von frischem Blute angefüllter Caverne im l. Oberlappen und mit miliaren Tuberkeln; Oedem der Unterlappen. Tuberkulöse Infiltration des r. Ober- und Mittellappens. Tuberkulöse Darmgeschwüre. Nephritis chron. interstitialis. Gonitis tuberc. sin.

22. Nr. 405. 35j. Frau. † 1. III. 03. Seit 1901 im Herbst Kreuzschmerzen und Schwellung in der Leistengegend; in letzter Zeit rascher Verfall. Aufnahme 3. II. 03. Incision der Abscesse. Tod an Erschöpfung. — Klin. Diagn.: Tuberkulöse Senkungsabscesse in der Leistengegend. Caries des Os sacrum? Phthisis pulmonum. — A. D.: Tuberkulöse Periostitis der Vorderseite des Sacralwirbel, Periostitis und teilweise Caries des 4. und 5. Lendenwirbels. Tuberkulöse Infiltration mit miliaren Tu-

berkeln des rechten Ober- und Mittel- sowie des linken Unterlappens, alter fibröser Herd im linken Oberlappen. Kleine Cavernen des rechten Ober- und Mittellappens.

23. Nr. 106. 16 j. Junge. † 1. III. 03. Seit frühester Jugend Drüsenschwellungen. Seit Anfang September 02 Schmerzen am Becken und Fieber. 2 malige Operation, Spaltung der Senkungsabscesse. Zunehmende Kachexie. Albumen im Urin. Exitus an Collaps. — Klin. Diagn.: Wirbelcaries und Psoasabscess. — A. D.: Caries der Wirbelsäule; verjauchte, ausgedehnteste Senkungsabscesse. Thrombose der Vena cava und ihrer unteren Aeste. Myodegeneratio, Fettleber, Fettniere, Milztumor.

24. Nr. 526. 39 j. Frau. † 21. III. 03. Seit 1 Jahr Schwellung des r. Knies, Januar 03 Punktion, später Incision. 20. II. Aufnahme mit jauchiger Gonitis in sehr elendem Zustande. Amputation, anfangs verweigert, erst am 2. III. wegen Blutung aus der Art. poplitea. Kachexie, Exitus. — A. D.: Allgemeine Tuberkulose. Cavernenbildung in beiden Lungen, Bronchopneumonie. Jauchung des Amputationsstumpfes. Decubitus des r. Trochanters mit jauchigen Senkungsabscessen, des Kreuzbeins mit Arrosion des Knochens. Gonitis tbc. sin. mit Synovialfungus.

25. Nr. 1242. 10 Mon. a. Knabe. † 27. VI. 03. — Klin. Diagn.: Fungus des l. Fussgelenks (vor 3 Wochen operiert). Enteritis. Dauernd hohes Fieber. Verfall. Exitus. — A. D.: Submiliare Tuberkulose der Lungen und der Milz. Enteritis.

26. Nr. 1789. 44 j. Mann. † 9. IX. 03. Angeblich seit Juni 03 krank. Wegen Senkungsabscessen wiederholt incidiert, dauerndes Fieber, zunehmende Schwäche, Exitus. — Klin. Diagn.: Beckencaries mit Eitersenkungen und Decubitus. — A. D.: Caries der Proc. lat. und Körper des 12. Brust- und 1.—3. Lendenwirbels. Grosse Psoasabscesse mit Senkungen längs der Oberschenkel und nach hinten unter die Adduktoren. Arrosion des linken Sitzbeins, käsige Einschmelzung der retroperitonealen Drüsen. Pleuritis tuberc. Bronchopneumonie.

27. Nr. 459. 24 j. Mann. † 15. IX. 03. Februar 02 schwere Erkrankung (Typhus?). April 02 Spaltung eines Bauchdeckenabscesses (Kultur steril). Februar 03 Incision eines grossen anscheinend tuberkulösen rechtsseitigen Ileocoecalabscesses. Caries des Darmbeins. März 03 Resektion der erkrankten Partien, 19. VIII. Blut im Urin, zunehmende Niereninsufficienz, Exitus. — Klin. Diagn.: Akute Nephritis. Beckencaries. — A. D.: Amyloid von Leber, Niere, Milz und Darm, tuberkulöse Geschwüre im Ileum, tub. Herd der linken Lungenspitze. Tub. der Mesenterialdrüsen.

28. Nr. 2071. 78 j. Frau. † 30. 03. Seit einem Jahre bettlägerig. Anamnese nicht zu erheben; eingeliefert wegen Decubitus und Unreinlichkeit. — Klin. Diagn.: Spondylitis, Parese beider Beine, Incontinentia alvi et urinae, Decubitus am Sacrum, beginnender Decubitus über dem Gibbus, Blasenkatarrh, Bronchitis. — A. D.: Spondylitis mit Fungus in

der Höhe des 7. Brustwirbels. Fibrome der Pleuren, Bronchopneumonie des rechten Unterlappens, Hypernephrome in den Nieren, Pyelonephritis mit Abscessbildung der Nieren. Cystitis.

29. Nr. 2118. 4j. Mädchen. † 12. XI. 03. Vor zwei Jahren Beginn der Erkrankung mit Caries des linken Oberkiefers. 12. XI. Spaltung einer Infiltration am harten Gaumen und Freilegung einer grossen Perforation. Ende Oktober Otitis media acuta dextra, Paracentese, dauernd hohes Fieber, Blutungen aus Mund und Nase, blutige Diarrhöen, zunehmende Entkräftung, Exitus. — A. D.: Obstruierender Thrombus des Sinus transversus, eitriges Infiltrat der rechten Duraflächen, dem Sinus entsprechend, Perforation des Gaumens, Empyem der Highmorshöhlen, Membranen im Kehlkopf und der Trachea, bronchopneumonische Herde in den Unterlappen, Bronchiektasieen mit Verkalkung.

b) der anderen Organe:

30. Nr. 476. 59j. Mann. † 17. II. 03. Vor 5 Wochen angeblich Lungenentzündung. Seit 14 Tagen Schwellung am Halse und Erbrechen galliger Massen. Moribund eingeliefert. Incision der Abscesse. Exitus an Herzschwäche. — Klin. Diagn.: Tuberkulöse Drüsenabscesse am Kieferwinkel beiderseits. Lungentuberkulose. Myocarditis, Arteriosklerose. — A. D.: Gangränescierende Lymphdrüsenentzündung der Jugular- und Maxillardrüsen. Gangränescierende Pneumonie mit Cavernenbildung im rechten Oberlappen. Bronchitis, Emphysem, Pleuritis circumscripta dextra. Pericarditis et Myocarditis fibrosa, Myodegeneratio, Arteriosklerose, Schrumpfniere.

31. Nr. 323. 53j. Mann. † 11. III. 03. Seit December 1902 Schluckbeschwerden. Epiglottis verdickt mit unebener geschwüriger Oberfläche. Exstirpation der Epiglottis, Tracheotomia superior, Eröffnung des Pharynx. Exitus an Herzschwäche. — Klin. Diagn.: Kehlkopftuberkulose, Drüsentuberkulose. — A. D.: Tuberkulose des Kehlkopfs, tuberkulöse Infiltration beider Lungen mit Cavernen der Oberlappen; pneumonische Herde der Unterlappen. Dilatatio und Myodegeneratio cordis. Tuberkulöse Darmgeschwüre. Verkäsung der Hals- und Mesenterialdrüsen.

32. Nr. 483. 16j. Junge. † 12. III. 03. Im Frühjahr 1902 unklare Erkrankung, angeblich mit Krampfanfällen. Seit 14 Monaten Kniesschwellungen beiderseits. Allmähliche Verschlechterung. Aufnahme in die medicin. Klinik, wo sich Abscesse im l. Knie, l. Vorderarm und r. Wange entwickelten. 28. I. Krampfanfälle mit Zungenbiss, Zwangslage auf rechter Seite. 14. II. Aufnahme in die chir. Klinik. Trotz Spaltung der Abscesse kein Fieberabfall. In den letzten 14 Tagen meningitische Erscheinungen. Zeitweise Giemen auf den Lungen. Unklarer Herd im l. Augenhintergrund. Alte Perforation am l. Trommelfell. — A. D.: Miliartuberkulose sämtlicher Organe ausgehend von verkästen Bronchialdrüsen, Meningitis tuberculosa; tuberkulöses Magengeschwür, Magenblutung; tuberkulöse Darmgeschwüre. Synovitis tub. genu.

33. Nr. 655. 52j. Mann. † 20. III. 03. Hochgradige Lungentuberkulose, Analfisteloperation verweigert. — A. D.: Tuberculosis pulmon. utriusque. Darmtuberkulose, Perforation eines Ulcus, jauchig eiterige Peritonitis. Paranale Fistel. Schrumpfniere. Myodegeneratio.

34. Nr. 932. 24j. Mann. † 28. V. 03. Phthisis florida. Hernia inguinalis dextra. Operation der Hernie wegen der Phthise wiederholt verschoben. Am 8. V. Incarceration, Herniotomie in Lokalanästhesie. Zunehmende Kachexie, Exitus. — A. D.: Tuberculosis pulmonum. Caverne im l. Oberlappen. Disseminierte Tuberkulose der Lungen, Pleuren, Zwerchfell, Leber und Milz. Tuberkulose der retromediastinalen, mesenterialen, retroperitonealen und portalen Lymphdrüsen, Milztumor. Keine Darmtuberkulose. Adhäsion von Darmschlingen an die Regio inguinalis dextra. Operationsnarbe einer operierten Hernia inguinalis dextra mit zwei Geschwüren.

35. Nr. 962. 65j. Mann. † 1. VI. 03. Am 28. IV. eingeliefert mit Urinverhaltung. Nach mehreren vergeblichen Versuchen, den Katheter einzuführen, Entleerung von stinkendem Eiter. Die Operation am 21. V. zeigt einen Abscess, in dem der mittlere und linke Prostatalappen vollkommen sequestriert lagen. Drainage der Blase. 27. V. Wieder Fieber. Hodenanschwellung. 29. V. Incision des Hodenabscesses, Castration. Lungenödem, Herzarythmie, Exitus. — Klin. Diagn.: Prostatitis dissecans. Tuberculosis pulmonum. — A. D.: Aeltere Lungentuberkulose. Käsige Infiltration beider Spitzen, Caverne in der rechten Spitze. Pleuraadhäsionen beiderseits. Genitaltuberkulose: Orchitis, Epididymitis, Deferentitis tuberculosa, Abscesse beiderseits subperitoneal am Verlauf des Vas deferens über die Linea innominata. Miliare Tuberkel zerstreut auf dem Peritoneum des kleinen Beckens, hämorrhagisch infiltrierte kleine Balkenblase, Status post Boutonnière. Grosse Höhle zwischen Blase und Rectum. Lebercirrhose und Schrumpfniere mässigen Grades; geringe Coronarsklerose. Myocarditis, eitrige Bronchitis, Emphysem, Lungenödem.

36. Nr. 2196. 34j. Mann. † 22. X. 03. Seit 20. VIII. wegen Phthise in der medicinischen Klinik; wegen dyspnoischer Anfälle zur eventuellen Tracheotomie am 21. X. auf die chir. Abteilung verlegt; plötzlicher Exitus, ohne erhebliche Dyspnoe im Collaps. — A. D.: Tuberkulose der Lungen, des Darms, der Nieren, der Leber, des Kehlkopfes, Cystitis.

37. Nr. 1662. 33j. Mann. † 21. VIII. 03. Vor einigen Monaten epileptische Anfälle, in letzter Zeit häufiger, immer rechts beginnend. Links Stauungspapille, Abducenslähmung. 10. VIII. Trepanation über dem linken Schläfenlappen, Dura verdickt, an der Innenseite ca. 1 cm dicke käsige Geschwulstmassen, auf die Rindensubstanz übergreifend. Sechs Tage p. op. Wiederbeginn der Anfälle, in den letzten beiden Tagen hohes Fieber. — Klin. Diagn.: Epilepsie, Meningitis tuberculosa, Tumor des linken Schläfenlappens. — A. D.: Oberflächlicher vereiterter Herd

des linken Stirn- und Schläfenlappens (Tuberkel?), keine Meningitis.

D. Tumoren.

(17 Fälle: 15 M., 2 W., op. 16.)

38. Nr. 764. 61j. Mann. † 3. IV. 03. Seit 1 Jahr Lippencarcinom. 1. IV. 03 glatte Operation ohne Zwischenfall in Chloroformnarkose. Abends gesteigerte Atemfrequenz, Fieber. L. H. U. Dämpfung. Exitus an Herzschwäche. A. D.: Myodegeneratio, Ekchymosen unterm Pericard. Hypostase beider Unterlappen, beginnende Pneumonie links.

39. Nr. 170. 57j. Mann. † 8. I. 03. Vor 2 Jahren Trauma. Okt. 1902 Zahnschmerzen, durch Extraktion gebessert, aber bald wiedergekehrt. Abscessbildung unter dem rechten Auge. Bei der Operation am 3. I. 03 zeigt sich ein maligner Tumor, der in die Orbita durchgebrochen ist. Oberkieferresektion sowie Exenteratio orbitae. Thermokauterisation der Höhle. Vom 2. Tage p. o. ab Benommenheit. Keine meningitischen Symptome. Urin eiweisshaltig. Exitus unter Lungenödem. — Klin. Diagn.: Carcinom des r. Oberkiefers. Lungenödem. (Aspirationspneumonie?) Nephritis. — A. D.: Eitrige Meningitis, Myodegeneratio cordis, Endarteriitische Coronararterien, eitrige Bronchitis und pneumonischer Herd des rechten Unterlappens. Oedem der übrigen Lunge. Nephritis chron. interstitialis.

40. Nr. 634. 45j. Mann. † 16. III. 03. Seit 8 Jahren Diabetes. Seit längerer Zeit Schluckbeschwerden. Untersuchung ergiebt Carc. pharyngis. Operation 11. III. 03 mit Schnitt am vorderen Rand des r. Kopfnickers. In der folgenden Nacht Nachblutung; Tamponade und Tracheotomie. 16. III. Erneute Nachblutung aus der Art. thyreoidea sup., Ligatur des Gefässes. Exitus nach 3 Stunden im Collaps. — A. D.: Oedem des Introitus laryngis. Allgemeine Anämie. Bronchopneumonische Herde beiderseits; Emphysem, Oedem, Hypostase der Lungen. Fettinfiltration und Stauung der Leber. Trübung der Nieren. Pancreasnekrosen.

41. Nr. 2336. 2406. 56j. Mann. † 6. XII. 03. Seit Sept. 1903 angeblich zunehmende Schluck- und Atembeschwerden. Wegen Pharynxcarcinom mit Stenose des Kehlkopfs 27. XI. Tracheotomie, Gangrän der Wunde. 5. XII. Gastrostomie, Tod an Inanition und Herzschwäche. — A. D.: Carcinoma pharyngis, Stenosis aditus oesophagi et laryngis. Wucherung in die rechte Nasenhöhle, Lymphdrüsenmetastasen. Bronchitis, Bronchopneumonie beiderseits, Epithelcysten des Oesophagus, kleines Papillom des Oesophagus.

42. Nr. 474. 56j. Mann. † 17. III. 03. Seit Anfangs Januar 1903 Schluckbeschwerden; zuletzt nur noch flüssige Nahrung. Drüsen an beiden Halsseiten. Erstickungsanfälle; Sondieren unmöglich. Zuerst Tracheotomie, später Excochleation einiger Drüsen links. Zwei Schlaganfälle mit rechtsseitiger Hemiplegie. Nachblutung. — Klin. Diagn.: Carcinoma oesophagi mit Drüsenmetastasen am Halse. Gehirnembolieen.

— A. D.: Carcinom des linken Sinus pyriformis und Oesophagus bis zum Kehlkopfende mit Zerfall und Nekrosen. Arrosion und Thrombose der l. Art. carotis. Eitrig zerfallene Drüsen zu beiden Seiten des Halses. Alte tuberkulöse fibröse Herde in beiden Lungenspitzen. Pneumonische Herde. Weisse Erweichung der l. Gehirnhemisphäre durch Embolie der Art. fossae Sylvii.

43. No. 1304. 34j. Mann. † 18. VI. 03. Juli 1902 Sturz; seither Schmerzen am Rücken. Oktober 1902 Beginn von Schluckbeschwerden, Abmagerung. 4. VI. 03 Sondierung nicht möglich. Oesophagoskopisch Vorwölbung, scheinbar Eiter aus l. Fistel sickernd. Vermehrte Dämpfung, der Leber und vorderem Mediastinum entsprechend. 14. VI. Operation Resektion der 4.—7. Rippe mit Sternalabschnitt. Leber punktiert, kein Eiter, Pleura, Pericard frei. 24 Stunden p. op. Beginn von Bewusstlosigkeit. — A. D.: Carcinoma oesophagi exulcerans mit Uebergreifen auf die Cardia und mit periösophagitischen Abscessen oberhalb des Zwerchfells. Grosse Metastase in der Bursa omentalis, mit Leber und Magen verwachsen.

44. Nr. 1670. 73j. Mann. † 4. VIII. 03. Seit längerer Zeit Schluckbeschwerden und Abmagerung. Gastrostomie in Lokalanästhesie. Nach gut verbrachter Nacht unter rasch sich entwickelndem Lungenödem Exitus. — Klin. Diagn.: Carcinoma oesophagi, 35 cm hinter der Zahnreihe. — A. D.: Cirkuläres wenig ulceriertes eigrosses Oesophaguscarcinom, in der Höhe der Bifurkation; trichterförmige Verengerung, für dünne Bougie durchgängig. Vollkommener Abschluss durch, dem Krater aufliegende Kirschkerne bewirkt. Verwachsung mit der Aorta, Lungenödem, Myodegeneratio.

45. Nr. 1542. 57j. Mann. † 3. IX. 03. Seit April 1903. Zunehmende Stenose des Oesophagus, deshalb Ende Juli Gastrostomie, allmählich Insufficienz der Magenfistel. Vor einem Monat Jejunostomie, Zunahme der Kachexie, Exitus. — Klin. Diagn.: Carcinoma oesophagi, auf den Magen übergreifend. — A. D.: Carcinom ringförmig, 10 cm oberhalb der Cardia. Pleuritis adhaesiva.

46. Nr. 2295. 46j. Frau. † 17. XI. 03. Seit Jahren Drang zum Wasserlassen; seit Juli 1903 Schmerzen beim Urinieren; seit Oktober 1903 bedeutende Verschlechterung, zuletzt anfallsweise auftretende Schmerzen im Unterleibe. Ueber der Symphyse bis zum Nabel reichend ein unregelmässig gestalteter Tumor, namentlich links. Seit 4. XI. 03 Blasenscheidenmastdarmfistel, Kotabscess oberhalb des Tumors und unterhalb des Nabels. 7. X. 03 Aufnahme, Spaltung des Kotabscesses. Verdacht auf Actinomykose mikrosk. nicht bestätigt. Zunehmender Meteorismus, Erbrechen, Herzschwäche, Exitus. — A. D.: Carcinoma flexurae sigmoideae, mit Stenose des Colon, kontinuierliche Fortsetzung des Tumors ins Beckenbindegewebe, Durchbruch in die Blase, Blasenfistel. Präperitonealer und intermuskulöser Kotabscess, mit dem zerfallenden Tumor kommuni-

cierend. Phlebitis purulenta der Vena mesent. inf. Peritonitis purul. diffusa, septische Milz, Metastasen in der Leber, Thromben (carcinomatös?) in kleinen Pfortaderästen.

47. Nr. 2223. 58j. Mann. † 10. XI. 03. Rectumresektion am 30. X. 03 wegen Carcinom und Anlegung eines Anus praeternaturalis; am 4. Tage Auftreten von Nekrosen im Mesorectum und in der Bauchhaut mit leichten septischen Erscheinungen; eitrige Bronchitis, zuletzt höheres Fieber, Herzschwäche, Atemnot, Exitus im Collaps. — A. D.: Eitrige Peritonitis, eitrige Bronchitis und Bronchopneumonie mit beginnender Gangrän, besonders in der rechten Lunge. Septischer Milztumor.

48. Nr. 1923. 1531. 53j. Mann. † 24. IX. 03. Seit einem Jahr Blutungen aus dem Mastdarm, 14. VII. Aufnahme mit inoperablem Ca. recti, damals Colostomie. 10. IX. Wiederaufnahme. Tumor beweglicher, Resectio recti, im Anschluss an die Operation Jauchung der Wundhöhle, Exitus. — A. D.: Carcinoma recti mit Verjauchung, Pleuritis adhaesiva. Milztumor, Lebercirrhose.

49. Nr. 2347. 66j. Mann. † 21. XII. 03. Vor 6 Jahren Typhus, im Anschluss daran Blasenbeschwerden. Seit 6 Wochen wieder zunehmende Schmerzen in der Harnröhre und der Blase, 14. XI. Aufnahme. Diagnose: maligner Tumor der Harnblase. 24. XI. Sectio alta, Exstirpation des Tumors und Kauterisation. 4. XII. Blasenfistel, aus der sich 11. XII. nekrotische Fetzen entleeren. Septische Erscheinungen, zunehmende Verschlimmerung, Exitus. — Klin. Diagn.: Sepsis im Anschluss an Nekrose einer carcinomatösen Harnblase. — A. D.: Eitrige Cystitis, Pyelonephritis purulenta (diphtherica). Eitrige Entzündung und Dilatation der Ureteren.

50. Nr. 313. 61j. Mann. † 17. III. 03. Seit 2 Jahren Schmerzen im Mastdarm, seit $^1/_2$ Jahr Beschwerden beim Wasserlassen. Prostata hypertrophisch gegen Rectum vorgewölbt, an einer Stelle mit Mastdarmschleimhaut verwachsen. 4. II. 03 Prostatectomie, dabei grosser Defekt der Blase und Verletzung des Rectum. Anfangs günstiger, fieberloser Verlauf, später Fieber und häufige Schüttelfröste. Zunehmende Entkräftung, Decubitus; Exitus. — A. D.: Eitrige Cystitis, Ureteritis und Pyelitis; parenchymatöse Nephritis mit multiplen Abscessen beider Nieren. Emphysem der Lungen, eitrige Bronchitis; Embolie eines kleinen Pulmonalastes der rechten Lunge.

51. Nr. 1615. 59j. Mann. † 23. IX. 03. Seit Jahren anfallsweise Nierenkoliken; Blutabgang. 27. VII. Incision der linken Niere, kein Stein gefunden; schwere wochenlange Blutungen, dann Entwicklung chronisch-urämischen Zustandes, Exitus. — Klin. Diagn.: Doppelseitige Nephritis, rechts Verdacht auf Stein. Myocarditis, Ascites, Anasarka. Hydrothorax, diffuse Bronchitis. — A. D.: Hypernephrom der rechten Niere, Abscess in der linken Niere, Nephritis parenchymatosa, Milztumor, Lebercirrhose, Pleuritis fibrinosa et exsudat. Hydropericard.

52. Nr. 931. 50j. Mann. † 9. VI. 03. 29. VIII. 01. Exstirpation eines gänseeigrossen l. Parotistumors, der seit etwa 6 Jahren bestand. 20. VI. 02. Operation eines faustgrossen Recidivs, Resektion des Unterkiefers. Seit November 1902 Lokalrecidiv, später Metastasen. In letzter Zeit Erscheinungen seitens des Gehirns, grosse Unruhe, zeitweise Somnolenz; zunehmende Benommenheit, Exitus. — Klin. Diagn.: Recidiv eines Mischtumors der l. Parotis. Metastasen im Gehirn und in Orbitae, Rippen, Leber. — A. D.: Wucherung des Recidivs retropharyngeal und in den Gaumen. Durchbruch durch die Schädelbasis, Einbruch in die Orbitae. Dissemination miliarer Metastasen auf die Pia mater. Metastatische Tumoren der Lungen, der bronchialen und retromediastinalen Drüsen, des Sternums, der Rippen, der Leber, der Lymphwege, des Abdomens, der Nieren und der Nebennieren. Bronchopneumonie.

53. Nr. 1528. 14j. Mädchen. † 22. VII. 03. Seit Mitte Juni Beginn einer Geschwulst der linken Halsseite, die rasches Wachstum zeigt. 13. VII. Aufnahme. Ueber l. Lunge Schallverkürzung, Kehlkopf nach rechts verdrängt. Achseldrüseninfiltration. Carotispuls links nicht zu fühlen, Radialpuls deutlich abgeschwächt; beg. Parästhesieen der l. Hand. Blutveränderung nicht nachweisbar. Sehr rasches Wachstum der Geschwulst. Zunehmende Atemnot. Tod an Kohlensäureintoxikation. — Klin. Diagn.: Lymphosarkom des Halses und Mediastinums. — A. D.: idem. Verwachsung der rechten Lunge mit dem Tumor. Kompression der Lungen. Pleuritis exsudativa beiderseits. Kleine Metastasen in Pleura und Lunge. Kompression der linken A. carotis durch den Tumor.

54. Nr. 1444. 47j. Mann. † 7. VII. 03. Seit 1/4 Jahr schmerzlose Anschwellung der linken Halsseite; seit einigen Wochen daneben einige kleine Drüsen fühlbar, desgleichen auf der rechten Seite. Keine erhebliche Kachexie. 6. VII. Operation ohne beträchtlichen Blutverlust. Befinden zunächst gut, Abends Schwächerwerden des Pulses. Kochsalzinfusion. Exitus unter zunehmender Dyspnoe. — Klin. Diagn.: Lymphosarcoma colli sin. Exstirpation. Resectio venae jugularis. Ligatur des Ductus thoracicus. — A. D.: Lymphosarkom der Mediastinal- und Bronchialdrüsen, der Milz, der Drüsen am Pankreasschwanz, Trübung der Nieren. Verfettung der Wand der Coronariae.

E. Erkrankungen der Bauchorgane

(einschliesslich der Herniotomieen).

(41 Fälle: 27 M., 14 W., op. 39.)

Entzündungen.

55. Nr. 502. 32j. Mann. † 25. II. 03. Seit ca. 8 Jahren erschwertes Schlucken, in den letzten Monaten verschlimmert, seit ca. 14 Tagen Nahrungsaufnahme fast unmöglich. Hochgradige Abmagerung. 19. II. Gastrotomie nach Marwedel. Fistel in den ersten Tagen suffi-

cient. Am 4. Tage Delirien, grosse Unruhe. Zunächst partielles Abreissen des Magens, Tamponade. Durch Ausreissen des Gummirohres Insufficienz der Fistel. Allmählich völlige Lösung des Magens; Peritonitis. — A. D.: Oesophagitis purulenta. Dilatation des Oesophagus zwischen Bifurkation der Trachea und Cardia; Traktionsdivertikel des Oesophagus. Cardia frei durchgängig. Lungengangrän (l. Oberlappen). Lokale eitrige Peritonitis um die Operationswunde, keine allgemeine Peritonitis.

56. Nr. 1028. 42j. Frau. †4. VI. 03. Seit 3 Jahren Magenschmerzen, seit November 1902 oft Erbrechen, rasche Abmagerung, wiederholt Hämatemesis. 11. V. Gastroenterostomie. 16. V. Hämatemesis, starke Anämie. 26. V. Zunahme der Anämie, blutige Stühle, zunehmende Schwäche. Collaps. Exitus. — Klin. Diagn.: Ulcus ventriculi, mit Stenosis pylori; allgem. Anämie. — A. D.: idem.

57. Nr. 33. 60j. Mann. † 1. II. 03. 14. XI. 02 Incision eines perityphlitischen Abscesses. 2. XII. 02 Resektion des Proc. vermif., Uebernähung von 2 Ileumeinrissen, jedoch erfolglos. 8. I. 03 Resektion der die Fisteln tragenden Ileumschlinge, Enteroanastomose zwischen Ileum und Coecum End zu Seite mit Knopf. Seitdem profuse Diarrhöen, zuletzt Blut und Eiter enthaltend. — A. D.: Colitis ulcerosa; jauchig kotige Paratyphlitis; Kotfistel; Anastomose zwischen Colon ascendens und Ileum. Nekrose des unteren Coecums. Myodegeneratio; Atheromatose; Emphysem; Lungenödem.

58. Nr. 487. 23j. Frau. † 1. III. 03. Gravidität im IV. Monat. Akute Perityphlitis mit Abscess. Entleerung massenhaften stinkenden Eiters aus dem kleinen Becken, Exstirpation des perforierten Wurmfortsatzes; 18. II. Abort. 19. II. Placentaausräumung. Sepsis. Exitus. — A. D.: Diffuse eitrige Peritonitis; beginnende eitrig fibrinöse Pleuritis an beiden Unterlappen, Bronchitis und kleine bronchopneumonische Herde der letzteren. Lungenödem, Fettinfiltration der Leber und der Nieren.

59. Nr. 3. 27j. Mann. † 5. IV. 03. Seit Anfang December 1902 mit Beschwerden im r. Abdomen erkrankt. 25. XII. 02 Operation; kein Eiter gefunden, nur Verwachsungen in der Cöcalgegend. 26. I. 03 zweite Operation wegen nachträglich durchbrechenden Abscesses mit Drainage nach hinten an der Beckenschaufel. 11. III. Resektion des Wurmfortsatzes, Schliessung einer markstückgrossen Perforationsöffnung im Coecum, die beim Lösen der Verwachsungen entstanden war. Kotfistel. In der letzten Zeit erst Pneumonie rechts, zuletzt auch links. Abnahme der Kräfte. Exitus. — A. D.: Peritonitis exsudativa purulenta fibrin. (300 ccm) subphrenischer und pararenaler Abscess. Leberabscesse. Ulcus des Ileum. Pleuritis fibrin. adhaes. sin., chron. adhaes. dextr. Eitrige Bronchitis, pneumonische Herde beider Unterlappen. Lungenödem.

60. Nr. 823. 38j. Mann. † 12. IV. 03. Am 11. IV. mit Peritonitis eingeliefert und operiert. In der Cöcalgegend und im kleinen Becken Abscess; diffuse Peritonitis. Incision des linken unteren Abdomens ergab

keinen Eiter. — Klin. Diagn.: Eitrige Peritonitis nach Perforation des Wurmfortsatzes. — A. D.: idem. Oedem der Lungen.

61. Nr. 1702. 27j. Mann. † 7. VIII. 03. Vor 8 Tagen mit Leibschmerzen, Erbrechen und Stuhlverstopfung erkrankt; seit zwei Tagen Miserere. 7. VIII. Aufnahme; sofort Laparotomie, Resektion des Wurmfortsatzes und Drainage der Bauchhöhle. Nach 6 Stunden Exitus. — Klin. Diagn.: Peritonitis purulenta, nach Perforation des gangränösen Wurmfortsatzes. — A. D.: Fibrinöse eitrige Peritonitis, Hämorrhagieen in den serösen Häuten. Starke Darmparalyse.

62. Nr. 1701. 3j. Knabe. † 10. VIII. 03. 4 Tage vor der Aufnahme Erkrankung mit Leibschmerzen und Erbrechen. 8. VIII. Laparotomie, Entleerung eines grossen Eiterherdes, Resektion des gangränescierenden perforierten Wurmfortsatzes. — Klin. Diagn.: Peritonitis nach Perityphlitis perforativa. — A. D.: Peritonitis diffusa purulenta.

63. Nr. 1858. 24j. Frau. † 3. IX. 03. 1898 Resektion der rechten Tuba. Damals tuberk. Peritonitis konstatiert. Seither Wohlbefinden. Vor 8 Tagen Erscheinungen von Darmstenose, seit 3 Tagen Kotbrechen. Einige Stunden nach der Aufnahme † im Collaps. — A. D.: Perforationsperitonitis, innere Einklemmung durch Strangbildung. Erosion der Darmschleimhaut (tuberkulös?) Tuberkulose der Tuben. Amputation des rechten Tubenendes.

64. Nr. 1498. 26j. Frau. † 10. VII. 03. 4. VI. 3. normale Entbindung. In den letzten Tagen der Schwangerschaft blutige Stühle, Erbrechen. 4. VII. Aufnahme. Zunahme des Meteorismus. 9. VII. Erbrechen gallig gefärbter Massen, Abdomen druckempfindlich. Diagnose: Peritonitis e causa ignota. Coecostomie. Resectio proc. vermif. — A. D.: Peritonitis exsudativa. Dysenterie des Col. ascend. und transv. Dilatation des rechten Nierenbeckens.

65. Nr. 1822. 53j. Mann. † 27. VIII. 03. Seit längerer Zeit Phthisis pulm. 26. VIII. Erkrankung mit Erscheinungen von Darmstenose, fäkulentes Erbrechen, Operation ergiebt Peritonitis. In der rechten Iliacalgrube ein Darmschlingenconvolut, bei dessen Lösung sich aus perforierter Dünndarmschlinge reichlich Kot entleert. Naht der Perforation, Knopfanastomose zwischen zu- und abführendem Schenkel. — A. D.: Peritonitis diffusa mit Durchbruch eines tub. Geschwürs. Lungentuberkulose; Tuberkulose der Mesenterialdrüsen.

66. Nr. 2136. 52j. Mann. † 27. X. 03. Seit 2 Jahren Erscheinungen von Darmstenose, mit starkem Meteorismus, Erbrechen. 12. X. aufgenommen. Laparotomie ergiebt eine schnürfurchenähnliche Stenose einer Dünndarmschlinge, die längs gespalten und quer vernäht wird. Hierauf Stuhl. Nach 2 Tagen von neuem Stenosenerscheinungen, Auftreten einer prallen Geschwulst links. 2. Operation ergiebt eine ca. 40 cm lange Dünndarminvagination, Desinvagination leicht. In den nächsten Tagen Stuhl; Entwicklung eines chronisch-septischen Zustandes, stinken-

des Sputum. — A. D.: Gangränöse Pneumonie beider Lungen, besonders rechts, fötide Bronchitis. Cirkumskripte Peritonitis in der Umgebung der Darmnaht.

67. Nr. 1409. 6 j. Knabe. † 27. VI. 03. Seit 10 Tagen zunehmende Ileussymptome. Invaginatio ileo-coecalis mit Peritonitis. Resektion. Enteroanastomose. — A. D.: Peritonitis fibrinosa, Meteorismus. Achsendrehung des Ileum, Trübung und Fettinfiltration der Leber und der Nieren, Tuberkulose der Bronchialdrüsen und Mesenterialdrüsen.

68. Nr. 1753. 54 j. Frau. † 27. VIII. 03. 14 Tage vor Aufnahme erkrankt, zuletzt heftige Leibschmerzen, Stuhlverhaltung und Erbrechen. 15. VIII. Operation. Resektion des Wurmfortsatzes, Entleerung umschriebener Eiteransammlung unter der Leber. Gallenblase an der Kuppe perforiert, Entfernung eines grossen eingekeilten Cysticussteines, Drainage der Gallenblase. Anfangs günstiger Verlauf, dann schwere Bronchitis, zuletzt Pneumonie. Klin. Diagn.: Doppelseitige Pneumonie, cirkumskripte Peritonitis nach Gallenblasenperforation. — A. D.: Cirkumskripte Peritonitis, eitrige Cholecystitis, diffuse eitrige Bronchitis, bronchopneumonische Herde in beiden Unterlappen.

69. Nr. 855. 55 j. Frau. † 21. IV. 03. Seit 13 Jahren Gallenkoliken mit Icterus. Seit einigen Tagen heftiger Anfall, hohes Fieber. Erbrechen, trockene Zunge, diffuse Schmerzhaftigkeit des Leibes. Tumor der Gallenblasengegend. Laparotomie. Abdomen voll galligen Exsudates. Von Steinen nichts zu finden. Tamponade der Bauchhöhle, Tod an fortschreitender Peritonitis. — A. D.: Eitrig fibrinöse Peritonitis, wahrscheinlich ausgehend von einer früheren Perforation des Ductus choledochus. Subphrenischer Abscess links, Hydrops der Gallenblase und Abschluss derselben. Dilatation des Ductus cysticus, hepaticus und choledochus. Cholelithiasis, Icterus der Leber. Chron. interstitielle Nephritis mit starker Trübung.

70. Nr. 422. 62 j. Mann. † 21. III. 03. Am 31. I. 03 Gallensteinkolik mit anschliessender Obstipation. Faustgrosser Tumor in der Gallenblasengegend fühlbar. 14. II. Operation. Entfernung von 16 Steinen, z. T. aus dem Cystikus. Exstirpation der nekrot. Gallenblasenmucosa. Drainage. Pneumonie. Herzschwäche. Oedeme; Exitus. — Klin. Diagn.: Nekrose der Gallenblasenmucosa. Subphrenischer Abscess. — A. D.: Cholecystotomie, schwielige Verödung der Gallenblase, Stein im Cystikus. Grosser subphrenischer Abscess mit kleinem Fistelgang nach der Laparotomiewunde. Pleuritis adhaes. dextra, serosa duplex, Emphysem, Bronchitis. Myodegeneratio. Sepsis, hämorrhagische Diathese, Blutung aus der Darmserosa, Bluterguss in die Bauchhöhle.

71. Nr. 1453. 48 j. Frau. † 13. VII. 03. Am 30. VI. 03 an akuter Cholecystitis erkrankt. 6. VII. Extirpation der Gallenblase; Steine; cirkumskripte Pericholecystitis mit Adhäsionen. Im Anschluss an die Operation Pneumonie. Herzschwäche. Exitus. — Klin. Diagn.: Chole-

cystectomie. Pneumonie. — A. D.: Pleuropneumonie des r. Mittellappens. Kompression des r. Unterlappens. Cirkumskripte fibrinöse Peritonitis nach Exstirpation der Gallenblase.

72. Nr. 2022. 35j. Mann. † 7. XI. 03. Nach längeren Verdauungsbeschwerden acute Verschlimmerung mit Symptomen von Ileus. Durch Laparotomie Eröffnung grosser jauchiger Abscesshöhlen um das gangränöse Coecum. Im weiteren Verlauf Ausbildung von 2 Kotfisteln, andauernd Status septicus. Exitus in vollster Erschöpfung 7 Wochen post oper. — Klin. Diagn.: Pankreasnekrose. — A. D.: Nekrose des Pankreaskopfes, grosser retroperitonealer Abscess, vom Zwerchfell bis ins kleine Becken, mit nekrotischen Gewebsfetzen. Miliare Fettnekrosen im Mesenterium und dem Pankreasschwanz. Thrombus in der Vena mesent. sup. Nephritis parench. Colonfistel.

73. Nr. 761. 32j. Frau. † 7. IV. 03. Seit längeren Jahren allmählich sich steigernde Beschwerden im Abdomen, am 2. IV. Operation wegen Wanderniere und Verdachts auf Gallensteine. Annähung der Niere, Gallensteine finden sich nicht. Nach der Operation Fieber bis 40. Eröffnung der Wunde, Entleerung von Eiter. 6. IV. Ausgedehnte Spaltungen, Temp. 40,5. Zunehmende Schwäche, Exitus. — Klin. Diagn.: Eitrige Zellgewebsentzündung der Umgebung im Anschluss an Nephropexie (?). — A. D.: Diffuse eitrige Peritonitis. Acute parenchymatöse Nephritis, Lungenödem.

74. Nr. 221. 66j. Mann. † 19. I. 03. Magen- und Darmbeschwerden; blutige Stühle; Cachexie. Probeincision ergiebt: Magencarcinom mit multiplen Metastasen. Sektion verweigert.

75. Nr. 892. 54j. Mann. † 30. IV. 03. Seit 2 Monaten häufiges Erbrechen ohne nachweisbare Ursache. Allmähliche Gewichtsabnahme. Aufnahme 20. IV. 03 mit Diagnose: Pylorusstenose, Carcinom, motorische und chemische Insufficienz. 29. IV. Gastro-Enterostomie mit Knopf. — A. D.: Carcinoma ventriculi mit Drüsenmetastasen. Trübung und geringe Schrumpfung der Nieren. In der Leber keine Metastasen. Bronchopneumonie, Emphysem.

76. Nr. 951. 54j. Mann. † 7. V. 03. Carcinoma ventriculi. Resectio ventriculi. Am 5. Tage p. operat. Schmerzen in der Gallenblasengegend, resp. in der Gegend des bei der Operation losgelösten Pankreaskopfes, wo Haematom vermutet wird. Allmählicher Verfall des Patienten; Entleerung eines schmierigen, gallig aussehenden Sekretes aus der Gegend des Pankreaskopfes. Später wird von hier helle Flüssigkeit abgesondert. Temperatur blieb normal. Collaps. Exitus. — A. D.: Peritonitis diffusa mit galligem Exsudat nach Resektion des Pylorus und Gastroenterostomie. Undichtigkeit des Magen- und Duodenalstumpfes, aus welchem gallige Flüssigkeit hervorquillt. Nekrose des Pankreas. Fettnekrose des Duodenalstumpfes. Alte Adhäsion des Netzes mit dem Proc. vermiformis. Interstitielle Nephritis, alter Niereninfarkt. Ulcus ventriculi; Ikterus der

Hautdecken und der Leber. Blasendivertikel. Keine Metastasen. Emphysem, Pleuritis adhaesiva. Arteriosklerose, Lungenödem.

77. Nr. 1049. 33 j. Mann. † 27. V. 03. Seit 3 Jahren Magenbeschwerden und Neigung zu Diarrhoe. Seit 1/4 Jahr häufiges Erbrechen. 14. V. Gastroenterostomie. 9. V. Malaena. Seit 11. V. Fieber. — Klin. Diagn.: Carcinoma ventriculi mit Blutung. Tumor mit Netzmetastasen. Dilatatio ventriculi. — A. D.: Zahlreiche Lymphdrüsenmetastasen. Blut im Darm, wahrscheinlich herrührend von einer Blutung an der Stelle der Gastroenterostomie. Oedem der Lungen. Endocarditis verrucosa haemorrhagica valv. mitralis.

78. Nr. 1389. 61 j. Mann. † 4. VII. 03. Seit 6 Wochen Schmerzen im Epigastrium. Grosser Tumor zu fühlen. 26. VI. Ausgedehnte Magenresektion nach Billroth's II. Methode. Nach 4 Tagen Nahtinsufficienz am Magen- und Duodenalstumpf. 3. VI. Versuch der Naht. Tod an zunehmender Inanition. — Klin. Diagn.: Carcinoma ventriculi. — A. D.: Circumskripte Peritonitis in der Umgebung des Magen- und Duodenalstumpfes. Carcinomatöse Drüsen am Pankreaskopf, Leberpforte, längs Colon transversum und neben der Aorta abdominalis. Stein im Cysticus und Hydrops der Gallenblase. Hypostatische Pneumonie rechts, mit eitriger Bronchitis und Peribronchitis. Decubitus an der Hinterfläche des Ringknorpels. Struma cystica calculosa et ossificans.

79. Nr. 1988. 61 j. Mann. † 25. IX. 03. Seit etwa 6 Wochen Magenbeschwerden, Aufstossen, Erbrechen, öfters kaffeesatzartig; starke Abmagerung. Tumor am Pylorus fühlbar. 22. IX. 03 Gastroenterostomie und Resektion des Magens; am 4. Tage Herzschwäche, Exitus. — Klin. Diagn.: Carcinom des Pylorus, mässige Arteriosklerose, Myodegeneratio cordis. Sektion verweigert.

80. Nr. 2047. 69 j. Frau. † 8. X. 03. In sehr elendem Zustand mit Magentumor aufgenommen, vor 3 Tagen dennoch Gastro-Enterostomie mit Knopf ausgeführt, zunehmende Schwäche, Exitus. — A. D.: Carcinoma ventriculi, ausgehend von der hinteren Magenwand, fungös in das Lumen vorragend, mit Blutung in den Magen. Myodegeneratio, Hydrops, Ascites, Anasarka, Hydrothorax. Endocarditis verrucosa valv. mitralis. Nephritis parenchymat.

81. Nr. 2159. 69 j. Mann. † 26. X. 03. Seit Anfang d. J. Schmerzen im Epigastrium. Seit Juni 03 Regurgitation von Speisen. 15. X. Aufnahme mit der Diagnose: Perforation eines Carcinoms der Cardia in die Bauchhöhle, stürmische Symptome, Collaps. Sofortige Laparotomie, keine Peritonitis, grosser Tumor hinter dem Magen. Lokal gute Heilung, fortschreitende Kachexie. — A. D.: Primäres verjauchendes Carcinom der Cardia mit grosser Jauchehöhle, von der aus man sowohl in den Magen wie in die Bursa omentalis und das Foramen Winslowi gelangt. Metastasen der regionären Lymphdrüsen, besonders längs der Aorta und in den linken Supraclavikulardrüsen. Disseminierte Carcinose der linken

Pleura, eitrige Pleuritis links, Metastasen der linken Lunge. Abgegrenzte Peritonitis im kleinen Becken.

82. Nr. 2458. 38 j. Mann. † 17. XII. 03. Angeblich erst wenige Wochen vor Eintritt Beginn der Erkrankung, rasche Vergrösserung der Leber, zunehmender Icterus, Probelaparotomie wegen Verdacht auf Echinokokkus, Probeexcision ergiebt Sarkom, rasches Wachstum des Tumors, hämorrhagische Diathese, Blutbrechen, Blutstühle. — Klin. Diagn.: Sarcoma hepatis. Icterus gravis, hämorrhagische Diathese, Ascites. — A. D.: Primäres Magencarcinom, Metastasen in den Drüsen der grossen und kleinen Kurvatur, Metastasen in der Leber, Durchbruch in die Ductus hepatici und Verengerung dieser an der Vereinigung zum Ductus choledochus. Hämorrhagischer Ascites, Hämorrhagieen in Magen und Darm.

83. Nr. 1376. 49 j. Mann. † 4. VII. 03. Seit Februar 1903 zunehmende Erschwerung des Stuhles. Seit 10. VI. Ileuserscheinungen. 26. VI. mit starkem Meteorismus aufgenommen. Operation: Schnitt in der Medianlinie; Anus praeternat. im vorliegenden Colon transversum. Darauf keine Entleerungen. Bei einer 2. Operation fühlt man ein Hindernis in der Flexura hepatica. Eine benachbarte Ileocoecalschlinge wird vorgelagert und eingenäht; darauf massenhafte Stuhlentleerung. Anfangs Besserung. 4. VII. Lungenödem. Exitus. — A. D.: Pleuritis serofibrinosa recens beiderseits. Stauung in den Lungen. Peritonitis suppurativa diffusa. Anus praeternaturalis in ileo et colo transverso, tumor flexurae coli. dextr. Hyperämie und Hypertrophie der Darmwand, besonders im Ileum.

84. Nr. 1443. 55 j. Mann. † 9. VII. 03. Seit Februar 1903 Icterus ohne jeden Schmerzanfall. 8. VII. Operation: Gallenblase enorm dilatiert, wird exstirpiert. Anastomosierung des Choledochus mit Duodenum mittelst Naht. Bei der Operation fühlt man ein Ulcus carcinomatosum an der Papilla Vateri, sowie eine Verdickung am Pankreaskopf. Nach 24 Stunden Exitus. — Klin. Diagn.: Peritonitis, Carcinoma papillae Vateri. — A. D.: Tumor (?) im Pankreaskopf, an der Vaterschen Papilla. Dilatation des Duct. hepaticus und choledochus. Peritonitis exsudativa mit Blutung aus der Operationswunde. Icterus universalis.

85. Nr. 745. 52 j. Mann. † 31. III. 03. Bis vor 6 Wochen angeblich keinerlei Beschwerden. Seither mässige Schmerzen im Kreuz und in der Lebergegend. Seit 4 Wochen Appetitlosigkeit, Brennen im Unterleib, Aufstossen. Seit 2 Wochen Icterus, Abmagerung. Seit 5—6 Tagen Erbrechen. Plötzlich starker Kräfteverfall. Tod im Collaps. — A. D.: Carcinom der Gallenblase mit zahlreichen Metastasen in der Leber. Geringe Kompression des Hepaticus, Erweiterung des Choledochus und Cysticus durch Kompression an der Vater'schen Papille. Starke Kompression des Pylorus mit starker Dilatation des Magens und Abknickung gegen den Pylorus. Cholelithiasis.

86. Nr. 439. 54 j. Frau. † 14. II. 03. Seit 16 Jahren Erschei-

nungen von Magenulcus. Seit Weihnachten 02 Icterus. Gallenblase als praller Tumor fühlbar. Wegen Annahme eines Magencarcinoms mit Metastasen in Leber und Pankreas am 11. II. Laparotomie, Choledocho-, Entero- und Gastro-enteroanastomose. — A. D.: Carcinom der Gallenblase. Grosse Geschwulst (Metastase) nahe am Pankreaskopf, mit dem Pankreas in Verbindung stehend, Aorta und Vena cava, Vena portae, sowie den Ductus choledochus unterhalb der Operationsstelle komprimierend. In die Geschwulst eingebettet Vena lienalis und Art. mesent. inf. Metastat. Carcinom der Leber und Milz. Allgemeiner Icterus.

87. Nr. 2235. 29 j. Mann. † 31. X. 03. März 03 wurden multiple Tumoren in abdomine konstatiert, durch interne Behandlung Erleichterung der Beschwerden und Rückgang der palpablen Knollen; in letzter Zeit anscheinend hochgradiger Ascites. 30. X. Probelaparotomie, Netz völlig im schwammige Tumormasse umgewandelt, Exitus 30 Stunden p. o. Herzschwäche. — Klin. Diagn.: Sarkomatose des Peritoneums. — A. D.: Diffuses Spindelzellensarkom des Peritoneums und Mesenteriums. Fettinfiltration der Leber. Hochstand des Zwerchfells, Emphysem und lokale Atelektase.

88. Nr. 2130. 64 j. Mann. † 16. X. 03. Vor 8 Jahren einmal Icterus, sonst immer gesund, seit Februar 03 anfallsweise auftretende heftige Schmerzen im Epigastrium, rasche Abmagerung um 15 kg. Am 14. X. mit Verdacht auf Gallensteine oder beginnendes Magencarcinom operiert; bei der Operation nichts gefunden. — Klin. Diagn.: Pneumonie rechts im Anschluss an Probelaparotomie, auch links beginnend. — A. D.: Eitrig fibrinöse Pleuritis rechts, massenhafte Gangränherde in der rechten Lunge, vereinzelte in der linken, multiple maligne Neoplasmen (Hypernephrom) in der rechten Niere, chronische interstitielle Nephritis links. 3 Finger über der Cardia, ein haselnussgrosses Leiomyom des Oesophagus. Aeltere und frische myocarditische Herde.

89. Nr. 2103. 61 j. Frau. † 13. XI. 03. Seit 6 Jahren Blutungen und Anschwellungen des Leibes. Enormer cystischer Ovarialtumor. Nach Punktion rasche Wiederansammlung. Ovariotomia sin. Wegen Nachblutung Relaparotomie. Am 20. Tage p. op. Exitus. — Klin. Diagn.: Pneumonie, Herzschwäche. — A. D.: Myodegeneratio cordis, Bronchopneumonie; Abscesse im Ligamentstumpf.

Herniotomieen:

90. Nr. 435. 67 j. Frau. † 8. II. 03. Seit Jahren grosser Leistenbruch. Am 4. II. 03 Kolik. Behandlung auswärts mit Einläufen ohne Erfolg. Am 7. II. 03 mittags Erbrechen, abends Kotbrechen; Einlieferung und Laparotomie. Darm ausgiebig mit Bruchsack und in sich verwachsen. Peritonitis. Entleerung des Darms an 2 Stellen. Lösung der Verwachsungen. Schluss der Bauchhöhle. Dauernder Collaps, am folgenden Tage Exitus. — Klin. Diagn.: Peritonitis nach incarcerierter Hernie.

Darmparalyse. — A. D.: Peritonitis fibrinosa. Lungenödem. Kleine bronchopneumonische Herde im rechten Unterlappen. Geringe Arteriosklerose (Aorta, Mitralis, Coronaria).

91. Nr. 642. 30j. Mann. † 24. 03. Herniotomia inguin. dextr. (Bassini). Bis zum 20. III. glatter Verlauf. Seither allmählich zunehmende Obstipation, Meteorismus, Fieber. 23. III. Colostomie. Exitus im Collaps. — A. D.: Darmparalyse. Keine Stenose, keine Peritonitis. Grosses schlaffes Herz. Stauung in Milz, Leber und Nieren.

92. Nr. 1151. 45j. Mann. † 2. VI. 03. Am 22. V. 03 mit Leibschmerzen nach Selbstreposition einer rechtseitigen Leistenhernie erkrankt. Erbrechen. 23. V. Aufnahme. Bei der Laparotomie findet sich ein Loch in einer Ileumschlinge, die noch deutliche Schnürfurche zeigt. Darmnaht. Nach 4 Tagen links Incision, Drainage. Am 8. Tage noch immer starker Meteorismus. Beim Vorziehen des Tampons Riss einer Dünndarmschlinge links, die übernäht wird. Am 30. V. Anus praeternaht. wegen zunehmenden Meteorismus. Herzschwäche. Exitus. — A. D.: Peritonitis diffusa fibrinosa et purulenta. Perisplenitis, Perihepatitis.

93. Nr. 2032. 43j. Frau. † 10. X. 03. Seit Jugend r. Leistenbruch, 21. IX. 03 Incarceration, 23. IX. Herniotomie, 28. IX. Einlieferung in septischem Zustande. Vorgelagerte Darmschlinge an zwei Stellen perforiert. Nach Besserung des Allgemeinbefindens 5. X. Verschluss des Anus praeternaturalis, Resektion der vorgelagerten Schlinge, Knopfanastomose. Anfangs Wohlbefinden, seit 8. X. Temperatursteigerungen, Nachlassen der Herzthätigkeit, Lungenödem, Exitus. — A. D.: Status post Enteroanastomosem ileo-coecalem. Insufficienz der Anastomosennaht, Perforationsperitonitis, diffus eitrig und in der Umgebung der Anastomose jauchig.

94. Nr. 1967. 68j. Mann. † 16. X. 03. Am 17. IX. mit seit 8 Tagen eingeklemmter Cruralhernie eingeliefert, Darm gangränös, Resektion, Knopfanastomose, Kotfistel, chronisch-septischer Zustand. — A. D.: Status nach Resektion des Coecums und seitlicher Einpflanzung des Ileums ins Colon, Kotfistel, ausgehend von Insufficienz der Colonverschlussnaht mit linksseitigem Kotabscess zusammenhängend. Inanition.

95. Nr. 2438. 54j. Frau. † 2. XII. 03. Seit ca. 8 Tagen zeitweiliges Erbrechen, dabei anfangs noch Stuhl, am 30. XI. Aufnahme, Herniotomie, Lösung einer Bruchsackadhäsion, welche die letzte Ileumschlinge abschnürte. Trotzdem kein Stuhl. 1. XII. Enterostomie, am folgenden Tage Exitus. — A. D.: Künstlicher After in der rechten Leistengegend, leerer Bruchsack in der rechten Schamlippe, Schnürfurche am abführenden Schenkel, Peritonitis serofibrinosa, Paralyse des Dünndarms, Enteritis haemorrhagica follicularis.

F. Varia.

(14 Fälle: 8 M., 6 W., op. 9.)

96. Nr. 463. 38j. Frau. † 15. II. 03. Wiederholt Pleuritis, jetzt

abgesacktes Empyem. Rippenresektion unter Lokalanästhesie nur leichter Aethernarkose. Collaps. Exitus. — A. D.: Pleuritis adhaesiva sin. mit starker Schwartenbildung und Absackung. Lobuläre Pneumonie und Kompression der linken Lunge. Mässiges Emphysem der rechten Lunge. Dilatatio cordis, Myodegeneratio cordis (mikr.: braune Atrophie). Parenchymatöse Nephritis.

97. Nr. 430. 12j. Knabe. † 24. II. 03. Seit einem Jahr Harndrang und öfters Harnverhaltung. Viel Erbrechen, Abmagerung. 6. II. Aufnahme. Hohes Fieber. Jauchige Cystitis (Tuberkulose?) Pyelitis, Nephritis. Blutige Stühle. Rascher Verfall. — A. D.: Gastritis et Enteritis chron. Ascaridiasis. Linksseitige Pyonephrose, rechts Pyelephritis und Pyelitis, doppelseitige Ureteritis mit Dilatation. Eitrige Cystitis.

98. Nr. 631. 47j. Mann. † 12. 03. Seit längerer Zeit eitriger Auswurf. Am 4. II. 03 plötzl. Erkrankung unter Schüttelfrost mit reichlich stinkendem Auswurf. Febris continua bis 4. III, alsdann Fieberabfall. 9. III. Aufnahme. 10. III. Operation. Resektion dreier Rippen links. Nach mehrmaliger vergebl. Punktion des Unterlappens wird ein grosser Gangränherd im Oberlappen gefunden. Nach der Operation Dyspnoe, Atmung 50—80; Delirien. — Klin. Diagn.: Gangrän des l. Oberlappens bei Pneumonie. — A. D.: Männerfaustgrosser Gangränherd im linken Oberlappen, Pneumonie des l. Unterlappens sowie des rechten Mittel- und Unterlappens. Pleuritis adhaes. chron. duplex, links unten exsudativa.

99. Nr. 1243. 17 Woch. a. Mädchen. † 23. III. 03. Aufgenommen wegen intra partum entstandener und schlecht geheilter Oberschenkelfraktur. — Klin. Diagn.: Furunkulose, Enteritis. — A. D.: Bronchopneumonie beider Lungen. Soor des Oesophagus.

100. Nr. 740. 9 Woch. a. Knabe. † 7. IV. 03. Meningocele. Am 4. IV. Operation. Im Anschluss an die Operation Fieber, Krämpfe, vorwiegend der rechten Körperhälfte, Nystagmus, später Nackensteifigkeit, Cheyne-Stokes. — A. D.: Encephalocele nasofrontalis, Meningitis purulenta cerebrospinalis, Hypostase der Lungen.

101. Nr. 1062. 19j. Mann. † 31. V. 03. Mitte Februar Scabies. Nach der Kur Geschwüre auf dem Rücken, die nur langsam heilten. Vor 3 Wochen Schmerzen im linken Hypochondrium, Schüttelfröste, Appetitmangel. Entleerung eines paranephritischen Abscesses. Nach der Operation Eiter im Urin, der vorher nicht vorhanden war. 25. V. Eröffnung eines grossen subphrenischen Abscesses; linke Niere total mit Abscessen durchsetzt. Beim Luxieren der Niere behufs Exstirpation Collaps. Langsame Erholung. Tod am 31. V. — A. D.: Abscess unterhalb des Zwerchfells, links extraperitoneal, ausgehend von der Niere. Abscesse in der Niere. Pyelitis purulenta. Abscess in der Milz. Kleiner subpleuraler Abscess im rechten Oberlappen. Bronchopneumonische Herde im r. Unterlappen. Pleuritis adhaesiva links unten.

102. Nr. 1306. 57j. Frau. † 21. VI. 03. Vor 3 Monaten Pemphigus vulgaris. Nach fast vollkommener Abheilung 2×24stündige Reise von St. Petersburg nach Heidelberg mit Salbenverband (mumienartige Einwickelung des ganzen Körpers). Nach Abnahme desselben ausgedehnte blutende Flächen, teilweise mit Blasenresten bedeckt. Zunehmende Schwäche, nach einigen Tagen Exitus an Lungenödem. — A. D.: Pemphigus vulgaris, Myodegeneratio, Lungenödem. Trübung von Leber und Nieren mit Fettinfiltration. Hämorrhagische Endometritis.

103. Nr. 1452. 34j. Frau. † 10. VII. 03. Ende 1902 rechter Unterschenkel amputiert, seitdem viel Neuralgieen am Stumpf, Mitral und Aortenstenose. 2—3‰ Albumen. Dauernd Fieber. — Nephritis parenchymatosa. Insufficienz und Stenose der Aorta und Mitralis; Dilatatio et Hypertrophia cordis, Myodegeneratio. Endocarditis maligna ulcerosa. Hydrops ascites, anasarka. Pleuritis exsudativa, Amputationsstumpf mit Fisteln. Endarteritis.

104. Nr. 1381. 1458. 50j. Mann. † 24. VII. 03. Januar 1901 wandernde Lungenentzündung. September 1902 Bronchialkatarrh, viel Auswurf, der allmählich übelriechend wurde. Starke Hustenanfälle. Zweimal Lungenblutung. 5. VII. Rippenresektion, Annähung der Pleura. 14. VII. Punktion ergiebt nur Tropfen Eiter. 22. VII. Punktion mit starkem Troikar; sehr starke Blutung aus der Wunde und aus dem Munde, Tamponade. 24 VII. Erneute Blutung aus der Wunde, durch Tamponade gestillt; Blutung aus dem Munde, Exitus. — Klin. Diagn.: Lungenabscess. Tödliche Lungenblutung. — A. D.: Blutung aus arrodierter Lungenarterie in eigrossen Abscess des r. Unterlappens; ein zweiter etwas grösserer Abscess des r. Oberlappens. Lobuläre gangränescierende Pneumonie der r. Lunge und Bronchektasieen. Links Bronchopneumonie. Cholecystitis. Nephritis parenchymatosa.

105. Nr. 1455. 55j. Frau. † 28. VII. 03. April 1903 linksseitige Lungenentzündung, im Anschluss daran Pleuritis, mehrfache Punktionen, zuletzt Aspiration von Eiter. 5. VI. 03 Rippenresektion. Nach Operation gute Erholung, dann Bronchopneumonie, in den letzten Tagen croupöse Pneumonie, Herzschwäche, Exitus. — Klin. Diagn.: Postpneumonisches Empyem links, Pneumonie des rechten Unterlappens. — A. D.: Empyem beiderseits, Kompression beider Unterlappen, beginnende Pneumonie des rechten Oberlappens, Oedem, Emphysem, Hydrops der Gallenblase, Stein im Cystikus.

106. Nr. 688. 24j. Mann. † 8. VIII. 03. März 1902 mit Seitenstechen erkrankt, Pleuritis, Empyem. 18. III. 03 Thoracoplastik wegen Pyopneumothorax. Die unteren Rippen bis zur 5. entfernt. Es bleibt eine grosse Höhle, die von den oberen Rippen dachförmig gedeckt wird. 5. V. 03. 2. Thoracoplastik; Entfernung sämtlicher Rippen. Nach der Operation erholt sich Pat. Seit 14 Tagen Pleuritis exsud. sin., Pericarditis; alle zwei Tage punktiert. — A. D.: Anthracose und Atelektase

der rechten Lunge, Pleuritis sin. Tuberkulose der linken Lunge. Keine Pericarditis, schlaffes Herz.

107. Nr. 1978. 35j. Frau. † 20. IX. 03. Seit 15 Jahren allmählich, seit einem Jahr aber rascher wachsende Struma, vor drei Wochen Bluthusten, seit 4 Tagen Atemnot, öfter Erstickungsanfälle, Haemoptoe. Fieber bis 40. 19. IX. Resektion und Enukleation des rechten Strumalappens unter Lokalanästhesie, nach der Operation Erleichterung der Atemnot, Lungenerscheinungen unverändert, Tags darauf Collaps, Exitus. — A. D.: Struma maligna retrosternalis, mit Durchbruch in die Trachea. Lungenödem, eitrige Bronchitis, Bronchopneumonie.

108. Nr. 1825. 14 Woch. a. Mädchen. † 5. X. 03. Vor 3 Wochen wegen doppelseitiger Parotisangiome operiert, seit gestern Erbrechen, kirschgrosse Labialhernie rechts incarceriert. Während der Vorbereitung zur Operation (Waschung) zurückgeschlüpft. Am folgenden Tage Exitus. — Klin. Diagn.: Perforationsperitonitis (?). — A. D.: Reponierte incarcerierte Littrésche Wandhernie des Ileums, jauchige Peritonitis, Perforation nicht nachweisbar.

109. Nr. 2527. 11 Mon. a. Knabe. † 15. XII. 03. Zur Hernienoperation aufgenommen, letztere nicht möglich wegen Darmerkrankung, hohes Fieber, zuletzt Krämpfe, Exitus. — Klin. Diagn.: Darmkatarrh. Hernia umbilicalis et inguinalis. — A. D.: Enteritis acuta, geringes Oedem des Grosshirns.

Die vorstehend angeführten 109 Todesfälle ergeben auf die Gesamtzahl von 2604 Patienten eine Gesamtmortalität von 4,2% (gegenüber 5,0% 1902). Bei 20 der verstorbenen Patienten war eine Operation nicht vorgenommen worden. Die verbleibenden 89 Todesfälle ergeben auf 1908 Operationen eine Operationsmortalität von 4.6% (gegenüber 5,9% 1902).

Eine Durchsicht der einzelnen Gruppen ergiebt ferner folgendes:

I. Von den 9 Verletzungen (7 M., 2 W.) wurde nur in einem Fall (Fall 6) operativ eingegriffen: Naht eines Blasenrisses nach Beckenfraktur.

II. Unter den 11 akuten Infektionen (8 M., 3 W.) gingen 4 an Sepsis, 3 an Pyämie, 2 an Osteomyelitis, 1 an Tetanus und 1 halbjähriges Kind an Pneumonie im Anschluss an eine Phlegmone zu Grunde. Bei sämtlichen Patienten wurde versucht, durch operative Eingriffe Hilfe zu schaffen.

III. Von den 17 Fällen an Tuberkulose Verstorbener (12 M., 5 W.) entfallen 9 auf Erkrankungen der Knochen, 8 auf Erkrankungen anderer Organe. In 13 Fällen wurden operative Eingriffe vorgenommen.

IV. Die 17 beobachteten Tumoren (mit Ausschluss der abdominalen; 17 M., 2 W.) verteilen sich wie folgt:

Carcinome: der Lippe 1 (Tod an Herzcollaps), des Oberkiefers 1, der Parotis 1, des Pharynx 2 (in einem Fall tödliche Nachblutung), des Oesophagus 4, des Dickdarms 3, der Harnblase 1. Ferner 2 Lymphosarkome des Halses und 1 Hypernephrom der rechten Niere. In einem Falle (Lymphosarkom des Halses), der in hoffnungslosem Zustand eingeliefert wurde, wurde ein operativer Eingriff nicht vorgenommen.

V. Die 39 Laparotomieen bei 41 Fällen von Erkrankungen der Bauchorgane (27 M., 14 W.) verteilen sich in folgender Weise:

5 Probelaparotomieen, 3 Magenresektionen wegen Carcinom; 4 Gastroenterostomieen (3 wegen Magencarcinom, 1 wegen Ulcus ventr.), 1 Gastrostomie (bei Traktionsdivertikel des Oesophagus), 2 Enteroanastomose (wegen Invagination), 2 Anus praeternaturalis (1 wegen Carc. flexur., 1 wegen Ileus und Coecumgangrän bei Pankreasnekrose), 3 Cholecystostomieen (bezw. Choledochotomieen, wegen Gallensteine), 1 Cholecystektomie (wegen Gallensteine), 1 Cholecystenterostomie (wegen Carcinom des Pankreaskopfes), 1 Choledochoenteround Gastroenterostomie (bei Carcinom der Gallenblase). 8 Fälle von Perityphlitis, 2 Perforationsperitonitiden (1 bei Darmtuberkulose, die wegen zu raschen Verfalls nicht operiert wurde, 1 bei innerer Einklemmung), 1 Ovarialtumor. Von den 6 ad exitum gekommenen Herniotomieen handelte es sich 4mal um Peritonitis nach Incarceration, 1mal um hochgradige Darmparalyse, 1mal um Peritonitis nach Radikaloperation eines sehr ausgedehnten Leistenbruchs, 1 Fall von Carcinom der Gallenblase, der bald nach der Aufnahme ad exitum kam, wurde nicht operiert.

VI. Unter Varia sind folgende 14 Fälle (8 M., 6 W.), von denen 9 operativ behandelt wurden, verzeichnet: 3 Empyeme (darunter 1 Thoracoplastik), 1 Lungengangrän, 1 Lungenabscess, 1 Nephritis parenchymatosa, 1 Nierenabscess, 1 jauchige Cystitis und Pyelitis, 1 Meningocele, 1 Furunkulose, 1 Pemphigus, 1 Struma, 1 Enteritis, 1 Perforationsperitonitis bei reponierter Littré'scher Hernie (eines 14 Wochen alten Kindes).

Zusammenstellung der, aus der Klinik in den Jahren 1901 bis 1903 hervorgegangenen Arbeiten.

(Dr. Nehrkorn.)

1901.

1. Bundschuh, Zur Pathologie und Therapie der Brucheinklem-

mung. Diese Beiträge Bd. 31. H. 2.

2. Caldemeyer, Ueber die osteoplastischen Operationen bei Empyem des Sinus frontalis. Inaug.-Diss. 1901.

3. *Czerny[1]), Medicinische Reiseeindrücke in Nordamerika. Naturhist.-med. Verein 3. XII. 01. Ein Ferienausflug nach San Francisco. Frankfurter Zeitung Feuilleton.

4. *Ders., Echinococcus der Milz. Ref. Münch. med. Wochenschr. 01. p. 992.

5. Ders., Ueber die Pflege unheilbarer Krebskranker. Die Krankenpflege I, 4.

6. Ders., Sir William Mac Cormac †. Deutsche med. Wochenschr. 1902 Nr. 2.

7. Ders., Ist die Krebskrankheit ansteckend? Die Woche. 7. IX. 01.

8. *Kaposi, Ein Fall von Lymphosarkom mit ausgedehnten spontan sich rückbildenden Hautmetastasen. Diese Beitr. Bd. 30. H. 1.

9. Marwedel, Ein Fall von persistierendem Urmund beim Menschen. Diese Beitr. Bd. 29.

10. *Ders., Zur Kasuistik der Pankreasabscesse. Münch. med. Wochenschr. 1901. Nr. 1.

11. *Nehrkorn, Multiplicität primärer maligner Tumoren. Münch. med. Wochenschr. 1901 Nr. 15.

12. *Petersen, Ueber die Behandlung brandiger Brüche. Deutsche med. Wochenschr. 1901 Nr. 8—10.

13. *Ders., Zur Behandlung der Bauchschüsse. Münch. med. Wochenschr. 1901 Nr. 15.

14. Ders., Ueber den Aufbau des Carcinoms. Verhandlungen der Deutsch. patholog. Ges. III.

15. *Ders., Ein Fall von completer Darmausschaltung. Naturhist.-med. Verein 1901.

16. *Ders., Ein Fall von Pankreatitis acuta gangraenosa. Naturhist.-med. Verein 1901.

17. Roediger, Weitere Beiträge zur Statistik des Zungencarcinoms. Inaug.-Diss. 1901.

18. Rubin, Beiträge zur Anwendung des Murphy'schen Darmknopfes. Inaug.-Diss. 1901.

19. Schiller, Ueber einen Fall von tumorartiger Hyperostose des Schädels. Münch. med. Wochenschr. Nr. 40.

20. Simon, Die Nierentuberkulose und ihre chirurgische Behandlung. Diese Beitr. Bd. 30. (Habilitat.-Schrift.)

21. Ders., Ueber Hodentuberkulose. Verhandlungen des XXX. Kongr. d. D. Ges. f. Chir. 1901.

1) Die mit * versehenen Themata sind als Vorträge im medicinisch-naturhistorischen Verein zu Heidelberg gehalten worden.

22. Stiassny, Ueber plastische Nachoperationen nach Resectio recti. Diese Beitr. Bd. 29.

23. *Völcker, Das Wesen der Schüller'schen Krebsparasiten. D. med. Wochenschr. 1901 Nr. 30.

24. Wittmer, Ein Beitrag zur Kenntnis der Beziehungen der akuten Miliartuberkulose zur Operation der tuberkulösen Lymphomata colli. Diese Beitr. Bd. 33.

25. Jahresbericht der Heidelberger chirurg. Klinik für das Jahr 1900. Herausgegeben von Geh.-Rat Prof. Czerny, redigiert von D. Petersen unter Mitarbeit von Dr. D. Marwedel, Simon, Nehrkorn, Kaposi, v. Würthenau, Schiller, Völcker, v. Eicken, Schüller. Diese Beitr. Bd. 31. Supplement.

1902.

1. Blau, Beiträge zur Klinik und operativen Behandlung der Ovarialtumoren. Diese Beitr. Bd. 34 (Festschrift für V. Czerny).

2. *Czerny, Prostatektomie. Ref. Münch. med. Wochenschr. 1902 Nr. 20.

3. *Ders., Fall von rechtsseitigem Supraorbitalschmerz. Ref.: Münch. med. Woch. p. 901.

4. Czerny-Völcker, Ueber Totalexstirpation der Prostata wegen gutartigen Adenoms. Festschrift für Bottini, Tipografia Mathematica di Palermo.

5. Dietz, Zur Kasuistik der traumatischen Pankreascysten. Inaug.-Diss. 1902.

6. Kaposi, Ueber einen Fall von Anurie mit Icterus. Diese Beitr. Bd. 34.

7. *Ders., Ein Fall von komplicierter Schädelverletzung mit Aphasie, Deckung des Defektes durch Knochenplastik. Münch. med. Wochenschr. 1902 Nr. 8.

8. Lobstein, Beiträge zur operativen Behandlung der Blasengeschwülste. Diese Beitr. Bd. 34.

9. Lossen, Ueber das primäre Carcinom und Sarkom der Vagina. Inaug.-Diss. 1902.

10. Matanowitsch, Die Dauerresultate der Bassini'schen Operation bei Leistenbrüchen. Diese Beitr. Bd. 34.

11. Merck, Beiträge zur Pathologie und Chirurgie der Gallensteine. Mitteilungen aus dem Grenzgeb. der Med. u. Chirurg. IX.

12. Neff, 2 Fälle von Exophthalmus pulsans traumaticus. Inaug.-Diss. 1902.

13. *Nehrkorn, Temporäre Colostomie bei chronischer Dysenterie. Deutsche med. Wochenschr. 1902 Nr. 1.

14. Ders., Histologische und experimentelle Beiträge zur Frage der Schnittführung und Nahtmethode bei Laparotomien. (Habil.-Schrift.)

Diese Beitr. Bd. 34.

15. *Petersen, Zur Lehre vom Carcinom. I. Ueber Aufbau, Wachstum und Histogenese der Hautcarcinome. Diese Beiträge Bd. 32.

16. *Ders., Zur Anwendung der plastischen Reconstruktionsmethoden in der pathologischen Anatomie. Centralbl. für allg. Pathol. und pathol. Anat. Bd. 13. Nr. 4.

17. Petersen und Machol, Beiträge zur Pathologie und Therapie der gutartigen Magenkrankheiten. Diese Beitr. Bd. 33. H. 2.

18. *Petersen, Beiträge zur Lehre vom Carcinom. II. Ueber Heilungsvorgänge im Carcinom. Zugleich ein Beitrag zur Kenntnis der Carcinom-Riesenzellen. Diese Beitr. Bd. 34.

19. Salmanoff, Ein Beitrag zur Casuistik der Rectaldermoide. Inaug.-Diss. 1902.

20. Schiller, Beiträge zur pathologischen Bedeutung der Darmparasiten, besonders für die Perityphlitis. Diese Beitr. Bd. 34.

21. Schmidt, W., Ueber 87 abdominale Myomoperationen. Inaug.-Diss. 1902.

22. Simon, Beitrag zur Kenntnis der intrathoracischen Strumen. Diese Beitr. Bd. 34.

23. Ders., 2 Fälle seltener maligner Vulvatumoren. Diese Beitr. Bd. 34.

24. Völcker, Das Caput obstipum — eine intrauterine Belastungsdeformität. (Habil.-Schrift.) Diese Beitr. Bd. 33.

25. Ders., Behandlung der Frakturen mit primärer Knochennaht. Diese Beitr. Bd. 34.

26. Werner, Experimentelle Epithelstudien. Ueber Wachstum, Regeneration, Amitosen- und Riesenzellenbildung des Epithels. Diese Beitr. Bd. 34.

27. Ders., Ueber einige experimentell erzeugte Zellteilungsanomalien. Arch. f. mikroskop. Anatom. Bd. 61.

28. Würth v. Würthenau, Die modernen Principien in der Behandlung der penetrierenden Bauchwunden. Diese Beitr. Bd. 34.

29. Ders., Die Dauerresultate der vaginalen Uterusexstirpationen an der chirurg. Klinik zu Heidelberg 1878—1900. Diese Beitr. Bd. 34.

1903.

1. Bluhm, Ueber einen durch ungewöhnlichen Sitz ausgezeichneten Ovarialtumor. Arch. f. Gyn. Bd. 68. H. 2.

2. Ders., Ein Beitrag zur Kenntnis des Sarcoma botryoides mucosae cervicis infantum. Arch. f. Gyn. Bd. 38. H. 2.

3. Bucher, Ueber Genu valgum und seine Behandlung. Inaug.-Diss. 1903.

4. Czerny, Behandlung der Fissur und des Vorfalles des Mastdarms. Diese Beitr. Bd. 37. (Festschrift für Esmarch.)

5. Ders., Ueber Nekrose der Gallenblase. Münch. med. Wochenschr. Nr. 22.

6. Ders., Ueber Tumoren und Pseudotumoren der Adduktorengegend. Deutsche med. Wochenschr. Nr. 23.

7. Ders., Versuche über Kehlkopfexstirpation. Neudruck nach Wien. med. Wochenschr. 1870 Nr. 27 u. 28.

8. Ders., Ueber akute infektiöse Osteomyelitis. Die Deutsche Klinik VIII.

9. Ders., M. J. v. Chelius, C. O. Weber, G. Simon, Festschrift der Universität Heidelberg 1903. C. Winterscher Verlag.

10. Ders., Ueber die Entwickelung der Chirurgie während des 19. Jahrhunderts und ihre Beziehung zum Unterricht. Akademische Rede. J. Hörnings Verlag.

11. Hildenstab, Magenerkrankungen bei Cholelithiasis. Inaug.-Diss. 1903.

12. Hütwohl, Ueber die Fälle von Strumitis nach Beobachtungen der Heidelberger chirurg. Klinik. Inaug.-Diss. 1903.

13. Joseph, Ueber angeborene bösartige Neubildungen. Deutsche med. Wochenschr. Nr. 35.

14. Kaposi, Chirurgie der Notfälle. Bergmann, Wiesbaden 1903.

15. Nehrkorn, Die chirurgische Behandlung der Colitis ulcerosa chronica. Mitteilungen aus d. Grenzgeb. der Med. und Chirurgie Bd. XII (Ref.: Verhandlungen des XIV. internationalen medic. Congresses zu Madrid 1903).

16. *Ders., Vorstellung zweier Kinder mit schweren komplicierten Schädelfrakturen. Münch. med. Wochenschr. Nr. 46.

17. *Petersen, Doppelseitiges Stirnhöhlenempyem, geheilt durch die Killian'sche Operation. Münch. med. Wochenschr. Nr. 10.

18. *Ders., Ein Fall von Uronephrose, geheilt durch Ureterplastik und Nierenbeckenfaltung. Münch. med. Wochenschr. Nr. 11.

19. Ders., Zur pathologischen Anatomie der Magen- und Darmcarcinome. Verhandlungen d. Deutsch. Ges. f. Chirurgie 1903.

20. Schott, Ueber Dauerresultate nach Gallensteinoperationen. Diese Beitr. Bd. 39.

21. Simon, Zur operativen Technik der Cardiolyse. Verhandlungen d. Deutsch. Ges. f. Chir. 1903.

22. Ssamoylenko, Ueber Cephalocele naso-frontalis. Diese Beitr. Bd. 40.

23. *Völcker, Spina bifida occulta. Münch. med. Wochenschr. Nr. 41.

24. *Völcker-Joseph, Funktionelle Nierendiagnostik ohne Ureterenkatheter. Münch. med. Wochenschr. Nr. 48.

25. Völcker, Behandlung der Prostatahypertrophie mit perinealer Prostatektomie. Arch. f. klin. Chirurg. Bd. 71.

Bericht aus dem Röntgenlaboratorium.

(Von Dr. Engelken.)

Da in diesem Jahre zum ersten Male ein Bericht aus dem Röntgenlaboratorium im Jahresbericht der Klinik aufgenommen wird, erscheint es zweckmässig, auf die Entwickelung unseres Laboratoriums etwas näher einzugehen, besonders da wir infolge von Sparsamkeitsrücksichten erst nach und nach die neueren Errungenschaften der Tecknik einführen konnten.

Es ist zwar seiner Zeit sofort nach der Entdeckung von Wilhelm Konrad Röntgen diesseits mit den Röntgenstrahlen experimentiert worden, doch blieben die hiesigen Resultate bis zum Jahre 1902 unbefriedigend. Im genannten Jahre wurde zuerst ein grösseres Induktorium mit einer Funkenschlagweite von 55 cm beschafft. Es ist damals bei der Beschaffung auch die Walterschaltung der primären Rolle als wesentlich erkannt worden. Unser Apparat stammt von Max Kohl in Chemnitz und hat bis heute trotz recht hoher Beanspruchung in recht guter Weise funktioniert. Derselbe wurde seiner Zeit mit Kondensator und Quecksilberstrahlunterbrecher ausgerüstet.

Bis zum Oktober 1902 ist mit diesem Apparat ohne wesentliche Hilfsmittel gearbeitet worden. Natürlich konnten unter diesen Bedingungen erfreuliche und klare Aufnahmen nicht erzielt werden. wenigstens nicht durchgängig. Solange mit einer neuen und weichen, oder eventuell mittelweichen Röhre gearbeitet wurde, gab es relativ gute und kontrastreiche Bilder. Die Mitteilungen von Albers-Schönberg gaben dann auch diesseits die Veranlassung, mit den verkehrten Sparsamkeitsrücksichten zu brechen. Nachdem einmal die Richtigkeit der Anschauungen von Albers-Schönberg erkannt war, hat Herr Geheimrat Czerny alle wesentlichen Neuanschaffungen bewilligt. Es ist demgemäss ein elektrolytischer Unterbrecher mit drei verschiedenen Stiftlängen mit dem nötigen Nebenmaterial angeschafft worden, eine Kompressionsblende nach Albers-Schönberg, später dann auch eine stereoskopische Blende nach Albers-Schönberg, Stativ nach Richard Seifert in Hamburg mit Centrierungsvorrichtung, Bleischutzvorrichtungen, Schutzhandschuhe, Demonstrationskasten u. s. w. Unser Laboratorium ist heute, soweit chirurgische Zwecke in Frage kommen, recht gut eingerichtet. Einen Orthodiagraphen besitzen wir nicht, weil dieser für

chirurgische Zwecke wohl selten in Frage kommen kann.

Unsere Dunkelkammer ist getrennt vom Aufnahmezimmer, und befindet sich, leicht und bequem erreichbar, im Keller. Dieselbe ist mit vielfachen Spülvorrichtungen und Wässerungseinrichtungen versehen. Neuerdings ist auch elektrische Beleuchtung, rotes und weisses Licht eingerichtet worden, weil wir mehrfach mit Gaslampen unangenehme Erfahrungen machten.

Wir sind mit unserem heutigen Instrumentarium im Stande, mit Spannungen von 30—150 Volt, mit Stromstärken von 2—25 Ampère zu arbeiten, und zwar mit Quecksilberunterbrecher oder mit elektrolytischem Unterbrecher oder wir können auch Quecksilberunterbrecher und elektrolytischen Unterbrecher kombiniert auf die Primärspule unseres Induktors wirken lassen.

Das diesseits unbedingt verfolgte Princip ist, den Induktor dem jeweiligen Zustande der Röntgenröhre anzupassen, niemals eine Röhre unnötig zu forcieren, sondern dieselbe stets ihrem Zustande entsprechend auszunutzen. Um dies in erhöhtem Masse durchführen zu können, haben wir neuerdings auch einen Pachytropen beschafft, so dass wir für die Primärspule 6 verschiedene Schaltungen zur Verfügung haben. Das Wesentlichste hierbei ist, dass man während des Betriebes der Röhre sofort die Energiemengen des zugeführten Sekundärstromes verändern kann.

Unseres Erachtens ist diese Möglichkeit von ausserordentlicher Wichtigkeit im Interesse des Röhrenmateriales.

Da wir uns gewöhnt haben, stets den Induktor der Röhre anzupassen, haben wir auch niemals unsere Zuflucht zu Ventilröhren nehmen müssen. Wir haben auch niemals eine solche besessen.

Trotzdem haben unsere Röhren eine recht lange Lebensdauer, wir haben trotz fortgesetzten Arbeitens mit elektrolytischem Unterbrecher niemals über zu rasches Hartwerden des Röhrenmaterials zu klagen gehabt.

Diese günstigen Verhältnisse sind aber auch wohl auf unser Röhrenmaterial selbst mit zu beziehen. Nach vielen Versuchen mit den verschiedenen Fabrikaten sind wir wegen des hohen Preises nur versuchsweise zu den Wasserkühlröhren von Müller in Hamburg übergegangen. Der Versuch aber bewies sofort die Ueberlegenheit dieser Röntgenröhre. Seitdem wir die Güte des Fabrikates erkannten, sind keine anderen Röhren mehr beschafft worden. Nachdem diese Röhren nun ausserordentlich viel vertragen, und auch eine gelegentliche nicht ganz korrekte Behandlung überstehen, so haben

wir doch immer mehrere Röhren in verschiedenen Stadien der Härte vorrätig. Es werden die einzelnen Röhren herangezogen; eine neue Röhre wird niemals gleich zu schweren Aufnahmen verwandt, sondern dieselbe muss sich im Gebrauche selbst entwickeln. Ganz harte Röhren werden diesseits höchtens nur für Durchleuchtungszwecke verwandt.

Die photographischen Aufnahmen werden fast ausnahmslos mit weichen oder mittelweichen Röhren gemacht. Nach unseren Erfahrungen genügt eine mittelweiche Müllerröhre für jede, auch die schwierigste Aufnahme, wenn man mit der Kompressionsblende nach Albers-Schönberg arbeitet. Hiermit kommen wir zu unserem Aufnahmeverfahren.

Wir arbeiten heute eigentlich nur noch mit der Kompressionsblende und zwar mit der sogenannten stereoskopischen Blende. Letztere hat den Vorteil, dass sie wie eine Schiffslampe eine jede Stellung einnehmen kann. Jede Fussaufnahme, jede Schulteraufnahme ist mit Leichtigkeit mit der stereoskopischen Blende zu machen, weil der betreffende Körperteil in fast jeder Stellung fest fixiert werden kann. Besonders wertvoll ist die stereoskopische Blende für Schulteraufnahmen, wie Albers-Schönberg wieder kürzlich betont hat. Die einzigen Fälle, in denen wir noch eine gewöhnliche Bleiblende benutzen, sind Fremdkörperaufnahmen, bei denen es sich vorerst um eine oberflächliche Orientierung handelt, z. B. Murphyknopf, Projektile u. s. w.

Den eigentlichen ursprünglichen Zweck der stereoskopischen Blende nutzen wir nicht aus. Die stereoskopischen Aufnahmen von Fremdkörpern haben anscheinend auch nicht den gewünschten Wert, für genaue Tiefenbestimmungen wenigstens ist schon von mancher Seite dasselbe gesagt worden. Neben der stereoskopischen weiteren Blende besitzen wir auch einen kleineren Tubus zur Kontrolle bei Nierensteinaufnahmen u. s. w. Mit diesem kurz skizzierten Instrumentarium haben wir nun im Ganzen und Grossen recht gute Resultate; es ist selten, dass wir nicht das Gewünschte und Mögliche erreichen. Unsere photographischen Aufnahmen zeichnen sich fast ausnahmslos durch eine gute und klare Schärfe aus. Es ist selten, dass eine Aufnahme misslingt, da wir peinlich auf eine unbedingte Fixation des betreffenden Körperteiles und gleichzeitig auch des ganzen Körpers achten. Der betreffende Körperteil wird durch die Kompressionsblende festgelegt, der übrige Körper wird durch Kopfkissen, durch Spreukissen und durch Sandsäcke in jeder Richtung vor Bewegung gesichert. Unsere Expositionsdauern kommen mit den

von Albers-Schönberg angegebenen überein. Mit Verstärkungsschirm arbeiten wir überhaupt nicht, weil dies bei genügender Fixation für chirurgische Zwecke nicht in Frage kommt. Auch bei sehr unruhigen Kindern ist es bisher meist immer gelungen, gute und klare Bilder zu erzielen. In nur ganz vereinzelten Fällen ist eine leichte Chloroformnarkose für die Aufnahme erforderlich gewesen. Anderseits wurde aber häufiger eine Morphiuminjektion verabfolgt, wenn bei Wirbelsäulenerkrankungen oder bei anderen schmerzhaften Erkrankungen auf andere Weise eine ruhige Lagerung nicht zu erzielen war.

Eine besondere Sorge war von jeher die Plattenfrage. Eine Zeitlang waren wir wegen Fehler von Schleussnerplatten abgekommen; aber alle Versuche mit anderen Plattensorten fielen zu Gunsten der Schleussnerplatten aus. Neuerdings haben wir nun die Röntgenplatten von Kranseder u. Co. in München erprobt und müssen sagen, dass die genannte Platte in der That vorzüglich ist. Ehe wir aber ein endgültiges Urteil abgeben, müssen wir abwarten, ob die späteren Sendungen die gleiche Sauberkeit, dieselbe Kontrastreichheit aufweisen, wie die erprobten Versuchssendungen.

Nach verschiedenen Versuchen mit den vielfach empfohlenen Entwicklern sind wir endgültig bei dem Rodinalentwickler stehen geblieben. Die bequeme Handhabung, die leichte Abstufung des Entwicklers durch blossen Wasserzusatz sind äusserst angenehme Eigenschaften. Die allerdings unangenehme Eigenschaft, die Fingernägel stark anzugreifen, muss durch häufiges Spülen der Finger oder durch Gummihandschuhe ausgeschaltet werden.

Unser Plattenverbrauch beläuft sich im Jahr auf ca. 900—1000 und zwar brauchen wir durch die ausschliessliche Verwendung der Kompressionsblende von Albers-Schönberg die Grössen 18×24 und 24×30. Die Grösse 24×30 kommt bei Aufnahmen von Nierensteinen, von Hüftgelenken dicker Personen in Anwendung, weil bei der Divergenz der Röntgenstrahlen durch dicke Körperteile der Belichtungskreis der Platte grösser als die Tubusöffnung der Blende wird. Die Plattengrössen 30×40 und 40×50 kommen nur bei Uebersichtsaufnahmen wegen Fremdkörper, Projektilen und Murphyknöpfen in Frage. Es wurden z. B. im Jahre 1903 die letztgenannten Plattengrössen nur ca. 60 verwandt. Zu bemerken ist ferner, dass wir diesseits ganz davon abgekommen sind, unter- oder überexponierte Platten zu verstärken oder abzuschwächen, denn erstens werden die Platten doch nie dadurch gut, zweitens erfordern die

Proceduren zu viel Zeit und schliesslich ist es bezüglich des Kostenpunktes ganz gleichgültig, ob man eine Platte zu retten sucht, oder einfach rasch eine neue anfertigt. Dieses Verfahren beruht allerdings wohl zumeist darauf, dass wir sehr selten uns in der Expositionsdauer irren, und dass wir von vornherein auf unbedingte Fixation des betreffenden Körperteiles bedacht sind.

So viel in Kürze über unser photographisches Verfahren mit Röntgenstrahlen.

II. Röntgentherapie.

Erst in letzter Zeit, nachdem unser Instrumentarium der Neuzeit entsprechend eingerichtet ist, sind wir zu Versuchen mit Röntgenstrahlen als therapeutisches Mittel übergegangen. Infolge dieser kurzen Zeit, in der wir diese Therapie geübt haben, und infolge der rein chirurgischen Eigenschaft unseres Laboratoriums ist natürlich die Zahl unserer Versuche noch eine geringe. Es kommen bei uns eben nur solche Fälle zur Röntgenbehandlung, die inoperabel sind, oder bei denen noch eine gewisse Messerscheu die Operation hinausschiebt. Die grosse Zeitbeanspruchung bei der Röntgentherapie wirkt bei uns auch etwas lähmend, weil unsere Abteilung für Röntgenstrahlen nur neben dem klinischen Abteilungsdienst versehen werden kann. Wenn auch photographische Aufnahmen weniger schwieriger Art durch einen sehr gut geschulten Diener gemacht werden können, so wird eine derartige Aushülfe bei der Therapie mit Röntgenstrahlen doch nicht angängig sein, wenn man sich eines guten Gewissens seinen Patienten gegenüber erfreuen will. Die Röntgentherapie ist eben immer noch ein relativ gefährliches Experiment.

Als Röhrenmaterial verwenden wir für therapeutische Zwecke die Röhre Nr. 13 von Florenzius Müller in Hamburg. Letztere besitzt die übliche Regenerierungsvorrichtung der Müllerröhren und ist mit einer recht widerstandsfähigen Antikathode ausgestattet. Wir halten diese Röhren für unsere therapeutischen Zwecke dauernd in mittelweichem Zustande und betreiben dieselben dann mit genau dem Zustande angepasstem Induktor und mit Quecksilberunterbrecher. Elektrolytische Unterbrecher benutzen wir für therapeutische Zwecke nicht, weil die durch dieselben zugeführten Energiemengen eine zu rasche Abnutzung und eventuell auch die Unmöglichkeit einer längeren Sitzung bedingen würden. Neuerdings sind wir auch dem Vorschlage von Holzknecht gefolgt, und haben uns von der Firma Müller Röhren senden lassen, bei denen die Centrierung der Antikathode

eine weniger exakte ist. Solche Röhren sind für photographische Zwecke nicht verwendbar, reichen aber für therapeutische Zwecke aus, und werden wegen dieses genannten Fehlers billiger abgegeben. Die Firma giebt die Röhre um $33^1/_3\,\%$ billiger ab.

Bezüglich unserer Beobachtungen ist nun Folgendes zu berichten.

Wir haben im Ganzen 18 Fälle einer eingehenden Röntgentherapie unterworfen. Bei nur 4 Fällen hiervon haben wir einen allerdings frappanten Nutzen gesehen; diese sollen unten näher angeführt werden. Zur Behandlung kamen Fälle von oberflächlichen und tiefer liegenden inoperablen malignen Tumoren, ausserdem mehrere Trigeminusneuralgieen.

Wir haben die Belichtung in folgender Weise durchgeführt. Der Tumor wurde entweder unter der Kompressionsblende eingestellt, oder bei grossen Tumoren wurde eine gewöhnliche Tischblende verwandt, oder es wurde die Umgebung des Tumors mit Blei abgedeckt. Neuerdings verwenden wir auch eine von Max Kohl in Chemnitz gefertigte, doppelseitig mit Kautschuk überzogene Bleiplatte mit den betreffenden Ausschnitten. Es ist ja selbstverständlich gleichgültig, wie man die Randpartieen der Geschwülste abdeckt, es sollten nur unsere Methoden der Vollständigkeit halber angeführt werden. Zum Schutze der Augen wurden immer selbst geschnittene Bleibrillen angewandt. Unsere mittlere Belichtungsdauer beträgt 15 Minuten. Diese Sitzungen werden alle 2 Tage gemacht, im Ganzen 3—5, und dann wird die Reaktion abgewartet, welche ja bekanntlich 10—14 Tage beansprucht. Wie schon gesagt, wurden stets nur mittelweiche Röhren verlangt. An schweren Verbrennungen zweiten Grades haben wir zwei Fälle erlebt. Der eine Fall, bei dem es sich um ein sehr bösartiges Lymphosarkom des Halses und des Mediastinums handelte, wurde absichtlich so weit getrieben, weil sonst eine Tiefenwirkung bei der kolossalen Grösse des Tumors nicht erwartet werden konnte. Der zweite Fall betraf eine alte Frau mit Osteosarkom der Scapula, welche nach der Operation prophylaktisch behandelt werden sollte, weil es nicht ganz sicher war, ob überall im Gesunden excidiert worden war. Letztere hat nur eine Sitzung von 15 Min. mittelweich durchgemacht, weil sie sich glücklicherweise wegen Heimweh der weiteren Behandlung entzog. Nach Ablauf von ca. 14 Tagen musste dieselbe wieder wegen einer ausgedehnten Verbrennung zweiten Grades aufgenommen werden. Ebenso schwer, wie die Verbrennung leicht gekommen war, wurde die Heilung. Behandelt wurden diese Verbrennungen mit ganz

indifferenten Salben, sei es eine milde Borsalbe, oder auch nur Lanolin und Vaselin. Jede andere Behandlung verursachte nur eine weitere Reizung. Abgesehen von diesen beiden präcisierten Fällen haben wir keine unangenehmen Verbrennungen zu beklagen gehabt. Trotztdem ist es aber bedauernswert, dass wir aus Sparsamkeitsrücksichten zur Zeit noch keinen Chromoradiometer nach Holzknecht besitzen. Um nun die Frage zu erörtern, ob die Röntgenstrahlen eine Tiefenwirkung auf maligne Tumoren haben, ist unser Material ein zu kleines. Bei unseren Fällen haben wir eine derartige erfreuliche Wirkung mit dem besten Willen nicht konstatieren können. Wir haben Sarkome, auch Lymphosarkome, Carcinome der tieferen Schichten unermüdlich auf Verlangen der armen Trost suchenden Patienten der Strahlenwirkung ausgesetzt, aber nur mit dem Erfolge der Schmerzlinderung. Letztere Wirkung wurde aber in allen Fällen ohne Ausnahme erzielt. Als typisch für die Wirkung auf tief liegende Tumoren ist nach unserer Anschauung wohl folgender Fall anzuführen.

Es handelte sich um ein älteres Fräulein, bei der schon beide Brüste wegen Carcinom, nicht Epitheliom, amputiert wurden. Im Beginne der Röntgenbehandlung bestanden rechts einzelne Recidivknoten. Nach den oben genannten Methoden wurde belichtet. Die Knoten bildeten sich zurück, sie wurden weicher und schwanden. Aber jenseits der anfangs erforderlichen Belichtungszone traten neue Knoten auf. Auch diese wurden dann der Röntgentherapie unterworfen. Wegen der Verbrennungsgefahr musste immer wieder mit der Therapie ausgesetzt werden. In den Zwischenzeiten hatte der Tumor wieder Zeit zum Wachsen, die Bestrahlung konnte nicht mit der Wucherung gleichen Schritt halten. Schliesslich wurde der Brachialplexus umwuchert, sodass die Qualen nur durch hohe Morphiumdosen etwas gemildert werden konnten. Patientin konnte nicht mehr das Laboratorium aufsuchen, und ist, wie gemeldet wurde, an Metastasen zugrunde gegangen.

Zweifellos ist die schmerzlindernde Wirkung der Röntgenstrahlen bei solchen inoperabelen Tumoren anzuerkennen, aber der Glaube an eine wirkliche Tiefenwirkung wird uns nicht eher kommen, als bis wir es selbst sehen konnten. Eine vorübergehende lokale Wirkung muss bestätigt werden, aber eine Eindämmung des Processes, besonders bezüglich der Metastasen, ist diesseits absolut nicht zu beobachten gewesen. Diese unsere pessimistischen Anschauungen mögen damit begründet sein, dass alle unsere Fälle von vornherein hoffnungslos waren, weil eben durch das Messer nichts mehr zu er-

reichen war. Wenn hiermit nun auch zugegeben wird, dass es wünschenswert wäre, auch operabele Fälle der Röntgentherapie versuchsweise zu unterwerfen, so wäre dies anderseits auch ein dreistes Unterfangen, weil wir nicht wissen, ob nicht auch durch Röntgenstrahlen ein Wucherungsreiz ausgeübt wird. Der oben näher geschilderte Fall muss jedenfalls davor warnen. So trübe unsere Hoffnungen bezüglich tiefer liegender Tumoren sind, so müssen wir doch eine sichere Wirkung auf oberflächliche Tumoren annehmen. Wir haben zwar nur zwei solche Fälle den Röntgenstrahlen ausgesetzt, aber diese beiden Fälle sind für weitere Versuche ermutigend.

In dem ersten Falle handelte es sich um ein Epitheliom, welches in Handtellergrösse das intakte linke Ohr umgab. Es bestand ferner eine ausgesprochene Facialisparese. Die betreffende Patientin wurde als inoperabeler Fall klinisch vorgestellt und dann zur Röntgenbehandlung überwiesen. Es wurden vier Sitzungen mit mittelweicher Röhre zu je 20 Minuten verabfolgt. Patientin wurde dann in ambulatorische Behandlung entlassen, und erhielt Anweisung, sich mit Borsalbe die kranke Partie verbinden zu lassen. Nach 17 Tagen bestand ein mässiges Röntgenekzem, und nur noch ein mit Haut unbedeckter Defekt von der Grösse eines Markstückes. Im weiteren Verlaufe hat sich dann auch die Facialisparese so weit zurückgebildet, dass Patientin deutlich pfeifen kann. Schliesslich ist noch ein kleines Recidivknötchen am Rande der früheren Ulceration excidiert worden. Wenn dieser Fall heute noch nicht definitiv abgeschlossen ist, so wird doch eine endgültige Heilung zu erwarten sein. Die letzte Vorstellung am 28. V. 04, nach einer Behandlungsdauer von drei Monaten, erweckte sehr stark diese Hoffnungen.

In dem zweiten Falle handelte es sich um ein Angiosarkom der Kopfhaut. Patientin wurde Ende Dezember 1903 aufgenommen, nachdem sich seit zwei Monaten eine Geschwulst der Kopfhaut gebildet hatte. Es wurde der Tumor zunächst excidiert unter Mitnahme des Periostes; eine primäre Transplantation heilte nicht auf. Erst nach Abmeisselung der obersten Knochenschichte hatte eine neue Transplantation Erfolg. Aber alsbald stellten sich am Rande des Excisionsschnittes fünf Recidivknoten ein. Der Verlauf warnte vor weiterer Operation, so dass Patientin der Röntgenbehandlung unterworfen wurde. Drei Sitzungen von 15 Minuten Dauer mit mittelweicher Röhre genügten, um sämtliche Knoten verschwinden zu lassen. Bei der Vorstellung am 28. V. 04, ca. drei Monate nach der Röntgenbehandlung, bestanden keine Recidive und die Patientin fühlte sich gesund.

Dies sind unsere Beobachtungen bezüglich der Röntgenstrahlen auf Tumoren.

Auf ganz specielle Veranlassung von Herrn Geheimrat Czerny sind nun noch einige Trigeminusneuralgieen (4) in der gleichen Weise behandelt worden.

Bei dem einen Falle wurden bald, weil eine Linderung nicht erzielt wurde, und weil es sich um eine schon alte Neuralgie handelte, bei der schon Resektionen der Nerven gemacht worden, eine Resektion des Ganglion Gasseri vorgenommen. Patient ist leider an Meningitis zugrunde gegangen. Bei dem zweiten Falle war auch schon im Jahre 1893 erst eine Resektion des II. und III. Astes und schliesslich eine Resektion des Ganglion Gasseri gemacht worden. Die damaligen Operationen hatten bis 1903 Schmerzfreiheit gebracht. In letzter Zeit waren aber die Schmerzanfälle wiedergekehrt und zwar in ausserordentlicher Stärke. Die verlangte Operation wurde zunächst hinausgeschoben und ein Versuch mit Röntgenstrahlen eingeleitet. Eine anfängliche Linderung schwand aber bald wieder und zwar von dem Augenblick ab, wo das vorhandene Röntgenekzem ausgeheilt war. Da Alkoholinjektionen unerwarteter Weise grosse Linderung brachten, wurde von jeder anderen Therapie Abstand genommen.

Während die beiden angeführten Fälle ohne Resultat blieben, erwecken zwei weitere Fälle gewisse Hoffnungen für die Röntgenbehandlung bei Trigeminusneuralgieen.

In dem ersten Falle handelte es sich um einen Flaschenbierhändler, der viel in der Nässe zu arbeiten hatte. 1860 hatte derselbe an Malaria gelitten, 1872 hatte er zwei Messerstiche in die rechte Schläfengegend erhalten. Seit 1896 litt Patient dauernd an einer Trigeminusneuralgie. Wegen der früheren Messerstiche lag der Verdacht auf Fremdkörper nahe als Ursache der Neuralgie, doch ergab die Röntgenphotographie keinen solchen. Die Nervenuntersuchung ergab nun die Hauptschmerzen im Ramus supraorbitalis und im Nervus auriculo-temporalis. Anzeichen einer Neuritis waren nicht vorhanden, es bestand keine Störung der Sensibilität der Haut und der Schleimhaut. Die Muskulatur funktionierte rechts und links gleich gut. Obwohl Pat. zur Operation kam, wurde der Versuch einer Röntgentherapie unternommen. Es wurden im Ganzen 5 Belichtungen mit mittelweicher Röhre auf die Dauer von 15 Minuten mit je zwei Tagen Pause zwischen den Sitzungen gemacht. Anfangs sollen die Schmerzen nach den Belichtungen heftiger geworden sein, doch wurde der Schlaf des Patienten des Nachts nach und nach besser, ohne dass medikamentös nachgeholfen wurde. Nach der 5. Belichtung teilte Pat. mit, früher seien seine Schmerzen nach einer Untersuchung des Ohres auf die Dauer von 2 Monaten geschwunden. Es wurde daher eine genaue Untersuchung des Ohres, von dem Symptome sonst nicht vorlagen, gemacht. Am nächsten Tage gab Patient nun an, dass die Schmerzen fast

ganz geschwunden seien. Er wollte von einer Operation nichts mehr wissen. Wenn nun auch die Ohruntersuchung nach der Meinung des Pat. die Ursache seiner Besserung war, so konnte dies nicht anerkannt werden, denn Pat. hatte schon vorher deutliche Linderung seiner Schmerzen gehabt, wie die Besserung des Schlafes bewies. Von Hysterie waren Symptome sonst auch nicht vorhanden. Pat. wurde dann mit beginnendem Röntgenekzem auf seinen Wunsch nach Haus entlassen. Bei einer Anfrage am 21. V. 04 wurde uns folgende Antwort zu Teil: „Ich teile Ihnen höflichst mit, dass meine Neuralgieschmerzen fortgesetzt abnehmen, und ich nur noch zuweilen beim Essen leichtere Schmerzen verspüre. Der Hautausschlag, der sich infolge der Röntgenstrahlenbehandlung gebildet, ist schon seit geraumer Zeit verschwunden, und meine Haare sind zum Teil wieder zurückgewachsen." Pat. scheint also jetzt seine Besserung selbst auf die Röntgenbehandlung zu beziehen und nicht auf die oben erwähnte Ohrenspiegelung.

Der zweite Fall betrifft einen 48j. Landwirt, dessen Vater schon an Gesichtsneuralgie litt, und der selbst schon zweimal eine rechtsseitige Ischias durchzumachen gehabt hatte. Seit ca. 1900 wurde er von einer hartnäckigen Neuralgie des III. rechten Trigeminusastes gequält. Da jede innere Behandlung ohne Erfolg blieb, wurde 1903 der dritte Ast extrahiert, und es erfolgte die Entlassung mit Besserung. Doch bald kehrte Pat. wieder und wollte nochmals operiert werden. Auch bei diesem wurden dann die Röntgenstrahlen verwandt. Schon nach der 4. Sitzung zu 15 Minuten mittelweich waren die Schmerzen absolut geschwunden, so dass Pat. nach Haus entlassen wurde. Am 6. I. hatte die Behandlung begonnen, am 24. I. stellte sich Pat. mit Ekzem zweiten Grades vor und war glücklich über seine völlige Schmerzfreiheit. Auf eine Anfrage vom 21. V. 04 traf folgende Antwort ein. „Ihren werten Brief habe ich erhalten und daraus ersehen, dass Sie sich für mein Befinden interessieren. Es geht jetzt so ziemlich. Die Strahlen haben vier Wochen angehalten und dann waren wieder die alten Schmerzen. Ich gedachte wieder zu Ihnen zu kommen, da kam ein Freund zu mir und riet mir zu einem anderen Mittel." Wie dieses andere Mittel gewirkt hat, wurde uns nicht mitgeteilt. Aus dem Gesagten geht aber jedenfalls hervor, dass die Röntgenbehandlung eine wesentliche und vorteilhafte Wirkung gehabt hatte, und es ist nicht ausgeschlossen, dass eine erneute Behandlung einen weiteren Erfolg erzielen würde, wenn man bedenkt, wie prompt die Besserung eingetreten war. Vielleicht meldet sich der Pat. wieder von selbst.

Zum Schlusse wäre dann noch ein interessanter Fall zu erwähnen, bei dem die Röntgenstrahlen prophylaktisch zur Anwendung kamen.

Es handelte sich um eine 54 Jahre alte Frau, bei der im Mai 1901 sich die ersten Zeichen eines Oberkiefertumors einstellten. Dieselbe wurde diesseits Mitte Januar 1902 aufgenommen. Die Diagnose lautete auf Sarkom des linken Oberkiefers. Die vorgenommene Resektion heilte glatt, doch musste schon nach einem Monate eine Recidivoperation vorgenommen werden. Eine zweite Recidivoperation folgte dann nach einem weiteren Monate. Im weiteren Verlaufe zeigte sich kein Recidiv mehr der linken Seite. Auch eine Drüsenschwellung am linken Kieferwinkel ging zurück. Mikroskopisch war und ist noch heute die Entscheidung, ob Sarkom oder ob Carcinom, nicht sicher zu machen. Der Tumor begann dann im rechten Oberkiefer zu wuchern, so dass Pat. im Mai 1903 einem Kurpfuscher in München in die Hände fiel. Die angewandten Kataplasmen u. s. w. verursachten eine enorme Wucherung, so dass Pat. schliesslich kaum einen Finger mehr in die Mundhöhle stecken konnte. Im November 1903 wurde sie dann hier aufgenommen. Der Versuch der Operation gelang überraschend glücklich. Es wurden dann energische Bestrahlungen mit Röntgenstrahlen vorgenommen, um prophylaktisch zu wirken. Es sind seitdem nochmals zwei gründliche Excochleationen und Thermokauterisationen vorgenommen worden, aber es ist unsere Ueberzeugung, dass die Röntgenstrahlen in diesem Falle entschieden eine Verlangsamung der Recidive erzielt haben. Bei der letzten kürzlich vorgenommenen Excochleation ist sogar die Hoffnung gekommen, dass wir die Frau mit Hilfe der Röntgenstrahlen endgültig von ihrem Leiden werden befreien können.

II. Spezieller Teil.

Uebersicht des Materials.

(Bearbeitet von Dr. Nehrkorn.)

Zur Bearbeitung im speciellen Teil kamen 2289 einzelne Fälle.

Verletzungen waren darunter 298. Von diesen waren 19 Schussverletzungen, 58 einfache, 36 komplicierte, zusammen 94 frische Knochenbrüche, 9 Luxationen, davon 1 kompliciert.

Die Frakturen verteilen sich auf die einzelnen Knochen folgendermassen:

Schädel 15 (kompliciert 8)	Hand 3 (kompl.)
Nase 3 (kompl. 2)	Becken 1
Unterkiefer 3 (kompl. 2)	Oberschenkelhals 2
Rippen 4	Oberschenkelschaft 14 (kompl. 2)
Skapula 1	Patella 4
Clavicula 2	Unterschenkel 24 (kompl. 14)
Oberarm 7	Malleolen 3
Vorderarm 1	Fuss 7 (kompl. 5)

Die traumatischen Luxationen betrafen folgende Gelenke:

Schulter 5
Ellenbogen 2 (kompl. 1)
Hüfte 2

Von den 1089 Entzündungen waren akute 294, chronische 795.

Von den letzteren wiederum beruhten 2 auf Actinomykose, 482 auf Tuberkulose.

Erysipel kam in 14 Fällen zur Beobachtung, traumatischer Tetanus in 1 Fall.

Von 439 Tumoren waren 143 gutartig, bei 228 Fällen handelte es sich um Carcinom, bei 66 um Sarkom.

Die Carcinome verteilen sich nach der Häufigkeit auf die einzelnen Organe, wie folgt:

Magen 51
Mamma 34
Rectum 32
Oesophagus 17
Darm 11
Gallenwege 10
Unterlippe 10
Uterus 7
Ohr 6 etc.

I. Kopf und Ohr.

(Bearbeitet von Dr. Kramer.)

(66 Fälle: 55 M., 11 W., 4 †.)

A. Verletzungen.

(47 Fälle: 43 M., 4 W., 3 †.)

1. Weichteilverletzungen (16 M., 2 W.).

a) ohne Hirnerscheinungen (12 Fälle).

Rissquetschwunden.

Bei einigen der Fälle bestand bei dem Unfall rasch vorübergehende Bewusstlosigkeit, bei einem bei der Aufnahme noch starker Kopfschmerz. Zum Teil waren die Wunden stark verunreinigt. Die Desinfektion musste in einem Falle (Nr. 12) in Narkose vorgenommen werden, in einem anderen Falle (Nr. 2552) befand sich Pat. im Alkoholrausch, der die sonst erforderlich gewesene andere Narkose völlig ersetzte. Nach gründlicher Desinfektion heilten sämtliche Wunden ohne Störung. In einem Falle (1925) wurde primär genäht, in einem anderen Falle wurde eine Fixationsnaht angelegt (2061), in einem weiteren (2400) am 10. Tage die Sekundärnaht vorgenommen; bei einem Patienten (115) wurde die Wunde im späteren Verlauf durch Thiersch'sche Transplantation gedeckt.

Grosse Lappenwunden (4 Fälle).

Nr. 1625. 53j. Frau. Von der elektrischen Trambahn angefahren. Grosse Lappenrisswunde über dem rechten Scheitelbein, 15 cm lang, 10 cm breit. Desinfektion, Situationsnähte, Jodoformdrainage; glatte Anheilung.

Nr. 1984. 80j. Mann. Skalpierung der ganzen hinteren Schädelhälfte nach Fall von einer Mauer aus einigen Metern Höhe. Wunde mit Schmutz bedeckt. Periost intakt. Fixationsnähte, Jodoformtamponade. Am 12. Tage mit geheilter Kopfwunde entlassen. Ausserdem Schädelfraktur der rechten Clavikula.

Nr. 1390. 30j. Mann. Wurde vom Wagen geschleudert; das Vorderrad ging über die linke Kopfseite. Abreissung des linken Ohres, das nur noch an einer Hautbrücke hängt. Starke Verunreinigung. Nach Reinigung und Abschneiden aller gequetschten Teile Annähen des Ohres mit Silkworm. Glatte Heilung p. p. Nach 7 Tagen in ambulante Behandlung entlassen.

Nr. 1986. 16j. Junge. Gestern Abend Contusion der rechten Gesichtshälfte und fast völlige Abreissung des linken Ohres durch ein Maschinenrad. Das Ohr hängt nur noch an der Haut der Parotisgegend. In Narkose wird das Ohr angenäht. Gute Anheilung; nach 7 Tagen kann Pat. entlassen werden.

Mit eiternden Kopfwunden wurden eingeliefert (2 Fälle).

Nr. 189. 15j. Junge. Abscessincisionen.

Nr. 816. 29j. Mann. Vor 3 Tagen durch Stockschlag stark blutende Wunde auf der linken Seite, 5 cm lang. Bei der Aufnahme besteht Oedem des Gesichts; das linke Auge ist dadurch völlig geschlossen. Temp. = 38,2. Drain, trockener Verband. Nach 2 Tagen ist die Gesichtsschwellung geschwunden, die Temperatur wieder normal. Kann 6 Tage nach der Aufnahme in ambulante Behandlung mit noch etwas eiternder Wunde entlassen werden.

b) Mit Erscheinungen von Commotio cerebri.

Bei einer Anzahl der unter Rissquetschwunden angeführten Fälle bestand sogleich bei dem Unfall kurz dauernde Bewusstlosigkeit. Mit einfachen Weichteilwunden und Erscheinungen von Commotio cerebri wurden die unter Commotio cerebri angeführten Fälle 849, 1730 und 1925 eingeliefert.

2. Schussverletzung (1 M.).

Nr. 1253. 19 J. Linkshänder. Suicidversuch. Schuss mit kleiner Pistole in den Gehörgang. Keine Weichteilverletzung zu sehen. Leichte Blutung aus dem Ohr. Geringe Commotionssymptome. Durch Röntgenphotographie Kugel an der Schädelbasis festgestellt. Mit hinterem Bogenschnitt Aufklappung der Ohrmuschel und Freilegung des Schusskanals, der ins Felsenbein führt. Kugel nicht zu finden. Heilung.

3. Komplicierte Schädelfrakturen (8 M., 0 W., 0 †).

Als Ursache ist verzeichnet: Ueberfahrenwerden, Hiebe, Hufschlag, Steinfall, Fall aus der Höhe. Die meisten Patienten wurden sofort nach dem Unfall eingeliefert; bei einigen derselben hatte direkt im Anschluss an den Unfall eine kurzdauernde Bewusstlosigkeit bestanden. In drei Fällen war das Gehirn mitverletzt; bei einem dieser Patienten bestanden sofortige und zunächst andauernde Herderscheinungen, ohne dass hier, wie bei einem anderen Falle mit Hirnverletzung, ein Bewusstseinsverlust nach der Verletzung bestanden hätte. Die Wundversorgung musste in drei Fällen, bei denen es sich um Entfernung von Knochensplittern etc. handelte, in Narkose vorgenommen werden. In einem Falle war dies ohne Narkose

möglich. Bei einem weiteren Patienten musste wegen erheblicher Anämie von der sonst indiciert gewesenen Trepanation Abstand genommen werden. Die Behandlung bestand in gründlicher Desinfektion, Entfernung von Splittern etc., wenn nötig in Narkose, und wurde als offene fortgesetzt; in einigen Fällen wurden Situationsnähte angelegt. Sämtliche Patienten wurden geheilt.

Nr. 1145. 59j. Kutscher. Vom Fuhrwerk geschleudert und geschleift. Kurze Ohnmacht. Wird ca. 8 Stunden nach dem Unfall in die Klinik gebracht. Grosse Lappenwunde an der Stirn. Fissur im linken Stirnbein bis in die linke Orbita. Ausserdem ausgedehnte Haut- und Muskelverletzung am rechten Vorderam mit Blosslegung der Strecksehnen der Hand. Fraktur der Ulna. Nach gründlicher Desinfektion Unterfüttern des Lappens an der Stirne mit steriler Gaze, Drainage nach dem unteren Wundwinkel. Glatter Verlauf. 7 Tage nach der Aufnahme wird der Lappen durch Sekundärnähte fixiert, nach weiteren 7 Tagen werden Drain und Nähte entfernt. Bald völlige Vernarbung. Die Vorderarmwunde reinigte sich gut; es bildete sich im weiteren Verlauf an der Bruchstelle der Ulna Fluktuation; durch Excochleation wurde hier ein Sequester entfernt, worauf die Wunde rasch sich schloss. 3., 4. und 5. Finger der rechten Hand bleiben steif.

Nr. 1356 und 2348. 6j. Junge. Sturz vom Balkon des II. Stockwerkes auf den Kopf. Bewusstlos. Sofort in die Klinik gebracht. Klaffende Wunde über dem linken Auge. Splitterbruch des linken Stirnbeins. Supraorbitalrand eingedrückt. Ausfluss von Blut, Cerebrospinalflüssigkeit und gequetschter Gehirnmasse aus der stark verunreinigten Wunde. Herzaktion regelmässig, ca. 110 in der Minute. Kein Blut aus Nase oder Ohr, keine Lähmung. — Klin. Diagn: Komplic. Fraktur des linken Stirnbeins. Commotio und Contusio cerebri. In leichter Chloroformnarkose Desinfektion und Erweitern des Knochenspaltes mit Hammer und Meissel: offene Behandlung mit Jodoformgazetamponade. Im weiteren Verlauf längere Zeit hindurch zeitweises Fieber, mehrfach über 39°. Ein nekrotischer Knochensplitter stösst sich ab. In den 2 ersten Wochen Charakteränderung: Bei dem sonst artigen Kinde grosse Widerspenstigkeit und Gebrauch gemeiner Schimpfworte. Heilung nach ca. 4 Monaten. Später wird der Junge nochmals auf kurze Zeit zur Correktur der Narbe, Höherverlegung der Augenbraue, aufgenommen.

Nr. 1403. 17j. Junge. Stein aus 7 Meter Höhe auf die linke Schädelseite gefallen. 1/4 Stunde bewusstlos, dann heftige Kopfschmerzen. Kommt alsbald nach dem Unfall zur Aufnahme. Klaffende, 6 cm lange Wunde auf dem linken Scheitelbein. Periost durchtrennt. Fissur im Knochen mit geringer Depression. Heilung.

Nr. 1427. 38j. Mann. Wurde heute von scheuendem Pferd geschleift, auch wohl vorher geschlagen. War nicht bewusstlos, hat klare

Erinnerung an den Unfall; konnte sich wegen sofortiger Lähmung des linken Beines nicht mehr vom Boden erheben. Kein Erbrechen. Keine Blutung aus Ohren oder Nase. Wird alsbald in die Klinik gebracht. Hirnnerven intakt. Linker Arm und linkes Bein sind völlig gelähmt; Sehnenreflexe an denselben fehlen. 3 cm lange Rissquetschwunde in der rechten vorderen Parietalregion. Während des Rasierens des Kopfes wird das linke Bein in regelmässigen Intervallen, ca. 40mal in der Minute krampfhaft an den Körper angezogen. Nach Erweiterung der Wunde sieht man eine rundliche Depression, markstückgross. (Stollen von Pferdehuf?) Der Knochen ist hier tief deprimiert und zersplittert, dazwischen quillt Gehirnsubstanz heraus. Nach Entfernung der Splitter zeigt sich ein gefetzter Riss in der Dura, der sich nach vorn und median noch etwas fortsetzt. Entsprechende Erweiterung des Knochendefektes, dann Entfernung von Knochensplittern und Haaren, die in die Gehirnsubstanz hineingedrungen. Sorgfältiges Auswischen einer haselnussgrossen Zertrümmerungshöhle im Grosshirn. Jodoformtamponade. Hautwunde wird grösstenteils geschlossen. Operation in Chloroformnarkose ausgeführt. Das linke Bein kann schon am folgenden Tag wieder bewegt werden. Der linke Arm ist noch schlaff gelähmt bis zum 12. Tag nach der Verletzung, an dem leichte aktive Bewegungen, zuerst der Finger möglich wurden. Dann rasch Zunahme der Beweglichkeit, so dass 4 Tage später schon alle Muskeln des linken Armes bewegt werden können. Glatter Wundverlauf; der Tampon wird am 6. Tag entfernt; am 16. Tag nach der Verletzung wird Pat. geheilt entlassen.

Nr. 1715. 47j. Mann. Von Steinen, die aus 8 Meter Höhe herabfielen, auf den Kopf getroffen. War schwindelig, fiel zu Boden; wurde alsbald in die Klinik gebracht. Kleine Hautwunde und leichte Depression in der Scheitelbeingegend, Fissur im Knochen. Desinfektion. Glatte Heilung unter aseptischem Verband.

Nr. 1929. 30j. Mann. Beilhiebe am Kopf. Sofort in die Klinik gebracht. Drei perforierende Kopfwunden. Knochen an allen drei Wunden ca. 4 mm perforiert. Erhebliche Anämie. Reinigung, Blutstillung, Kompressionsverband. Wegen der Anämie wird von Trepanation Abstand genommen. An der linken Hand eine den Antithenar durchtrennende Wunde. Desinfektion, Blutstillung, Sehnennaht, offene Behandlung. Kopfwunden heilen p. p. ohne Gehirnerscheinungen. Im Anschluss an die Verletzung der linken Hand schwere Phlegmone, die mehrfache Incisionen erforderte.

Nr. 2044. 52j. Mann. Wurde gestern mit einem mit Bleiknopf versehenen Stock über den Schädel geschlagen; der Bleiknopf zersplitterte. Keine Bewusstlosigkeit. 2 cm lange Kopfwunde über dem linken Os parietale mit Heraussprengung eines zweimarkstückgrossen Knochenstücks, das etwas in die Höhe steht und nach Vergrösserung der Wunde unter Aetherrausch sich leicht mit Periost abheben lässt. Darunter kleines

Hämatom, nach dessen Entfernung die verletzte Dura, sowie etwas abgerissene Hirnrinde zum Vorschein kommt. Nach Glätten der Knochenränder wird mit Jodoformgaze tamponiert. Glatte Heilung.

Nr. 2153. 4j. Junge. Rechtsseitige Skalpierung durch Ueberfahren. 10 Stunden nach dem Unfall in die Klinik gebracht. Handtellergrosser Hautlappen. Knochen liegt frei. Erbsengrosser Stein an der Schläfe in den Knochen fest eingekeilt. Wunde stark verunreinigt. In Chloroformnarkose nach gründlicher Reinigung durch Trepanation Extraktion des Steines und eines deprimierten Stückes der Vitrea. Glätten der Wundränder, Unterpolstern mit Jodoformgaze, Drain, Situationsnähte. In der ersten Zeit hohes Fieber. Nach 20 Tagen wird die Wunde in Chloroformnarkose nochmals gereinigt und ausgekratzt, die sich abstossende äussere Lamelle des von Periost entblössten Knochens dabei entfernt. Auch dann noch Eiterung; noch mehrere Sequester der Tabula externa stossen sich ab. Nach 12 Wochen Wunde vernarbt und Pat. entlassen mit wesentlich tiefer gerückter Haargrenze an der rechten Schläfe, die durch Plastik später gehoben werden soll. Mai 1904 durch Plastik Verlegen der Hautlappen an ihren normalen Platz, Decken der Stirnwunde durch Transplantation.

4. Schädelfrakturen ohne äussere Wunden (5 M., 2 W., 3 †).

Auch hier waren es schwere Gewalten, Sturz, Hieb, Ueberfahrenwerden, welche die Verletzungen verursachten. Die Patienten wurden meist sogleich nach dem Unfall eingeliefert; alle bis auf zwei waren bei der Aufnahme noch bewusstlos. In zwei Fällen war das Gehirn verletzt; in einem derselben entleerte sich Gehirnsubstanz mit liquor cerebrospinalis aus dem Ohr. Meist war Blutung aus Ohr oder Nase vorhanden. In 5 der 7 Fälle wurde Schädelbasisfraktur sichergestellt, bei drei intra vitam durch die Ohrblutung etc., bei zwei vorher nicht ganz sicher zu diagnosticierenden Fällen durch die Autopsie. Die Behandlung war wesentlich exspektativ nach den bekannten Grundsätzen.

Ein Fall (Nr. 2383), der als Schädelbasisfraktur eingeliefert war, erwies sich als Apoplexie und wurde sogleich in die medicinische Klinik verlegt.

Folgendes sind die hier anzuführenden Fälle:

a) Konvexitätsfrakturen.

Nr. 1208. 20j. Mann. Durch herabfallendes Holzstück auf den Kopf getroffen. Lambdanaht gelockert und deprimiert. Bei Druck auf diese Stelle lässt sich am ersten Tage ein Krampfanfall auslösen. Pat. ist bei der Aufnahme noch benommen. Commotio cerebri. Nach einem

Tag schwindet die Benommenheit; Anfälle werden nicht mehr beobachtet. Heilung.

Nr. 2422. 20j. Mann. Hieb mit einem Stück Holz auf den Kopf. 20 Minuten dauernde Bewusstlosigkeit. Nasenbluten. Fissur durch das linke Stirnbein, vom inneren Augenwinkel nach oben aussen über das Tuber frontale verlaufend. Keine äussere Wunde. Bettruhe, Eisblase etc. Nach 10 Tagen geheilt entlassen.

b) Schädelbasisfrakturen.

Nr. 1278. 9j. Junge. Sturz von einem Heuwagen; mit dem Kopf auf einen Balken aufgeschlagen. Sofort bewusstlos. Wird 24 Stunden nach der Verletzung in die Klinik eingeliefert. Noch völlige Bewusstlosigkeit. Aus dem rechten Ohr fliesst Cerebrospinalflüssigkeit und zertrümmertes Gehirn. Keine äusseren Verletzungen. — Klin. Diagn: Rechtsseitige Schädelbasisfraktur mit Zertrümmerung des rechten Schläfenlappens. Fast jede Behandlung unmöglich, indem der Junge den Ohrtampon herausreisst und den Eisbeutel fortschleudert. Am 2. Tag Sensorium etwas freier. Anfangs Fieber bis 39,5, das allmählich abfällt. Wiederkehr des Bewusstseins. Am 9. Tag hohes Fieber und erneute Benommenheit; stinkender, eitriger Ohrausfluss rechts, vorübergehend auch links. Puls relativ langsam. Fieber dauert an, ebenso die Bewusstlosigkeit. Diagnose: Abscess im rechten Schläfenlappen. Deshalb, am 13. Tag nach der Verletzung, Trepanation: temporäre Aufklappung eines Haut-, Periost-, Knochenlappens; Entleerung eines Hämatoms; dabei Sinusverletzung; die Blutung steht auf Tamponade. Danach langsame Besserung, gestört durch zwei heftige Nachblutungen aus dem Sinus, die wieder durch Tamponade zum Stehen kommen. Starke Anämie. Allmählich Besserung. Zeitweise noch Fieber mit leichter Benommenheit; Facialisparese; Defekt an der oberen Wand des rechten knöchernen Gehörgangs mit freiliegendem nekrotischen Knochen: chronische Mastoiditis. Deshalb ($7^1/_2$ Wochen nach der Verletzung) Aufmeisselung des Proc. mastoideus und Radikaloperation, Extraktion mehrerer Sequester. Noch längere Zeit besteht dauernd erhöhte Temperatur bei gutem Allgemeinbefinden; 3 Monate nach der Verletzung auch Temperatur zur Norm zurückgekehrt, Facialisparese besteht weiter fort.

Nr. 1576. 4j. Mädchen. Sturz aus dem III. Stockwerk auf den gepflasterten Hof. Sogleich in die Klinik. Bewusstlos, Rissquetschwunde an der Stirn, Knochen äusserlich nicht verletzt, leichtes Fieber und entsprechende Steigerung der Pulsfrequenz. Blutung aus Nase, nicht aus den Ohren. Am andern Tag Hämatom der Augenlider. Ein kurzer Krampfanfall. Am 3. Tag Exitus unter zunehmender Benommenheit. Sektion: Schädelbasisfraktur.

Nr. 2076. 51j. Mann. Bei Wagenzusammenstoss gegen eine Mauer geschleudert. Alsbald in die Klinik verbracht. Völlig bewusstlos, blutet

leicht aus Ohren und Nase. Keine Lähmung. Pupillen reaktionslos, ungleich weit. Kl. Diagnose: Schädelbasisfraktur. Commotio cerebri. Andauernde Bewusstlosigkeit. Hohes, ansteigendes Fieber. Exitus letalis nach 2 Tagen. Sektion: Schädelbasisfraktur.

Nr. 2271. 54j. Frau. Durch die elektrische Bahn überfahren und bewusstlos eingeliefert. Somnolent, reagiert auf Anrufen. Kleine Weichteilwunde am linken Parietale, keine äusserliche Knochenverletzung, Blutung aus der Nase. Leichte Krämpfe in Arm und Bein. Kein Druckpuls. Abends drei Anfälle allgemeiner Krämpfe mit Cyanose ohne Prodrome. — Klin. Diagn: Schädelbasisfraktur. Contusio cerebri. Nach dem 3. Krampfanfall, ca. 12 Stunden nach der Verletzung Exitus letalis. Sektion: Schädelbasisfraktur. Grosses Hämatom im l. Frontallappen etc.

Nr. 2330. 33j. Mann. Sturz auf Hinterkopf beim Abspringen von der elektrischen Bahn. Sofort bewusstlos. Pat. somnolent, reagiert auf Anrufen. Keine äussere Wunde. Starke Blutung aus beiden Ohren. Erbrechen. Periodische kurze Zuckungen in beiden Armen. Puls 76, sehr unregelmässig und ziemlich klein. — Klin. Diagn.: Fractura baseos. Commotio cerebri. Tamponade der Ohren. Kochsalzinfusion. Das Bewusstsein kehrt in den nächsten Tagen allmählich wieder. Rechtsseitige Facialislähmung. Pat. klagt über starken Stirnkopfschmerz; auch bei der 20 Tage nach dem Unfall stattfindenden Entlassung bestehen noch starke Kopfschmerzen.

5. Commotio cerebri (6 M.).

Ein Teil der Fälle ist schon weiter oben angeführt; hier sollen nur diejenigen Fälle zusammengefasst werden, bei denen sichere Zeichen von Fraktur bei der Aufnahme nicht festgestellt werden konnten. Bei zwei unter diesen Fällen ergab erst der weitere Verlauf, dass doch Frakturen vorlagen. Ein Teil der Fälle war mit Weichteilwunden kompliciert. Bei einem der Patienten wurde wegen Gehirnerscheinungen 2malige Trepanation ausgeführt, im übrigen war die Behandlung eine exspektative nach den bekannten Regeln. Alle Fälle kamen zur Heilung; einer der Patienten klagte bei der Entlassung noch über Schwindelgefühl.

Nr. 849. 25j. Mann. Stürzte von einer 4 m hohen Leiter herab: wird sofort in die Klinik gebracht. Bei der Aufnahme ist Pat. noch bewusstlos, spricht unzusammenhängende Worte in weinerlicher Stimmung. Zwei verunreinigte, 3—5 cm lange Kopfwunden, bis auf das Periost reichend. Desinfektion; sekundäre Naht, Heilung.

Nr. 1233. 1659. 20j. Mann. Mit Baumpfahl Hieb auf Scheitelgegend. Sofort bewusstlos. Wegen andauernder Somnolenz in die Klinik gebracht. Reagiert auf Anrufen, nennt seinen Namen. Keine äussere Verletzung. Otoskopischer Befund negativ. Puls 80. Blutige Suffusion des rechten Augenlides. Hinterhaupt schmerzhaft. Commotio cerebri,

Schädelbasisfraktur? In den folgenden 4 Tagen tritt allmählich stärkere Somnolenz ein, die Pulsfrequenz sinkt auf 52—56. Auftreten von epileptiformen Krampfanfällen, anfangs allgemeiner, später linksseitiger kürzerer Anfälle, bei denen zuerst der Facialis, dann Arm und Bein befallen werden. Auftreten von Nackenstarre und Rigidität der Bauch- und Rückenmuskulatur. Am rasierten Kopf sind kleine Unebenheiten am Vorderrand des rechten Parietale festzustellen. Deshalb (4 Tage nach dem Unfall) Trepanation: Ovaler Hautlappenschnitt mit Basis gegen das Ohr. Fissur in der vorderen Ecke des Parietale. Unter dem Knochen ein Hämatom, aus dem vorderen Aste der Art. meningea media stammend. Wegen in den folgenden Tagen sich häufender zahlreicher Krampfanfälle nach zwei Tagen erneute Operation: Die Trepanationslücke wird erweitert. Pia getrübt; Gehirn pulsiert schlecht. Elektrische Reizung ergiebt Facialis- und Lidbewegungscentrum. Im vorliegenden Facialiscentrum schwärzlich durchscheinende Stelle der Rinde. Hier lässt sich nach Incision eine haselnussgrosse nekrotische Hirnpartie herausheben. Tamponade; offene Behandlung. Nach 3 Tagen hören die Anfälle auf, es bleibt geringe Parese im linken Mundfacialis. Stellt sich nach ca. $1^1/_2$ Jahren wieder vor. Anfälle sind nicht mehr aufgetreten; wünscht Beseitigung des pulsierenden Defektes.

Nr. 1730. 23j. Mann. Fall aus ca. 14 m Höhe. aus dem 3. Stockwerk herab. Pat. somnolent, reagiert auf Anrufen. Kleine Kopfwunde über dem rechten Parietale nahe der Lambdanaht; nirgends Knochen verletzt. Puls 92, kräftig. Keine Symptome von Hirndruck; keine Blutung aus Nase oder Ohr. Diagnose: Commotio cerebri. Weichteilwunde des Schädels. Therapie: Erweiterung, Reinigung, Glättung der Wunde. Drainage und primäre Naht. Ruhe, Eisblase. Nach 4 Wochen geheilt entlassen, abgesehen von Kopfschmerzen, wegen deren dem Pat. noch Schonung anempfohlen wird.

Nr. 1777. 24j. Mann. Sturz vom Fahrrad; Fall auf die rechte Kopfseite; sofort bewusstlos. Blut aus r. Ohr und Nase. Kam nach $^1/_2$ Stunde zu sich, ging nach Hause, war noch einige Zeit schwindelig; Auftreten heftiger Kopfschmerzen, Erbrechen. Da das Erbrechen andauerte und Puls auf 48 sank, wird Pat. zur Klinik geschickt. Etwas Somnolenz, keine schwereren Erscheinungen. Kl. Diagnose: Commotio cerebri. Bettruhe, Eisbeutel etc. Heilung.

Nr. 2274. 25j. Mann. Gestern Sturz vom Dach aus drei Stock Höhe auf den gepflasterten Boden. Nachts 3mal Erbrechen. Starke Hämatome der Augenlider; gefetzte Wunde oberhalb des linken Augenbrauenbogens. Apathie, lässt unter sich. Radiusfraktur. Nach einer Woche allmähliche Besserung. In der III. Woche steht Pat. auf. Ende der 4. Woche wird Pat. völlig gehfähig entlassen, klagt noch über Schwindel und Kopfschmerz.

Nr. 2305. 21j. Landwirt. Schlag mit Prügel auf den Kopf. Län-

gere Zeit bewusstlos; erbrach am nächsten Tage mehrmals. In den folgenden Tagen Kopfschmerzen, Fieber und geringe Nackenstarre; eine kleine Kopfwunde über dem rechten Auge begann zu eitern. Bei der 4 Tage nach dem Unfall erfolgenden Aufnahme findet sich eine kleine missfarbene eiternde Wunde, deutliche Nackensteifigkeit, Temp. 38,8, Puls 80. Leichte Benommenheit. Im weiteren Verlauf, während die Kopfwunde abheilte, remittierendes Fieber, zeitweise Nackensteifigkeit, Kopfweh, Schwindel. In der 3. Woche Besserung; Ende der III. Woche kann Pat. nach Hause entlassen werden. — Klin. Diagn: Abklingende Commotio cerebri. Basisbruch? Meningeale Reizung.

6. Folgezustände nach Schädelverletzungen. (7 M.).

Meist handelte es sich um Knochendepressionen und Fälle traumatischer Epilepsie, in einem Falle lag ein einfacher Knochendefekt ohne Gehirnerscheinungen vor, dessen Beseitigung gewünscht wurde. Die Zeit des ersten Auftretens der epileptischen Anfälle schwankte zwischen 3 Monaten und $11^1/_2$ Jahren nach der Verletzung; in einem Falle, bei dem schon seit der Verletzung zeitweise geringe Reizerscheinungen bestanden, waren Krampfanfälle nach Hieb auf den alten Trepanationsdefekt aufgetreten. Bei einem Patienten bestanden nur Schwindelanfälle. Drei der Patienten mit traumatischer Epilepsie wurden trepaniert, darunter zwei erfolgreich; die drei anderen hierher gehörigen Patienten wurden unoperiert entlassen, da auf Grund der Beobachtung eine Operation nicht für indiciert erachtet wurde.

Nr. 165. 30j. Mann. Erlitt 1897 eine rechtsseitige Depressionsfraktur über dem Parietale mit sofortiger Hemiplegie. Trepanation. Heilung nach 6 Wochen, Lähmung geschwunden. Seit dieser Zeit ab und zu kurzdauernde Zuckungen in den Extremitäten ohne Bewusstseinsstörung. Heute Nacht erhielt Pat. Hiebe auf den Kopf; er konnte noch bis zur Pforte der Klinik gehen; hier stürzte er zusammen und bekam nach Aussage der Begleiter allgemeine Krämpfe. Um die alte, 2markstückgrosse Depressionsstelle finden sich mehrere kleine, frische Narben. Bewusstsein etwas getrübt. Blitzartige Zuckungen im linken Facialis- und linken Vastusgebiet. — Klin. Diagn.: Weichteilwunde. Epilepsie nach Trauma. Therapie: Desinfekt. Verband; Ruhe, Eisblase. Am nächsten Tag sind die Zuckungen fast völlig geschwunden. Kann nach 4 Tagen entlassen werden.

Nr. 209. 28j. Mann. Im Januar 1902 von Stein am Kopf getroffen. Schädelverletzung mit Depression und Läsion der rechten Centralwindung. Im September und November je 1 epileptischer Anfall, nach

dem letzteren Krämpfe in Kopf, Arm und linker Rumpfseite. Seitdem andauernd zeitweises Zucken, Schwäche im linken Arm und Bein und Gefühlsstörung. Ueber dem rechten Scheitelbein eine Depression des Knochens, bis 1/2 cm unter das Niveau der Umgebung. Einigemale anfallsweise rythmische Zuckungen in der linken Schultermuskulatur beobachtet. Motorische Schwäche und Ataxie des linken Armes, geringere Schwäche des linken Beines. Hyperästhesie der ganzen linken Körperhälfte. Steigerung der Sehnenreflexe links, besonders am Arm. Herabsetzung der Hautreflexe. — Klin. Diagn: Schädeldepression nach Splitterbruch. Traumatische Epilepsie, Hemiparese, Hemihyperästhesie. Trepanation an der Läsionsstelle. Ablösung der Dura von der Narbe. Entleerung von Liquor. Anfrischung der Knochenränder und Deckung des Defektes mit Periostknochenlappen aus der Umgebung. Zuerst zahlreiche, dann spärliche Anfälle, die schliesslich verschwinden. Es bleibt noch Ataxie und Schwäche im linken Arm und Spannungsgefühl der linken Brustseite zurück.

Nr. 423. 15j. Junge. Vater epileptisch. Vor 3 Jahren Verletzung durch Steinwurf am Hinterkopf. Es soll ein Splitter in der Hirnhaut gesteckt haben, der entfernt wurde. Seit 10 Monaten epileptische Anfälle, anfangs alle 14, zuletzt alle 8 Tage. Narbe am hinteren Teil des rechten Scheitelbeins. Ein Anfall kann nicht beobachtet werden, daher zunächst von Operation Abstand genommen.

Nr. 756. 24j. Mann. Im Alter von 12 Jahren Kopfwunde durch Pulverschuss aus 4 m Entfernung gegen die Stirne. Einige Zeit bewusstlos; lag 3 Monate zu Bett, in den ersten Wochen mit Fieber. In den ersten 4 Jahren sollen 13 Knochensplitter herausgeeitert sein, dann schloss sich die Wunde. Vor 1 1/2 Jahr zum ersten Mal Krampfanfall mit Bewusstlosigkeit; anfangs Auftreten solcher Anfälle alle 6—8 Wochen, seit 1/2 Jahr alle 3—4 Wochen. Die Anfälle sind allmählich intensiver geworden. Auch kurzdauernde Anfälle von Verwirrtheit ohne Krämpfe. Seit 1/4 Jahre anfallsweise auftretende heftige Kopfschmerzen auf der linken Stirnseite; nach den Anfällen bleibt 1—2 Tage lang dauernder Stirnkopfschmerz. Alte Narbe und markstückgrosse Depression rechts von der Mitte der Stirne, 3 Querfinger über der Glabella. Die laterale Hälfte der Narbe zeigt Pulsation. Diagnose: Traumatische Epilepsie im Anschluss an alte Fraktur des Stirnbeins mit Depression. Während der Beobachtungszeit 4 Anfälle. Plötzliche Bewusstlosigkeit, Pupillenstarre, keine Extremitätensymptome. Operation: Haut-, Periost-, Knochenlappen nach Wagner. Direkt unter der Narbe findet sich eine hühnereigrosse Cyste mit glatter, aber ödematöser Wand, in der ein Knochensplitter steckt. Verband mit Drainage. Heilung p. p. Anfälle kehren nicht wieder.

Nr. 906. 3 1/2 j. Junge. Pulsierender Schädeldefekt über dem rechten Auge nach Trauma 1902 (cf. Jahresbericht 1902 S. 45 Nr. 2154). Deckung des Defektes von den Eltern gewünscht. Operation: Deckung durch einen Periostknochenlappen, der aus der Lamina externa des Os frontale nach

unten in den Defekt umgeschlagen wird, wobei das Periost auf die Dura zu liegen kommt. Knöcherne Einheilung.

Nr. 1835. 30j. Mann. Vor 3 Jahren Sturz auf den Kopf. Seit 1/2 Jahr nach dem Unfall an Häufigkeit zunehmende Schwindelanfälle, in letzter Zeit zuweilen mehrmals in 24 Stunden. Tiefe bogenförmige Depression am rechten Schädeldach. Operation vom Pat. abgelehnt, da Heilerfolg nicht garantiert werden konnte.

Nr. 1931. 22j. Mann. Am 4. I. 99 fiel dem Patienten aus dem 3. Stockwerk herab ein Kübel auf den Kopf. 10 Minuten bewusstlos. Komplicierter Knochenbruch des rechten Scheitelbeins mit Depression. 10—12 Wochen nach Entlassung erster epileptischer Anfall, seitdem alle 14 Tage Anfälle, in letzter Zeit noch häufiger. Befund: Ueber dem rechten Scheitelbein grössere Narbe und thalergrosse Knochendepression. Diagnose: Traumatische Epilepsie. Am 13. IX. durch Trepanation Entfernung des deprimierten Knochens. Etwa 4 Wochen blieben die Anfälle aus, dann an Häufigkeit zunehmende Wiederkehr, zuletzt meist mehrmals am Tage. Auftreten plötzlich, ohne Aura, mit Bewusstseinsverlust, Zungenbiss. Auch eine zweite Operation, die am 7. I. 04 vorgenommen wurde, war ohne Erfolg, indem schon nach 12 Tagen wieder zwei Anfälle auftraten.

Cf. die Fälle Nr. 1427 (S. 50), 1208 (S. 52), 1233 (S. 54) und 1662 (S. 60).

B. Entzündungen.

(7 Fälle: 3 M., 4 W.)

1. Akute: (1 M., 2 W.).

Nr. 1210. 27j. Frau. Erysipel des Kopfes im Anschluss an eine kleine Quetschwunde der rechten Hinterhauptseite. Ichthyolpinselung. Heilung.

Nr. 1227. 19j. Mädchen. Erysipel, ausgehend von einer durch Auffallen eines Astes entstandenen Wunde der Hinterhauptseite. Erweitern, feuchte Verbände. Heilung.

Nr. 1466. 5j. Knabe. Erysipel des Kopfes, ausgehend von kleiner Stosswunde der linken Scheitelbeingegend. Ichthyol. Heilung.

2. Chronische: (2 M., 2 W.).

Nr. 171 und 724. 45j. Frau. Vor 2 Jahren kalter Abscess an der Brust. Seit 2 Monaten heftige Kopfschmerzen; seit 4 Wochen rasch wachsende Anschwellung am Kopfe. Faustgrosser kalter Abscess am Schädeldach, ausgehend von Caries der beiden Scheitelbeine. Beiderseitige Spitzenaffektion. Incision des Abscesses. Später, nach Entlassung in ambulante Behandlung, wurde noch eine Senkung gespalten.

Nr. 787 und 1218. 8j. Junge. Osteomyelitis cranii, Excochleation, später Trepanation.

Nr. 1223. 15j. Junge. Erhielt vor 2 1/4 Monaten mehrere Schläge

auf den Kopf. Ueber dem linken Parietale, nahe der Coronarnaht eingezogene, mit dem Knochen verwachsene Narbe; in ihrer Nähe eine Fistel, die dünnen Eiter entleert. Sonde kommt auf rauhen Knochen. Diagnose: Caries cranii tuberculosa posttraumatica. Incision, Exkochleation und Ausmeisselung eines markstückgrossen Knochenherdes. Die darunter liegende Dura verdickt und mit Granulationen besetzt. Glatter Heilungsverlauf.

Nr. 879. 21j. Frau. Seit 3 Wochen Eiterausfluss aus dem rechten Ohr im Anschluss an Influenza. Reichliche Sekretion nicht riechenden Eiters. Perforation im oberen vorderen Quadranten des Trommelfells. Warzenfortsatz schmerzhaft. Keine cerebralen Erscheinungen. Diagnose: Otitis media purulenta dextra mit Mastoiditis. Trepanatio process. mastoid. Sinus intakt. Völlig temperaturfreier Verlauf. Nach 10 Tagen mit nur wenig eiternder Wunde in ambulante Behandlung entlassen.

C. Tumoren.

(9 Fälle: 8 M., 1 W., 1 †.)

1. Carcinome der Ohrmuschel (6 M., 1 W.).

Vier derselben entstanden spontan bei alten Leuten; drei weitere sind im Anschluss an Lupus, an eine Verletzung und an Erfrieren aufgetreten.

Nr. 1507. 68j. Mann. Vor 1 Jahr Stück Holz ans rechte Ohr geflogen. Blutende Wunde; im Anschluss daran langsam wachsendes Geschwür. Ausgedehntes Carcinom des rechten Ohres mit Uebergreifen auf die rechte Parotis und regionären Drüsenmetastasen. Exstirpation im Gesunden mit Exstirpation der Drüsen und der rechten Parotis (mit Facialis). Transplantation vom linken Oberschenkel her. Wegen Keratitis e lagophthalmo am r. Auge nach der Augenklinik verlegt.

Nr. 1543. 34j. Mann. Seit über 30 Jahren Lupus. Seit 2 Jahren Warze am rechten Ohr, aus der seit 6 Monaten ein nässendes Geschwür entstanden ist, das, vor 2 Monaten excidiert, sofort wieder gewachsen ist. Diagnose: Lupus universalis. Carcinoma auris. Operationen: Excision der Ohrmuschel, 50% Chlorzinkätzung, Excision der benachbarten Drüsen. Heilung. Mikroskop.: Retezellencarcinom, keine Drüsenmetastasen.

Nr. 1658. 64j. Mann. Seit 6 Wochen entstandenes, markstückgrosses, derbes Geschwür mit harten Rändern am rechten Ohr. Epitheliom. Exstirpation des Tumors mit der Hälfte des Ohres. Glatter Heilungsverlauf.

Nr. 1885. 73j. Mann. Hatte vor 1 Jahr kleines Epitheliom im Gesicht; seit 1/4 Jahr ist ein solches an der rechten Ohrmuschel aufgetreten, fünfmarkstückgross, die obere Ohrhälfte einnehmend. Etwas vergrösserte Halsdrüsen. Exstirpation der Drüsen und des grössten Teiles des Oberläppchens. Deckung des Defektes mit dem gespaltenen Oberläppchen. Entlassen mit geheilter Wunde.

Nr. 2070. 83j. Mann. Seit 1/2 Jahr aus kleiner Warze entstandenes, rasch gewachsenes Geschwür des rechten Ohres, jetzt bis auf das Ohrläppchen das ganze Ohr einnehmend. Keine Drüsenschwellung. Diagn.: Epitheliom. Operation: Abtragung der Ohrmuschel, Deckung des Defektes durch Transplantationen. Heilung.

Nr. 2073. 69j. Frau. Seit 1 Jahr langsam gewachsenes 5markstückgrosses Ulcus vor dem rechten Ohr mit Uebergreifen auf den äusseren Gehörgang und die Ohrmuschel. Carcinom. Exstirpation, Transplantation nach Thiersch. Mikr.: Retezellencarcinom.

Nr. 2345. 55j. Mann. Vor ca. 4 Jahren Erfrieren beider Ohren. Rechts allmählich Heilung, links Verschlimmerung. Linkes Ohr in der oberen Hälfte derb infiltriert mit zwei kleinen, typischen, carcinomatösen Geschwüren. Kleine harte Drüsen hinter dem Ohr zu fühlen. Unter Schleich Abtragung; nur der unterste Teil des Ohrläppchens bleibt erhalten. Deckung des markstückgrossen Defektes durch Transplantation. Drüse am unteren Wundwinkel exstirpiert. Mikr.: Epitheliom mit Verhornung. Später Prothese.

2. Geschwülste der Schädeldecken, des Gehirns und seiner Häute (2 M., 1 †).

Nr. 1662. 33j. Mann. Mit 23 Jahren Fall auf den Kopf; vor drei Jahren epileptischer Anfall. Vor 1 1/2 Jahr Ausgleiten und Verletzung der linken Schädelseite; seitdem häufigere Anfälle, alle 6—8 Wochen, seit 6 Wochen alle 8 Tage, stets ohne Aura. Stupider Gesichtsausdruck. Am Schädel starke Druckempfindlichkeit der Extremitätenzone, rechtsseitige Facialisparese, linksseitige Abducenslähmung. Doppelseitige Stauungspapille. Taumelnder Gang. Sehnenreflexe der Extremitäten rechts gesteigert, Bauch- und Cremasterreflexe rechts herabgesetzt. Pelziges Gefühl im rechten Unterschenkel, in der rechten Grosszehe, im rechten Nasenflügel. Trepanation in der Extremitätenzone. Tumor der Dura an mehreren Stellen diffus in die Gehirnsubstanz sich hineinerstreckend, von 2 1/2 cm Durchmesser. Resektion mit der umgebenden Dura. Tumor derb, von gelblich nekrotischen Stellen durchsetzt, an zwei Stellen mit eitriger Einschmelzung. Cauterisation der verdächtigen Stellen an der Hirnoberfläche. Am 7. Tag post operationem nach Vorziehen der Tampons Wiederbeginn der Anfälle, dieselben werden sehr häufig; Pat. verfällt in einen somnolenten Zustand, in dem nach hoher Temperatursteigerung in den beiden letzten Tagen der Exitus letalis erfolgt. — A. Diagn.: Oberflächlich vereiterter Herd des linken Stirn- und Schläfenlappens (Tuberkel?). Keine Meningitis.

Nr. 2247. 48j. Mann. Symmetrische, nicht druckempfindliche Geschwülste zwischen Wallnuss- und Faustgrösse, seit 1/2 Jahr an Hinterhaupt und Unterkiefer entstanden, seit der Kindheit schon in den Schenkelbeugen bestehend. — Klin. Diagn.: Multiple symmetrische Lipome. Exstir-

pation der Lipome am Hinterhaupt. Heilung p. p.

D. Angeborene Krankheiten.

(1 W.)

Nr. 2309. 10 Wochen altes Mädchen. Angioma simplex frontis, auf das linke Augenlid sich fortsetzend, angeboren. Hat sich rasch vergrössert. Thermocauterisation und Bestrahlung mit Radium. Mit noch leicht geröteter Hautfläche nach Hause entlassen.

E. Varia.

(1 M., 1 W.)

Nr. 179. 8 J. alter Junge. Seit 1½ Jahren Hydrocephalus, Epilepsie und Hemiparesis sin. cerebral. Nach Beobachtung auf die medicinische Klinik verlegt, da keine Indikation zu chirurgischem Eingriff.

Nr. 2170. 28j. Frau. Vor 5 Jahren im Zustande melancholischer Depression. Suicidversuch: Schuss in die rechte Schläfe. Es besteht Gefühl des Hin- und Herrollens der Kugel; zeitweise allgemeine Ueberempfindlichkeit der Umgebung der Narbe. Nach der Röntgenphotographie Sitz der Kugel wahrscheinlich gerade vor der Sella turcica anzunehmen. Bei der Operation findet sich eine subdurale Cyste. Knochenlücke und Duraspalt werden nach unten hin erweitert. Die Kugel findet sich am Grunde der nussgrossen Höhle, ziemlich nahe der mittleren Schädelgrube, adhärent an einem losgelösten Knochenstückchen. Heilung, indem die früher offenbar durch die Kugel bewirkten Sensationen bei Heben und Senken des Kopfes geschwunden sind. Auch nach der Genesung noch zeitweise Anfälle melancholischer Depression.

II. Gesicht, Nasen- und Mundhöhle.

(Bearbeitet von Dr. Kramer.)

(165 Fälle: 106 M., 59 W., 7 †.)

A. Verletzungen.

(14 Fälle: 12 M., 2 W.)

1. Schussverletzungen (2 M.).

Nr. 2075. 28j. Mann. Vor 5 Tagen Revolverschussverletzung des rechten Auges mit Retina- und Choreoidearuptur. Starke entzündliche Erscheinungen am rechten Auge, Sehvermögen etwas beeinträchtigt. Die Röntgenaufnahme zeigt die Kugel plattgedrückt an der medialen Seite der Orbita. Indikation zur Kugelextraktion nicht vorhanden. Langsames Zurückgehen der Entzündungserscheinungen.

Nr. 2123. 20j. Mann. Schuss in den linken Oberkiefer, 2 cm vom linken Nasenflügel entfernt. Blutung aus dem linken Nasenloch. Belocq

links nicht einführbar. Blutung steht unter rechtsseitigem Belocq und Tamponade von vorn. Nach 6 Tagen fühlt man links hinten auf dem Septum die Kugel, deren Extraktion nicht gelingt.

2. Kontusionen, Rissquetschwunden, Schnittwunden (3 M.).

Nr. 1574. 21j. Student. Mittags 12½ Nasenspitze auf Mensur abgehauen. Annähung ¾ Stunden nachher in Choroformnarkose. Es heilt nur ein Teil der Nasenspitze an, indem die oberste Hautschichte gangränos wird. Form der Nasenspitze nach Abstossung leidlich erhalten.

Nr. 1799. 19j. Mann. Contusionen von Nase und Ohr. Ruhe, Eisbeutel. Geheilt entlassen.

Nr. 2580. 32j. Mann. Vor 3 Tagen Hufschlag ins Gesicht: kurze Zeit ohnmächtig. Hämatom des Gesichts. Heilung.

3. Blutungen aus der Nase (2 M., 1 W.).

In zwei Fällen stand die Blutung unter Belocq'scher Tamponade; in einem Fall (2631) sistierten die Blutungen, nachdem die Ursache derselben, ein Nasenpolyp, mit der Drahtschlinge beseitigt war.

4. Frakturen.

a) Unterkiefer (3 M.).

Nr. 1343. 31j. Mann. Sturz mit Fahrstuhl 1 Stockwerk herab. Kommt nach 1 Woche in die Klinik. Diagnose: rechtsseitige Unterkieferfraktur mit sekundärer Abscessbildung in der rechten Wange. Incision von aussen, Extension. Pat. wird mit Interdentalschiene in corrigierter Stellung entlassen.

Nr. 1541. 24j. Mann. Hufschlag. Dreifacher Unterkieferbruch. Extensionsbehandlung. Entlassen auf Wunsch mit durch Schiene in corrigierter Stellung festgehaltenem Unterkiefer.

Nr. 1830. 23j. Mann. Fall aus 4 m Höhe auf den Unterkiefer. Kann den Mund nicht schliessen. Fraktur des Unterkiefers rechts am Foramen mentale, links am Angulus. Absprengung eines Keiles in der Mitte. Anfangs Extensionsbehandlung, später beiderseitige Knochennaht. Im weiteren Verlauf nach 3 Monaten Entfernung eines linksseitigen Sequesters. Die Consolidation der linken Kieferhälfte ist nicht vollständig, doch stehen die beiden Knochenenden in fester bindegewebiger Verbindung.

b) Nasenbein (2 M., 1 W.).

Nr. 2053. 14j. Junge. Vom Pferd getreten. War einige Zeit bewusstlos. Nasenbeinfraktur mit Fissur nach oben gegen den Sinus frontalis. 2 Weichteilwunden. Jodoformtamponade. Kann 7 Tage nach der Verletzung in ambulante Behandlung entlassen werden.

Nr. 2093. 19j. Mann. Beim Keltern Schlag mit einem Hebel ins

Gesicht. Kurze Ohnmacht. Bruch des linken Nasenbeins ohne Deformität. Jodoformgazetamponade der Nasenlöcher, Heftpflasterverband. Nach drei Tagen in häusliche Behandlung entlassen.

Nr. 2168. 23j. Frau. Sturz aus dem I. Stock durchs Fenster. Contusion der Nase, Nasenbeinfraktur? Feuchter Verband, Tamponade der Nasenlöcher. Geheilt entlassen.

B. Entzündungen.

(63 Fälle: 38 M., 25 W., 2 †.)

I. Akute 29 (20 M., 9 W., 1 †).

a) Furunkel (2 M.).

Nr. 1010. 17j. Mann. Furunkel der rechten Oberlippe mit Phlegmone der rechten Gesichtshälfte. Breite, mehrfache Incisionen. Später Secundärnaht. Geheilt entlassen. Nr. 2265. 36j. Mann. Furunkel der Oberlippe, draussen schon incidiert. Ausgiebige Incision, Auslöffelung.

b) Phlegmonen (3 M., 2 W.).

Nr. 371. 30j. Frau. Incidierter Drüsenabscess und Phlegmone an der rechten Wange. Erweitern der Wunde, feuchte Umschläge.

Nr. 401. 5j. Mädchen. Drüsenabscess mit Phlegmone am Knie. Incision, Excochleation, Thermocauterisation, Heilung.

Nr. 798. 38j. M. Vor circa 10 Tagen wurde ein Furunkel des Kinns mit Sublimatumschlägen behandelt. Es entstand starke Rötung und Schmerzhaftigkeit der Mundschleimhaut, sowie erhebliche Infiltration des Kinnes und der linken Backe. Gurgelwässer und feuchte Umschläge brachten bald Heilung.

Nr. 2213. 44j. Mann. Abscess in der rechten Parotisgegend, Incision, Drainage.

Nr. 2302 18j. Mann. Beginnende Phlegmone der Stirn und Augenlider im Anschluss an Furunkel der Stirn. Erweiterung eines schon bestehenden Einschnittes, Auslöffelung, feuchte Verbände, später Salbenverband. Heilung.

c) Erysipel (3 M., 2 W., 1 †).

Nr. 732. 24j. Mann. Erysipelas bullosum im Anschluss an Hiebwunde an der Schläfe. Spaltung und Drainage der Wunde. Heilung.

Nr. 983. 34j. Mann. Entzündliche Infiltration im Anschluss an kleine Kopfwunde. Später Auftreten von Hirndruckerscheinungen; wegen Verdacht auf Hirnabscess wird trepaniert, doch negativer Befund. Diagnose: Erysipel, später durch weitere Ausdehnung desselben bis zur Haargrenze sichergestellt. Heilung.

Nr. 1721. Maurerlehrling. Erysipel des Gesichtes und doppelseitige eitrige Pleuritis im Anschluss an Eiterpustel der Nase. Incision. Mehrfache Pleurapunktionen. Nach 4 Tagen exitus letalis.

Nr. 2055 und Nr. 2596. 2 weitere Fälle von Erysipelas faciei. Heilung unter Ichthyolpinselung.

d) Angina (1 M.).

Nr. 2471. Mann. Angina follicularis und starke Hypertrophie. Tonsillotomie.

e) Tonsillarabscess (1 M., 2 W.).

3 Fälle (Nr. 281, 344 und 747) Incision. Heilung.

f) Periostitis infectiosa der Kiefer (10 M., 3 W.).

Nr. 222. 17j. Mädchen. Abscess nach Zahncaries. Incision, Heilung.

Nr. 527. 73j. Frau. Kleine Necrose am Alveolarfortsatz des rechten Oberkiefers. Entfernung des cariösen Eckzahns, Ausschabung der Höhle.

Nr. 583. 40j. Frau. Parulis mit brettharter Phlegmone an Hals und Wange. Incision. Extraktion zweier Molares.

Nr. 1982. 30j. Mann. Abscess nach eitriger Unterkieferperiostitis infolge cariöser Molarzähne. Ausgiebige Incision.

Nr. 2023. 24j. Mann. Linksseitige Oberkieferperiostitis, infolge von Caries des linken ersten oberen Praemolarzahnes mit einer äusseren und einer inneren Fistel. Excochleation, Tamponade. Beide Fisteln communicieren miteinander. Glatte Heilung nach 17 Tagen.

Weiter sind anzuführen 8 Fälle einfacher Parulis, teils vom Oberkiefer, teils vom Unterkiefer ausgehend. Bei 4 derselben war schon vor 8—14 Tagen ein Zahn extrahiert worden. Sie kamen sämtlich durch Incision zur Heilung, bei einigen Fällen nach Extraktion kranker Wurzeln, die den Ausgangspunkt der Entzündung bildeten.

II. Chronische Entzündungen (34 Fälle: 18 M., 16 W., 1 †).

1. Aktinomykose (1 M.).

Nr. 1669. 42j. Mann. Multiple Fisteln am Unterkiefer. Incision. Exkochleation.

2. Tuberkulose.

a) der Weichteile (4 M., 6 W.).

Nr. 258. 47j. Frau. Seit 6 Jahren Lupus exfoliativus der Nasenspitze. Excochleation und Thermokauterisation. Mit schön granulierender Wunde nach 19 Tagen in häusliche Behandlung entlassen.

Nr. 404/491. 21j. Mädchen. Seit 1896 Lupus der Nase; (cf. 1901 Nr. 891). 7 Wochen nach der damaligen Entlassung stellten sich wieder Rötung und Borkenbildung ein, die jetzt schlimmer geworden. Zweimalige

Exkochleation und Thermokauterisation.

Nr. 431. 25j. Mädchen. Tuberkulös belastet. Seit 5 Jahren Nasenlupus; schon mehrmals deshalb operiert; (cf. 1901 Nr. 559). Seit 2¼ Monaten Recidiv an der rechten Wange, Nase und Oberlippe. Exkochleation, Thermokauterisation. Mit fast geheilter Wunde entlassen. Zwei Monate später ambulante Entfernung eines Recidivs an Lippe und Wange mit dem Thermokauter.

Nr. 479. 17j. Mädchen. Tuberkulös belastet. Seit 1 Jahr lupus nasi. Beiderseitige Spitzenaffektion. Pyrogallussalbe.

Nr. 1379. 21j. Mädchen. Lupus facici. Thermokauterisation.

Hieher gehören ferner 4 Fälle von Zungentuberkulose:

Nr. 553. 65j. Landwirt. Seit 4—5 Jahren Lungentuberkulose. Seit 1 Jahr langsam grösser gewordene Geschwulst an der Zungenspitze. An der rechten Seite der Zungenspitze eine haselnussgrosse, derbe, an einer linsengrossen Stelle schmierig belegte Geschwulst, von im übrigen gesunder Schleimhaut überzogen, auf Druck nicht besonders empfindlich. In der Umgebung 2—3 kleinere Knötchen. Unterhalb des linken Unterkiefers drei geschwollene Drüsen fühlbar. Diagnose: Tuberculosis linguae. Durch Spaltung entleert sich 1—2 ccm Eiter. Die Abscesshöhle wird excidiert, mit Thermokauter bestrichen. Nach 8 Tagen mit granulierender Wunde in ambulante Behandlung entlassen.

Nr. 1341. 54j. Mann. 1902 hier in der Klinik Operation wegen Tuberculosis linguae. (cf. Jahresber. 1902 Nr. 2490 S. 55.) Ab und zu traten seitdem neben der Narbe neue Geschwüre auf, die auswärts mit vorübergehendem Erfolg mit Thermokauter behandelt wurden. Seit 8 bis 10 Tagen zwei neue Geschwürchen aufgetreten im mittleren Teil der Zunge, bei Berührung nicht schmerzhaft. Thermokauterisation unter Anwendung von Lokalanästhesie.

Nr. 1655. 59j. Frau. Seit 1½ Jahren allmählich entstandene 5-pfennigstückgrosse Geschwürsfläche an der rechten Zungenseite. Excision mit Thermokauter. Mikroskopisch nur Entzündung, keine Tuberkulose nachweisbar. Geheilt entlassen.

Nr. 2462, 54j. Mann. Seit 1 Jahr beiderseitige Spitzenaffektion. Seit ½ Jahr Ulcus linguae tuberculosum an der Zungenspitze. Jodpinselung. Gebessert in häusliche Behandlung entlassen.

Nr. 1733. 60j. Mann. Geschwüre am harten Gaumen, Lues oder Tuberkulose? Jodkali, Mundspülung. Nach Reinigung der Geschwüre entlassen.

b) der Knochen (3 M., 6 W., 1 †).

Nr. 730. 54j. M. und Nr. 741, 16j. W. Periostitis tuberculosa des Nasenbeins. Incision. Exkochleation.

Nr. 325. 31j. Frau. Caries tub. des rechten Jochbeins, seit 1½ Jahren bestehend. 2 Fisteln. Exkochleation. Glatter Verlauf.

Nr. 500/860 25j. Mann. Caries des Jochbeins und Oberkiefers mit äusserer Fistel zwischen Jochbein und Oberkieferfortsatz. Aufmeisselung des cariösen Knochens. Nach 2 Monaten Recidiv. Eröffnung des Antrum Highmori und Extraktion des II. cariösen Molarzahnes. Ausschabung. Tamponade. Heilung.

Nr. 866. 30j. Frau. Rechtsseitige Jochbeincaries mit multiplen Hautfisteln, seit 1 Jahre aufgetreten. Ausgedehnte Freilegung und Resection des Jochbeins. Offene Behandlung.

Nr. 1371. 58j. Frau. Caries des r. Jochbeins; Ulcera tuberculosa der rechten Wange. Exkochleation, Jodoformgazeverband.

Nr. 2118. 4j. Mädchen. Linksseitige Oberkiefercaries mit eiternder Fistel unter dem linken äusseren Augenwinkel und diffuser Weichteilschwellung. Linksseitiger Gaumenabscess. Exkochleation. Incision des Abscesses. Im weiteren Verlauf Tod an den Folgen eines Otitis purulenta.

Nr. 1105. 19j. Mädchen. Schwellung der linken Parotisgegend infolge Caries des Unterkiefers. Spaltung und Entfernung eines kleinen Sequesters vom Process. coronoideus.

Nr. 2553. 21j. Mann. Alte Unterkieferresektion wegen Tuberculosis mandibulae. Entzündung der an der linken Wange befindlichen Narben, geht unter feuchten Verbänden rasch zurück. Resultat der Kieferresektion insofern befriedigend, als sich wieder eine neue Knochenspange gebildet hat (cf. 1901 Nr. 107).

Nr. 1549. 38j. Frau. Caries des linken Unterkiefers. Incision. Drainage. Später mehrere Sequester entfernt.

3. Chronische Entzündungen anderer Art (10 M., 4 W.).

a) Empyeme des Stirnbeins (1 M., 1 W.).

Nr. 337. 34j. Mann. Schon seit 1886 leidet Pat. an anfallsweise auftretenden Kopfschmerzen. Seit August 1902 besteht über der linken Stirnhöhle eine eiternde Fistel, durch die man mit der Sonde in die Stirnhöhle gelangt. Der rechte Sinus frontalis gibt bei Durchleuchtung einen deutlichen Schatten. Diagn.: Empyem beider Stirnhöhlen. Osteoplastische Aufklappung. Im linken Sinus ausser dem Empyem ein Osteosarkom gefunden, das entfernt wird. Heilung.

Nr. 1849. 56j. W. Seit einem Jahre Schwellung und Eiterung oberhalb des rechten Augenlides. Caries des rechten Orbitalrandes. Stirnhöhlenempyem. Aufmeisselung der Stirnhöhle. Drainage durch Hautwunde und Nase. Nach 10 Tagen mit rechtsseitigem Nasendrain nach Heilung der Hautwunde entlassen.

b) Thränensackeiterung (1 W.).

Nr. 680. 26j. Frau. Doppelseitige Thränensackeiterung. In die Augenklinik verlegt.

c) Chronische Entzündungen der Kiefer (4 M., 2 W.).

Nr. 1132. 27j. Mann. Caries mandibulae unter dem Eckzahn, durch abnorme Zahnentwicklung bedingt. Incision einer grossen, mit Eiter und Granulationen gefüllten Knochenhöhle. Entfernung des Zahnkeimes, Tamponade. Glatter Verlauf.

Nr. 969. 3½j. Knabe. Osteomyelitis des linken Unterkiefers mit Sequesterbildung. Beginn der Erkrankung vor ¼ Jahr. Unterkiefergegend links aufgetrieben, im Unterkiefer fehlen alle Zähne; nekrotischer Knochen ragt vor. Sequesterextraktion, Exkochleation, Tamponade.

Nr. 1332. 24j. Mädchen. Seit September 1902 bestehende chronische Entzündung des rechten Unterkiefergelenkes unbekannter Aetiologie. Mund nicht vollkommen zu öffnen. Operation verweigert.

Nr. 661. 23j. Mann. Seit mehreren Monaten bestehende beiderseitige Unterkieferfisteln, neben Zahncaries und Periostitis. Extraktion mehrerer Wurzeln.

Nr. 251. 27j. Mann. 1896 an Unterkiefercyste operiert. Unterkiefer schon seit dieser Zeit verdickt. Seit 3 Wochen eitrige Sekretion nach dem Munde zu aufgetreten. Unterhalb des ersten Praemolaris im Zahnfleisch eine Fistel, durch die man mit der Sonde in eine grosse Höhle im Unterkiefer gelangt. Diagn.: Vereiterte recidivierte Unterkiefercyste. Auf Wunsch ohne Operation entlassen.

Nr. 1120. 19j. Mädchen. Seit 1 Jahr Schwellung der linken Backe; damals Extraktion von zwei Backzähnen und Incision eines Zahngeschwürs. Die Eiterung dauerte an. Klin. Diagn.: Zahncyste mit eitrigem Inhalt am linken Unterkieferast. Incision der Schleimhaut. Ausbeissen eines bohnengrosses Loches aus der oberen Wand der Höhle. Jodoformgazetamponade. 1904 breite Freilegung der Höhle.

d) Neuralgieen (5 M.).

α) des Nervus supraorbitalis.

Nr. 557. 25j. Mann (cf. Jahresber. 1902 Nr. 471 S. 56). Seit 5—6 Wochen sind die alten Beschwerden wieder aufgetreten. Als Ursache der neuralgischen Erscheinungen findet sich eine Labyrintheiterung des rechten Ohres, auf deren Bestehen Schmerzen im Ohr hinwiesen. Pat. wird deshalb nach der Ohrenklinik verlegt.

Nr. 1565. 76j. Mann. Hat oft an Gesichtsrose gelitten. Vor zwei Jahren Herpes zoster; im Anschluss daran andauernd heftige Schmerzen im linken Supraorbitalgebiet. Klin. Diagn.: Supraorbitalneuralgie. Exairesis ram. I nerv. trigemini. Heilung.

β) des II. Trigeminusastes.

Nr. 453. 63j. Mann. 1898 wegen Neuralgie Exärese des II. Trigeminusastes; darnach bis September 1902 Wohlbefinden; seitdem Schmerzen vom II. Ast nach dem I. und III. Ast ausstrahlend, von enormer

Heftigkeit, in stündlichen Anfällen von 40 bis 50 Sekunden Dauer auftretend. Exstirpation des Ganglion Gasseri nach Lexer. Reaktionsloser Verlauf, Heilung.

γ) des III. Trigeminusastes.

Nr. 1338, 48j. Landwirt. Vater litt an Gesichtsneuralgie. Pat. hat früher zweimal Ischias gehabt. Seit 3 Jahren neuralgische Schmerzen im rechten Unterkiefer, zeitweise auch unter dem rechten Auge. Neurexairesis nach Krönlein (lingualis und mandibularis). Kommt nach 3½ Monaten wieder mit Recidiv. Cocainpinselung; innerlich Arsen.

δ) des II. und III. Astes.

Nr. 1589. 39j. Mann. Seit 4 Monaten kontinuierliche bei Sprechen und Essen gesteigerte Schmerzen im rechten Jochbein, rechten Unterkiefer und rechter Zungenhälfte. Zuerst wird der Nervus zygomaticus entfernt, dann der Ramus III. nach Krönlein, wobei die Ligatur der Art. maxillaris interna ziemlich schwierig war. Glatter Verlauf.

Ferner ist ein Fall von Neuralgie des rechten Trigeniums zu erwähnen (Nr. 496 48j. Frau), bei dem erst ein Versuch mit galvanischer Behandlung angezeigt erschien und der deshalb auf die interne Klinik verlegt wurde.

C. Geschwülste.

(55 Fälle: 35 M., 20 W., 4 †.)

1. Augenhöhle (2 M., 2 W.).

Nr. 2550. 64j. Frau. Seit 13 Jahren Lupus. Seit 1 Jahr allmählich sich ausbreitendes carcinomatöses Geschwür der Conjunctiva mit Zerstörung der inneren Orbitalwand und Durchbruch in die Nase. Oberkieferresektion und Enucleatio bulbi. Vorläufig keine Plastik.

Zwei Fälle von Orbitalcarcinom sind Recidive:

Nr. 1523. 63j. Mann. Seit 1894 ulcus rodens frontis; mehrmals recidiviert; 1901 schon Dura ergriffen (cf. 1901 Nr. 352). Jetzt ausgedehntes Recidiv in der Orbita. Exstirpation mit Enukleation bulbi und Entfernung eines Teiles von der Dura, da das Carcinom die Dura am Austritt der Optici infiltriert hatte. Mit der Dura auch etwas Rindensubstanz von der Unterfläche des Stirnhirns entfernt. Völlige Exstirpation nicht möglich. Das freiliegende Stirnhirn wird durch einen gestielten Hautlappen gedeckt. Zunächst glatte Heilung der Wunde und guter unmittelbarer Erfolg.

Nr. 2163. 76j. Landwirt. Vor zwei Jahren wegen Orbitalcarcinom Exenteratio orbitae sinistrae; seitdem mehrfach ambulatorisch Excision und Thermokauterisation lokaler Recidive; jetzt wieder Recidiv, das in derselben Weise behandelt wird. Glatte Heilung.

Ferner ist ein Fall von retrobulbärem Orbitalsarkom anzuführen:

Nr. 1198 und 1724. 10j. Mädchen. Seit 4 Wochen Grösserwerden des rechten Auges. Starker Exophthalmus. Rechtsseitige Papillitis. Osteoplastische Resektion des äusseren Orbitalrandes nach Krönlein; dann zur besseren Uebersicht Entfernung des Orbitaldaches nach Aufklappung eines Stirnbeinknochenlappens und Rückschieben des Periostes der oberen Orbitalwand. Entfernung des grossen Tumors unter Erhaltung des Auges. Mit geheilter Wunde und rückgebildeter Papillitis entlassen. Nach 2½ Monaten Recidiv. Operation (Enukleation des Bulbus) vom Patienten verweigert.

2. Nase (4 M., 3 W.).

Nr. 710. 58j. Frau. Vor 8 Jahren Lupus an der Nase, der exstirpiert wurde; seitdem langsam entstandenes Ulcus. Im Grunde desselben liegt die linke Nasenhöhle offen. Diagnose: Carcinom. Exstirpation, plastische Deckung des Defektes durch Verschiebung eines Wangenlappens und eines Haut-Periost-Knochenlappen der Stirn: Defekt an der Stirn durch Transplantation vom Oberschenkel her gedeckt. Glatte Heilung. Gutes kosmetisches Resultat.

Nr. 1191. 57j. Mann. Seit 10 Jahren bestehendes Ulcus rodeus des Nasenrückens. Excision, primäre Plastik aus der Stirn, Stirndefekt mit Thiersch'scher Transplantation gedeckt. Glatter Verlauf. Gute Anheilung des Lappens.

Nr. 1238/2215. 40j. Mann. Recidiv eines Chondrosarkoms der Nase. Erste Operation September 1900, Recidivoperation Oktober 1902. Seit Mitte Februar 1903 ist wieder ein kleines Recidiv aufgetreten. Excision. Mit noch kleinem Defekt entlassen bei glattem Verlauf.

Nr. 1506. 59j. Mann. Leidet seit 3 Monaten an Verstopfung der Nase. Diagnose: Alveoläres Carcinom der rechten Nasenhälfte. Exstirpation mit Bruns' scher Nasenaufklappung nach links. Exstirpation des Tumors, Thermokauterisation, Jodoformgazetamponade.

Nr. 1744. 68j. Frau. Seit Herbst 1902 Nasenbeschwerden. Mehrere Polypen sollen entfernt worden sein. Tumor in beiden Nasenlöchern, Schwellung und Schmerzhaftigkeit des rechten Gaumens. Diagnose: Carcinom der linken Nasenschleimhaut mit Uebergreifen auf Gaumen und rechte Nase. Aufklappung der Nase, Resektion des ganzen linken Oberkiefers. Exkochleation der Carcinom-verdächtigen Massen, mit Eröffnung des eiternden Sinus sphenoidalis. Glatte Wundheilung.

Nr. 1977. 37j. Frau. Seit 3 Wochen schmerzlose Schwellung und Rötung an der vorderen Nasenhälfte, jetzt wallnussgrosser Tumor von blauroter Farbe, derber Konsistenz, ohne Druckempfindlichkeit. Diagnose: Sarkom der Nase. Nase mit Thermokauter abgetragen. Zugleich Ent-

fernung eines kleinen Bauchdeckenfibromes. Zur Nasenplastik wiederbestellt.

Nr. 2240. 63j. Schneider. Rhinophym, seit 1880 allmählich entstanden. Exstirpation. Transplantation. Heilung mit idealem Resultat.

3. Gesichtshaut (2 M., 6 W.).

Nr. 683. 66j. Frau. Ulc. rodens palpebr. sup. dext., thalergross, seit 4 Jahren allmählich angewachsen, auf den inneren Augenwinkel und die Nasenwurzel übergreifend. Exstirpation. Heilung.

Nr. 877. 68j. Frau. Hat lange Jahre an Lupus gelitten. Seit 1 Jahr neben dem rechten Mundwinkel in der Wangenhaut auf vorher lupösem Boden eine allmählich anwachsende, zweimal erfolglos excidierte Geschwulst entstanden; jetzt hühnereigross, zerklüftet, mit hornigen Massen bedeckt. Sie durchsetzt fast die ganze Dicke der Wange. Die Mundschleimhaut ist über ihr verschieblich. Angrenzend gegen die Schläfe zu lupöse Stellen mit Narbenbildung. Einige geschwollene Drüsen am Unterkiefer. Excision. Plastik vom Halse her; dabei Exstirpation der Drüsen. Heilung.

Nr. 1158. 18j. Mädchen. Vor 13 Jahren klaffende Wunde durch Fall am inneren Winkel des rechten Auges; vor 10 Jahren wegen hässlicher Narbe Plastik; jetzt wieder Narbenkeloid. Excision. Deckung des Defektes durch Plastik. Heilung.

Nr. 1960. 78j. Frau. Epithelioma faciei. Exstirpation.

Nr. 2238. 65j. Frau. Seit 4 Jahren kleines Geschwür am rechten Mundwinkel, vor 3 Jahren auswärts excidiert, seit 2 Jahren Recidiv. Mehrfache sonstige Hautauswüchse, Seborrhoë. 3markstückgrosses Ulcus mit gewulstetem hartem Rand, leicht blutend; Wangenschleimhaut intakt. Excision. Plastik durch Hinüberziehen der Oberlippe und Entspannungsschnitte. Heilung. Mikroskopisch: Epitheliom.

Nr. 2193. 23j. Mann (cf. 1901 Nr. 686). Altes Lymphangiom der Wange. Pat. wünscht nochmalige Korrektur. Excision, Naht. Heilung p. p.

No. 2263. 74j. Frau. Ulcerierendes Epitheliom der linken Schläfe, seit 2 Jahren langsam entstanden, mit Drüsenmetastase vor dem linken Ohr. Exstirpation des Tumors und der Drüsen, Transplantation. Heilung.

Nr. 2440. 77j. Mann. Thalergrosses, kraterförmig vertieftes ulceriertes Carcinoma faciei an der linken Wange vor dem Ohr mit kleinen Drüsenmetastasen am Unterkieferwinkel. Exstirpation beider mit Resektion eines Teiles des Masseters und der Parotis. Deckung des Defektes durch einen Wangenhalshautlappen, mit Stiel am Kinn. Glatte Heilung. Es bleiben eine Speichelfistel und partielle Facialisparese zurück.

4. Lippen. 11 Carcinome (9 M., 2 W., 1 †). 1 Fall ist Recidiv. Fast alle Fälle betreffen die Unterlippe. Bei einem Patienten entstand das Ulcus da, wo der Mann, ein starker Raucher, gewohnt war, die Pfeife zu tragen. In 4 der Fälle waren Drüsen-

metastasen vorhanden.

Nr. 223. 67j. Mann. Vor 1/2 Jahr wurde ein Carcinoma labii inf. excidiert. Exstirpation der geschwollenen Submaxillardrüsen wurde damals verweigert. Exstirpation derselben. Glatter Heilungsverlauf. Nach 4 Monaten wird noch ein Drüsenrecidiv am Proc. mastoideus entfernt. Kein Localrecidiv.

Nr. 442. 68j. Frau (cf. 1900 Nr. 1994 und 1901 Nr, 300). Carcinomrecidiv der Oberlippe mit Uebergreifen auf die Schleimhaut. Excision, Plastik, Heilung.

Nr. 516. 67j. Mann. Seit 5—6 Wochen gleichzeitig aufgetretenes bohnengrosses Ulcus rodens der Unterlippe und kleines Ulcus rodens des linken oberen Augenlides. Aetzung mit Kalistift, an der Lippe ohne Dauererfolg, deshalb später hier Excision.

Nr. 570. 58j. Frau. Seit 1 1/2 Jahr mandelgrosses ulceriertes Carcinoma labii inf. Bohnengrosse rechtsseitige Unterkieferdrüsen. Keilexcision, Exstirpation der Drüsen. Glatte Heilung.

Nr. 715. 55j. Mann. Vor 5 Jahren ein kleines Knötchen an der Unterlippe entstanden, das in 1/2 Jahr zur jetzigen Grösse (mandelgross) angewachsen. Kleine, harte Drüsen an beiden Unterkieferwinkeln. Keilförmige Excision. Exstirpation der Drüsen. Mikroskopisch in den Drüsen keine Metastasen gefunden.

Nr. 764. 61j. Mann. Carcinoma labii inf. seit 1 Jahr entstanden. Beiderseitige Drüsenschwellung. Exstirpation, Plastik. Mikroskopisch: Epitheliom, auch in den Drüsen. Tod in der zweiten Nacht nach der Operation an Collaps.

Nr. 843. 60j. Mann, starker Raucher; trug die Pfeife meist an der Stelle, wo jetzt seit 3—4 Jahren eine kleine Geschwulst entstanden. Carcinoma labii inferioris, haselnussgross, oberflächlich ulceriert, ohne Drüsenmetastasen. Keilförmige Excision. Heilung p. p.

Nr. 1706. 45j. Mann. Seit 1/4 Jahr bestehendes Carcinoma labii inferioris. Keine Drüsenschwellung. Keilexcision. Heilung p. p.

Nr. 1828. 70j. Mann. Ulceriertes Carcinom der Unterlippe, seit 1 Jahr allmählich entstanden. Rechtsseitige Drüsenmetastasen. Keilexcision. Deckung des Defektes durch einen Teil der Oberlippe. Exstirpation der Drüsen. Heilung p. p.

Nr. 2111. 52j. Mann. Markstückgrosses Carcinoma labii inferior., seit 4 Jahren langsam entstanden. Keilexcision; glatte Heilung.

5. Mundhöhle (11 M., 3 W., 1 †).

a) Zunge (2 M.).

Nr. 363/823. 58j. Mann. Carcinoma linguae inoperabile. Im weiteren Verlauf wegen Unmöglichkeit zu schlucken Gastroenterostomie vorgeschlagen, vom Patienten abgelehnt.

Nr. 369. 57j. Mann (cf. Jahresber. 1901 Nr. 2336 und 1902 Nr. 2121).

Wieder Drüsenrecidiv nach halbseitiger Zungenexstirpation wegen Carcinom. Exstirpation des Recidivs nicht völlig möglich; rasch weiteres Wachstum.

b) Mundschleimhaut, Mundboden und Gaumen (9 M., 1 W., 1 †).

Nr. 296. 68j. Mann. Vor 2 Jahren Resektion des linken Oberkiefers wegen Sarkom (1901 Nr. 402). Jetzt seit 1/2 Jahr Erschwerung des Schluckens durch Geschwulstmassen, die sich an Stelle der rechten Tonsille und längs der hinteren Pharynxwand erstrecken. Inoperabel. Ungeheilt entlassen.

Nr. 297. 50j. Mann. Oktober 1902 an der Innenseite der rechten Wange ein kleines Geschwür aufgetreten, das in den letzten Wochen rasch gewachsen ist. Carcinom der Unterkieferschleimhaut mit Drüsenmetastasen am Unterkieferwinkel und an der Seite des Halses. Exstirpation des Tumors und der Drüsen durch einen vom rechten Mundwinkel bogenförmig bis fingerbreit oberhalb der Clavicula abwärts verlaufenden Schnitt, mit temporärer Unterkieferresektion. Vollständige Entfernung der Halsdrüsen längs der grossen Gefässe nicht möglich. Rasch Recidiv, Jauchung, Cachexie; Pat. bald nach der Entlassung zu Hause gestorben.

Nr. 460. 15j. M. Vor dem rechten Gaumenbogen ein buchtiges 5 Markstückgrosses Ulcus. Drüsenschwellung unter dem rechten Kieferwinkel. Sarkom? Inoperabel.

Nr. 465. 65j. Mann. Carcinom der Wangenschleimhaut, seit 4 Monaten entstanden, ohne Drüsenschwellung. Spaltung der Wange. Exstirpation des Tumors mit Thermokautor bis in den vorderen Gaumenbogen, auf die Muskulatur und in die Zungensubstanz hinein. Heilung.

Nr. 564. 56j. W. Seit November 1902 zunehmende stechende Schmerzen auf der rechten Halsseite. Schwellung der rechten Tonsille und der beiderseitigen Carotisdrüsen. Lues? Sarkom? Auf Jodkali gebessert.

Nr. 781. 54j. M. Seit einigen Monaten aufgetretenes jetzt 5 Markstückgrosses ulceriertes Carcinom der Wangenschleimhaut, den rechten Mundwinkel umkreisend; da entstanden, wo Pat. (Goldarbeiter) das Blasrohr zu halten gewohnt ist. Rechtsseitige Halsdrüsen fühlbar. Exstirpation. Primäre Plastik durch Lappenverschiebung. Exstirpation der Drüsen. Heilung.

Nr. 1499/1786. 61j. M. Seit Herbst 1901 Schluckbeschwerden. März 1902 auswärts Tumor aus dem Rachen entfernt. Seit Mai 1903 wieder Beschwerden durch den neu gewachsenen Tumor. An Stelle des weichen Gaumens apfelgrosser, höckeriger, leicht ulcerierter Tumor. — Klin. Diagn.: Sarkom des weichen Gaumens. Exstirpation des Tumors. Mikr.: Fibrosarkom. Wunde geheilt. Nach einem Monat Exstirpation eines Recidivs, nach einem weiteren Monat Exkochleation recidivierter Geschwulstmassen und Tracheotomie. Nach 7 Tagen auf Wunsch nach

Hause entlassen. Kurz darauf Exitus.

Nr. 1406. 50j. M. Lymphosarkomatose. Beginn 1895. Erst Milztumor, dann Halsdrüsenschwellung, jetzt seit Frühjahr 1903 Tonsillartumor, der jetzt durch seine Grösse die Atmung behindert. Enukleation des Tonsillartumors; die übrigen Tumoren inoperabel. Ord: Sol. Fowleri. Januar 1904 Wiedereintritt. Exstirpation des grossen rechtsseitigen Halsdrüsentumors. Vorläufig günstiger Verlauf.

Nr. 1813. 61j. Mann. Seit 6 Wochen entstandenes Epitheliom des harten Gaumens und des rechten Alveolarfortsatzes des Oberkiefers mit Uebergreifen auf die Highmorshöhle. Grosse, ulcerierte, eitrig belegte Geschwulst, in die der rechte Oberkieferalveolarfortsatz fast ganz aufgegangen ist. Exstirpation nach querem Schnitt durch die Wange. Geheilt entlassen.

Nr. 1966/2572. 22j. Mann. Tonsillenhypertrophie, grosses, weiches, Lymphsarkom im Cavum pharyngo-nasale, dasselbe fast völlig verschliessend. Enorme Drüsenschwellung beiderseits am Halse. Beginn der Erkrankung vor 6 Wochen. Zunächst Entfernung der Geschwulstmassen vom Rachen aus, später Freimachen der Nasenpassage (Exkochleation und Thermokauterisation) nach von Bruns'scher Nasenaufklappung. Rasch Wiederwuchern der Tumoren; Hinzutreten von Gehirnerscheinungen. Stauungspapille. Exitus letalis. Der Tumor war ins Gehirn durchgebrochen, hatte zu enormen Metastasen im Mediastinum und längs der Wirbelsäule geführt.

c) Epulis (2 W.).

Nr. 1016. 29j. Frau. Vor 9 Jahren Extraktion des linken oberen zweiten Schneidezahns und des Eckzahns durch den Zahnarzt. Seit 2 Jahren daselbst anfangs langsam, seit der vor 8 Monaten eingetretenen Gravidität rascher wachsende, leicht blutende, jetzt wallnussgrosse Geschwulst. Verlagerung der benachbarten Zähne. — Klin. Diagn.: Epulis. Exstirpation. Glatte Heilung. Mikroskopisch: periostales Riesenzellensarkom.

Nr. 2342. 27j. Frau. Zwischen linkem unterem Eckzahn und erstem Prämolarzahn breitbasig aufsitzende, kirschgrosse, weiche, leicht unebene, nicht druckempfindliche Geschwulst, seit 1/2 Jahr langsam angewachsen. Eine zweite analoge Geschwulst an derselben Stelle der hinteren Fläche des Alveolarfortsatzes aufsitzend. — Klin. Diagn.: Epulis. Entfernung der Geschwulst mit Alveole. Heilung.

6. Parotis (3 M., 2 W., 2 †).

Nr. 107 und 931. 50j. Mann (cf. 1902 Nr. 1302/2483 u. 1901 Nr. 1623). Im April wieder aufgenommen wegen Fortschreitens des Recidives. Metastasen im Gehirn, am Sternum, an den Rippen, in der rechten Orbita, retropharyngeal. Durchbruch durch die Schädelbasis. Gestorben Anfang Juni 1903.

pation des Osteoms; Mund sofort zu öffnen.

D. Missbildungen.

(19 Fälle: 14 M., 5 W., 1 †.)

1. Hasenscharten (3 M., 1 W.).

Nr. 247. 10 Wochen alter Knabe. Rechtsseitige Hasenscharte und Gaumenspalte. Anfrischung und Naht nach Mirault-Langenbeck mit ausgedehnter Loslösung des rechten Nasenflügels. Primäre Heilung.

Nr. 765. 8 Wochen altes Mädchen. Rechts Hasenscharte I. Grades, links II. Grades. Gaumen intakt. Breite Ablösung und beiderseitige Entspannungsschnitte. Heilung p. p.

Nr. 942/2259. 1/4 j. Knabe. Linksseitige Hasenscharte III. Grades. Plastik nach Mirault-Langenbeck mit Umschneidung des linken Nasenflügels. Infolge Durchbruchs des 1. linken Schneidezahns im Zwischenkiefer wird der obere Winkel der Plastik gesprengt. Nach 1/2 Jahr Korrektur mit Extraktion des linken Zahnkeimes. Ca. 1 Monat später nochmalige Korrektur; es bleibt noch ein linsengrosser Defekt.

Nr. 1074. 5 Monate alter Knabe. Gut entwickelt. Linksseitige Hasenscharte III. Grades. Nach Extraktion des linken mittleren Schneidezahnkeimes Plastik nach Mirault-Langenbeck. Heilung.

Nr. 2211. 2 Monate alter Knabe. Linksseitige Hasenscharte II. Grades. Operation nach Mirault-Langenbeck. Heilung p. p.

2. Gaumenspalten (8 M., 4 W.).

Nr. 667, 708, 1072, 1073, 1101, 1124 und 1501, 1222, 1368, 1380, 1668, 2443, 2474.

Alter der Patienten 3 bis 29 Jahre. Bei einem derselben war die Hasenscharte im 1. Lebensjahre operiert worden. Bei zwei der Fälle erfolgte die Heilung primär, bei drei der Fälle war eine sekundäre Anfrischung und Naht kleiner Defekte nötig. Bei zwei Patienten handelte es sich nur um den Schluss von nach früherer Operation übrig gebliebenen Defekten. Zu erwähnen ist, dass in einem Falle bei einem 12jährigen Jungen eine heftige Nachblutung mit Collaps eintrat, die das Resultat der ganzen Operation zunichte machte, indem eine Stillung der Blutung erst nach Entfernung der Nähte und Andrücken der Lappen an den harten Gaumen durch feste Tamponade möglich war (Nr. 1380). Bei einem der Patienten (Nr. 2443) bestand neben der Gaumenspalte zugleich eine Deviatio septi narium, ferner Hypertrophie und Papillombildung an der mittleren Muschel. Das Septum wurde zum Teil reseciert, später noch eine Nachresektion vorgenommen; die Muschelpapillome mit Curette und scharfem Löffel unter Cocainanästhesie abgetragen.

3. Varia (3 M., 1 †).

Nr. 377. 1 Tag alter Knabe mit Meningoencephalocele an der Nase. 1895 Geburt eines Kindes mit ähnlicher Missbildung, das am 10. Tag nach der Operation an Meningitis starb. Die Anschwellung ragt aus einem zwischen Process. nasal. oss. front. und dem Nasenbein befindlichen Spalt hervor. Operation bis zum Alter von 1 Jahr aufgeschoben.

Nr. 740. 8 Wochen alter Knabe. Ueber der Nasenwurzel zweiteilige, kirschkerngrosse Encephalocele naso-frontalis; Haut darüber am Durchbrechen. Operation: Umschneidung. Trepanation bis an den knöchernen Ring. Duralsack abgebunden. Am 4. Tag post operat. Tod an diffuser eitriger Meningitis.

Nr. 2277 und 2534. 39j. Mann. Seit Jugend Einengung des rechten Nasenganges, seit 3—4 Jahren stärkere Beschwerden. Klin. Diagn.: Spina septi narium und Deviatio septi narium nach rechts. Operationen: 1) Resektion und Streckung des Septums. 2) Resektion eines knorpeligen Restes der Spina. 3) Resektion eines knöchernen Restes der Spina. Zwischen erster und zweiter Operation war Pat. einen Monat entlassen. Nach der III. Operation bedeutender Nachlass, aber nicht völliges Verschwinden der Beschwerden, wahrscheinlich infolge von Schleimhautschwellung.

E. Plastische Operationen.

Nur die Fälle sind hier erwähnt, die zwecks plastischer Operation aufgenommen wurden.

1. Plastische Operationen an der Nase (4 M., 2 W.).

Nr. 166. 28j. Mann. Correktur nach Nasenplastik.

Nr. 186. 49j. Frau (cf. 1902 Nr. 2209). Früher Exstirpation von Carcinoma nasi und Nasenplastik aus der Stirn. Transplantationen auf der Stirn nicht gut angeheilt. Der Knochen beginnt in der äussersten Lamelle sich abzulösen. Nochmalige Transplantation nach Abmeisselung der Lamina externa. Diesmal Anheilen der Läppchen.

Nr. 214. 9j. Junge. Luetischer Defekt des Septum narium. Das Septum wird gebildet aus einem Hautlappen, der aus der Mitte der Lippe genommen und nach oben gedreht wird. Späterhin wird noch eine Correktur an der Umschlagstelle vorgenommen. Guter kosmetischer Erfolg.

Nr. 513/973. 27j. Mädchen. Alte Lues. 1902 Rhinoplastik aus dem Arm (cf. Jahresbericht 1902 Nr. 1404/2140 S. 65). Die Nase hat sich gut gehalten. Kommt jetzt mit der Bitte ein Septum zu machen. Bildung eines Septums aus dem eingeschlagenen Teil der Nase. Glatte Heilung, guter Erfolg. Nach zwei Monaten Korrektur: Erweiterung der Nasenlöcher.

Nr. 1110. 33j. Mann. Durch Lupus bedingte Zerstörung der Nase. Rhinoplastik aus dem Vorderarm. Nach ca. 1 Monat ist die Armnase

zum Annähen fertig, nach weiteren 6 Wochen wird Pat. entlassen, soll später sich noch einer Nachoperation unterziehen.

Nr. 1834. 23j. Mann. Verlust der Nasenspitze durch seit 4 Jahren bestehenden Lupus. Nach einigen erfolglosen Versuchen, an Oberlippe und Wange den Defekt zu ersetzen, wird die totale Rhinoplastik mit Periostknochenlappen von der Stirne mit ausgezeichnetem Erfolg ausgeführt.

2. Sonstige plastische Operationen im Gesicht (3 W.).

Nr. 1421, 2167 und 2210. Eine der Pat. litt seit 4 Jahren an Lupus; es war vor 2 Jahren auswärts eine Rhinoplastik ausgeführt worden. Plastische Korrektur einer narbigen Verziehung der Oberlippe zum linken Nasenloch; zugleich Thermokauterisation des Lupus. In Nr. 1421 handelte es sich um die Entfernung einer entstellenden, nach früher exstirpiertem Lymphangiom zurückgebliebenen alten Narbe.

F. Verschiedenes.

(3 M., 2 W.)

Nr. 679. 32j. Frau. Probeexcision bei einer Schwellung unbekannter Aetiologie am Ansatz des linken Masseters am Unterkiefer. Mal. Tumor? Mikroskop. Kein Tumor.

Nr. 952. 56j. Mann. Seit ca. $2^1/_2$ Monaten kleine harte, erbsendicke, auf Druck stechende Geschwulst am linken Zungenboden. — Klin. Diagn.: Speichelstein. Incision. Extraktion. Der Stein ist 1 cm lang, ca. 4 mm dick.

Nr. 1634/2486. 18j. Mädchen. Habituelle Luxation im linken Unterkiefergelenk, seit 2 Jahren öfters, zuletzt vor ca. $1^3/_4$ Monaten aufgetreten und bis jetzt bestehend, mit Verschiebung des Unterkiefers nach rechts beim Oeffnen des Mundes und Schmerzhaftigkeit im linken Kiefergelenk. Zunächst Versuch konservativer Behandlung: Bewegungsübungen in fixierter Stellung. Da dies erfolglos, wird der linke Process. condyloideus reseciert. Gelenkkapsel ist ungemein weit und schlaff. Glatte Heilung mit guter funktioneller Restitution.

Nr. 1936. 32j. Mann. Doppelte Speichelfistel der rechten Parotis im Anschluss an Exstirpation einer seit 3 Jahren angewachsenen, im Januar 1903 operierten Dermoidgeschwulst. Operation: Excision der Fisteln. Durchstossen der Wange mit starkem Silberdraht, Naht. Der Silberdraht wird am 8. Tag enger angezogen, fällt am 11. Tag heraus. Verlauf durch Eiterung gestört. Pat. wird bald in häusliche Behandlung entlassen. Nach 3 Wochen ist die vordere Fistel geschlossen, die hintere besteht noch.

Nr. 2383. Apoplexie cf. S. 52.

III. Hals und Nacken (inkl. Speiseröhre).

(Bearbeitet von Dr. Engelken.)

(283 Fälle: 121 M., 117 W., 17 †.)

A. Verletzungen.

(3 Fälle: 2 M., 1 W.)

Nr. 1884. 42j. M. Fall aus ca. 4 m Höhe mit sofortiger Bewusstlosigkeit. In der Gegend des 4. und 5. Halswirbels starke Druckempfindlichkeit. Dornfortsätze in normaler Stellung. Keine Lähmungserscheinungen. — Diagnose: Commotio cerebri, Verdacht auf Fraktur des 4. und 5. Halswirbels. Therapie: Eisbeutel auf Kopf, Extension der Halswirbelsäule (Glisson'sche Schlinge). Baldige Erhohlung. Verdacht auf Wirbelfraktur bestätigt sich nicht.

Nr. 1930. 24j. M. Eingeliefert wegen Selbstmordversuch mittels Stiche in den Hals. Schwere Kehlkopfverletzung durch schneidendes Instrument. Naht des Schildknorpels und Ringknorpels. Nach 3 Tagen vom Staatsanwalt anderweitig untergebracht.

Nr. 2381. 18j. W. Pat. fiel mit einem Topfe voll heissen Oels hin, wobei der Nacken durch das Oel verbrüht wurde. Verbrennung 1.—3. Grades. Nur langsame Heilung, aber schliesslich Entlassung mit verhältnismässig schöner Narbenbildung.

B. Akute Entzündungen.

(11 Fälle: 9 M., 2 W.)

Hals und Rachen.

Nr. 320, 368, 790, 1587 u. 2578. Akute Abscessbildung am Halse nach Tonsillitis bezw. Parulis. Incision. Heilung.

Nr. 850. 12j. W. Infiltration der linken Halsseite. Incision fördert zunächst keinen Eiter. Nach 7 Tagen kommt schliesslich in der Incisionswunde ein tiefer Abscess zum Durchbruch. Darauf baldige Besserung.

Nr. 1481. 22j. M. Seit 8 Tagen Halsschmerzen und Schluckbeschwerden und schliesslich Heiserkeit. Kehlkopfspiegel ergiebt Phlegmone längs des Kehlkopfes. Beim Vorgehen von aussen erfolgt spontan Durchbruch nach innen. Feuchte Umschläge, rasche Besserung der Heiserkeit. Entlassung nach Haus nach 10 Tagen.

Nr. 1795. 39j. W. Plötzliches Einsetzen von Halsschmerzen und Schluckbeschwerden mit bald folgender tiefer Abscessbildung der linken Halsseite. Incision, Drainage; schnelle Heilung.

Nacken.

Nr. 608/751. 37j. M. Mit der Diagnose Sepsis eingeliefert. Mehrere

Furunkel im Nacken und weitgehende Infiltration der Umgebung. Incision der einzelnen Furunkel bringt nur vorübergehende Besserung. Deshalb ausgedehnte Spaltung am Nacken und Excochleation mehrerer tiefen Abscesse.

Nr. 814. 39j. W. Im Anschluss an Furunkel im Nacken Infiltration der ganzen linken Halsseite bis zum Sternum. Erweiterung und Drainage der schon vorhandenen Incisionen, feuchte Verbände, rasche Heilung.

Nr. 999. 34j. M. Leichte Lymphangitis am Hinterkopfe, Ursprung unbekannt. Unter Unguentum cinereum rasche Heilung.

C. Chronische Entzündungen.

(96 Fälle: 52 M., 44 W., 2 †.)

Caput obstipum (2 Fälle: 1 M., 1 W.).

Nr. 377. 8j. W. Das Kind leidet von Geburt an einem rechtsseitigen Caput obstipum congenitum. Offene Durchschneidung des Sternocleido rechts. Gipsverband. Weiterer Verlauf unbekannt.

Nr. 1059. 8j. M. Pat. soll mit ½ Jahr ein Geschwür hinter dem rechten Ohre gehabt haben, welches vom Arzte indiciert wurde. Nach Heilung des Geschwüres schiefe Kopfhaltung. Behandlung abgelehnt.

Varia (2 M., 1 W.).

Nr. 874. 28j. M. Nach sekundärer Rachenlues Lymphadenitis am Hals mit Abscessbildung. Incision. Später Verlegung auf die medicin. Klinik.

Nr. 571. 23j. W. Seit längerer Zeit eine Anschwellung der linken Halsseite, die in den letzten Wochen vor der Aufnahme sich vergrössert hatte. Am Aussenrande des linken Kopfnickers eine hühnereigrosse, pralle, wenig verschiebliche Geschwulst. Exstirpation in Narkose ergab eine Lymphcyste. Geheilt entlassen.

Nr. 1558. 36j. M. Seit mehreren Jahren bei zunehmender allgemeiner Neurasthenie Zuckungen mit dem Kopf nach links und hinten. Drehungen in der Hüfte und Unruhe in den Beinen. Im Winter 1902/03 erhebliche Verschlimmerung. Vergebliche langdauernde Therapie. Endlich als erste Operation Durchschneidung des N. accessorius sin. und des Musculus sternocleidomastoideus. Nach 14 Tagen Durchschneidung des M. cucullaris und der beiden M. recti; angeblich auch des M. splenius. Erfolg: Accessoriuslähmung links, daher Aufhören des Schlenkerns nach links, aber Zunahme des Spasmus nach R. und H. infolge von Kontraktur der Antagonisten. Erneute Operation: Durchschneidung sämtlicher Muskeln der rechten hinteren Halsgegend in Narkose. Beim Erwachen aus der Narkose besteht der alte Zustand der Zuckungen. Wunde heilt glatt. Ohne wesentliche Aenderung des Zustandes entlassen.

Tuberkulöse Lymphome (93 Fälle: 50 M.; 43 W.; 2 †).

Soweit nicht glatte Heilung der tuberkulösen Lymphome durch Exstirpation und primären Wundverschluss erwartet werden konnte, wurde Incision in Verbindung mit Exkochleation, Thermokauterisation oder Aetzung durch koncentrierte Karbolsäure ausgeführt. Bei allen tuberkulösen Lymphomen wurde ein besonderer Wert auf die Hebung des Allgemeinzustandes gelegt. Es wurden in diesem Sinne vielfach Einreibungen des ganzen Körpers mit Schmierseife und Soolbäder empfohlen, ferner auch die nötigen hygienischen und diätetischen Vorschriften gegeben.

Von den gesamten Fällen sind nur 9 nicht operativ behandelt worden. Nr. 476 kam schon moribund in die Klinik; Nr. 1444 ist nach 6 Tagen an allgemeiner Entkräftung gestorben; Nr. 2377 wurde wegen vorhandener sekundärer Lues auf die innere Klinik verlegt: die anderen 6 Fälle wurden konservativ behandelt. Operativ wurden behandelt:

Mit Incision und Exkochleation, eventuell mit nachfolgender Karbolätzung u. s. w. wurden im Ganzen 23 Fälle behandelt (15 M., 8 W., 0 †). Davon standen im ersten Jahrzehnt 4 Fälle, im zweiten 4 Fälle, im dritten 11 Fälle, im vierten 1 Fall, im fünften 1 Fall, im sechsten 1 Fall, im siebenten 1 Fall. Sämtliche Fälle verliefen ohne besondere Komplikationen.

Mit Exstirpation wurden behandelt 61 Fälle (29 M., 32 W.). Davon standen im ersten Jahrzehnt 2, im zweiten 23, im dritten 29, im vierten 3, im fünften 3 Fälle, im sechsten 1 Fall. Zwei Fälle wurden unter Lokalanästhesie operiert, die übrigen alle in Chloroformnarkose, resp. auch mit Aethertropfnarkose. Vielfach mussten die Exstirpationen in mehreren Sitzungen vorgenommen werden. Eine Resektion der Vena jugularis musste nur einmal stattfinden, ebenso musste auch nur einmal der N. accessorius geopfert werden. Trotzdem manchmal sehr radikal vorgegangen werden musste, sind doch alle Exstirpationen glatt verlaufen, und es sind keine wesentlichen und unangenehmen Komplikationen zu beklagen gewesen.

D. Tumoren.

(89 Fälle: 23 M., 66 W., 4 †.)

I. Gutartige: Benigne Strumen (74 Fälle, 12 M., 62 W., 1 †).

Bei den meisten Fällen war schon eine medikamentöse Behand-

lung vergeblich versucht worden. Bei 4 Fällen wurde nochmals versuchsweise eine solche angeordnet. Zwei dieser Fälle litten an hochgradiger Chlorose. Bei den beiden anderen erschienen die Beschwerden, die Grösse des Tumors zu gering, um operativ vorgehen zu dürfen.

In 38 Fällen wurde die Resektion, in 27 Fällen die Enukleation gemacht, in 5 Fällen die Resektion mit Enukleation kombiniert. Eine allgemeine Narkose wurde nur in den Fällen angewandt, bei denen die Lokalanästhesie nicht genügend wirkte.

Als Lokalanästhesierungsmittel wurde die Schleich'sche Infiltration, wie auch die neueren Mittel wie Anästhesin, Subkutin zum Teil mit recht zufriedenstellendem Erfolge verwandt. Voraufgeschickt wurde regelmässig eine entsprechende Morphiuminjektion.

Der einzige gestorbene Fall (Nr. 1978) war schon an und für sich verloren. Es bestand neben der hochgradigen Stenose der Trachea durch den Tumor eine Lungentuberkulose, die schon mehrfach starke Lungenblutung zur Folge gehabt hatte. Die Sektion ergab eine purulente Bronchitis, bronchopneumonische Herde und allgemeine Stauungserscheinungen.

a) Resektionen (38 Fälle: 6 M., 32 W.).

Es wurde bei der Operation in 3 Fällen besonders fester Fixation der Struma an der Trachea der N. recurrens verletzt. Einmal trat eine starke Nachblutung ein; es wurde jedoch rechtzeitig eingegriffen, so dass eine wesentliche Verzögerung der Heilung nicht stattfand. Ferner wurde einmal durch Pneumonie der Verlauf kompliciert. Im Allgemeinen war der Wundverlauf ein absolut glatter, so dass die Patienten meistens sehr bald nach Haus entlassen werden konnten. Unter den 38 Fällen waren 24 parenchymatöse und 12 cystische Strumen zu verzeichnen, ferner 2 Fälle von Morbus Basedow. Bei den beiden letzten hatte die Operation eine wesentliche Besserung des ganzen Zustandes zur Folge. Bei 6 Fällen war die Operation durch die substernale und infraklavikulare Lage des Tumors wesentlich erschwert.

b) Enukleationen (27 Fälle: 6 M., 21 W.).

Unter diesen Fällen waren 8 parenchymatöse und 19 cystische Strumen. Bemerkenswert ist, dass einmal eine schwere Nachblutung eintrat, die eine vollkommene Blosslegung des Wundgebietes erforderte. Doch auch dieser Fall gelangte nach einer Sekundärnaht in 18 Tagen zur Entlassung nach Haus.

c) Resektion-Enukleation (5 Fälle: 5 W., 1 †).

4 Fälle verliefen glatt ohne Komplikationen.

Nr. 1978 bekam 3 Wochen vor der Aufnahme Bluthusten. Seit 4 Tagen vor der Aufnahme erneute Haemoptoeanfälle und wiederholt grosse Atemnot und Erstickungsgefahr. Pat. wurde mit 40° Temperatur hereingebracht. Trotz bestehender Pneumonie und diffuser Bronchitis wurde unter Schleich'scher Infiltration der teilweise substernale Kropf glücklich entfernt. Nach der Operation erholte sich Pat. ersichtlich, doch trat am 3. Tage nach der Operation ohne Blutung Collaps und Exitus ein. Sektionsprotokoll: Oedema pulmonum, Bronchitis purulenta, einzelne bronchopneumonische Herde.

II. Maligne Tumoren (16 Fälle: 12 M., 4 W., 3 †).

1. Maligne Strumen (3 Fälle: 1 M., 2 W., 1 †).

Nr. 1439. 61j. W. Seit 2—3 Jahren rascheres Wachstum eines schon seit 22 Jahren vorhandenen Kropfes. Mässige Atemnot, keine Heiserkeit. Vorübergehend hat Behandlung mit Tabletten Erleichterung geschafft. Neuerdings rasche Verschlimmerung der Beschwerden. Struma maligna permagna. Resektion und glatter Wundverlauf. Weiteres nicht bekannt.

Nr. 2363. 25j. M. Recidiv einer Struma maligna. Pat. wurde im Dezember 1900 und im Mai 1902 schon operiert. Seit einiger Zeit Schluckbeschwerden, die den Wunsch der erneuten Operation erwecken. Sonstige Beschwerden sind nicht vorhanden. Resektion des linken Lappens mit glattem Wundverlauf. Ueber den weiteren Verbleib des Pat. ist nichts bekannt.

Nr. 2586. 48j. W. Seit vielen Jahren Struma, in der letzten Zeit rasches Wachsen. Aufnahme mit starker Dyspnoe, Stridor; 2 faustgrosse Lappen. Probeincision ergiebt Malignität. Tracheotomie. Jodkali. Unter der Einwirkung von Jodkali auffällige Abnahme des Tumors. Doch stellt sich bald Bronchitis ein. Schliesslich Verjauchung der Wunde und Exitus infolge von Pneumonie.

2. Sarkom des Rachens (1 Fall: M. †).

Nr. 2572. 22j. M. Seit einiger Zeit Schwellung im Halse. Die rechte Tonsille ist stark gewuchert und ulceriert. Am Halse sind grosse und schmerzhafte Drüsenpackete vorhanden. Es wird zunächst die Tonsille exstirpiert und dann in zweiter Sitzung am Halse aufgeklappt und die Entfernung der Drüsen versucht. Pat. kommt jedoch nach circa einem Monat zum Exitus. Die Sektion ergiebt enorme Metastasen, auch Durchbruch ins Gehirn. — Diagnose: Tonsillarsarkom.

3. Metastatische Carcinome am Hals (7 Fälle: 7 M.).

Hiervon waren drei Fälle inoperabel, so dass sie ungeheilt nach Haus entlassen wurden.

Nr. 980. 51j. M. Seit 8 Wochen eine faustgrosse Geschwulst in der linken Submaxillargegend. Die ganze Gegend ist derb, hart, infiltriert; der Tumor ist vollkommen unbeweglich. Dabei besteht Occipitalneuralgie. Probeincision. Branchiogenes Carcinom. Ungeheilt entlassen.

Nr. 1806. 62j. M. Anfangs des Jahres auswärts keilförmige Excision eines Unterlippencarcinoms; im Juni schon Drüsenrecidiv, ebenfalls auswärts operiert. Nach 2 Monaten inoperables Carcinomrecidiv der Halsdrüsen. Ungeheilt entlassen mit Arsenverordnung.

Nr. 1109. 67j. M. Grosses inoperables Carcinomrecidiv am Halse. Ohne Operation nach 3 Tagen wieder entlassen.

Nr. 369. 57j. M. Pat. wurde schon auswärts wegen einer Schrunde der rechten Zungenseite behandelt und schliesslich eingewiesen. Probeincision ergab Carcinoma linguae. Ausgedehnte Exstirpation und Entfernung aller verdächtigen Drüsen am Halse. Doch trat bald Recidiv am Halse wieder auf. Erneute Excision, Exkochleation und Chlorzinkätzung konnte den Process nicht aufhalten. Zum Troste Röntgenbehandlung. Letztere wird nach Entlassung zu Hause fortgesetzt. Pat. ist bald nach der Entlassung zu Hause gestorben.

Nr. 416. 76j. M. Vor 2 Jahren Entstehen eines kleinen Knotens am rechten Ohr, der in der Ohrenklinik entfernt wurde. Seit 6 Wochen besteht eine neue schmerzhafte Geschwulst unterhalb des Ohres, langsam wachsend, seit 14 Tagen fistelnd. Drüsencarcinom am Halse. Exstirpation der Drüsen. Mikroskopisch wird Carcinomdiagnose bestätigt. Geheilt entlassen.

Nr. 469, 504, 734. 38j. M., bei dem im vergangenen Jahre ein Unterlippencarcinom excidiert wurde. Vor circa 4 Wochen bildete sich über dem rechten Unterkiefer ein neuer Tumor, welcher dauernd wuchs. Drüsenrecidiv. Incision, Exkochleation, Aetzung mit Chlorzink (30%), Tamponade und teilweise Naht. Entlassung mit kleiner granulierenden Fistel. Bei Wiedervorstellung nach 14 Tagen findet sich wieder grosses Drüsenrecidiv am Kieferwinkel; absolut inoperabel. Behandlung mit Arsen. Pat. hat sich nicht wieder vorgestellt.

Nr. 617. 67j. M. Ende 1901 Excision von Lippencarcinom. Seit Herbst 1902 stetig wachsende Geschwulst hinter dem linken Kieferwinkel. Narbe der Unterlippe ist Recidivfrei. Drüsenrecidiv. Exstirpation mit Resektion des Unterkiefers, der Vena jugularis, Unterbindung der Carotis externa. Eine verdächtige Stelle am Zungenbein musste leider zurückbleiben. Glatter Wundverlauf. Entlassung auf Wunsch nach Haus. Mikroskopisch: Epitheliommetastasen.

4. Sarkome des Halses (5 Fälle: 3 M., 2 W., 1 †).

Nr. 615. 38j. M., cf. Nr. 1359/1902. Vor 3 Jahren Stoss gegen die Schulter. Im Juni 1902 Exstirpation eines grossen supraclavikulären Sarkoms. Im März 1903 besteht ein faustgrosses derbes supraclaviku-

läres Recidiv. Die Plexuslähmung ist wie früher. Versuch der Exstirpation musste als vergeblich abgebrochen werden. Pat. wurde mit Fistel entlassen und später mit Röntgenstrahlen behandelt. Letztere milderten sofort die Schmerzen der Schulter und des Armes, und schienen auch anfangs den Tumor zu beeinflussen. Doch rückte der Tumor immer weiter ins Mediastinum hinunter. Pat. wurde gegen seinen Wunsch aus der ambulatorischen Röntgenbehandlung nach Haus entlassen, weil der letale Ausgang jeden Moment eintreten konnte.

Nr. 1465. 26j. W. Seit circa 8 Wochen entwickelte sich eine sehr schmerzhafte harte Infiltration der linken Halsseite. Es wurde zunächst eine tiefe Halsphlegmone diagnosticiert. Incision im Aetherrausch ergab keinen Eiter. Mikroskopisch war auch keine endgültige Diagnose zu stellen. Im weiteren Verlaufe hatte die Ohrenklinik Verdacht auf peritonsilläre Phlegmone. Eine Otitis media wurde festgestellt und demgemäss Paracentese gemacht. Pat. ist dann Ende November zu Hause an Sarkom des Halses gestorben.

Nr. 1528. 14j. W. Seit drei Wochen ohne nachweisbare Ursache Schwellung der linken Halsseite durch Tumor. In Giessen noch für operabel erklärt. Pat. kommt aber zur Operation nach hier. Inoperabeles Lymphosarkom der linken Halsseite und des Mediastinums. Symptomatische Behandlung. Exitus schon nach 10 Tagen nach der Aufnahme. Krankheitsdauer im Ganzen nur 4 Wochen.

Nr. 2244. 22j. M. Seit Frühjahr 1903 bestehende, rasch gewachsene, fest fixierte derbe Drüsenschwellungen an beiden Halsseiten mit Kompression der Gefässe, Dyspnoe u. s. w. Inoperabeles Lymphosarkom des Halses. Jodkali, Arsen innerlich. Nach 6 Tagen Entlassung nach Hause.

Nr. 1630 und 1781. 29j. M. 4 Monate vor der Aufnahme ergab Probeincision eines Tumors im Nacken Sarkom, daher sofort Excision. Eine Zeit lang Besserung. Kurz vor der Aufnahme am 26. VII. 03 erneute Nackensteifigkeit, Kopfschmerzen, Schwindelgefühl, manchmal Erbrechen. Linksseitige Oculomotoriuslähmung, hochgradige Hypoglossuslähmung links, Flimmern vor den Augen. Unsicherer ataktischer Gang. Behandlung mit Injektionen von Natr. cacodylicum. Erneute Aufnahme am 19. VIII. 03. Keine wesentliche Vergrösserung des Tumors bei allgemeinem befriedigenden Befinden. Behandlung mit Natr. cacodylicum wird ambulatorisch fortgesetzt. Der weitere Verlauf ist unbekannt geblieben.

E. Bildungsanomalien.

(3 Fälle: 2 M., 1 W.)

Nr. 1637. 2j. M. Vor $^5/_4$ Jahren, angeblich im Anschluss an eine Halsentzündung, Entstehen einer Geschwulst an der linken Halsseite, welche langsam grösser wurde, seit 8 Tagen aber starkes Wachstum zeigte und Atembeschwerden machte. Zwischen Clavicula und Kiefer-

winkel eine mannsfaustgrosse, weich-elastische, nicht fluktuierende, druckempfindliche Geschwulst. Haut über der Geschwulst intakt. Temperatur subfebril. Kongenitale Cyste. Punktion, dann Exstirpation der Cyste, die mit den grossen Halsgefässen fest verwachsen ist. Geheilt entlassen.

Nr. 943. 17j. W. Im 11. Lebensjahr wurde eine kleine Geschwulst unter dem Kehlkopf in der Mittellinie bemerkt. Incision durch den Arzt. Die Wunde heilte nicht trotz aller Bemühungen. Oefters Schmerzen durch Sekretverhaltung. Fistel unter dem Zungenbein, genau median. Sonde dringt bis zum Zungenbein. Fistula congenita mediana. Exstirpation mit einem Stückchen vom Zungenbein. Glatte Heilung.

Nr. 1895. 24j. M. Seit 5 Jahren Entstehung einer Geschwulst in der Mitte des Halses, allmählich wachsend, ohne Schmerzen bis zur Grösse eines Hühnereies. Median vor dem Schildknorpel eine eiförmige, ebenso grosse, teigige, von normaler Haut bedeckte Geschwulst, frei verschieblich, bei Schluckbewegungen auf- und absteigend, mit geringer Transparenz. Branchiogene Cyste, Dermoid. Exstirpation. Mikroskopische Untersuchung ergiebt Dermoidcyste.

F. Oesophagus.

(24 Fälle: 23 M., 1 W., 8 †.)

Es handelte sich 3mal um Verätzungen; 1mal um ein Divertikel; 1mal um Verschlucken eines Fremdkörpers; 1mal um Schluckbeschwerden ohne nachweisbare Ursache; ohne Operation wurden 3 Fälle mit Sondierung u. s. w. behandelt. Eine Exstirpation des Tumors wurde in 4 Fällen gemacht; bei einem dieser Fälle handelte es sich um ein Sarkom des Pharynx. Gastrostomieen wurden im Ganzen 11 gemacht. Zum Exitus kamen 8 Fälle.

a) Traumatische Striktur (3 M.).

Nr. 268. 25j. M. Beim chemischen Arbeiten verätzte sich Pat. den Oesophagus durch Aufsaugen mittels einer Pipette; er glaubte nicht viel geschluckt zu haben. Sofort Essigwasser zum Trinken. Heftige Schmerzen im Rachen und im Anfang des Oesophagus. Bettruhe, Eiskrawatte, Eis zum Schlucken. Schleimsuppen. Rötung und Schwellung geht langsam zurück. Auf Wunsch entlassen, Weiteres nicht bekannt.

Nr. 976. 4j. M. Kind hat vor 8 Wochen Vitriol getrunken; allmähliche, immer enger werdende Striktur. Schliesslich kann nur flüssige Nahrung genossen werden. Es ist nur in Narkose möglich, eine ganz dünne Sonde einzuführen. Nach 3 Narkosensitzungen geht schliesslich Nr. 30 ohne Beschwerden durch. Ambulatorisch wurde dann die Behandlung mit Erfolg weitergeführt. Heilung.

Nr. 1254 (1588). 53j. M. trank Ende April Lauge. Zunehmende Oesophagusstenose. Bei der Aufnahme anfangs Juni ging kaum die feinste

Sonde durch. Flüssige Nahrung wird nur mit Mühe genossen. Striktur bei 35 cm. Gastrostomie, dann retrograde Sondierung. Nachdem Pat. gut schlucken kann, wird er mit Magenfistel entlassen. Im Juli konnte dann die Magenfistel operativ geschlossen werden.

b) Oesophagusdivertikel (1 M.).

Nr. 1446. 42j. M. Früher stets gesund. Seit Februar 1903 zunehmende Schluckbeschwerden, keine Schmerzen. Geringe Abmagerung. Dann und wann nach Nahrungsaufnahme Erbrechen; hierbei kommen manchmal alte Speisereste zum Vorschein. Sondierung des Oesophagus ergiebt eine Stenose bei 18½ cm, die anfangs nur für Nr. 7 durchgängig ist. Oesophagoskopisch zeigt sich, dass die Stenose wohl nur durch Spasmus bedingt ist; bei 32 cm eine Narbe?, oberhalb dieser Dilatation. Kein Carcinom. Allmähliche Dilatation durch Sondierung, bis Nr. 24 glatt hindurchgeht. Pat. lernt es, sich selbst zu bougieren.

c) Fremdkörper im Oesophagus (1 M.)

Nr. 818. 24j. M. Mittags verschluckte Pat. einen weichen Knochen von einer Schweinerippe. Letzterer blieb stecken und verursachte starkes Druckgefühl und heftigen Schmerz. Etwas Beschwerden beim Atmen. Aeusserlich ist am Halse nichts fühlbar. Röntgenphotographie ergiebt dicht unter dem Jugulum einen undeutlichen Schatten. Mit dem Oesophagoskop sieht man zwischen Ringknorpel und Bifurkation einen weissen Fremdkörper. Mit der Schlundsonde gelangt man bei 22 cm auf ein Hindernis. Mittels Oesophagoskop wird der Fremdkörper teilweise extrahiert, der Rest wird in den Magen gestossen. Am nächsten Tage geheilt entlassen.

d) Schluckbeschwerden ohne objektiven Befund (1 M.).

Nr. 640. 70j. M. Früher nie krank. Seit 3 Wochen sollen Schluckbeschwerden vorhanden sein, die etwa in die Kehlkopfgegend verlegt werden. Es ist durch keine Untersuchungsmethode eine Ursache zu finden, es bestehen auch sonst keine pathologischen Erscheinungen. Eine daumendicke Schlundsonde gelangt glatt in den Magen mit dem Erfolge, dass die Schluckbeschwerden vollkommen verschwinden. Pat. soll sich gegebenen Falles von seinem Arzte bougieren lassen.

e) Oesophaguscarcinome (17 Fälle: 16 M., 1 W., 8 †).

1. 3 Fälle wurden ohne Operation entlassen.

Nr. 296. 68j. M. Kam ursprünglich zur Operation herein, wollte dann aber nichts mehr von einer Operation wissen.

Nr. 875. Mann, wurde von der inneren Klinik zur Gastrostomie geschickt. Nachdem die Ernährung durch Bougierung von oben wieder möglich wurde, verweigerte Patient die Operation.

Nr. 1471. 60j. M. Nachdem Pat. gelernt hat, sich selbst zu bougie-

ren, wird er auf seinen dringenden Wunsch unoperiert nach Haus entlassen.

2. Bei 3 Fällen Exstirpation des Tumors (3 M., 3 †).

Nr. 474. 56j. M. Seit ¼ Jahr Schluckbeschwerden, stetig zunehmend, zuletzt Erstickungsanfälle. Carcinom des Oesophagus und des unteren Pharynx mit Drüsenmetastasen. Tracheotomie, später Exstirpation und Exkochleation linksseitiger Halsdrüsen mit nachfolgender Chlorzinkätzung. Nachblutung aus der Carotis. Exitus.

Nr. 634. 45j. M. Seit Januar Hals- und Rachenkatarrh, seit Mitte Februar Schmerzen beim Schlucken. Laryngoskopisch sieht man am linken Sinus pyriformis eine flache ulcerierte Vorwölbung. Probeexcision ergiebt Epitheliom. Trotz Diabetes wegen Wichtigkeit des Sprachorgans im Beruf wurde die Exstirpation mit Pharyngotomia lateralis ohne voraufgegangene Tracheotomie gemacht. Nach 16 Stunden erfordert Nachblutung Tracheotomie und Tamponade des Pharynx. Nochmalige Nachblutung nach weiteren 4 Tagen. Ligatur der A. thyreoid. sup. Trotz Kochsalzinfusionen u. s. w. Exitus.

Nr. 1304. 34j. M., früher immer gesund. Im Juli 1902 Sturz von der Leiter, seitdem Rückenschmerzen. Im Oktober 1902 Beginn von Schluckbeschwerden. Obwohl Hindernis bei 38 cm vorhanden, gelingt doch die Sonderung. Entlassung. Wegen abermaliger Verschlechterung erneute Aufnahme. Sondierung gelingt nicht mehr, Oesophagoskopisch ist Vorwölbung zu sehen, in deren Mitte vielleicht eiternde Fistel sitzt. Vermehrte Dämpfung über Mediastinum und über Leber, Temperatur bis 40°. Diagnose: Oesophagusstenose; perioesophagitischer Abscess? Abscess im Mediastinum? Thoracotomie. Lappenbildung über Sternum und rechten Rippen, Resektion der V. und VI. Rippe und der Hälfte des Sternums. Punktion des subphrenischen Raumes ergibt keinen Eiter. Eingehen zwischen Pleura und Pericard. Nirgends Eiter und ein Zeichen von Kompression. Beim Versuch, weiter vorzudringen, reisst die Pleura ein, sofort feuchte Tamponade. Abbruch der Operation, Schluss der Wunde bis auf die nötigen Tampons. Am nächsten Tage Fieberabfall. Sensorium ist aber getrübt. Bald unter neuer Temperatursteigerung Zuckungen in den Armen. Pat. lässt unter sich gehen. Embolie. Exitus. Sektion ergiebt Carcinom des Oesophagus mit Uebergreifen auf die Cardia, perioesophagitische Abscesse, die über dem Zwerchfell gelegen sind.

3. Gastrostomieen (11 Fälle: 10 M., 1 W., 5 †).

Nr. 502. 32j. M. Seit ca. 8 Jahren Schluckbeschwerden, in letzter Zeit sehr vermehrt. Oesophagus enthält circa 150 cbcm stinkenden, offenbar schon lange stagnierenden Inhalt. Stenose bei 47 cm. Dilatatio oesophagi bei Cardiaspasmus (Carcinoma cardiae?). Gastrostomie. Exitus nach 6 Tagen. Sektion: Lokale eitrige Peritonitis um die Operationswunde. Oesophagitis diphtherica.

Nr. 607. 59j. M. Seit September 1902 Schluckbeschwerden, allmählich immer mehr zunehmend. 23 cm von der Zahnreihe entfernt besteht ein unüberwindliches Hindernis. Tiefsitzende Oesophagusstenose (Carcinom). Gastrostomie; gute Funktion, Entlassung nach Haus.

Nr. 847. 61j. M. Vor 1½ Jahr traten die ersten Schluckbeschwerden auf. Er wurde mehrfach sondiert. Seit 8 Tagen kann auch flüssige Nahrung nur mit grösster Mühe geschluckt werden. Carcinomatöse Oesophagusstenose, Gastrostomie; gute Funktion, Entlassung nach Haus.

Nr. 1157. 53j. M. Vor ½ Jahr traten die ersten Schluckbeschwerden auf; letzter Zeit rasche Zunahme derselben. Bei 35 cm stösst die Sonde auf unüberwindlichen Widerstand. Carcinoma oesophagi. Gastrostomie. Gute Funktion. Entlassung nach Haus.

Nr. 1363. 66j. M. Seit ¼ Jahr Schluckbeschwerden. Bei 45 cm besteht für Sonde ein Hindernis; nur die feinsten Nummern gehen hindurch. Carcinomatöse Oesophagusstenose. Gastrostomie. Am 22. Tage nach Haus entlassen.

Nr. 1542. 57j. M. Seit 1½ Jahren zunehmende Speiseröhrenverengerung. Sondenbehandlung wird allmählich unmöglich. Feinste Sonde geht nicht mehr durch den bei 35 cm bestehenden Widerstand. Gastrostomie wegen carcinomatöser Oesophagusstenose. Verlauf anfangs glatt. Nach Lösung des Rohres Insufficienz der Fistel, die eine neue Naht erfordert. Naht dauernd insufficient. Starke Maceration der Haut. Exitus nach circa 6 Wochen.

Nr. 1569. 57j. M. Seit ¾ Jahren zunehmende Schluck- und Atembeschwerden. Feste Speisen gehen zwar noch durch den Oesophagus hindurch, doch werden sie leicht herausgewürgt. Stimme aphonisch, linksseitige Rekurrenslähmung. Mehrere cm lange, derbe, eben passierbare Striktur, gleich unterhalb der Höhe des Kehlkopfes beginnend. Carcinoma oesophagi. Gastrostomie. Infolge von Delirien Aufplatzen der Wunde; sekundäre Naht. Bald rascher Verfall, foetider Auswurf, trockene Zunge. Exitus wahrscheinlich an Lungengangrän.

Nr. 1670. 73j. M. Seit Februar 1903 zunehmende Schluckbeschwerden. Mitte Juli kann schon gar nichts mehr geschluckt werden. Inoperable carcinomatöse Oesophagusstriktur. Gastrostomie. Am nächsten Tage Exitus an Collapserscheinungen.

Nr. 2336/2406. 56j. M. Angeblich erst seit zwei Monaten Schluck- und Athembeschwerden. Rechts im Pharynx eine Vorwölbung, den Kehlkopf- und den Oesophaguseingang verengend, nicht ulceriert. Carcinoma pharyngis. Pat. geht vor der Operation nochmals nach Haus. Tracheotomie, Gastrostomie. Pat. wird allmählich immer schwächer. Exitus circa 10 Tage nach der Operation.

Nr. 2411. 54j. W. Seit 3 Jahren Schluckbeschwerden; seit Frühjahr 03 Verschlimmerung. Carcinomatöses Geschwür der rechten Seite des Pharynx auf den Sinus pyriformis übergreifend. Rechtsseitige Hals-

drüsenmetastasen. Inoperables Carcinom des Pharynx und des Larynx. Tracheotomie, Gastrostomie. Mit guter Funktion beider operativen Oeffnungen wird die Frau auf ihren Wunsch nach Haus entlassen.

Nr. 2432. 66j. M. Seit 1½ Jahr zunehmende Schluckbeschwerden. Starke Abmagerung, Kachexie. Hindernis an der Cardia bei 46 cm. Oesophaguscarcinom. Gastrostomie. Mit guter Funktion der Fistel nach Haus entlassen.

f) Sarcoma pharyngis (1 M.).

Nr. 727 (796. 938). Seit 1902 Veränderung der Stimme und Schmerzen am Halse. Epiglottis intact. Von der Hinterwand des Pharynx springt ein gestielter Tumor vor, der mit mehreren Knollen in den Larynx hinein reicht, so dass Kehlkopfbesichtigung nicht möglich ist. Operation wird zunächst verweigert. Infolge von Verschlimmerung kommt Pat. dann wieder. Tracheotomie, Pharyngektomie. Anatomische Diagnose: Retropharyngeale Struma mit sarcomatöser Wucherung in den Pharynx. Rundzellensarkom.

G. Larynx.

(8 Fälle: 7 M., 1 W., 3 †.)

1. Fremdkörperaspiration (2 M.).

Nr. 1086. 3j. M. Beim Spielen Verschlucken einer Bohne. Zunächst starke Erstickungsanfälle, die jedoch dann nachliessen. Nach circa 6—7 Stunden erneute Athemnot. Aufnahme in der Klinik nach weiteren 3 Stunden. Schwere Atemnot. Der Thorax wird symmetrisch gehoben unter Anspannung aller Hilfsmuskeln. Dämpfung oder Rasseln über den Lungen nicht nachweisbar. Fremdkörper oberhalb der Bifurcation. Tracheotomie in Narkose. Beim Eingehen mit einer Feder bis tief in die Trachea und Zurückziehen derselben wird die Bohne bis zur Wunde vorgeschnellt. Obwohl dieselbe dann wieder zurückrutschte, so konnte sie doch mit der Zange gefasst werden. Zunächst Temperatursteigerung, dann langsame Entfieberung. Abgesehen von erschwertem Decanulement glatter Verlauf. Geheilt entlassen.

Nr. 706. M. 3¾ J. Aspiration einer Bohne in den l. Hauptbronchus. Anfangs starke Atembeschwerden, dann Besserung, nach ca. 12 Stunden wieder wesentliche Verschlechterung der Atmung. Nachschleppen der linken Seite. Vermittelst direkter Bronchoskopie Extraktion der stark gequollenen Bohne in mehreren Stücken. Nach einigen Stunden wegen schwerer Atmung Tracheotomie. Erschwertes Decanulement. Heilung.

2. Tuberculosis laryngis (3 M., 1 †).

Nr. 2196. 34j. M. Eltern und 13 Geschwister an Phthise gestorben. Seit langer Zeit in Behandlung der medicinischen Kliniken. In letzter Zeit rascher Verfall. Phthisis pulmonum, Phthisis laryngis, Aufnahme

zur eventuellen Tracheotomie. Weil keine dringende Indikation zur Operation vorhanden, wird abgewartet. Am anderen Morgen Exitus ohne besondere Dyspnoe. Sektion ergiebt noch ferner tuberkulöse Darmgeschwüre.

Nr. 2303. 64j. M. Tuberkulöse Abscesse am Oberschenkel und an der Hand seit einigen Monaten schon vorhanden. Vor 3 Monaten an der rechten Seite des Schildknorpels ebenfalls Abscessbildung. Perichondritis tuberculosa. Incision des Abscesses von aussen. Geheilt entlassen, soweit es sich um die Perichondritis handelte. Die übrigen Abscesse sollen vom Arzte zu Hause behandelt werden.

Nr. 323. 53j. M. Seit Anfang Dezember 1902 Schluckbeschwerden ohne sonstige Erscheinungen. Epiglottis stark verdickt, geschwollen mit unebener geschwüriger Oberfläche, nach vorne bis zur Zungenwurzel, nach hinten bis zum Aryknorpel reichend. Carcinoma epiglottidis mit Uebergreifen auf Zungenwurzel und Kehlkopf. Tracheotomia superior, Exstirpation des Tumors mit mehreren kleinen Drüsen. Anfangs glatter Verlauf, dann rasch Exitus an Schluckpneumonie. Die mikroskopische Untersuchung ergiebt später, dass nicht Carcinom, sondern Tuberkulose vorlag.

3. Carcinoma laryngis (2 M., 1 †).

Nr. 626. 47j. M. Seit 16 Jahren öfters heiser, seit 2 Jahren Verschlimmerung der Heiserkeit, seit $^1/_2$ Jahr Kurzatmigkeit und seit 14 Tagen starke Atemnot. Carcinom des Ligamentum aryepiglotticum, auf den Pharynx übergreifend. Glottisödem. Von aussen ist diffuse Schwellung des Kehlkopfes zu fühlen. Tracheotomie. Nach ca. 3 Wochen mit Bronchitis nach Haus entlassen.

Nr. 2514. 58j. M. Im April 1903 Einsetzen von Schluckbeschwerden, welche von selbst wieder schwanden. Seit September Behandlung wegen Nasenpolypen durch Specialisten. Aufnahme im Dezember wegen starker Atemnot und Schluckbeschwerden. Die rechte Pharynxwand unterhalb der Tonsille ist eingenommen von einem Geschwür mit aufgeworfenen Rändern, mit schmierigem und ulceriertem Grunde. Das Geschwür greift auf das Ligamentum aryepiglotticum über, überdeckt den rechten Aryknorpel, und endet mit sichtbarem Rande im Kehlkopfeingang. Carcinoma pharyngis et laryngis mit Drüsenmetastasen. 1. Tracheotomie mit Drüsenexstirpation. 2. Kehlkopfresektion. Am 8. Tage nach der Operation an Nachblutung gestorben.

4. Luetische Larynxstenose (1 W.).

Typische luetische Anamnese. Seit Juli 1903 zunehmende Atembeschwerden, Aufnahme mit starkem Stridor. Jodkali. Tracheotomie. Nach 14 Tagen Entfernung der Kanüle und nach 21 Tagen Entlassung.

IV. Wirbelsäule.

(Bearbeitet von Dr. Engelken.)

A. Verletzungen.

(50 Fälle: 34 M., 16 W., 2 †.)

Nr. 52. 13j. M. (siehe Nr. 44/1902 S. 84). Decubitus des kleinen Pat. ist ausgeheilt, im übrigen ist der Status vollkommen unverändert. Pat. soll einer Verpflegungsanstalt überwiesen werden.

Nr. 103. 23j. M. Verletzung durch Transmission. Pat. wurde mehrmals herumgewirbelt. Fraktur der Wirbelsäule am Uebergang der Hals- zu Brustwirbelsäule. Absolute motorische und sensible Lähmung bis zur Höhe der 4. Rippe. Extension, Lagerung auf Spreukissen, Wasserbett u. s. w. Palliative Behandlung. Teilweise Herstellung der Motilität und Sensibilität der Beine. Enormer Dekubitus des ganzen Rückens. Exitus unter Pneumonie nach Pflege von mehreren Monaten.

Nr. 844. 44j. M. Sturz von einem 5½ m hohen Gerüst. Kompressionsfraktur des 1. Lendenwirbels mit Parese und Sensibilitätslähmung der Beine. Blasen- und Mastdarmlähmung. Extension mit Glisson'scher Schlinge. Cystitis, intermittierende Pyonephrose. Entlassung mit Stützkorsett und Krücken. Fraktur geheilt. Nervöse Störungen fast ganz geschwunden.

Nr. 1391. 21j. M. Beim Füttern erhielt Pat. einen Hufschlag auf die Wirbelsäule. Trotz heftiger Schmerzen konnte Pat. aber noch gehen. Dornfortsätze der unteren Brust- und ersten Lendenwirbel auf Druck schmerzhaft. Kontusion der Wirbelsäule. Bettruhe, Priessnitz. Geheilt entlassen.

B. Chronische Entzündungen.

(44 Fälle: 29 M., 15 W. 1 †.)

1. Es handelte sich bis auf 2 Fälle (Nr. 888, 2470) stets um tuberkulöse Spondylitis.

In 3 Fällen handelte es sich um Malum suboccipitale.

Nr. (1500. 1644). 41j. M. Früher immer gesund. Seit 5 Wochen Schmerzen der linken Halsseite; gleichzeitig starke Schluckbeschwerden. Retropharyngealer Abscess bei Malum suboccipitale. Incision. Gipskravatte. Gebessert entlassen. Lebt heute noch und ist leistungsfähig (15. V. 04).

Nr. 2356. 32j. M. In der Jugend mehrfache Knocheneiterungen. Seit 3 Wochen Schmerzen im Nacken, zeitweilig auch Schluckbeschwerden. Drehbewegungen des Kopfes gehemmt. Paravertebraler Abscess, Caries des Epistropheus. Incision. Entlassung mit Fistel.

Nr. (2392/2595). 21j. W. Seit einiger Zeit Schmerzen im Nacken.

Steifigkeit bei Bewegungen des Kopfes, neuerdings auch Schluckbeschwerden. Retropharyngealer Abscess bei Malum suboccipitale. Incision, Extension mit späterer Kravattenbehandlung. Gebessert entlassen.

Bei den übrigen 35 tuberkulösen Fällen war die Therapie 31-mal eine konservative: Bettruhe, passende Lagerung, Extension, Gipsbett, Allgemeinbehandlung; eventuell auch Spaltungen von Senkungsabscessen.

Von diesen standen 17 im ersten Jahrzehnt, 7 im zweiten, 4 im dritten, 2 im vierten, 1 im achten.

In 4 Fällen wurde der cariöse Knochenherd direkt operativ angegriffen.

Nr. 492. 14j. Junge. Bei dem früher gesunden Jungen bildete sich ohne äussere Veranlassung ein Abscess neben der Lendenwirbelsäule. Zweimal Entleerung durch Punktion. Starke Druckempfindlichkeit der unteren Brust- und Lendenwirbel. Leichte Parese der Beine. Spaltung des Abscesses. Man gelangt auf einen kariösen Processus spinosus und transversus. Exkochleation, Tamponade. Leider trat dann eine floride Phthise hinzu. Trotz des schweren Zustandes nahmen die Eltern den Jungen nach Haus mit.

Nr. 565. 54j. M. Beginn der Erkrankung im März 1898. Seit Januar 1900 Schwäche mit Steifheit der Beine, dann Abnahme des Gefühles der Beine. Erschwerung des Urinierens. Myelitis transversa in der Höhe des V. Brustsegmentes. Kompression des Markes durch Caries oder Tumor. Röntgenphotographie ergiebt Sequester. Laminectomie, Exkochleation des cariösen Herdes im Körper des IV. Brustwirbels. Nach und nach geringe Besserung des Zustandes bei glattem Wundverlauf. Pat. muss aber vorzeitig auf seinen dringenden Wunsch hin nach Haus entlassen werden.

Nr. 1972. 30j. M. Seit 1896 Beschwerden im Rücken, die zeitweilig verschwanden. 1899 Eröffnung eines Senkungsabscesses in der Lendengegend. April und August 1900 diesseits dreimal Operation. Seit einigen Tagen heftige Schmerzen der Lendengegend. Aufnahme am 17. IX. 03. Tuberkulöse Caries der oberen Lendenwirbel. Exkochleation von Bogenstücken zweier Lendenwirbel. Mit zwei Fisteln nach Haus entlassen und für später wiederbestellt.

Nr. 2507. 60j. M. Seit 1872 öfters Kreuzschmerzen, die bei guter Witterung immer schwanden. Im Februar 1902 Auftreten stärkerer Beschwerden im Kreuz, die Bettruhe erforderten. Auftreten eines Buckels der unteren Brustwirbel, Steifigkeit der Beine. Innere Behandlung erzielt vorübergehende Besserung. Eine neue Verschlimmerung im Dezember 1902 führt den Pat. in die Klinik. Angulärer Gibbus des 12. Brust- und 1. Lendenwirbels. Tuberkulöse Caries mit Senkungsabscess. Breite

Eröffnung und Exkochleation des kariösen Querfortsatzes des 1. Lendenwirbels. Verlauf zunächst befriedigend, doch wurde Pat. dann allmählich immer schwächer. Exitus an Herzschwäche ca. 4 Wochen p. operationem.

2. Rachitis der Wirbelsäule (2 M.)

Nr. 888. 6 j. M. Rachitisches Kind mit einer im Laufe der Jahre entwickelten hochgradigen rechts konvexen Dorsalskoliose der Wirbelsäule. Sämtliche Epiphysen sind aufgetrieben. Massage. Zurechtbiegung, Suspension. Gebessert in ambulante Behandlung entlassen.

Nr. 2470. 2½ j. M. Das Kind hatte sich anfangs gut entwickelt, aber nur langsam gehen und stehen gelernt. Seit ¾ Jahren kann sich dasselbe nicht mehr aufrichten und muss dauernd liegen. In der Gegend der unteren Brustwirbelsäule schwache Vorwölbung und Druckempfindlichkeit. Im Liegen können die Beine bewegt werden. Eine aufrechte Haltung ist nicht möglich. Rachitis der Wirbelsäule. Streckverband und Allgemeinbehandlung. Gebessert nach Haus entlassen.

C. Deformitäten.

(3 Fälle: 2 M., 1 W.)

Nr. 954. 11 Wochen altes Kind, männlich. Seit Geburt bestehende apfelgrosse Geschwulst über der Lendenwirbelsäule. Spina bifida. Myelomeningocele. Umschneidung und Einfaltung nach Schmidt. Glatte Heilung.

Nr. 1011. 23 j. W. Seit Geburt abnorme Behaarung der Kreuzbeingegend. 1895 und 1896 aufwärts Incision der Bursa subpatellaris an beiden Beinen wegen chronischer Bursitis mit Reiskörperbildung. Seit 1899 zunehmende elephantiastische Verdickung des rechten Beines. Wegen Verdacht auf Osteomyelitis ist auswärts die Tibia freigelegt worden. Hemianästhesie der linken Seite. Spina bifida occulta. Es ist unklar, ob die Elephantiasis mit der Spina bifida zusammenhängt. Bis 1903 wechselnde Erscheinungen; Sensibilitätsstörungen und Zu- und Abnehmen der trophischen Störungen des rechten Beines. Laminectomie, nachdem durch Röntgenphotographie Spaltbildung der Wirbelsäule festgestellt wurde. Die Haut ist an einer Stelle fest mit dem Knochen verwachsen. Erweiterung des wirklich vorhandenen Wirbelspaltes. Nachdem die Dura freigelegt war, wurde eine deutliche Enge des Wirbelsäulenkanales gefunden, in die noch von der linken Seite her eine erbsengrosse Exostose hineinragte. Abmeisselung der Exostose. Keine Verletzung der Dura. Ferner wurde ein gelblicher fibröser Strang gefunden, welcher die Dura an die Knochenlücke fixiert hatte und auf der linken Seite die Cauda umgriff. Entfernung des Stranges. 1 cm langer Schlitz der Dura mit Catgut vernäht. Tamponade und Naht der Wunde. Am 9. Tage musste die Wunde wegen Infektion der Meningen geöffnet werden, aber die Erscheinungen gingen unter dauerndem Flusse von trübem Liquor zurück. Schliesslich

Heilung des Operationsfeldes. Endgültiges über den anfangs befriedigenden Erfolg ist zur Zeit noch nicht auszusagen. Siehe Publikation in Nr. 41 der Münchener medicinischen Wochenschrift, 1903.

Nr. 2539. 3/4 j. M. Sonst von Missbildungen nichts in der Familie bekannt. Bei der Geburt bestand am Nacken eine wallnussgrosse Geschwulst, die anfangs eine helle Flüssigkeit secernierte. Nach Sistierung der Secernierung Wachsen der Geschwulst, unter allmählichem Rückgange des Allgemeinzustandes. In der Gegend des 1. und 2. Brustwirbeldornfortsatzes eine apfelgrosse, gestielte Geschwulst, von kugeliger Form, weich, elastisch, durchscheinend. Druck auf die Geschwulst erzeugt wohl Schmerzen, sonst aber keine Erscheinungen. Meningocele dorsalis. Incision der Haut an der Basis des Stieles, Abbindung des Stieles, doppelte Uebernähung mit Catgut. Naht der Haut. Glatte Heilung. Vom 8. Tage ab Fistelbildung mit Absonderung von Liquor cerebrospinalis. Entlassung nach Haus. März 1904 wird berichtet, dass die Fistel geheilt sei.

V. Brust und Rücken.

(Bearbeitet von Dr. Engelken.)

(95 Fälle: 62 M., 33 W., 7 †.)

A. Verletzungen.

(12 Fälle: 11 M., 1 W., 1 †.)

1. Stich- und Schnittverletzungen (3 M.)

Nr. 934. 15j. M. Infolge von Unvorsichtigkeit Sturz in ein kleines Taschenmesser. Wunde am rechten Rippenbogen. Später Blutspucken. In der Parasternallinie, dem 6. Intercostalraum entsprechend, besteht eine kleine Stichverletzung. Kein Hämatothorax. Desinfektion, Drainage, glatte Heilung.

Nr. 1240. 19j. M. Vor 1/4 Jahr Messerstich in den Rücken. Damals starke Blutung. Nach 8 Tagen wieder arbeitsfähig, nachdem die Wunde sich geschlossen hatte. Da jedoch dann eine Fistel sich bildete, wurde Pat. mit Verdacht auf Fremdkörper eingewiesen. Röntgenphotographie ergiebt Messerspitze. Extraktion und glatte Heilung.

Nr. 1612. 65j. Mann. Infolge Ausgleitens fiel Pat. auf dem Felde in eine am Boden liegende Sense. Er konnte mit Unterstützung mühsam sich nach Hause schleppen. Bei der Einlieferung fand sich dicht neben der Medianlinie, dem 12. Brust- bis 2. Lendenwirbel entsprechend, eine Schnittwunde. Deutlicher Hämatothorax. Keine Hämoptoe. Erweiterung der Wunde in Narkose, Desinfektion. Tamponade und offene Behandlung. Glatter Verlauf, abgesehen von leichter lokaler Pleuritis. Nach ca. 12 Tagen Entlassung zur ambulatorischen Behandlung.

2. Schussverletzung (1 M.).

Nr. 933. 19j. M. Tage vor der Aufnahme Suicidversuch, starker

Blutverlust. Einschussöffnung 3 Querfinger einwärts von der Mamilla. Hämopneumothorax. Bettruhe, Eis, Morphium, später Punktion. Geheilt entlassen nach ca. 4 Wochen.

3. Kontusionen (2 M.).

Nr. 2454. 30j. M. Dem Pat. fiel aus 4 m Höhe ein Mauerstein auf die linke Lendengegend. Lediglich Weichteilquetschung. Bettruhe, Eisblase. Später Massage. Gebessert entlassen.

Nr. 2368. 39j. M. Quetschung der linken Rückenseite durch Eisenbahnpuffer. Mässige, aber recht schmerzhafte Schwellung, ohne Verletzung innerer Organe oder der Knochen. Bettruhe, Eisblase, später Massage. Gebessert entlassen.

4. Frakturen (4 M.).

Nr. 1518. 28j. M. Fall aus vier m Höhe auf einen Schraubstock. Fraktur der 8. und 9. Rippe. Hautemphysem. Bettruhe. Eisbeutel. Morphium. Bald Entlassung in ambulatorische Behandlung.

Nr. 1691. M. Fall mit der rechten Brustseite auf eine Stuhlkante. Fraktur der 5. und 6. Rippe rechts, Hämatothorax. Lokale Pleuritis und Pneumonie. Bettruhe, Priessnitz. Nach 11 Tagen Entlassung in häusliche Behandlung.

Nr. 1788. 52j. M. Infolge Sturzes von einem Gerüste Fraktur der 7.—9. linken Rippe neben der Wirbelsäule, Hämatothorax. Morphium, Priessnitz. Am 3. Tage schweres Delirium. Später Punktion. Nach ca. 4 Wochen Entlassung in ambulante Behandlung.

Nr. 2114. 20j. M. Pat. wurde von einer herabstürzenden Rolle getroffen. Bewusstlosigkeit, Erbrechen. Multiple Rippenbrüche rechts. Hautemphysem. Schmerzen der Wirbelsäule, vorübergehende Paraplegie der Beine. Bettruhe. Schwinden der Paraplegie. Nach ca. 6 Wochen geheilt entlassen.

5. Herzruptur (1 M. †).

Nr. 873. 54j. M. Pat. stürzte von einem 5 m hohen Gerüste. Derselbe wurde mit hochgradiger Anämie bewusstlos eingeliefert. Pulslos. Aeussere Verletzung nicht nachweisbar. Obwohl innere Blutung sicher vorhanden, so ist doch der Sitz nicht festzustellen. Herzdämpfung nicht deutlich perkutierbar. Herztöne sind nicht zu hören. Exitus 7 Stunden nach der Verletzung. Sektion ergiebt Riss im rechten Ventrikel, Hämoperikard.

B. Entzündungen.

(74 Fälle: 47 M., 27 W., 3 †.)

I) An akuten Entzündungen ist nur eine Mastitis zu verzeichnen.

Nr. 2398. 28j. W. Pat. wird eingeliefert, nachdem auswärts vergeblich incidiert worden war. Hohe Temperatur, drohende Sepsis. Breite

Incision und ausgedehnte Drainage mit Gummidrain. Hochbindung der Mamma. Baldige Entfieberung, doch braucht die grosse Wunde lange Zeit zur Ausheilung.

Varia.

Nr. 891 wird mit Pleuritis exsudativa und Nr. 1723 mit Muskelrheumatismus fälschlicher Weise in die chirurgische Klinik eingewiesen. Der erste Fall wurde der inneren Klinik überwiesen, der zweite nach 7 Tagen geheilt nach Haus entlassen.

II. Chronische Entzündungen (48 Fälle: 26 M., 22 W.).

1. Aktinomykose der Weichteile (1 M.).

Nr. 308. 9j. M. Der früher gesunde Junge musste im Februar 1902 wegen Pleuritis exsudativa in der inneren Klinik behandelt werden. Ende April 1902 Aufnahme und Rippenresektion wegen Empyema necessitatis lateris sinistri. Glatter Verlauf und Entlassung mit fast geschlossener Wunde. Anfangs Juni erneute Aufnahme wegen Abscessbildung an der alten noch nicht geschlossenen Operationswunde über Sternum und ausserdem wieder Empyem. — Jetzige Diagn.: Actinomycose. Exkochleation der Abscesshöhlen und Entleerung des Empyems. Innerlich Jodkali. Gebessert entlassen. Im Januar 1903 wieder Aufnahme und zwar jetzt mit Actinomycose-Metastasen am Rücken, am linken Oberschenkel und unter dem linken Arm. Incision und Behandlung mit Wasserstoffsuperoxyd. Nach 8 Tagen wurde dann der Patient von den Eltern nach Haus genommen. Ueber den weiteren Verlauf ist nichts bekannt.

2. Tuberkulose der Weichteile (8 Fälle: 5 M., 3 W.).

Bei sämtlichen Fällen handelte es sich um kalte Abscesse, für die ein Knochenherd als Ursache nicht gefunden werden konnte. Die Behandlung bestand in Incision und Tamponade. Die Entlassung erfolgte meist mit granulierender Wunde.

3. Tuberkulose der Rippen und des Sternums (39 Fälle: 20 M. 19 W.).

a) des Sternums (7 Fälle: 4 M., 3 W.). Incision, Excochleation, Tamponade. Es wurden fast alle Fälle wegen Platzmangels möglichst bald nach Haus entlassen, oder in ambulante Behandlung übergeführt.

b) der Rippen (32 Fälle: 16 M., 16 W.). Eine Resektion einer oder mehrerer Rippen war in 13 Fällen erforderlich.

In zwei Fällen genügte eine Incision und gründliche Exkochleation (1370 und 1861).

Eine Verweigerung der Operation fand in zwei Fällen statt Nr. 372 und 2387.

4. Empyeme der Pleurahöhle (23 Fälle: 18 M., 5 W., 4 †).

a) Metapneumonische Empyeme (10 Fälle: 7 M., 3 W., 2 †).

Nr. 725. 4j. W. Früher immer gesund. Vor 3 Wochen Lungenentzündung, im Anschluss hieran links Empyem. Zunächst Punktionen, dann Rippenresektion und Drainage. Heilung.

Nr. 1194/1667. 16j. M. Wurde auswärts schon wegen Empyem nach Pneumonie operiert. Wegen zu hoher Lage der Resektion blieb Verhaltung. Diesseits erneute Resektion mehrerer Rippen. Später bei zweiter Aufnahme kleine Thoracoplastik. Schliesslich geheilt entlassen.

Nr. 1197. 23j. W. Im März Pneumonie links. Im Anschluss hieran Empyem. Zunächst Behandlung auf der inneren Klinik. Dann Ueberweisung zur Resektion. Hierauf glatte Heilung.

Nr. 1360. 36j. M. Im Mai Erkrankung an Pneumonie rechts, dann Empyem. Von der inneren Klinik zur Resektion überwiesen. Glatte Heilung.

Nr. 1365. 66j. M. Weihnachten 02 rechts Pneumonie, dann Empyema necessitatis. Auswärts mehrmals punktiert. Im Juni diesseits Aufnahme und Rippenresektion. Fast geheilt zur ambulatorischen Behandlung nach 3 Monaten entlassen; Fistel hatte Neigung sich zu schliessen.

Nr. 1442. 42j. M. Früher stets gesund. Im April Pneumonie rechts. Ende Mai Aufnahme in der inneren Klinik mit Pleuritis exsudativa, welche schliesslich eitrig wurde. Ueberweisung, Rippenresektion, rasche Erholung, so dass bald Entlassung in ambulatorische Behandlung erfolgen konnte. Später glatte Heilung.

Nr. 1454. 3j. M. Früher immer gesund. Anfang Juni rechts Pneumonie mit darauf folgendem Empyem. Auswärts Punktion. Aufnahme, Rippenresektion. Verlauf anfangs glatt, dann diphtherischer Belag der Wunde, Abnahme der Kräfte, schliesslich Exitus. Sektion ergab: Empyem enthält dicke, schmierig belegte Schwarte, riesiger Milztumor, aber sonst keine septischen Erscheinungen.

Nr. 1455. 55j. W. Früher immer gesund. Ostern Pneumonie links. Hierauf Empyem. Mehrfach Punktion, weil Rippenresektion verweigert wird. Immer grössere Abnahme der Kräfte. Schliesslich Aufnahme und Rippenresektion. Verlauf anfangs glatt, dann Pneumonie der anderen Seite. Exitus.

Nr. 1568 (1877). 36j. M. Linksseitige Pneumonie mit darauf folgendem Empyem. Aufnahme, Rippenresektion, vorzeitige Entlassung auf dringenden Wunsch. Auswärts wird Drainage zu früh entfernt, daher dann Verhaltung. Abermals Aufnahme, Erweiterung der Fistel in Narkose, Drainage. Glatte Heilung.

Nr. 1807. 37j. M. Vor 7 Monaten Pneumonie rechts mit darauf folgendem Empyem, vor 8 Wochen Empyem auch links. Beiderseits bei

der Aufnahme Fistel vorhanden. Rechts kleine Thoracoplastik, links Rippenresektion. Entlassung mit kleiner Fistel links.

b) Tuberkulöse Empyeme (13 Fälle: 11 M., 2 W., 2 †).

Nr. 93. 50j. M. Tuberkulose der Lungen. Tuberkulöses Empyem rechts. Bülau'sche Drainage. Entlassung nach Haus. Weiterer Verlauf unbekannt.

Nr. 148 (2366). 32j. M. Tuberkulose der Lungen. Empyem links, Rippenresektion. Der Process kommt nach einem zweiten Eingriff und Exkochleation der Fistel zur Ausheilung.

Nr. 180 (842). 16j. M. Seit 2 Monaten krank an Empyem. Pat. kommt mit mehreren Thoraxfisteln. Thorax rechts eingezogen, Scoliose. Rippenresektion und Entleerung. Grosse Höhle, die ohne Thoracoplastik nicht zur Ausheilung zu bringen ist. Pat. wird bis zur Erholung nach Haus entlassen. Erneute Aufnahme. Thoracoplastik wird bei dem guten Kräftezustand unternommen und glückt. Später noch Transplantation. Mit kleinen Granulationsflächen nach Haus entlassen.

Nr. 390. 16j. W. Vor 6 Jahren Pneumonie mit Empyem. Damals Rippenresektion. Später mehrmals Hämoptoe. Kommt mit kleiner Empyemfistel. Dilatation der Fistel, Drainage. Entlassung in häusliche Behandlung. Erneute Aufnahme und Rippenresektion. Schliesslich mit kleiner granulierender Wunde entlassen.

Nr. 463. 38j. W. Vor 5 Jahren links Pleuritis. Im Herbst nach Puerperium links Empyem. Aufnahme im Februar. Abgesacktes Empyem links. Rippenresektion mit Schleich'scher Infiltration. Die Operation war schon beendet, als plötzlich Collaps eintrat. Alle Belebungsversuche umsonst. Exitus. Sektion ergab Myodegeneratio und Dilatatio cordis besonders rechts.

Nr. 688. 24j. M. Tuberkulose der Lungen. Schon vor 1 Jahr in der inneren Klinik wegen exsudativer Pleuritis in Behandlung. Sputum enthält Tuberkel-Bacillen. Vor 1 Monat neue Aufnahme in der inneren Klinik. Mehrfache Punktionen ergeben Eiter. Trotz der Tuberkulose wird Rippenresektion vorgeschlagen, weil die Eiteransammlung immer sehr rasch nach der Punktion wieder stattfindet. Resektion der 6—10. Rippe in ganzer Ausdehnung. Von der rechten Lunge ist nur noch ein faustgrosser Tumor, der Wirbelsäule angedrückt, vorhanden. Pat. hat den ersten Eingriff verhältnismässig gut überstanden, daher Resektion der letzten gebliebenen Rippen bis auf die erste. Später musste auch diese wegen dauernder Schmerzen im Gebiete des Plexus cervicalis reseciert werden. Anfangs ging alles gut, doch verfiel Pat. dann immer mehr. Schliesslich musste alle zwei Tage die linke Pleura wegen Pleuritis exsudativa punktiert werden. Exitus infolge von Herzschwäche.

Nr. 716. 43j. M. Tuberkulose der Lungen. Linksseitiges Empyem. Bülau'sche Drainage. Entlassung nach Haus.

Nr. 1044. 53j. M. Seit einem Jahre allmählich beginnende Erkrankung der linken Brustseite. Atemnot, Fieber, Oedeme. Dämpfung bis zur Spina scapulae. Empyem. Bülau'sche Drainage. Entlassung nach Haus, wo das Empyem schliesslich ausgeheilt ist.

Nr. 1305. 51j. M. Tuberkulose der Lungen. Empyem links. Zunächst Bülau'sche Drainage, später Rippenresektion. Nach langem Aufenthalt im Krankenhause auf eigenen Wunsch mit weiter Fistel nach Haus entlassen.

Nr. 1605/2008. 19j. M. Phthisis pulmonum. Empyem der rechten Pleurahöhle. Rippenresektion, später kleine Thoracoplastik. Entlassung nach Haus. Erneute Aufnahme nach kurzer Zeit wegen Fistel in der Thoracoplastik. Exkochleation. Geheilt entlassen.

Nr. 2310. 58j. M. Früher immer gesund. Vielleicht ist Pneumonie voraufgegangen, doch spricht der ganze Habitus für Tuberkulose, obwohl Sicheres nicht nachweisbar ist. Abgesacktes Empyem links, das bei jeder Punktion nur eine Spritze voll liefert. Unter wiederholten Punktionen und Priessnitzumschlägen erfolgt Heilung. Empfehlung zur Aufnahme in Pflegeanstalt.

Nr. 2395. 64j. M. Vor 15 Jahren Rippenfellentzündung links. Seit circa 3 Monaten Schmerzen links beim Husten und tiefen Atmen. Abgesacktes Empyem. Resektion der sechsten Rippe und glatte Heilung, trotzdem sicher Tuberkulose als Ursache anzunehmen ist.

Nr. 2591. Vor 4 Wochen Kreuzschmerzen und Nachtschweisse. Punktion der linken Pleura ergab Eiter. Abgesacktes Empyem. Nach wiederholten Punktionen tritt Heilung ein.

5. Lungenabscesse (3 M., 2 †).

Nr. 631. 47j. M. Vor 4 Wochen Erkrankung mit Schüttelfrost: massenhafter Auswurf, jauchig, fötid. Stechen auf der linken Seite. Zunächst Behandlung in der inneren Klinik; von dort mit Diagnose Lungengangrän der mittleren Partie der linken Lunge zur eventuellen Operation eingewiesen. Lappenschnitt, Resektion der 7. und 8. Rippe. Vernähung der Pleuren. Mehrfache Punktionen vergeblich, schliesslich wird der Herd im oberen Lappen gefunden. Drainage und Tamponade, offene Behandlung. Unter zunehmender Unruhe und Entkräftung tritt am 3. Tage nach der Operation Exitus ein.

Nr. 803. 24j. M. Seit Jahren Katarrh der Stirnhöhlen und Kieferhöhlen, welche specialistisch behandelt wurden. Vor 2 Monaten Erkrankung an Kurzatmigkeit und Stechen der rechten Seite. Aufnahme in der inneren Klinik. Von dort Ueberweisung mit Diagnose Lungenabscess. Rippenresektion vorn rechts unter der Mamilla. Es bestehen Adhäsionen. Tiefe Punktion ergiebt Eiter. Der Stichkanal wird mit Thermokanter erweitert, doch kommt nur wenig Eiter zum Vorschein. Rippenresektion ergiebt Empyem. Gebessert nach Haus in den Harz entlassen.

Nr. 1381. 59j. M. Januar 1901 Lungenentzündung rechts, welche erst im Herbste ausheilte. Dann erneuter starker Lungenkatarrh. Auswurf zunächst harmlos, dann aber bald in grossen Mengen und stark stinkend. Mehrfach Hämoptoe. Einweisung zur Operation mit Diagnose Lungenabscess rechts. Nach Beobachtung geht Patient nach Hause, um seine Geschäfte zu regeln vor der Operation. Resektion mehrerer Rippen hinten über dem Unterlappen, Vernähung der Pleuren. Nach Verwachsung der Pleuren ergiebt Punktion nur geringe Spuren von Eiter. Erweiterung des Stichkanales mit Thermokauter und Tamponade des Brandkanales. In dritter Sitzung wird mit dicken Troikar punktiert. Heftige Blutung, schleunige Tamponade, vorübergehend Hämoptoe. Beim nächsten Verbandwechsel und Wechsel des Tampons führt Blutung aus Wunde und aus dem Munde innerhalb weniger Sekunden zum Tode. Sektion ergab Verletzung einer grösseren Arterie durch Troikar; Kommunikation in der tamponierten Höhle zwischen Bronchus und verletzter Arterie. Es bestanden multiple kleinere Abscesse, von denen zwei etwa Nussgrösse hatten.

C. Tumoren.

(9 Fälle: 4 M., 5 W.)

1. Gutartige (4 M., 4 W.).

Nr. 473/2151. 23j. M. Seit 1899 langsame Entwickelung einer harten Geschwulst der rechten Schultergegend mit Störungen in den Nerven des rechten Armes. Enchondrom der 1. Rippe mit Plexusstörungen. Exstirpation erzielt bedeutende Besserung. Erneute Aufnahme wegen Fistelbildung, ausgehend von Silberdraht, der zur Naht der temporär resecierten Clavicula verwandt wurde. Entfernung der Silbernaht. Glatte Heilung. Funktion des Armes gegen früher wesentlich besser.

Nr. 538. 10 Monate altes Mädchen. Das im übrigen gesunde Kind leidet an einem kongenitalen Angiom der rechten Rückenseite. Exstirpation und Naht. Heilung.

Nr. 1613. 34j. M. Seit 1 Jahr kleine Geschwulst auf dem Rücken. Gleichzeitig ziehende Schmerzen im ganzen Rücken. Diagnose lautet auf Angio-Sarcom der Haut des Rückens. Excision, Chlorzinkätzung. Mikroskopisch: Fibrom. Geheilt entlassen.

Nr. 1959. 45j. W. Lipom der rechten Brust. Exstirpation und glatte Heilung.

Nr. 2035. 5j. M. Hereditäre Lues nachgewiesen. Vergebliche innere Behandlung eines grossen Haematoms am Rücken. Diesseits Punktion bei antiluetischer Behandlung. Schliesslich Heilung.

Nr. 2329. 6j. W. Seit Geburt eine Geschwulst am Rücken, die ursprünglich ganz klein, in letzter Zeit aber rasch grösser geworden ist. Beschwerden verursachte der Tumor niemals. Sensibilität stets intakt.

Ueber dem 3. Lendenwirbel eine kleinfaustgrosse, teigige, schmerzlose Geschwulst, die sich nicht scharf von der Wirbelsäule abgrenzen lässt. Lipoma dorsi congenitum. Exstirpation und Unterbindung des Stieles. Später bildet sich Fistel, aus der Cerebrospinalflüssigkeit abfliesst. Allmähliche Heilung.

Nr. 2349. 6j. W. Im zweiten Lebensjahr erstes Entstehen einer Geschwulst am linken Schulterblatt, die in letzter Zeit rasch gewachsen ist. Es soll die Geschwulst schon punktiert worden sein. Tumor ist kleinapfelgross, teigig, mit der Unterlage etwas verwachsen, gegen die Umgegend nicht scharf abgegrenzt. Angioma caverosum subcutaneum. Excision, Naht, Heilung.

Aneurysma.

Nr. 1631. 50j. M. Vor 16 Jahren Lues. Seit längerer Zeit schwereres Atmen, seit einigen Monaten pulsierende Geschwulst der linken Schlüsselbeingrube. Potator. Aneurysma aortae et art. subclaviae. Gelatine-Injektion, Alkohol-Injektion in das Subclavia Aneurysma. Gelatine wird nicht vertragen, weil danach Erythem der Haut eintritt. Nach 10 Tagen zur weiteren Alkoholbehandlung entlassen.

2. Maligner Tumor (1 Fall: 1 W.).

Nr. 2488. 64j. W. Seit August 1903 Anschwellung über der rechten Scapula, Schmerzen im Arm und Nacken. Röntgenphotographie und klinische Untersuchung ergibt Sarcoma scapulae. Resektion. Später prophylaktisch Röntgentherapie. Wiederaufnahme dann wegen Röntgendermatitis, welche nur langsam unter reizloser Salbenbehandlung ausheilte. Tumorrecidiv bis heute nicht aufgetreten.

VI. Bauch.

(Bearbeitet von Dr. Nehrkorn und Dr. Kaposi.)

A. Verletzungen.

(5 M.)

I. Kontusionen (3 M.).

Nr. 1032. Andreas M., 57 J. Sturz aus 4 m Höhe auf die rechte Seite. Haematom unter der XII. Rippe, Dämpfung unterhalb des Nabels. Bettruhe, Umschläge, Morphium. Heilung.

Nr. 1933. Peter S., 34j. Pferdewärter, wurde vor 2 Tagen mit dem Leib gegen die Krippe gedrückt. Sofort heftiger Schmerz, mehrmaliges Erbrechen. Zunächst auswärts Spitalbehandlung. Aufnahme mit Symptomen von Perforationsperitonitis. Laparotomie: Dünndarmriss und diffuse Peritonitis. Darmnaht, Toilette des Peritoneums, Tamponade. Schwere Rekonvalescenz. Nach 3 Wochen Sekundärnaht. Heilung.

Nr. 2571. Karl G., 23 J. Beim Turnen Sturz vom Reck auf den Leib. Schwerer Shock, keine innere Verletzung.

II. Stichverletzungen (2 M.).

Nr. 2407. Georg B., 25 J. Verletzung vor 12 Stunden, Notverband, Transport. Stich links unterhalb des Nabels mit handtellergrossem Netzvorfall. Laparotomie, Abtragung des prolabierten Netzes, Etagennaht, Drainage, Heilung.

Nr. 2453. Bernhard M., 24 J. Messerstich in der Ileocoecalgegend, nicht penetrierend. Desinfektion. Glatte Heilung.

B. Erkrankungen der Bauchdecken.

(6 Fälle: 3 M., 3 W.)

I. Entzündnngen (2 Fälle; 1 M., 1 W.).

Nr. 2072. 6jähr. Knabe. Furunkel der Bauchhaut. Incision.

Nr. 234. W. 44 J. Tuberkulöser Abscess der Bauchwand. Incision und Exkochleation. Heilung.

II. Tumoren (4 Fälle; 2 M., 2 W.).

Dermoide.

Nr. 2276. Philipp G., 30 J. Fühlte erst kürzlich bei militärischer Uebung Schmerzen durch Scheuern des Koppels. In der Mitte des Nabels eine Fistel, die in wallnussgrosse Cyste mit sammetartiger Wand führt. Operation verweigert.

Nr. 2418. Valentin R., 24 J. Erst seit 14 Tagen Schmerzen am Nabel; spontaner Aufbruch und Entleerung von Eiter, durch Spaltung der Fistel Eröffnung der Abscesshöhle. Beim Verbandwechsel entleert sich Konvolut von Haaren mit Cholestearin und Talg. Danach Heilung.

Sarkome.

Nr. 722. Luise R., 22 J. Seit 8 Wochen bemerkte, langsam wachsende, schmerzlose Geschwulst der l. unteren Bauchgegend. Apfelgrosse, glatte, bei Muskelspannung vorspringende Geschwulst. Exstirpation. Diagn.: Fibrosarkom der Bauchdecken.

Nr. 858. Luise S., 31 J. Seit der letzten Gravidität, ca. 1 Jahr, langsam, unter Schmerzen wachsender Tumor der Nabelgegend. Exstirpation mit Eröffnung des Peritoneums. Etagennaht. Heilung. Fibrosarkom, von der Rectusscheide ausgehend.

C. Erkrankungen des Magens.

(84 Fälle: 56 M., 28 W., 10 †.)

I. Chronische Entzündungen, Narbenstenosen u. s. w. (32 Fälle; 18 M., 14 W., 1 †).

Aufgenommen wurden im Ganzen 31 Fälle. Davon blieben unoperiert 6, während 25 zur Operation kamen.

Bei den nicht operierten Fällen unterblieb die Operation 5 mal, weil die Indikation zum operativen Eingriff nicht dringend war und zunächst noch von interner Therapie Erfolg zu erwarten schien, in einem Fall, in dem die bedeutenden Beschwerden durch lange fortgesetzte innere Behandlung nicht dauernd beseitigt waren, wurde eine Operation angeraten, aber vom Patienten vorläufig abgelehnt.

Bei den 25 operierten Fällen war die Indikation zur Operation immer durch mehr oder weniger chronische Beschwerden gegeben, und zwar bestand 4 mal starke Gastroptose mit Gastrektasie ohne nachweisliche Stenose, 5 mal war Adhäsionsbildung als Ursache der Beschwerden anzusprechen, in 17 Fällen wurde bei der Laparotomie Stenosierung der Pars pylorica durch Ulcusnarben festgestellt.

An Operationen wurden ausgeführt in 1 Fall Lösung von Adhäsionen, die sich nach, drei Jahre zuvor gemachter, Gastroenterostomie ausgebildet hatten, in 24 Fällen und zwar in allen 4 Fällen von Gastroptose, in 4 Fällen von Adhäsionsbildungen und in 16 Fällen von Ulcusnarben die Gastroenterostomie nach v. Hacker-Murphy, in 1 Fall von Ulcusnarbenstenose des Pylorus wurde die Resektion gemacht, weil Verdacht auf Malignität bestand.

Von den Operierten kam nur eine Patientin (1028) zum Exitus. Die Indikation zur Operation hatte bestanden in wiederholtem Blutbrechen und hochgradiger Abmagerung, bei der Laparotomie hatte sich eine grosse strahlige, mit der Leberunterfläche fest verwachsene Narbe gefunden. Der Tod erfolgte nach mehrmals wiederkehrendem Blutbrechen und Entleerung schwarzer Stühle am 25. Tage post oper.; die Sektion ergab ein sehr grosses Geschwür und darin als wahrscheinliche Quelle der Blutung eine arrodierte Vene.

Als Methode der Wahl für die Gastroenterostomie blieb, wie in den letzten Jahren, so auch jetzt sowohl bei gutartigen Erkrankungen als auch bei Carcinomen die hintere Anastomose mit Knopf nach v. Hacker-Murphy bestehen. Von den 60 Fällen (47 Gastroenterostomieen, 13 Resektionen), in denen Magendarmanastomose auszuführen war, wurde 50 mal (45 Gastroenterostomieen, 11 Resektionen) nach v. Hacker-Murphy operiert, bei 2 Fällen von Magenresektion wurde Knopfanastomose zwischen hinterer Magenwand und Pars descendens duodeni hergestellt, bei 1 Fall von Recidivoperation nach Pylorusresektion wegen Carcinom wurde vordere Anastomose mit Knopf angelegt und nur in 1 Fall wurde vermittelst

Naht eine Gastroenterostomia posterior antecolica — es handelte sich um Pyloruscarcinom mit Schrumpfung des Mesocolon — ausgeführt. Knopfoperationen wurden also am Magen im Ganzen 59 gemacht. Zwecks Fixation der Knopfhälften wurde im Allgemeinen die übliche Steppnaht angelegt, in einigen Fällen kam die schon früher von Kümmell geübte und neuerdings wieder empfohlene Modifikation in Anwendung, die darin besteht, dass man ohne vorherige Nahtlegung einen kurzen Schlitz durch die ganze Dicke der Magen- bezw. Darmwand macht, den Knopf hineinzwängt und dann den Schlitz mit 1 oder 2 durchgreifenden Nähten verkleinert. Die Methode ist am Darm nicht zu verwenden, kann aber am Magen von einigem Nutzen sein, sofern man die Länge des Schlitzes auf das Mindestmass beschränkt.

Was die Beurteilung des Knopfabganges betrifft, so ist derselbe frühestens nach 8 Tagen beobachtet, und es scheiden deshalb 5 Fälle, bei denen wenige Tage nach der Operation der Exitus eintrat, aus, doch muss dafür 1 Fall, bei dem der ersten insufficienten Anastomose alsbald eine zweite hinzugefügt wurde (Nr. 677), doppelt gerechnet werden. Von den resultierenden 55 Knöpfen gingen 24 in der zweiten, 10 in der dritten, 4 in den beiden folgenden, 1 in der achten Woche, also im Ganzen 39 sicher ab. Von den übrigen 16 sind 12 nicht beobachtet. Für eine Anzahl dieser Fälle kann angenommen werden, dass der rechtzeitig erfolgte Knopfabgang infolge ungenügender Kontrolle des Stuhles nicht bemerkt wurde, denn mehrfache, im Jahre 1904 angestellte Röntgen untersuchungen solcher Patienten, die noch den Knopf bei sich haben sollten, ergaben, dass derselbe nicht mehr vorhanden, also sein Abgang prompt erfolgt, aber übersehen war, einige Operierte verliessen allerdings wohl in der 3. oder 4. Woche die Klinik mit dem Knopf, dessen Ausscheidung dann zu Hause natürlich noch weniger kontrolliert wurde. Von 3 Knöpfen wurde festgestellt, dass sie in den Magen gefallen waren; es wurde einer darin bei der Sektion nach $^3/_4$ Jahren gefunden, 2 wurden durch Röntgenphotographie nachgewiesen. Sonderliche Beschwerden waren nicht durch sie verursacht. In einem Fall entstand eine sehr bedenkliche Komplikation des Verlaufes post oper. dadurch, dass der Murphyknopf auf seiner Wanderung anscheinend ohne sichere Ursache in einer Dünndarmschlinge festgehalten wurde, zu Erscheinungen von Darmstenose mit peritonealer Reizung führte und durch Enterotomie entfernt werden musste (1690). Sind auch einige Fälle von Steckenbleiben des Knopfes oberhalb

von Darmstenosen, namentlich bei peritonealen Carcinommetastasen, mehrere Male beobachtet, so ist doch ein solches Festgehaltenwerden anscheinend zunächst durch einen Krampfzustand der Darmmuskulatur bis jetzt wohl kaum mitgeteilt worden.

Wird mit dieser kurzen Uebersicht dem Murphy-Knopf in einiger Hinsicht Tadel gespendet, so darf nicht unterlassen werden, hinzuweisen auf die geringe primäre Mortalität nach den Gastroenterostomieen dieses Jahres, zumal bei gutartigen Erkrankungen, für die gewiss die Anwendung der Knopfmethode von wesentlichem Belang ist.

1. Unoperierte Fälle (6 Fälle; 5 M., 1 W.).

Nr. 270. Jakob U., 19 J. Vor 1/2 Jahr Hufschlag gegen das rechte Hypochondrium. Nach 8 Tagen zuerst und seitdem noch mehrere Male blutiges Erbrechen. Im Gefolge des Blutbrechens meist auch blutige Stühle. Hochgradige Anämie, Palpationsbefund negativ. Auf medicin. Klinik verlegt.

Nr. 456. Philipp N., 56 J. Seit längeren Jahren jeweils nach Diätfehlern heftige Magenkoliken. Aufnahme mit heftigen Kolikschmerzen. Objektiver Befund negativ. Bettruhe, Diät, Kataplasmen.

Nr. 1755. Friedrich P., 50 J. Seit Jahren Verdauungsbeschwerden, seit 2 Jahren konstanter Magendruck, vor einigen Monaten Blutbrechen. Salzsäuremangel. Operation vom Pat. vorläufig verweigert.

Nr. 2120. Katharina G., 39 J. Gastroptose mit geringer motor. und chem. Insufficienz; hysterische Beschwerden. Tinct. Valerian.

Nr. 2134. Oscar T., 68 J. Chronische Verdauungsbeschwerden, Verdacht auf Magencarcinom. Keine deutliche Kachexie, HCl positiv. Bei diätetischer Behandlung rasche Gewichtszunahme.

Nr. 2171. Wilhelm D., 60 J. Seit 4 Wochen Aufstossen und Magendrücken. Objektiver Befund negativ. Diätetische Behandlung.

2. Operierte Fälle (26 Fälle; 13 M., 13 W., 1 †).

a) Gastroptose und Dilatation (4 Fälle; 2 M., 2 W.).

Nr. 283. Johann S., 57 J. Seit 4 Jahren Magendrücken, seit 3 Jahren, in letzter Zeit alle paar Tage, einige Stunden nach der Mahlzeit wiederkehrendes copiöses Erbrechen halbverdauter Speisen. Hyperacidität. Magen fasst 3 1/2 l, grosse Kurvatur reicht bei Aufblähung bis handbreit unter den Nabel. Gastroenterostomie. Keine Adhaesionen, keine Narbe. Aufstehen am 8., Entlassung am 14. Tage in gutem Allgemeinbefinden.

Nr. 1435. Philipp F., 57 J. Seit 1/2 Jahr Magenschmerzen, Gewichtsabnahme, kein Erbrechen. Wegen hochgradiger Anämie Carcinomverdacht. Laparotomie: Magen erweitert und tiefstehend, kein Tumor. Gastroenterostomie. Langsame Rekonvalescenz.

Nr. 1897. Susanne B., 45 J. Seit zwei Monaten heftige Schmerzen im r. Epigastrium, schwarze Stühle, Abmagerung. Cholelithiasis und Gastroptose mit starker Gastrektasie. Cholecystectomie und Gastroenterostomie (cf. J. Erkrankungen der Gallenwege).

Nr. 2279. Emma B., 22 J. Schon in der Kindheit oft Magenbeschwerden und Verdauungsstörungen. Seit 1 Jahr Schmerzen im Epigastrium, Aufstossen, kein Erbrechen. Interne Behandlung erfolglos. Anämie, Tiefstand und Dilatation des Magens. Gastroenterostomie. Wegen Blutung aus der Magenwunde eine Ligatur erforderlich. Am zweiten Tage post oper. Blutbrechen, Kollaps. Brechreiz hält an bis zum Abgang des Knopfes am 16. Tage. Trotz gestörter Rekonvalescenz nach 4 Wochen mit 4 Pfd. Gewichtszunahme entl.

b) Stenosen durch Adhäsionen (5 Fälle; 2 M., 3 W.).

α) Lösung der Adhäsionen (1 W.).

Nr. 306. Charlotte K., 56 J. (cf. J.-B. 1899 p. 99 Nr. 2197.) Vor 3 Jahren Gastroenterostomie wegen Pylorusstenose infolge Pericholecystitis. Anfangs gute Rekonvalescenz, nach 1/2 Jahr Wiederbeginn der, meist anfallsweise auftretenden Schmerzen. Starke Abmagerung. Laparotomie ergiebt Verwachsungen des Pylorus, Colons und des Netzes mit der Bauchwand, Gastroenteroanastomose gut durchgängig. Lösung der Verwachsungen, Etagennaht der Bauchdecken. Wegen peritonitischer Symptome am zweiten Tage post op. partielle Entfernung der Nähte und offene Behandlung. Heilung.

β) Gastroenterostomie nach v. Hacker-Murphy (4 Fälle; 2 M., 2 W.).

Nr. 1714. Nicolaus K., 36 J. Seit 3 Jahren Magenbeschwerden, regelmässig saures Aufstossen, selten Erbrechen. Druckempfindlichkeit und Resistenz unterhalb des Nabels. Starke Dilatation. Mässige motorische Insufficienz. Salzsäuremangel. — Zwischen Pylorus und Bauchwand Adhäsionen, kein Tumor palpabel. Gastroenterostomie. Gute Rekonvalescenz.

Nr. 677. Magdalene St., 50 J. Vor 6 Jahren Gallensteinkoliken mit Abgang von Steinen. Danach mit grösseren Pausen Magenbeschwerden, namentlich in letzter Zeit häufiges Erbrechen. Hochgradige Abmagerung. Magen erweitert, motorische, aber keine chemische Insufficienz. Operation ergiebt: Pförtner verdickt und fest verwachsen mit der Gallenblase. Gastroenterostomie. Anfangs glatte Rekonvalescenz, in der dritten Woche Beginn reichlichen Gallebrechens. Am 20. Tage Relaparotomie. Anastomose frei, aber nahe der kleinen Kurvatur gelegen und so für Abfluss des Mageninhaltes ungünstig. II. Knopfanastomose mit derselben Jejunumschlinge in der grossen Kurvatur. Am neunten Tage post II op. beide Knöpfe gleichzeitig ab. Am zehnten Tage schwerer

Collaps, massenhaftes Blutbrechen. Langsame Erholung und schliesslich Heilung.

Nr. 1734/2094. Hermann N., 19 J. Seit 3/4 Jahren Obstipation und Kopfschmerzen, dann Magenschmerzen, die sich in letzter Zeit wesentlich gesteigert haben. Starke Anämie, Dilatation des Magens, motor. und chem. Insufficienz. Nach mehrmonatlicher vergeblicher interner Behandlung Laparotomie: Magen dilatiert, am Pylorus reichlich bandförmige Adhäsionen. Gastroenterostomie. Gute Rekonvalescenz.

Nr. 1840. Elisabeth S., 48 J. Seit Langem chron. Nephritis mit Schmerzen in den Lumbalgegenden. In den letzten 4 Wochen Schmerzen im Epigastrium, Appetitlosigkeit, Aufstossen, Erbrechen. Gastroptose und starke Dilatation. Resistenz unter der Leber auf Carc. pylor. verdächtig. Laparotomie ergiebt: Pylorus durch Adhäsionen hoch unter die Leber hinaufgezogen und abgeknickt. Gastroenterostomie. Mit guter Magenfunktion entlassen.

c) Stenosen durch Ulcusnarben (17 Fälle; 9 M., 8 W., 1 †).

α) Gastroenterostomieen nach v. Hacker-Murphy (16 Fälle; 9 M., 7 W., 1 †).

Nr. 531. Wilhelm G., 27 J. Seit 1 1/2 Jahren nach jeder grösseren Mahlzeit Schmerzen im Epigastrium und Erbrechen. Bei sehr leichter Diät zeitweise Besserung, im Ganzen stete Verschlimmerung und beträchtliche Gewichtsabnahme. Allgemeine Abmagerung und Anämie. Tiefstand und starke Erweiterung des Magens. Hochgradige motorische, geringe chemische Insufficienz. Am Pylorus strahlenförmige, eingezogene Narbe. Gastroenterostomie. Glatte Heilung.

Nr. 549. Katharina D., 46 J. Schon seit 10 Jahren chronisch magenleidend, hat Pat. seit 9 Wochen heftigere Schmerzen nach dem Essen und erbricht alle 3—4 Tage grosse Massen schlecht verdauter Speisen. Tiefstand und Dilatation des Magens, motorische Insufficienz bei etwa normalem chemischen Verhalten. Am Pylorus harte Narbe, breite Adhäsion am Pankreaskopf. Gastroenterostomie. Gute Rekonvalescenz. Excidierte Drüse nicht carcinomatös.

Nr. 582. August G., 27 J. Seit 7 Jahren Magenbeschwerden, mit Zeiten der Besserung bis zu 1 Jahr. In letzter Zeit vermehrte Schmerzen im l. Hypogastrium, drei- bis viermaliges Erbrechen pro Tag. Starke Dilatation des Magens, motorische Insufficienz, Hyperacidität. An der Vorderfläche des Pylorus derbe Ulcusnarbe. Gastroenterostomie. Glatter Verlauf.

Nr. 894. Johann M., 63 J. Seit 1 Jahr zunehmende Magenbeschwerden, in der letzten Zeit bei Schmerzen und fast täglichem Erbrechen starke Abmagerung, beträchtliche Dilatation, Salzsäuremangel, kein Tumor. Gastrektasie nach Ulcusnarbe. Gastroenterostomie.

Nr. 911. Eugen Sch., 22 J. Wiederholt Magenblutungen und schwarze Stühle. Vielfache interne Behandlung erfolglos. Abmagerung, Anämie, Nervosität. Druckschmerz im r. Epigastrium. Magenfunktion gut. Magen mässig erweitert, in der Pylorusgegend strahlige Narbe. Gastroenterostomie. Heilung.

Nr. 987. Jean K., 31 J. Seit 15 Jahren Ulcussymptome, im letzten Jahr Gewichtsabnahme um 20 Pfd. Bedeutende Erweiterung und motorische Insufficienz, normaler Chemismus. — Magenwand mässig hypertrophisch, an der Vorderfläche des Pylorus fünfmarkstückgrosse Narbe. Gastroenterostomie. Zunächst gute Rekonvalescenz, am 21. Tage Aufstehen. Am 23. Nachts sehr schwerer Collaps. Blutung nicht nachweisbar. Nunmehr recht langsame Erholung. Nach $^1/_2$ Jahr Wiedervorstellung in strotzender Gesundheit.

Nr. 1028. Barbara S., 42 J. Seit 3 Jahren Magenschmerzen und Erbrechen, Verschlimmerung der Beschwerden und deutliche Abmagerung im letzten Halbjahre. Wiederholt Blutbrechen, interne Behandlung erschöpft. Abmagerung, schwere motorische Insufficienz, Salzsäure vorhanden. — Am Pylorus auf die kleine Kurvatur übergreifende strahlige Narbe, an der Leberunterfläche fixiert. Gastroenterostomie. Am 5. Tage post op. blutiges Erbrechen und schwarze Stühle. Subkutane Gelatine und Kochsalzlösung. In den nächsten Wochen schwankendes Befinden, wiederholt Meläna. Am 25. Tage post op. erneute Blutung, schwerer Kollaps, Exitus. — Im Magen grosses Geschwür, wahrscheinlich Venenarrosion im Grunde desselben.

Nr. 1052. Katharina G., 22 J. Von Kindheit auf Magenbeschwerden, seit $^3/_4$ Jahren häufigeres Erbrechen, namentlich Morgens. Oft Blutbrechen und Meläna. Starke Gastrektasie, Stenose des Pförtners, Hyperacidität. — Am Pylorus strahlige Narbe, keine Adhäsionen. Gastroenterostomie. Glatter Verlauf.

Nr. 1175. Daniel B., 47 J. Seit 10 Jahren Magenbeschwerden, namentlich Druckgefühl einige Stunden nach der Mahlzeit. Durch Behandlung mit Ausspülungen nur vorübergehende Besserung. Gastrektasie, motorische Insufficienz, Hyperacidität. — Am Pylorus haselnussgrosse derbe, stenosierende Narbe. Gastroenterostomie. Beschwerden gehoben, Knopf wahrscheinlich im Magen.

Nr. 1302. Babette Pf., 33 J. Seit dem 18. Jahre Ulcusbeschwerden, in den letzten 8 Jahren 3mal Blutbrechen, seit 2 Jahren besonders heftige Schmerzen. Allgemeine Anämie, Druckschmerz im Epigastrium, Dilatation, Hyperacidität. — Sanduhrmagen durch grosse Narbe am aboralen Drittel der kleinen Kurvatur. Weitere Narbe am Pylorus mit Stenosenbildung. Gastroenterostomie. Promptes Nachlassen der Schmerzen. Rekonvalescenz durch Rheumatismus aufgehalten.

Nr. 1462. Therese M., 37 J. Seit vielen Jahren Schmerzen im Epigastrium, unabhängig von den Mahlzeiten, in den letzten 2 Jahren

Attacken häufigeren Erbrechens, einmal auch kaffeesatzartiger Massen. Abmagerung und Anämie. Dilatation und Hyperacidität. — Am Pylorus breite Narbenmasse mit der Gallenblase verwachsen. Gastroenterostomie. Nach der Operation keine Schmerzen, kein Erbrechen mehr.

Nr. 1480. Heinrich L., 31 J. Vor 6 Jahren Beginn der Magenschmerzen angeblich nach Fauststoss gegen die obere Bauchgegend. Bei interner Behandlung zeitweise Besserung, aber seit ca. 8 Wochen dauernd Schmerzen und Erbrechen. Gastroptose und Gastrectasie; motorische und chemische Insufficienz. — Am Pylorus ringförmige derbe Narbe. Gastroenterostomie. Glatte Heilung.

Nr. 1475/1906. Joseph L., 55 J. Seit 4—5 Jahren Beschwerden durch Appetitmangel, Uebelkeit, Stuhlverstopfung, seit 2 Jahren manchmal Erbrechen, in den letzten 2 Monaten rasche Abmagerung. Starke Dilatation, motorische Insufficienz, Chemismus etwa normal. — Pylorus, mit strahliger Narbe, nach hinten fixiert. Gastroenterostomie. Gute Rekonvalescenz. Nach 8 Wochen Darmstenose, wohl durch den Knopf, der mit Röntgenstrahlen noch in abdomine nachgewiesen wird. Auf Ricinusöl Abgang des Knopfes, Hebung der Beschwerden.

Nr. 1737. Katharine B., 42 J. Seit 20 Jahren Verdauungsstörungen. Nach Magenblutung vor $2^1/_2$ Jahren längere beschwerdefreie Zeit, seit $^1/_2$ Jahr minder starke Schmerzen, Erbrechen, Abmagerung. Hochgradige Macies, im r. Epigastrium verschiebliche Resistenz, mässige Ektasie und Ptosis des Magens, Salzsäure vorhanden. — Am Pylorus markstückgrosse Narbe. Gastroenterostomie. Gute Heilung und rasche Gewichtszunahme.

Nr. 2105. Anna R., 35 J. Seit $^3/_4$ Jahren häufige, mit Erbrechen verbundene Schmerzanfälle, die als Gallensteinkoliken gedeutet wurden. Abmagerung. Gastrektasie. Starke motorische, mässige chemische Insufficienz. — Pylorusstenose durch alte Cholecystitis et Pericholecystitis adhaesiva. Gastroenterostomie. Heilung.

Nr. 2217. Gottfried S., 39 J. Seit 20 Jahren Magenbeschwerden mit Exarcerbationen und längeren Pausen. Interne Behandlung nicht mehr wirkungsvoll. Psychische Depressionszustände, Selbsmordversuche. Vorzeitig gealterter, schlecht genährter Pat. Gastrektasie und Gastroptose. — Am Pylorus kleine, derbe Narbe. Gastroenterostomie. Rekonvalescenz durch Thrombose der Vena saphena minor aufgehalten. Bei Entlassung nach 5 Wochen Gewichtszunahme 1 Pfd.

β) Resectio pylori (1 W.).

Nr. 1090. Wilhelmine B., 60 J. Chronische Magenbeschwerden. Dilatatio ventriculi. Faustgrosser Tumor in der Gallenblasengegend. — Ausgezogener Leberlappen mit grossem Cavernom, Narbenstenose des Pylorus. Resektion des kavernösen Leberabschnittes und Pylorektomie nach Billroth. Heilung.

II. Carcinome des Magens (51 Fälle; 37 M., 14 W., 9 †).

Zur Aufnahme kamen 51 Fälle. Von diesen wurden 41 operiert, während 10 wieder unoperiert entlassen wurden. In den letzteren Fällen unterblieb die Operation 8 mal, weil die Erkrankung so weit vorgeschritten war, dass auch von einer Palliativoperation kein rechter Nutzen mehr zu erwarten gewesen wäre, 2 mal deshalb, weil bei an sich operablen Tumoren die Patienten einen chirurgischen Eingriff ablehnten.

Die Operation bestand bei 6 Fällen nur in einer Probelaparotomie. Dieselbe wurde 1 mal gemacht, weil Perforation eines Carcinoms der Pars cardiaca vermutet wurde, 5 mal wegen palpablen Tumors und entsprechender Beschwerden. Die Ocularinspektion ergab in diesen Fällen Unmöglichkeit radikaler Operation und Gastroenterostomie unterblieb entweder, weil auch diese noch kaum ausführbar gewesen wäre oder die Art der subjektiven Beschwerden sie nicht indiciert erscheinen liess. Von den 6 Operierten kamen 3 zum Exitus. Bei dem am 10. Tage post oper. gestorbenen Fall der vermuteten, aber bei der Laparotomie nicht festgestellten Carcinomperforation fand sich doch ein Durchbruch nahe unter dem Zwerchfell mit cirkumskripter Peritonitis. Von den beiden anderen Patienten starb einer am 5. Tage infolge rasch fortschreitender Kachexie, der andere am 14. Tage, nachdem Hinzutreten von Icterus und hämorrhagischer Diathese den Verlauf kompliciert hatten.

Je 1 mal bestand die Operation in Uebernähung eines perforierten Pyloruscarcinoms in Kombination mit hinterer Gastroenterostomie, in Gastroenterostomie zugleich mit Gastrostomie bei stenosierendem Cardiacarcinom, in Anlegung einer Gastroenterostomia posterior antecolica mit Naht und in einer Gastroenterostomia anterior mit Knopf gleichzeitig mit Knopfenteroanastomose; in 19 Fällen kam die typische v. Hacker-Murphy'sche Operation in Anwendung und in 12 Fällen wurde das Carcinom reseciert, 10 mal nach der II. Billroth'schen Methode, 2 mal unter Bildung einer Knopfanastomose zwischen hinterer Magenwand und absteigendem Schenkel des Duodenum. Die Resektion wurde in 11 Fällen einzeitig, in 1 Fall zweizeitig ausgeführt. Die Bauchhöhle wurde etwa in der Hälfte der Fälle primär geschlossen, in den übrigen Fällen durch Tamponade gegen das Pankreas bezw. gegen den Duodenalstumpf hin temporär offen gehalten. Zum Vergleich der oft diskutierten Vorzüge und Nachteile beider Verfahren ist das uns vorliegende Material noch zu gering.

Von den nach v. Hacker-Murphy Gastroenterostomierten starben 3 Patienten und zwar 2 davon unter Erscheinungen zunehmender Schwäche am 2. bezw. 5. Tage nach der Operation, 1 am 14. infolge wiederholter Blutungen, als deren Quelle möglicherweise eine Magenwandarterie an der Anastomosenstelle anzusprechen war. 2 weitere Patienten wurden in desolatem Zustande nach Haus genommen. Von den nach Billroth Resecierten starben ebenfalls 3 Fälle und zwar einer an Collaps am 3. Tage nach der Operation, einer an diffuser Peritonitis infolge Nahtinsufficienz am Duodenalstumpf und einer infolge Nahtinsufficienz am Magen und am Duodenum infolge umschriebener Peritonitis und Inanition.

1. Unoperierte Fälle (10 Fälle; 7 M., 3 W.).

Nr. 348. Jacob B., 52 J. Vor 20 Jahren Dysenterie. Seit 1/4 Jahr Schmerzen im Epigastrium, namentlich nach dem Essen. Appetit gut, aber Nahrungsaufnahme aus Furcht vor nachfolgenden Schmerzen unterdrückt. Starke Abmagerung. Grosser Pylorustumor, multiple Metastasen in Leber, Netz und Drüsen.

Nr. 577. Gottlieb R., 47 J. Vor 1 Jahr Beginn der Kräfteabnahme, seit 1/2 Jahr Geschwulst im Epigastrium festgestellt. Unter interner Behandlung zeitweise Besserung. In letzter Zeit hochgradige Abmagerung, Verschlimmerung der Anämie. Grosser palpabler Tumor, Mangel an Salzsäure, mässige motorische Insufficienz. Sol. Fowleri.

Nr. 1309. Damian F., 47 J. Seit 1 Jahr Beschwerden, namentlich anhaltendes Erbrechen, starke Abmagerung. Hochgradige Kachexie, grosser, wenig verschieblicher Tumor im Epigastrium; inoperabel.

Nr. 1375. Jacob H., 49 J. Seit 4 Monaten fast kontinuierliche Magenschmerzen, Aufstossen, Erbrechen. Starke Kachexie; geringe motorische Insufficienz; Fehlen von freier HCl; beim Ausspülen Hindernis an der Cardia und Blutung. Tumor nicht sicher palpabel. Inoperables Carcinom der Regio cardiaca. Condurango.

Nr. 1436. Katharina B., 53 J. Seit einigen Monaten Magenbeschwerden ohne Erbrechen. Kachexie; motor. und chemische Insufficienz; Pylorustumor und Lebermetastasen palpabel.

Nr. 1593. Paul H., 39 J. Vor 6 Jahren zuerst Magenbeschwerden, seit 1/4 Jahr wieder mehr Druck und Schmerzen im Epigastrium, kein Erbrechen. Fehlen der HCl. Wahrscheinlich beginnendes Carcinom. Operation vom Pat. abgelehnt.

Nr. 1949. Anna R., 46 J. Angeblich erst seit 10 Wochen Appetitlosigkeit und fauliger Geschmack im Munde. Kachexie. Enormer Tumor des Magens und grobhöckerige Metastasen in der Leber palpabel.

Nr. 2266. Peter S., 53 J. Seit 1 Jahr Beschwerden, vor 1/2 Jahr schon Tumor, noch beweglich, nachgewiesen. Grosser fixierter Tumor,

motor. und chemische Insufficienz.

Nr. 2333. Marie M., 52 J. Vor 1/2 Jahr Beginn der Beschwerden, seit 6 Wochen tägliches Erbrechen. Mässige Kachexie. Motor. und chemische Insufficienz. Grosser Magentumor, an Stelle der Virchow'schen Drüse grosses, hartes Drüsenpacket, starke Drüsenschwellung in der l. Axilla.

Nr. 2496. Wendelin H., 59 J. Vor 1 Jahr nach Trauma durch Ueberfahren zuerst Magenbeschwerden, nach ziemlich anhaltender Besserung seit etwa 3 Wochen wieder Schmerzen, Aufstossen, Appetitlosigkeit. Geringe motor. und chemische Insufficienz. Verdacht auf Carcinom der Pars cardiaca. Operation noch verschoben.

2. Probelaparotomieen (6 Fälle; 5 M., 1 W., 3 †).

Nr. 221. Moritz F., 66. J. Vor 3 Jahren Gallensteinkoliken. Zeitweise Magenbeschwerden und Erscheinungen von Darmstenose mit blutigen Stühlen. Starke Abmagerung. Tumor links vom Nabel zu fühlen. Probeincision ergiebt Magencarcinom mit multiplen Metastasen. Fortschreitende Kachexie. Exitus am 5. Tage post op.

Nr. 1244. Friederike G., 67 J. Seit 1 Jahr Magenbeschwerden, rasche Abmagerung. Salzsäuremangel, keine Dilatation, kein palpabler Tumor. — Carcinom der Cardia mit massenhaften Drüsenmetastasen.

Nr. 1342. Heinrich S., 53 J. Erst seit 6 Wochen Schmerzen im Epigastrium, meist unabhängig von der Nahrungsaufnahme. Etwas Aufstossen, kein Erbrechen. Weder motor., noch chemische Insufficienz, kein palpabler Tumor. — Grosses Carcinom der kleinen Kurvatur, bis zur Cardia reichend, mit Lebermetastasen. Nach 10 Tagen mit geheilter Bauchwunde entlassen.

Nr. 2159. Adam R., 68 J. Seit 1/2 Jahr Schmerzen unterhalb des Schwertfortsatzes, Symptome von Stenose der Cardia. Bisher Behandlung auf der internen Klinik. 15. X. plötzliche heftige Leibschmerzen, Erbrechen, Kollaps. — Mit Diagn.: Perforation des Magens bei Carcinoma cardiae, sofortige Laparotomie. Pars cardiaca des Magens durch faustgrossen Tumor dorsal fixiert, Perforation nicht zu finden, keine Peritonitis. Rasch fortschreitende Kachexie. Exitus 10 Tage post oper. Sektion: Perforation zwischen Leber und Zwerchfell, cirkumskripte Peritonitis.

Nr. 2338. Jacob P., 52 J. Seit 3/4 Jahren Magenschmerzen und Aufstossen, kein Erbrechen. Starke Abmagerung. Chemische, aber keine motor. Insufficienz. Tumor im Epigastrium palpabel. Grosser inoperabler Tumor an der kleinen Kurvatur mit Drüsenmetastasen. Für Gastroenterostomie keine Indikation.

Nr. 2458. Heinrich H., 38 J. Erst seit 14 Tagen Schmerzen in der Oberbauchgegend, Obstipation, kein Erbrechen. Subicterisches Aussehen, grosser Lebertumor, Magen nicht nachweislich erkrankt. Laparotomie ergiebt am Peritoneum parietale adhärenten Tumor, der bei Probe-

häufigeres Erbrechen, Verstopfung, Abmagerung. Bei leerem Magen links fühlbarer, bei Füllung des Magens nach rechts über den Nabel rückender Tumor. Starke chemische, geringere motor. Insufficienz. — Carcinom. Gastroenterostomie. Verlauf anfangs glatt, vom 10. Tage ab reichliche blutige Stühle. Knopfabgang am 13. Tage. Blutungen durch Gelatineinjektionen nicht beeinflusst. Exitus am 14. Tage. Als Quelle der Blutung ist wahrscheinlich eine kleine Arterie an der Anastomosenstelle anzusehen.

Nr. 1327. Margarethe M., 60 J. Seit 4 Jahren bereits in der oberen Bauchgegend ein harter Knollen gefühlt, der in letzter Zeit rasch grösser geworden sein soll. Keine bedeutenden subjektiven Beschwerden. Geringe motor., starke chemische Insufficienz, grosser Tumor palpabel. — Enormes, von der grossen Kurvatur ausgehendes, auch auf das Colon übergreifendes Carcinom. Gastroenterostomie. Etagennaht. Heilung durch grossen Nahtabscess verzögert.

Nr. 1665/2371. Franz H., 33 J. Seit 6 Jahren chronischer Magenkatarrh. Vor 1½ Jahren zuerst Erbrechen, das in den letzten Monaten, verbunden mit heftigen Magenbeschwerden, häufig wurde. Abmagerung, subjektives Gefühl grosser Schwäche. Abdomen gebläht, starke peristaltische und antiperistaltische Bewegungen des Magens, vom Patienten subjektiv empfunden. Motorische Insufficienz, Salzsäuredeficit. Kein Tumor. — Grosses Carcinom des Pylorus mit zahlreichen gallertigen Metastasen in Netz und Mesocolon. Gastroenterostomie. Gute Rekonvalescenz. — Nach 4 Monaten Wiederaufnahme in hochgradig kachektischem Zustande, mit enormem Ascites und metastatischen Knollen in der Narbe. Durch dreimalige Punktion Entleerung massenhafter haemorrhagischer Ascitesflüssigkeit. In desolater Verfassung entlassen.

Nr. 1672. Michael B., 57 J. Seit 6 Jahren chronischer Magenkatarrh, seit 1 Jahr vermehrte Schmerzen, seit ¾ Jahren häufig Erbrechen, meist nach den Mahlzeiten, zuweilen auch nachts. Im Epigastrium unter dem palpablen Leberrand ein, oben abgrenzbarer, länglicher, druckempfindlicher, verschieblicher Tumor. — Lig. gastro-colicum mit Peritoneum parietale verwachsen. Am Pylorus grosses, mit Leber und Gallenblase verwachsenes Carcinom. Gastroenterostomie. Etagennaht der Bauchdecken. Vom nächsten Tage ab zunehmender Icterus. Am 8. Tage Abgang des Knopfes. Am 10. Tage Entfernung der Nähte, am 11. Wiederaufbrechen der Wunde und alsbaldige Sekundärnaht. Am 13. Tage in infaustem Zustande entl.

Nr. 1690. Luise M. 63 J. Pat. ist seit längeren Jahren magenleidend, hat in letzter Zeit häufigeres Erbrechen und ist abgemagert. Kachexie gering. Mässige motor., stärkere chemische Insufficienz. Magen stark erweitert, in der Pylorusgegend deutliche Resistenz. — Magen dilatiert und hypertrophisch, am Pylorus wallnussgrosse, mit der Umgebung durch flächenhafte Adhäsionen verklebte wahrscheinlich carcino-

matöse Härte. Resektion auf Wunsch der Angehörigen unterlassen. Gastroenterostomie. Verlauf anfangs glatt, vom 12. Tage ab Leibschmerzen, Erbrechen, Diarrhöen; Knopf per vaginam et rectum palpabel, vermutlich in einer Dünndarmschlinge haftend. Nach mehrfachem Wechsel des Befindens am 25. Tage Symptome kompleter Darmstenose. Incision unterhalb des Nabels ergiebt klares Exsudat, Darmserosa injiciert. Knopf in einer frei beweglichen und auch sonst offenbar pathologisch nicht veränderten Dünndarmschlinge fest eingekeilt. Extraktion durch Enterotomie. Weiterer Verlauf ohne Störung.

Nr. 1792. Jakob W., 47 J. Vor 1 1/2 Jahren erste Beschwerden, seit 1/4 Jahr Erbrechen und Schmerzen nach der Mahlzeit. Bedeutende Gewichtsabnahme. Im Epigastrium derbe Resistenz, die mit der Atmung verschieblich ist. Motorische und chemische Insufficienz. — Faustgrosser Tumor der kleinen Kurvatur und der vorderen Wand, multiple Serosa-Metastasen. Gastroenterostomie. Glatter Verlauf. Nach 5 Monaten Wiedervorstellung im Zustande höchster Kachexie.

Nr. 1796. Lina H., 54 J. Seit 3/4 Jahren Magenschmerzen, Aufstossen, Erbrechen, häufig Ohnmachtsanfälle. Kachexie. Gastroptose und Gastrektasie; mechanische Insufficienz, Fehlen freier HCl. Rechts oberhalb des Nabels kleiner, empfindlicher, verschieblicher Tumor darunter nach links mehrere kleine Knoten. — Hühnereigrosses Pyloruscarcinom mit ausgedehnter Infiltration des Serosa-Lymphsystems und zahlreichen Drüsenmetastasen. Gastroenterostomie. Verlauf anfangs durch Bronchitis gestört, dann glatt. Magenfunktion gut.

Nr. 1871. Peter B., 60 J. Seit ca. 8 Monaten Appetitlosigkeit, Magenschmerzen, Obstipation. Geringe Kachexie. Rechts im Epigastrium wenig verschieblicher Tumor palpabel. Motor. Funktion wenig gestört, Salzsäure fehlend. — Mannsfaustgrosser Tumor der kleinen Kurvatur, ins Magenlumen stark prominierend, Sanduhrform des Magens verursachend. Die technisch ausführbare Radikaloperation unterblieb wegen schlechter Narkose. Gastroenterostomie. Ungestörte Rekonvalescenz.

Nr. 1956. Regine V., 60 J. Seit 1 Jahr Beschwerden. Hochgradige Kachexie. Chemische und motor. Insufficienz, enorme Dilatation. Magen fast das ganze Meso- und Hypogastrium ausfüllend. — Orangengrosses Carcinom des Pylorus mit Drüsenmetastasen. Bei Eröffnung des Magens Entleerung etlicher Kirschkerne. Weitere solche werden bei den nachträglich notwendigen Magenausspülungen mit herausbefördert. 14 Tage post op. bei mässiger Rekonvalescenz nach Haus genommen.

Nr. 2047. Susanne H., 69 J. Angeblich erst seit wenigen Wochen Beschwerden, rasche Abmagerung. Anschwellung des Leibes und der Beine. Grosser beweglicher epigastrischer Tumor. — Carcinom der hinteren Magenwand, Radikaloperation durch den Allgemeinzustand ausgeschlossen. Gastroenterostomie. Nach der Operation starke Herzschwäche. Exitus nach 5 Tagen. — Myodegeneratio cordis und Endocarditis, Nephritis,

allgemeiner Hydrops.

Nr. 2441. Friedrich K., 48 J. Seit 3/4 Jahren Magenbeschwerden, enormer Gewichtsverlust. Kachexie; starke Gastrektasie; mechan. und chem. Insufficienz, Tumor der Pylorusgegend. — Carcinom, von der kleinen Kurvatur ausgehend, fast den ganzen Magen einnehmend. Gastroenterostomie. Unaufhaltsamer Verfall.

6. Gastroenterostomia posterior antecolica (1 M.).

Nr. 1557. Heinrich D., 45 J. Eine Schwester des Pat. an Magencarcinom gestorben. Beginn der Magenbeschwerden vor mehreren Jahren angeblich nach einem Fall. In den letzten Wochen drei Magenblutungen, starker Kräfteverfall. Mässige motorische Insufficienz, HCl vorhanden, Tumor nicht palpabel. — Scirrhöses Carcinom des Pylorus. Radikaloperation durch den schlechten Kräftezustand ausgeschlossen. Wegen starker Schrumpfung des Mesocolon v. Hacker'sche Operation nicht ausführbar, deshalb G.-E. posterior antecolica mit Naht. Anfangs glatter Verlauf; in der dritten Woche Pneumonie, danach sehr langsame Rekonvalescenz. Exitus 4 Monate post op.

7. Gastroenterostomia anterior und Enteroanastomose (1 M.).

Nr. 398. Heinrich N., 26 J. Vor 1 Jahr Resectio pylori carcinomatosi und Gastroenterostomia anterior. Zunächst gute Erholung, seit 1/4 Jahr erneute Stenosenerscheinungen. — Carcinom in der Bauchnarbe, frühere Anastomose durch Carcinom verlegt, multiple Netzmetastasen. Umschneidung der ersten Anastomose, zweireihige Magennaht. Resektion des carcinomatösen Teiles der Jejunumschlinge. Implantation des distalen Darmendes in die vordere Magenwand mit grösstem Murphy-Knopf, Enteroanastomose zwischen proximalem Darmende und der abführenden Schlinge „End zu Seit" mit kleinerem Knopf. Leidliche Rekonvalescenz. Knöpfe nach 4 Wochen mit Röntgenphotographie im Becken festgestellt.

8. Resektionen (12 Fälle; 7 M., 5 W., 3 †).

a) nach Billroth's II. Methode (10 Fälle; 7 M., 3 W., 3 †).

Nr. 284. Ferdinand P., 38 J. Vor 7 Jahren nach längerer Thätigkeit in Anilinfabrik Gastroenteritis von 12 Wochen Dauer. Seit 1/4 Jahr Appetitlosigkeit und Magendruck, seit 8 Wochen Erbrechen; Stuhlgang zuweilen schwärzlich; starke Abmagerung. Rechts vom Nabel gänseeigrosser, flachhöckeriger Tumor. Beim Ausspülen wiederholt leichte Blutung. Motor. und chemische Insufficienz. — Cirkuläres Carcinom des Pylorus. Resektion von ca. 2/3 des Magens. Schluss der Bauchwunde. Ziemlich gute Rekonvalescenz. Nach 1/2 Jahr wieder stärkere Stenosenerscheinungen, nach weiteren 2 Monaten auswärts Relaparotomie und

Gastroenterostomia anterior. Exitus 3 Tage post op. an Peritonitis. Alte Gastroenterostomie durch scirrhösen Ring verengt, sonst kein lokales, kein Drüsenrecidiv. Knopf im Magen.

Nr. 345. Christine D., 72 J. Seit ca. 6 Wochen Obstipation und Magenbeschwerden, ohne Erbrechen. Mässige Abmagerung. Motor. und chemische Insufficienz; kleiner beweglicher Tumor im r. Epigastrium. — Scirrhus der Pars pylorica. Resektion eines 10 : 12 cm messenden Magenabschnittes. Verschluss der Bauchwunde. Sehr gute Rekonvalescenz; Knopf nach Röntgenphotographie im Magen. Nach $^5/_4$ Jahren volle Rüstigkeit, gute Magenfunktion.

Nr. 488. Anna Th., 23 J. Seit 3 Monaten, einige Wochen nach der letzten Entbindung einsetzend, Magenbeschwerden, namentlich Schmerzen nach der Mahlzeit und häufiges Erbrechen. In der Oberbauchgegend verschieblicher, walzenförmiger Tumor. Dilatation und motor. Insufficienz. HCl vorhanden. — Cylindrisches Carcinom der Pars pylorica. Resektion eines 11 : 13 cm grossen Magenabschnittes. Primärer Schluss der Bauchwunde. Knopf ab. Gute Rekonvalescenz.

Nr. 951. Adolf E., 53 J. Seit 2 Monaten Magendruck und Erbrechen. Auf Behandlung mit Magenspülungen vorübergehend Besserung. In den letzten Wochen wesentliche Zunahme der Beschwerden und Abmagerung. Starke Erweiterung des Magens, chemische und mechanische Insufficienz, Tumor in der Pylorusgegend palpabel. — Carcinom der Regio pylorica mit Lymphsträngen an der kleinen Kurvatur und Drüsen im Lig. gastro-colicum. Erst Gastroenterostomie, dann Resektion der Pars pylor. in Ausdehnung von 11 : 12 cm Länge. Uebernähung des Duodenalstumpfes sehr schwierig. Verlauf anfangs günstig, am 4. Tage Icterus, am 5. septische Symptome mit Delirien. Bei Wiedereröffnung der Bauchhöhle entleert sich ein schmierig-galliges Sekret. Tamponade. Exitus am 7. Tage post op. — Peritonitis diffusa infolge Nahtinsufficienz mit Austritt von Darminhalt am Duodenalstumpf. Keine Metastasen.

Nr. 1126. Gabriel K., 61 J. Seit 3 Jahren wechselnde Magenbeschwerden, seit $^1/_2$ Jahr häufiges Erbrechen. Beträchtliche Reduktion der Körperkräfte. Salzsäuremangel. Grosser Tumor im Epigastrium. — Grosser beweglicher Tumor der kleinen Kurvatur. Nach Gastroenterostomie Resektion eines 11 : 20 cm langen Magenabschnittes. Durchtrennung des Duodenums nach Anlegung der Darmquetsche. Einstülpung und Uebernähung. Ausgiebige Tamponade. Vom 4. Tage ab Entleerung zunächst galligen, dann klaren (vom Pankreasstumpf) stammenden Sekretes, in der 4. Woche Versiegen der Sekretion, Wundheilung per granulationem. Gute Rekonvalescenz.

Nr. 1196. Franz R., 47 J. Seit 1 Jahr Beschwerden, 3 mal Magenblutung. Verfall der Kräfte. Dilatation und motor. Insufficienz. Hyperchlorhydrie. — Klin. Diagn.: Ulcus mit Stenose. — Apfelgrosses Carcinom des Pylorus mit retroperitonealen Drüsenmetastasen. Nach Gastro-

enterostomie Resektion der Pars pylorica und Exstirpation aller erreichbaren Drüsen. Rekonvalescenz durch schwere Pneumonie beeinträchtigt von der 3. Woche ab gute Erholung und Heilung der Wunde per granulat. — Noch etwa 2 Monate leidliches Befinden, dann Wiederbeginn der Beschwerden, namentlich der Schmerzen. Exitus 1/4 Jahr post op.

Nr. 1389. Ludwig W., 61. J. Ein Bruder an Magencarcinom gestorben. Pat. vor 12 und 10 Jahren längere Zeit magenleidend; Wiederbeginn der Beschwerden vor etwa 10 Wochen, hauptsächlich mit Schmerzen und saurem Aufstossen. Starke Gewichtsabnahme. Salzsäuremangel. Palpabler Tumor im linken Epigastrium. — Von der kleinen Kurvatur ausgehendes grosses Carcinom. Gastroenterostomie und Resektion eines 14 : 20 cm messenden Stückes des Magens, von dem nur ein geringer Rest gegen die Cardia hin zurückbleibt. Am Duodenum Abquetschung. Seidenligatur. Einstülpung des Stumpfes. Tamponade gegen das Pankreas. Am 9. Tage post op. Exitus infolge Insufficienz der Magen- wie der Duodenalnaht.

Nr. 1988. Ludwig K., 61 J. Vor 15 Jahren zuerst Magenbeschwerden, dann Ruhe bis vor 6 Wochen. Kopiöses Erbrechen kaffeesatzartiger Massen, Obstipation, Gewichtsverlust von 30 Pfund. Am Pylorus gänseeigrosse, verschiebliche Geschwulst. Motor. und chemische Insufficienz. — Gastroenterostomie und Resectio pylori in typischer Weise. Primärer Schluss der Bauchwunde. Befinden zunächst gut, am 3. Tage post op. Tod im Collaps.

Nr. 2106. Katharina M., 50 J. Seit 5 Monaten Schmerzen im l. Hypochondrium, seit 1 Monat Tumor festgestellt. Kein Aufstossen, kein Erbrechen. Faustgrosse, etwas verschiebliche Geschwulst unter dem l. Rippenbogen. Salzsäure herabgesetzt. Mit unsicherer Diagnose Laparotomie vermittelst hypochondralen Querschnittes. Magen klein, mit vorderer Bauchwand und mit Pankreas verwachsen. Nach Durchtrennung der Adhäsionen Gastroenterostomie und Resektion von 2/3 des Magens (6,5 : 17 cm). Tamponade gegen die Pankreaswundfläche. Nekrotisierendes, apfelgrosses Carcinom, von der kleinen Kurvatur ausgehend. Operation lokal nicht radikal. — Erholung langsam. Aus der Wunde reichlich Abfluss von Pankreassaft. In der dritten Woche Pneumonie. Nach Knopfabgang am 20. Tag bessere Rekonvalescenz. 5 Wochen post op. mit kleiner Fistel entlassen. 2 Monate später Wohlbefinden, Gewichtszunahme.

Nr. 1922. Jacob H., 52 J. Seit etwa 5 Jahren chronische Magenbeschwerden, seit 1/2 Jahr mehr Druckgefühl, Appetitlosigkeit, Aufstossen, kein Erbrechen; Obstipation, Gewichtsabnahme. Kachexie. Gastroptose und starke Gastrektasie, grosse Kurvatur bis zur Symphyse reichend. Motorische und chemische Insufficienz. — Zweizeitige Operation. Am Pylorus cirkulärer, stenosierender Scirrhus. Wegen des schlechten Allgemeinzustandes und bedenklicher Narkose zunächst nur Gastroenteroste-

mie. Glatte Heilung und sehr gute Rekonvalescenz. Nach 3 Wochen II. Operation: Lösung starker Magen- und Netzadhäsionen am Peritoneum parietale, Resektion der Pars pylorica in Ausdehnung von 5 : 8 cm. Wegen Abgleitens der am Duodenum nach Abquetschung angelegten Seidenligatur Uebernähung des Stumpfes in 2 Etagen. Tamponade. Glatter Verlauf.

b) Resektion mit Gastroduodenostomie (2 W.).

Nr. 190. Karoline H., 44 J. Seit 1/4 Jahr Magenbeschwerden, ein Mal Blutbrechen; seit 4 Wochen Geschwulst in der Magengegend festgestellt. Starke Abmagerung. Mässige Dilatation des Magens, apfelgrosser, empfindlicher Tumor oberhalb des Magens. Ausheberung mit Rücksicht auf Blutungsgefahr unterlassen. — Oberhalb des Pylorus cirkulärer Tumor, von der kleinen Kurvatur ausgehend, weit auf den Fundus übergreifend. Resektion der Pars pylorica mit dem grösseren Teil des Fundus. Zweireihige Naht des Magen- und Duodenumstumpfes. Anastomose mit grösstem Murphyknopf zwischen hinterer Magenwand und der mobilisierten Pars descendens duodeni. Glatter Verlauf. Entlassung nach 5 Wochen mit Gewichtszunahme von 4 1/2 Pfd.

Nr. 388. Käthe R., 39 J. 1 Schwester an Magencarcinom gestorben. Seit 3/4 Jahren Druckgefühl in der Magengegend und häufiges Aufstossen. Abmagerung und Anämie. Chemische, aber keine motor. Insufficienz. Oberhalb des Nabels verschieblicher, höckeriger Tumor. — Hühnereigrosses Carcinom der kleinen Kurvatur. Resektion in Ausdehnung von 8 : 10 cm und Gastroduodenostomie mit Knopf wie bei Nr. 190. — Allgemeine Erholung gut. Am 13. Tage Abscess in der Nahtlinie und nach Eröffnung Fistelbildung. Langsamer Schluss der Fistel. Nach 1 Jahr noch sehr gutes Befinden, nach 1 1/2 Jahren Exitus. Enorme Lebermetastasen.

III. Varia (1 M.).

Nr. 1763. Franz K., 49 J. Seit 3 Jahren beständiger Druck in der Magengegend und „Magenhusten", bei dem er die Empfindung des Heraufsteigens des Magens hatte. Sonst verschiedene nervöse Beschwerden. Allerlei Kuren ohne dauernden Erfolg versucht. Keine wesentliche Abmagerung, gute Muskulatur, schlaffe Haut. Pat. giebt Druckschmerz im l. Epigastrium an und hat bei Vorbeugen des Rumpfes selbst die Empfindung, als ob sich eine Geschwulst vordrängt, die man mit der Hand greifen könne. Magenbefund normal. Verdacht besteht am meisten auf kleine epigastrische Hernie oder Netztumor. Im Wesentlichen auf die subjektiven Beschwerden hin Probelaparotomie. Das mittlere Segment des Rectus sin. erscheint hypertrophisch gegenüber dem korrespondierenden Abschnitt rechts, keine Hernie, intraperitoneal nichts Pathologisches. Bauchnaht in 3 Etagen mit Catgut und Silkworm. Deliriöse Unruhe in den ersten 2 Tagen. Am 4. Tage Fieber infolge Hämatoms in der Naht. Nach

Entleerung Entfieberung, Bauchwunde weit klaffend. Langsame Wundheilung per granulationem, gute allgemeine Rekonvalescenz. Bei Wiedervorstellung des Pat. nach 1/4 Jahr: völlige Freiheit von Beschwerden, Gewichtszunahme um 30 Pfd., Bauchnarbe eingezogen, nicht herniös. — Der Fall war auch durch die Laparotomie nicht genügend aufgeklärt. Nach dem Befund und Verlauf ist es möglich, dass die Beschwerden überhaupt nervös-hysterischer Natur waren und der Heilerfolg der Laparotomie im Wesentlichen auf suggestiver Wirkung beruhte.

D. Erkrankungen des Darms und Bauchfells.

(Wurmfortsatz, Hernien, Rectum unter besonderen Abschnitten.)

(34 Fälle: 24 M., 10 W., 10 †.)

I. Verletzungen vergl. unter Bauch A., Verletzungen.

II. Entzündungen (14 Fälle; 11 M., 3 W., 4 †).

a) akute (2 Fälle; 1 M., 1 W., 2 †).

Peritonitis acuta purulenta nach Darmperforation.

Nr. 1822. Nicolaus H., 53 J. Gesund bis vor 1 Jahr. Damals Beginn der Krankheit mit Schmerzen in der rechten unteren Bauchgegend und chronischen Verdauungsstörungen, seit 1/2 Jahr auch Husten, Auswurf, Fieber, Gewichtsabnahme. Behandlung auf der medic. Klinik wegen Phthisis pulmonum et enterum. Am 26. VIII. vermehrte Schmerzen und Auftreibung des Leibes, Erbrechen. Nach einigen Stunden Laparotomie: Peritonitis diffusa infolge Perforation eines, wahrsch. tuberkulösen Dünndarmgeschwürs. Vorlagerung der perforierten Schlinge, Ausschaltung eines ca. 1 m langen, mehrere Geschwüre enthaltenden Dünndarmabschnittes durch Knopfanastomose. Toilette der Bauchhöhle, Tamponade. Exitus nach 10 Stunden. Sektion ergab Tuberculosis pulmonum, peritonei et enterum.

Nr. 1858. Luise F., 24 J. (cf. 1898 Nr. 116). Vor 5 Jahren Resektion der r. Tube wegen Tbc. Danach Genesung. Vor 8 Tagen plötzlich Leibschmerzen, Stuhlverhaltung, Erbrechen, seit 3 Tagen Miserere. — Klin. Diagn.: Peritonitis tuberc. mit Adhäsionsstenosen. Auf Klysmen mehrmals Stuhl und darnach Erleichterung. Einige Stunden darauf plötzlich Collaps, rascher Verfall, Exitus. — A. D.: Peritonitis purulenta diffusa infolge Perforation bei innerer Incarceration.

b) subakute (1 M.).

Nr. 2584. Heinrich B., 29 J. Tuberkulös belastet. Mehrmals Attacken von Leibschmerzen mit Fieber, die als Appendicitis-Anfälle aufgefasst wurden. Seit 9 Tagen wieder Schmerzen, wechselndes Fieber. Mässiger Meteorismus, in der r. unteren Bauchgegend Resistenz. — Durch schiefen

Iliacalschnitt Eröffnung eines perityphlitischen Abscesses. Wurmfortsatz wird aus Schwarten ausgelöst und reseciert, erweist sich aber nicht als Ausgangsort des Abscesses. An der Basis des Coecum thalergrosse, morsche Wandpartie, offenbar in beginnender Gangrän und der Perforation nahe. Das beim Anziehen entstandene Loch nur schwer zu übernähen. Temporäre Kotfistel, später völlige Heilung. Diagn.: Typhlitis ulcerosa mit Abscessbildung.

c) chronische (11 Fälle; 9 M., 2 W., 2 †).

1. Peritonitis chron. adhaesiva (1 M.).

Nr. 2287. Carl G., 28 J. Pat. machte vor 6 Jahren einen schweren Typhus durch und war seitdem nie mehr ganz gesund. Vor 1/2 Jahr schlimmere Erkrankung unter ileusartigen Erscheinungen und in der Folge dauernd chronische Darmbeschwerden, namentlich Darmsteifungen mit Kollern und chronische Obstipation. P. war fast dauernd bettlägerig. Kräftiger Mann von sehr anämischem Aussehen. Leichtes allgemeines Anasarka. Starke Auftreibung des Leibes, Verschmälerung der Leberdämpfung. Links unterhalb des Nabels Druckempfindlichkeit und verstärkte Tympanie, wohl auf einzelne, besonders stark geblähte Darmschlingen zurückzuführen. Laparotomie ergiebt ausgedehnte strangförmige und flächenhafte peritoneale Adhäsionen, namentlich links eine Strangbildung, die mehrere Dünndarmschlingen überbrückt und offenbar stenosierend wirkt. Lösung der Adhäsionen und Resektion des verdickten und in Verklebungen fixierten Wurmfortsatzes. Für Tuberkulose fand sich kein sicherer Anhaltspunkt und ist deshalb wohl der Typhus als Causa der chron. Peritonitis anzusprechen. Der Verlauf post oper. fieberlos. Am 4. Tage bildete sich eine Kotfistel, die zunächst dünnflüssigen Darminhalt entleerte, sich dann aber auffallend rasch spontan schloss. In der 4. Woche Entlassung des Pat. in sehr befriedigender Rekonvalescenz.

2. Ascites chylosus mit allgemeinem Hydrops (1 M.).

Nr. 1102. Fritz S., 6 J. Vor 1/2 Jahr Erkrankung an Erythema nodosum mit hohem Fieber und Gelenkschmerzen. In der Folge Pericarditis, Pleuritis utriusq. lateris, Peritonitis serosa. Nach 2 Monaten durch Punktion Entleerung serösen pleuritischen, und hämorrhagischen subphrenischen Exsudates. Vergrösserung von Leber und Milz, Punktion des Abdomens entleert zuerst klare, beim zweiten Male, vor ca. 1 Woche, milchig getrübte Flüssigkeit. Kräftiger Körperbau, ziemlich bedeutende Anämie, allgemeine Oedeme, Ergüsse in beiden Pleuren und grosses Exsudat in dem stark ausgedehnten Abdomen. Urin frei von Eiweiss. — Laparotomie entleert ca. 4 l chylösen Ascites. Leber stark vergrössert, cyanotisch, Milz mässig vergrössert, auf dem Peritoneum kleine weisse Knötchen, von denen einige excidiert werden. Drainage der Bauchhöhle

durch 2 dicke, mit Gaze umwickelte Gummidrains, partieller Wundverschluss mit durchgreifenden Nähten. Einfluss der Operation zunächst günstig, Schwinden der Oedeme, nach Entfernung der Drains am Ende der 2. Woche alsbaldige Wiederansammlung des Ascites. — Die mikroskop. Untersuchung der Knötchen ergab keine Tuberkulose.

3. Colitis (4 Fälle; 3 M., 1 W., 2 †).

Von den 4 Fällen, die in Behandlung kamen, betraf einer einen rachitischen 8jähr. Jungen, dessen Darmleiden wohl als Hirschsprung'sche Krankheit anzusprechen war, der zweite einen fast 50jähr. Mann mit Symptomen von chronischer Colitis und wiederholten starken Darmblutungen, in den beiden anderen Fällen handelte es sich um schwere Colitis ulcerosa chronica bezw. subacuta. Die beiden letzteren wurden mit Anlegung eines Anus praeternaturalis behandelt. Beide kamen zum Exitus. Bei dem chronischen Falle, einem 56jähr. Manne, war ein künstlicher After an der Flexura sigmoidea angelegt und von da aus lokale Behandlung der Darmschleimhaut eingeleitet. Der Tod erfolgte nach 3 Monaten an Inanition, die Sektion ergab die völlige Heilwirkung des operativen Eingriffes mit entsprechender Nachbehandlung am unteren Darmabschnitt, während die oberen Colonabschnitte noch schwere diphtherisch-dysenterische Veränderungen zeigten. In dem frischeren Falle, dem einer 26jähr. Frau, war erst bei Einsetzen peritonitischer Symptome eine Colostomie gemacht. Die Patientin starb bald nach der Operation, und die Sektion ergab schwere ulceröse Colitis mit sekundärer Peritonitis.

Nr. 2059. Gustav K., 8 J. Seit den ersten Lebensjahren Rachitis, ebenfalls seit früher Jugend chronische Verdauungsstörungen: Starke Auftreibung des Leibes, Stuhlgang abwechselnd obstipiert und diarrhoisch, Entleerungen oft schaumig, oft reichlich mit Schleim gemischt und sehr kopiös. Durch Darmaufblähung Erweiterung der Flexur festgestellt. Behandlung zunächst mit Oeleinläufen und Schleimklystieren unter Zusatz von Tinctur. ratanhiae. Bei Versagen der Therapie eventuell Colostomie in Aussicht genommen.

Nr. 241. Friedrich O., 49 J. Seit langem geringe Hämorrhoidalblutungen, vor 2 Jahren, schwere, erschöpfende Hämorrhagie, danach meist Obstipation, Darmschmerzen, häufig Tenesmen mit Schleimabgang. Vor einigen Wochen wieder profuse Blutungen. Starke Anämie, Flexur schmerzhaft, als dicker, derber Strang zu fühlen, rectal nur Hämorrhoiden festzustellen. Die vorgeschlagene Colostomie wird vom Pat. abgelehnt.

Nr. 2288. Karl L., 56 J. Seit ½ Jahr Stuhlentleerung ungleichmässig. Meist Obstipation, zuweilen Diarrhoe. Regelmässige Beimengungen von Blut und Schleim zum Stuhl. Auftreibung des Leibes und

kolikartige Schmerzen. Mit Verdacht auf malignen Tumor Freilegung der Flexur. Serosa derselben ödematös und hyperämisch, im Mesenterium flächenhafte Narben. Durchtrennung der Narben, Schluss der Bauchwunde. Wegen Zunahme der Blutungen nach 8 Tagen an der Flexur Bildung eines Anus praeternaturalis. Die Darmschleimhaut erscheint granuliert und mit kleinen Ulcerationen bedeckt. Nachbehandlung vermittelst Darmspülungen mit Tannin-, Salicylsäure- und Höllensteinlösungen. Spülung des oberen Darmschenkels nicht recht zu bewerkstelligen. Unter zunehmender Inanition schliesslich Exitus nach 3 Monaten. Befund s. o.

Nr. 1494. Marie K., 26 J. Vor 1 Monat normaler Partus. Schon vorher oft Durchfälle und Blutbeimengung zum Stuhl, in den letzten Wochen wieder reichliche Diarrhöen. Die Diagnose auf Typhus, mit der die Pat. eingewiesen war, wurde nicht aufrecht erhalten. Bei Zunahme des Meteorismus und der allgemeinen septischen Symptome wurde rechtsseitige Laparotomie gemacht, Peritonitis konstatiert, ohne deren Ursache ergründen zu können, und eine Coecostomie ausgeführt. Die Pat. starb am nächsten Tage, und erst die Sektion brachte die Diagnose der Dysenterie, die im Wesentlichen Colon ascendens und transversum befallen hatte.

4. Tuberkulose (5 Fälle; 4 M., 1 W.).

Peritonitis tuberculosa (3 Fälle; 2 M., 1 W.).

Nr. 1150. Frau M. E., 24 J. Früher Castratio sin., vor 2 Jahren Excision der restierenden tiefen Bauchfistel. Befinden dauernd leidlich. Jetzt Morphinismus und Beschwerden durch Blasenkatarrh. Kataplasmen, Veronal.

Nr. 1968. Karl H., 19 J. Seit 1/2 Jahr Pleuritis und Peritonitis tub. Knollen im Bauch palpabel. Interne Behandlung.

Nr. 601. Ernst H., 21 J. Vor 1/2 Jahr Beginn der Erkrankung mit Leibschmerzen, Auftreibung des Leibes, namentlich rechts, und Fieber. Unter interner Behandlung nur zeitweise Besserung. Laparotomie ergiebt Perit. tub. sicca mit ausgedehnten Darmverwachsungen und Drüsenschwellung. Partielle Lösung der Adhäsionen, Schluss der Bauchwunde durch Etagennaht. In der Naht entsteht Abscess, nach Eröffnung wird vom kleinen Becken kommende Kotfistel manifest. Langsamer spontaner Verschluss derselben. Weitere Komplikation durch Pneumonie. Zustand bei Entlassung gegen früher immerhin gebessert.

Perityphlitis tuberculosa (1 M.).

Nr. 1761. Andreas F., 24 J. Beiderseitiger Lungenspitzenkatarrh, Fieber. Leibschmerzen, faustgrosse Resistenz in der Coecalgegend. Bei dem Lungenbefund wird die abdominale Affektion auch als wahrscheinlich tuberkulös angesprochen. Interne Behandlung.

Tuberculosis coeci mit Stenose (1 M.).

Nr. 901. Georg H., 44 J. Vor 3/4 Jahren Spaltung eines Bauch-

deckenabscesses. Damals mit Fistel entlassen. Es blieb dauernd Sekretion bestehen. Operation: Beim Verfolgen der Fistel kommt man auf das in tumorartige Schwarten eingebackene Coecum. Resektion des Coecum, Anastomose zwischen Ileum und Colon ascendens Seite zu Seite mit Murphy-Knopf. Knopf am 16. Tage ab. Gute Rekonvalescenz.

III. Tumoren (12 Fälle; 7 M., 5 W., 4 †).

1. Carcinom des Coecum mit Invagination, Enteroanastomose (1 W.).

Nr. 2057. Luise Sch., 64 J. Seit 1/2 Jahr Darmsteifungen, vor 6 Wochen vorübergehend Ileussymptome. Durch hohe Eingiessungen überwunden, seit 2 Tagen wieder Meteorismus, Leibschmerzen, Verhaltung von Stuhl und Winden, Erbrechen. Kachektische, kollabierte Patientin, Leib trommelartig aufgetrieben, lokale Peristaltik und Darmsteifungen einer Dünndarmschlinge gegen die Coecalgegend hin. Operation: Iliacaler Schiefschnitt, Entleerung mässiger Menge serösen Exsudates. Dünndarm im unteren Abschnitt stark gebläht, unterste Ileumschlinge besonders dilatiert und hypertrophisch. Die Schlinge führt in der Cöcalgegend in einen Invaginationstumor. Nach genügender Erweiterung der Wunde lässt sich die ganze walzenförmige Masse vor die Bauchhöhle lagern und als Invagination des Ileo-Coecums mit Colon ascendens und transversum diagnosticieren. Durch Zug und Druck gelingt verhältnismässig leicht die Desinvagination. Danach bleibt bestehen ein faustgrosser, ödematöser Tumor des Coecums, der als Carcinom angesprochen wird. Da Resektion bei dem Allgemeinzustand des Pat. unausführbar ist, wird Knopf-Anastomose zwischen Ileum und Colon ascendens angelegt. Der Tumor bleibt vorgelagert. — Gangrän an den Wundrändern kompliciert den Verlauf, aber schliesslich tritt gute Granulationsbildung ein. Der Tumor schmilzt zusammen und sinkt nach und nach in das Niveau der Bauchdecken. Bei dem günstigen Verlauf, dem Alter der Pat. und der voraussichtlichen Schwierigkeit einer sekundären Resektion wird von einem weiteren Eingriff vorerst abgesehen und Pat. nach Schluss der Wunde per secundam in guter Rekonvalescenz entlassen.

2. Carcinome des Colon (8 Fälle; 5 M., 3 W., 3 †).

Unoperierter Fall (1 M.).

Nr. 346. Anton V., 55 J. Seit 1/2 Jahr viel Leibschmerzen, vermutlich links. Stuhl häufig, meist diarrhoisch, mit Blut gemischt. Allgemeine Abmagerung. In der linken Fossa iliaca grosser, verschieblicher, wurstförmiger Tumor. Operation vom Pat. abgelehnt.

Incision eines Abscesses bei Darm-Blasen-Scheidenfistel nach Flexurcarcinom (1 W., †).

Nr. 2295. Elise B., 46 J. Seit langem gesteigerter Harndrang und Behandlung auf Blasen- und Nierenleiden. Vermehrte Schmerzen beim

Urinieren und fühlbarer Tumor im Unterleib seit 1/2 Jahr. In den letzten 12 Monaten Symptome relativer Darmstenose, rasche Verschlechterung des Allgemeinbefindens. Seit einigen Tagen Darm-Blasen-Scheidenfistel festgestellt. Per rectum et vaginam knollige Tumormassen, die linke Hälfte des Beckens ausfüllend, zu fühlen. Zwischen Nabel und Symphyse schwappender Abscess. Incision entleert Kot und legt, offenbar oberhalb des stenosierenden Tumors befindliche Darmperforation frei. Wiederholte Schüttelfröste. Nach 8 Tagen Exitus an diffuser Peritonitis. — Jauchig zerfallendes Carcinom der Flexur mit Durchbruch in Blase und Scheide.

Probelaparotomie (1 M.).

Nr. 1310. Peter K., 49 J. Seit 6 Wochen Druck im Leib und Kreuzschmerzen. Häufiger Stuhldrang, beim Stuhl zuweilen Blut. Hochgradiger Ascitus. Im Douglas unbewegliche, höckerige, gegen den Darm von intakter Schleimhaut überzogener Tumor. — Entleerung von 5 l trüber Ascitesflüssigkeit, Flexur geht in der Tumormasse hinter der Blase auf, und ist weiter oben mit carcinomatösen Appendices epiploicae besetzt. Colostomie wegen Schrumpfung des Mesosigmoideum an der Flexur nicht ausführbar.

Colostomie (3 Fälle; 2 M., 1 W., 1 †).

Nr. 228. Rosa L., 61 J. Lange bestehende Obstipation; seit ca. 8 Tagen komplete Darmstenose mit Ileussymptomen. Leib aufgetrieben, stark dilatierte Schlingen in peristaltischer Bewegung sichtbar. Tumor nicht zu fühlen. Laparotomie ergiebt Scirrhus der Flexur in der Tiefe des Beckens. Anus praeternaturalis am oberen Abschnitt der Flexur.

Nr. 1376. Adam K., 49 J. Seit etwa 1 Jahr Stuhlträgheit und mehrere Male 3—4 Tage dauernde Schmerzanfälle mit erhöhter Obstipation. Seit 14 Tagen auch auf Laxantien und Klystiere kaum noch Stuhlabgang, zuletzt Beginn ileusartiger Symptome. Leib enorm meteoristisch aufgetrieben, Tumor bei der Spannung nicht zu fühlen. — I. Kolostomie am Colon transversum, das ebenso, wie der Dünndarm stark gebläht schien. Wegen Fortbestehens des Meteorismus am nächsten Tage II. Operation: Stenosierender Tumor in der Flexura hepatica festgestellt, Vorlagerung der untersten Ileumschlinge, Eröffnung und Durchspülung derselben. Danach rasches Zusammenfallen des Leibes. — Anfangs gute Erholung, am 12. Tage Exitus an diffuser Peritonitis.

Nr. 2098. Leopold S., 60 J. Vor 9 Jahren luetische Infektion. Seit 1 Jahr 3 Anfälle völliger Darmobstruktion, nur schwer durch Klysmate behoben, seit 8 Tagen wieder völlige Verhaltung von Stuhl und Winden, Meteorismus, Aufstossen, zeitweise Erbrechen, borkige Zunge. Allgemeinzustand schlecht. — Anus praeternaturalis an der Flexura sigmoidea. Harter stenosierender Tumor am Uebergang zum Rectum in der Tiefe palpabel, wegen Fixation inoperabel. Exitus nach 3/4 Jahren.

Resektionen (2 Fälle; 1 M., 1 W., 1 †).

Nr. 518. Frau J. R., 43 J. Vor 9 Jahren Beschwerden durch Retroflexio uteri, Endometritis, Adnexitis. Mehrfache kleinere gynäkolog. Eingriffe. In den letzten Jahren in wechselnder Stärke Menstruations- und Defäkationsbeschwerden. Vor über einem Jahr Tumor in der linken Bauchseite konstatiert. Lange Zeit Behandlung auf Wanderniere. Seit 1/4 Jahr Darmbeschwerden durchaus vorherrschend. Behandlung mit Wismuth. Geringer Ernährungszustand, nervös-aufgeregtes Wesen. Leib mässig gespannt, Schmerzen in der r. oberen und l. unteren Bauchgegend. Links nach innen von der Crista ilei ein kleinkindskopfgrosser Tumor, in die Lumbalgegend wenig verschieblich. — Operation: Freilegung des Tumors durch hypochondralen Querschnitt. Am Tumor zu- und abführender Colonschenkel und adhärente Dünndarmschlinge zu unterscheiden. Exstirpation des Tumors mit Resektion des angewachsenen Dünndarmstückes. Dünndarm- wie Dickdarmanastomose mit stärkstem Murphyknopf. — Der exstirpierte Tumor kindskopfgross, in Länge von 26 cm ringförmig vom Colon umgeben. Im zuführenden Schenkel das primäre, 8 cm lange, cirkuläre, stenosierende carcinomatöse Ulcus. In der Mitte der Tumormasse grosse meseraische Drüsenmetastasen. — In den nächsten Tagen post op. Kotphlegmone der Wunde und allgemeiner Status septicus. Ganz allmähliche Reinigung und gute Granulationsbildung, am 14. Tage Extraktion des Colon-Murphyknopfes aus dem Grunde der Wunde. Abgang des zweiten Knopfes nie beobachtet. Nach langsamer Rekonvalescenz in der 5. Woche erstes Aufstehen, dann rasch bessere Genesung, spontaner Schluss der Kotfistel. — Nach 1 Jahr bei Wiedervorstellung sehr erhebliche Gewichtszunahme, blühendes Aussehen, Freisein von Beschwerden.

Nr. 2090. Max H., 52 J. Schon vor 2 Jahren Geschwulst in der linken Bauchseite festgestellt. Dabei subjektive Beschwerden gering. Stuhl dauernd angehalten, zuweilen mit etwas Blut gemischt. Allgemeiner Ernährungszustand gut. In der linken Bauchseite zwischen Nabel und Sp. il. ant. sup. etwas verschieblicher, wenig schmerzhafter, faustgrosser Tumor. — Laparotomie mit Schnitt im l. Rectus. Nach Lösung der peritonealen Adhäsionen Luxation des Flexurtumors vor die Bauchhöhle. Resektion, Nahtanastomose End' zu End', leichte Tamponade des Wundbettes. — Im 14 cm langen, resecierten Darmstück siegelringartig ausgebreitetes, höhlenförmiges medullär-carcinomatöses Ulcus. — Am nächsten Tage beginnende Pneumonie über beiden Unterlappen, geringer Meteorismus, am 2. Morgen Exitus im Kollaps. Keine Sektion.

3. Diffuse Carcinose des Peritoneum (2 W.).

Nr. 548. Philippine R., 71 J. Seit 8 Wochen Anschwellung des Leibes, seit 14 Tagen stärkere Obstipation, gesteigerter Urindrang unter Verminderung der Urinmenge. Leib stark vorgetrieben und prall ge-

spannt, peristaltische Bewegungen dilatierter Darmschlingen sichtbar, kein Tumor palpabel. Durch Punktion Entleerung von 5 l gelben Serums. Danach im Bauch multiple knollige und plattenförmige Tumoren zu fühlen. Rasche Wiederansammlung des Ascites.

Nr. 792. Anna S., 56 J. Seit 2 Jahren Magenschmerzen und Herzwasser, seit wenigen Wochen kleine harte Geschwulstbildung des Nabels. Kein Tumor in abdomine nachweisbar, Magenfunktionen normal. — Probelaparotomie mit Omphalektomie ergiebt diffuses Carcinom des Peritoneum ohne Nachweis des primären Herdes. Schluss der Wunde. — Entlassung der Pat. in subjektivem Wohlbefinden.

4. Sarkomatose des Peritoneum (1 M., †).

Nr. 2235. Ernst P., 29 J. Vor $^3/_4$ Jahren Beginn der Anschwellung des Bauches, seit $^1/_2$ Jahr bei fühlbaren Knoten Schwanken der Diagnose zwischen Sarkomatose und Tuberkulose. Temporäre Besserungen. Durch Punktion vor 2 Monaten Entleerung geringer Menge sanguinolenter Flüssigkeit. Seit 8 Tagen hohes Fieber. Enorme, gleichmässige Auftreibung des Leibes, Resistenz derb, keine Fluktuation, Perkussionsschall überall gedämpft bis auf kleine aufgehellte Zone um den Nabel. Probelaparotomie entleert spärliches Exsudat und ergiebt Serosa in ganzer Ausdehnung mit weichen, grauen Knoten bedeckt, Netz und Mesenterium vollständig in gallertartige Tumormasse umgewandelt. Am nächsten Morgen Exitus. Nach Sektion A. D.: Lymphosarcoma diffusum peritonei.

IV. Ileus aus verschiedenen Ursachen (3 M., 2 †).

Invagination (1 M., †).

Nr. 1409. 6j. Knabe. Vor 12 Tagen zuerst Klagen über allgemeines Unbehagen, seit 9 Tagen Kolikschmerzen im Leib, keine Stuhlentleerung mehr, mehrfaches Erbrechen. Starke Abmagerung und Anämie, Puls rasch und klein, Zunge dick belegt. Abdomen enorm aufgetrieben, lebhafte Darmperistaltik. — Laparotomie ergiebt beginnende Peritonitis mit trüb-serösem Exsudat, wurstförmigen Invaginationstumor in der Coecalgegend. Es handelt sich um eine Invaginatio ileo-coeco-colica. Bei Anziehen des Invaginatum Einriss desselben und massenhafter Kotaustritt. Invaginatum vollständig nekrotisch. Resektion des untersten Ileum und Coecum, End' zu Seit'-Knopfanastomose zwischen Ileum und Colon ascendens. Tamponade. Schwäche nach der Operation nicht mehr zu heben, Exitus nach 8 Stunden.

Stenose durch alte Incarcerationsnarben; sekundäre Invagination (1 M., †).

Nr. 2136. Kaspar G., 52 J. Seit vielen Jahren Leistenbrüche, die nie eingeklemmt gewesen sein sollen, seit längerer Zeit Obstipationsbeschwerden. Vor 14 Tagen Attacke fast völliger Obstruktion, durch

Klystiere beseitigt, seit 5 Tagen wiederum keine Stuhlentleerung mehr. Kachektisches Aussehen, starker Meteorismus, lautes Darmgurren und lebhafte Peristaltik gegen das Coecum hin. — Laparotomie: Oberer Dünndarm enorm gebläht und hypertrophisch. Stenose gebildet durch zwei ca. 4 cm von einander entfernte ringförmige narbige Einschnürungen, die offenbar alten Incarcerationsringen entsprechen. Durch Enteroplastik Herstellung genügend weiten Darmlumens. Nach 3 Tagen Ausbildung eines länglichen, grossen Tumors in der linken Unterbauchgegend. Bei der 2. Operation findet sich grosse Dünndarminvagination im Bereich der geblähten Schlingen mindestens 70 cm oberhalb der ersten Operationsstelle. Leichte Desinvagination. Verlauf durch Bronchitis, Pneumonie, Lungengangrän kompliciert. Am 16. Tage Exitus. — Sektion ergiebt cirkumskripte Peritonitis infolge Darmperforation unterhalb der Darmnaht. Lungengangrän.

Relative Stenose durch Adhäsionen am Colon (1 M.).

Nr. 1687. Johann S., 72 J. Seit 1/2 Jahr Beschwerden durch hartnäckige Stuhlverstopfung und Gelenkschwellungen, namentlich an den Zehen. In letzter Zeit sehr geringe Nahrungsaufnahme, Abmagerung. Abdomen aufgetrieben, aber weich, Ascites nachweisbar. Tumor nicht zu fühlen, Laparotomie ergiebt enormen Fettreichtum von Netz und Mesenterium an der Hinterfläche des Colon transversum band- und flächenförmige, den Darm mehrfach abknickende, aber nicht völlig stenosierende Adhäsionen. Resektion eines Teiles des Netzes, Durchtrennung der Adhäsionen. Bauchnaht in Etagen. — Am 11. Tage Platzen der Bauchnaht. Sekundärnaht mit Seide in 3 Etagen. Heilung. Subjektive Beschwerden gebessert. Grosser Morphiumhunger. Nachträglich wird in Erfahrung gebracht, dass Pat. schon lange Opiophage ist, und seine Beschwerden müssen deshalb zum Teil mehr auf den Opiumabusus bezogen werden.

V. Varia (6 Fälle; 3 M., 3 W.).

Nr. 201/926. 36j. M. (cf. 1902 Nr. 371). Beschwerden durch kleinen Bauchbruch und Adhäsionen nach Wurmfortsatzresektion wegen chronischer Perityphlitis vor 1 Jahr. Radikaloperation des Bruches und Lösung der Verwachsungen. Glatte Wundheilung, Besserung der Beschwerden.

Nr. 2587. 26j. Frau. Adhäsionsbeschwerden nach Exstirpation der beiderseitigen Adnexe. Durch Behandlung mit Hydrotherapie und Bauchmassage Besserung.

Nr. 709/1578. 30j. Frau. (cf. 1902 Nr. 288/804.) Früher Hepatopexie wegen Hepatoptose. Nervös-hysterische Beschwerden, im wesentlichen wohl ausgelöst durch allgemeine Enteroptose. Bandage ordiniert.

Nr. 1184. 6j. Knabe. Seit 8 Tagen relative, seit 4 Tagen komplete Darmstenose mit Auftreibung des Leibes, Aufstossen, Uebelkeit, zuletzt Erbrechen. Verdacht auf Invagination. Durch hohe Einläufe gute Stuhlentleerungen, Heilung.

Nr. 1958. 45j. Frau. Enteritis, chronische Obstipation. Behandlung mit Klystieren.

Nr. 2529. 15j. Knabe. Nach Sturz auf den Kopf vor 6 Tagen, ohne nachfolgende bemerkenswerte cerebrale Symptome, völlige Stuhlverhaltung. Auf Klystiere mit Oel und Seifenwasser gute Entleerungen.

E. Entzündungen des Wurmfortsatzes.

(74 Fälle: 46 M., 28 W., 4 †.)

Während im Jahr 1902 ein rapides Anwachsen der Zahl der aufgenommenen Fälle und Operationen zu konstatieren war, indem nahezu doppelt so viel Patienten als in den letzten Jahren zuvor in Behandlung gekommen waren, ist im Berichtsjahre nur eine geringe weitere Steigerung zu verzeichnen. Von den 74 Fällen blieben 5 unoperiert, weil sie, aufgenommen mit den Symptomen einfacher akuter Perityphlitis, nach Abklingen der heftigen Beschwerden sich zu der vorgeschlagenen Entfernung des Wurmfortsatzes vorerst nicht entschliessen konnten. Zur Operation kamen 69 Patienten. In 3 Fällen, bei denen wegen der Heftigkeit der akuten Symptome ein Zuwarten nicht gerechtfertigt erschien, wurde eine einfache akute Entzündung des Appendix gefunden, bei 2 weiteren Patienten, die im gleichen Zustande operiert wurden, bestand um den stark entzündeten, aber nicht gangränösen Wurmfortsatz bereits Abscessbildung. Gangrän des Appendix, meist mit Perforation, und umschriebene Peritonitis fand sich in 12 Fällen. Von diesen kamen 2 zum Exitus. In dem einen Fall wurde der Tod herbeigeführt durch puerperale Sepsis im Anschluss an Abort, der erfolgte 2 Tage nach der Appendicitisoperation, die in Spaltung eines grossen jauchigen Abscesses und Resektion des Appendix bestanden hatte, der zweite betraf einen etwa 4j. Jungen, der, bereits vor 4 Tagen mit schweren Symptomen erkrankt, in ausgesprochen septischem Allgemeinzustand zur Aufnahme und Operation gekommen war, und an der fortbestehenden Sepsis 3 Tage nach der Operation zum Exitus kam. Von 3 mit diffuser Perforationsperitonitis operierten Patienten wurde nur einer gerettet. Bei der Operation der subakuten Abscesse (9 Fälle) wurde so verfahren, dass man sich auf einfache Incision beschränkte, wenn der Abscess extraperitoneal gelagert erschien, und die Resektion des Wurmfortsatzes nur

ausführte, wenn seine Erkrankung intraperitoneale Abscessbildung verursacht hatte und derselbe leicht aufzufinden war. Kotfisteln kamen in den Fällen einfacher Abscessincision nie zur Ausbildung. Die Resektion des Wurmfortsatzes wurde bei den (38) chronischen bezw. recidivierenden Appendicitiden typisch in der Weise ausgeführt, dass nach völliger Isolierung des Organs dasselbe dicht über der Basis mit Seidenligatur umschnürt und darüber durchtrennt wurde, dass der Stumpf, einige Male nach Excision oder Thermokauterisation der Schleimhaut, in die Coecalwand eingedrückt, und alsdann die Serosa des Coecum darüber mit Kreuznaht und einigen einfachen Seidennähten geschlossen wurde. Nur in 2 Fällen, die wegen komplicierter Operation teilweise offen nachbehandelt waren, blieben längere Zeit granulierende Fisteln in der Narbe zurück, ohne kotiges Sekret. Dass die Methode der Stumpfbehandlung gerade in diesen Fällen die Heilung verzögert haben sollte, ist zunächst nicht wahrscheinlich. Alle anderen Fälle heilten glatt. 2 Patientinnen kamen mit Fisteln nach Abscessincision bezw. Appendixresektion zwecks operativen Verschlusses der Fisteln zur Aufnahme und wurden beide durch Operation geheilt.

I. Unoperierte Fälle (5 Fälle; 4 M., 1 W.).

Nr. 595. M., 22 J. Vor 2 Jahren erster, seit ca. 8 Tagen zweiter Anfall von Perityphlitis mit heftigen Leibschmerzen und deutlicher Resistenz, ohne Fieber. Nach Abklingen des Anfalls vorgeschlagene Operation wurde verweigert.

Nr. 1571. M., 11 J. Seit 8 Tagen Leibschmerzen, Verstopfung. Erbrechen. Exsudat, subfebrile Temperatur, guter Allgemeinstatus. Nach dem Anfall Operation von den Eltern abgelehnt.

Nr. 2202. M., 19 J. Vater überstand mit 50 Jahren schwere Perityphlitis. Pat. als Kind sehr schwächlich, jetzt aufgeschossen und leidlich kräftig. I. Attacke, leicht, vor ca. 1 Jahre, II. Attacke vor ca. $^1/_4$ Jahr schwerer. Seitdem nicht ganz beschwerdefrei. Jetzt Beginn des III. Anfalls. Heftige Koliken, lebhafter Druckschmerz, kein Fieber. Abwarten. Operation im Intervall verweigert.

Nr. 2433. W., 28 J. und Nr. 2558. M., 37 J. Kamen im ersten Anfall mit leichteren Symptomen in die Klinik, wurden zunächst expektativ behandelt und verweigerten nach Rückgang der Schmerzen ebenfalls die Operation.

II. Operierte Fälle (69 Fälle; 42 M., 27 W., 4 †).

a) Appendicitis acuta simplex (2 M., 1 W.).

Nr. 334. W., 27 J. Seit 14 Tagen Schmerzen der Cöcalgegend, Obstipation, Fieber. Diffuse Resistenz in der Fossa iliaca, starker Druck-

schmerz, Temperatur 39, Leukocythen 8000. Nach 3 Tagen Abfall des Fiebers, Fortbestehen der Schmerzen und Resistenz. — Resectio proc. vermiformis. Starke Schwellung seiner distalen Hälfte, kein Eiter. Heilung.

Nr. 1654. M., 97 J. Vor 10 Tagen Erkrankung mit Schmerzen in der linken Hüfte, seit ca. 1 Woche Verstopfung und seit 2 Tagen heftige rechtsseitige Leibschmerzen. Fieber und hoher Puls. — Klin. Diagn.: Coxitis acuta sin. Perityphlitis acuta (vielleicht perforativa). Incision am Aussenrande des r. Rectus, Entleerung reichlichen serösen Exsudates, Resektion des Processus vermiformis, der stark entzündlich geschwollen, hyperämisch und sehr derb erscheint. Von seiten des Abdomens glatte Heilung, wahrscheinlich von der Coxitis ausgehend chronische Pyämie, nach ca. 1 Jahr mit Genesung endend.

Nr. 2124. M., 54 J. Seit 6 Tagen Schmerzen, Resistenz in der Cöcalgegend, zunehmender Meteorismus, geringes Fieber. Leukocyten 10000. Nach Abführen typische Resektion des Wurmfortsatzes. Derselbe in ganzer Länge adhärent, im distalen Abschnitt obliteriert.

b) Appendicitis acuta mit Abscessbildung (2 M.).

Nr. 162/718. M., 38 J. I. Anfall. Seit 3 Tagen Schmerzen und hohes Fieber. Dämpfung und Resistenz im r. Hypogastrium. Abscessincision und Resektion des Wurmfortsatzes. Glatter Verlauf. Nach 1/4 Jahr kleine granulierende Fistel wahrscheinlich infolge Ligatureiterung. Unter Aetzung Heilung.

Nr. 1902. M., 29 J. I. Anfall. Vor 8 Tagen Beginn, bisher interne Behandlung. Hohes Fieber. Dämpfung in der r. Flanke. Im Abscess kotig riechender Eiter. Wurmfortsatz stark geschwollen und in die Abscesswand verbacken. Resektion. Heilung durch Kotfistel lange verzögert.

c) Appendicitis gangraenosa (12 Fälle; 10 M., 2 W., 2 †).

Nr. 227. M., 4 J. Seit 3 Tagen Leibschmerzen, Stuhlverhaltung, Erbrechen, Fieber. Starker Meteorismus, Dämpfung in beiden Flanken, rechts bis zur Mitte des Lig. Poup. reichend. Durch rechtsseitigen iliacalen Schiefschnitt Entleerung reichlichen, nicht stinkenden Eiters, Resektion des, ganz nach hinten oben geschlagenen, im distalen Ende einen Kotstein enthaltenden und darüber perforierten Wurmfortsatzes. Gute Rekonvalescenz, Wundheilung per granulationem mit Ausgang in feste Narbenbildung.

Nr. 487. W., 23 J. I. Anfall. Seit 8 Tagen leichte Magenbeschwerden und Stuhlverhaltung, seit 24 Stunden heftige Schmerzen in der rechten Seite des Leibes, Meteorismus, mässiges Fieber. Gravidität im 3.—4. Monat. Auf Klystiere und Atropin kein Stuhl, zunehmende Schmerzen, Erbrechen. Am Tage nach der Aufnahme Operation: Entleerung massenhaften, dünnen, kotigen Eiters, namentlich aus dem kleinen

Becken. Abschluss durch fibrinös verklebte Dünndarmschlingen. Resektion des im distalen 1/3 gangränösen Processus. Tamponade. In der 2. Nacht post operat. Abort. Nach Cervixtamponade 2 Tage später manuelle Ausräumung der Eihautreste. Allmähliches Nachlassen des Meteorismus, aber Fortbestehen septischen Allgemeinzustandes. Vom 12 Tage ab rasche Verschlimmerung, Abnahme der Kräfte, am nächsten Tage Exitus. — Diffuse eitrige Peritonitis, eitrig-fibrinöse Pleuritis, Bronchopneumonieen.

Nr. 537. M., 39 J. I. Anfall. Beginn vor 3 Tagen. Schmerzen, Obstipation, Fieber. Meteorismus und Dämpfung in der Ileocöcalgegend. Bronchitis. Iliakale Incision und Entleerung übelriechenden Eiters. Wurmfortsatz nach hinten geschlagen, verdickt, in der Mitte gangränös und perforiert. Wundheilung ziemlich gut. Allgemeinzustand infolge Bronchitis foetida schlecht. Mit schlechter Prognose entlassen.

Nr. 602. M., 22 J. I. Anfall. Vor 8 Tagen Leibschmerzen und Durchfall, seit 3 Tagen wesentliche Verschlimmerung der Schmerzen und Erbrechen. Starker Meteorismus, Dämpfung in der Cöcalgegend, mässiges Fieber. Pararectaler Schnitt und Entleerung eines nussgrossen Abscesses, der, wie sich findet, der gangränös zerfallenen Mitte des Wurmfortsatzes entspricht. Isolierung und Exstirpation erst des centralen, denn des, an der Bauchwand fixierten distalen Abschnittes des Processus. Temperatur in der nächsten Woche höher als zuvor. Am 10. Tage Entleerung eines tiefliegenden, am 17. die eines oberflächlichen Abscesses. Danach gute Wundheilung per granulationem. Sekundärnaht verweigert. Bandage.

Nr. 833. M., 20 J. I. Anfall. Beginn mit leichten Beschwerden vor 10 Tagen. Sehr empfindliche, tumorartige Resistenz im r. Mesogastrium. Zunge dick belegt, starker Foetor. Temperatur 39. — Durch pararectalen Schnitt Entleerung dicken, stinkenden Eiters, die Abscesshöhle reicht bis unter die Leber und nach unten bis ins kleine Becken. Wurmfortsatz wird gefühlt und vorgezogen; reisst dabei ab. Das centrale Ende wird nicht weiter gesucht, das herausgenommene distale ist an der Rupturstelle gangränös. Tamponade. Heilung ohne Kotfistel.

Nr. 1066. M., 25 J. I. Anfall. Im Anschluss an Genuss besonders grosser Menge von Sauerkraut vor 5 Tagen diffuse Leibschmerzen, Verhaltung von Stuhl und Winden. Zweimal Erbrechen. Starker Meteorismus, Unterbauchgegend beiderseits druckempfindlich, Exsudat nicht nachzuweisen. Durch rechtsseitigen iliacalen Schiefschnitt Entleerung kotigen Eiters, der unter starkem Druck herausstürzt. Wurmfortsatz leicht zu isolieren, an der Spitze braunschwarz, perforiert. Resektion. Exsudatraum, nur durch leicht verklebte Darmschlingen begrenzt, reicht nach oben bis unter die Leber und nach unten bis ins kleine Becken. Ausgiebige Tamponade. Zustand bleibt septisch. Nach 6 Tagen Entleerung grossen linksseitigen Abscesses. Am selben Tage Entstehen einer Kotfistel rechts. Dreimaliger Versuch des Verschlusses durch Naht misslingt, nach acht Wochen schliesst sie sich spontan. In der 3. Woche Punktion, in der

5. Thorakotomie mit Rippenresektion wegen rechtsseitigen Empyems. Zwei Monate nach der 1. Operation in guter Rekonvalescenz entlassen.

Nr. 1167. M., 24 J. I. Anfall. Vor 4 Tagen akut erkrankt. Dämpfung und Resistenz in der Coecalgegend. Phthisis pulmonum. An der rechten Beckenschaufel unter derbem Netzkonvolut in einem mit stinkendem Eiter gefüllten Abscess der nekrotisierte Wurmfortsatz. Resektion desselben. Nach 4 wöchigem fieberhaftem Verlauf mit starker Wundsekretion plötzlicher Temperaturabfall, wahrscheinlich infolge Perforation eines noch bestehenden tiefen Abscesses in den Darm. Danach gute Rekonvalescenz.

Nr. 1225. M., 54 J. II. Anfall. Vor 3 Jahren zum ersten Mal 8 Tage lang leichte Schmerzen in der Blinddarmgegend. Seit langem rechtsseitiger Bruch, der zuweilen schwer reponierbar war. Jetzige Erkrankung seit etwa 1 Woche mit Schmerzen und Auftreibung des Bauches. Vor 2 Tagen vom Arzte Brucheinklemmung diagnosticiert und Reposition gemacht. Zustand seitdem eher verschlimmert. Puls zunehmend beschleunigt, Zunge trocken. Zunächst durch Herniotomie Freilegung und Eröffnung des gangränösen und mit kotig riechendem Eiter gefüllten Bruchsackes. Aus der Peritonealöffnung fliesst trübes fäkulentes Serum aus. Durch Laparotomie mit pararectalem Schnitt wird alsdann die Coekalgegend freigelegt. Der Wurmfortsatz liegt, in toto gangränös, nahe der Bruchpforte. Resektion derselben. Verlauf glatt. Wahrscheinlich primäre Appendicitis gangraenosa mit sekundärer Infektion des Bruchsackes.

Nr. 1459. M., 19 J. I. Anfall. Tags vor der Aufnahme an akuter Perityphlitis erkannt. Bei der Einlieferung Symptome beginnender Peritonitis. Durch iliakalen Schiefschnitt Entleerung eines grossen, fast die ganze rechte Bauchseite einnehmenden, wie durch fibrinöse Darmverklebungen begrenzten, jauchigen Exsudates, Exstirpation des gangränösen Wurmfortsatzes. Drainage und Tamponade. Nach 4 Wochen geheilt entlassen.

Nr. 1701. M. 3¾ J. I. Anfall. Seit 4 Tagen Obstipation, Leibschmerzen, anfangs mehr in der Mitte, dann vorwiegend rechts, wiederholt Erbrechen. Schwerkrankes Aussehen, Meteorismus, in der rechten Unterbauchgegend zwischen Nabel und Sp. il. ant. sup. unter der Haut flach prominierende, gänseeigrosse, ovale, wenig verschiebliche Geschwulst. Perkussionsschall darüber gedämpft-tympanitisch. Diagnose schwankt zwischen perityphlitischem Abscess und Invagination. Incision über der Resistenz eröffnet zunächst die freie Bauchhöhle. Serosa stark injiciert, seröses Exsudat in mässiger Menge. Geschwulst selbst gebildet durch mit stinkendem Eiter gefüllte Abscesshöhle, die sich tief gegen das kleine Becken ausdehnt. In dieselbe ragt seitlich der gangränöse, einen Kotstein enthaltende perforierte Wurmfortsatz. Resektion desselben. Tamponade. Der septische Zustand dauert an, am 3. Tage post op. Exitus.

— Umschriebene eitrig-fibrinöse Peritonitis, Milztumor.

Nr. 1710. W. 10 J. I. Anfall. Vor 4 Tagen mit typischen Symptomen akut erkrankt. Septischer Allgemeinzustand mit leichter Benommenheit. Leichte Dämpfung in der Coecalgegend, Resistenz per rectum rechts oben palpabel. Durch iliacalen Schiefschnitt Entleerung reichlichen, fäkulent riechenden Exsudates, das oben bis zur Leber, unten bis ins kleine Becken ausgedehnt war. Medial ragt in die Höhle der sehr lange, in der Mitte einen haselnussgrossen Kotstein enthaltende und darüber eine feine Perforation zeigende Wurmfortsatz. Resektion. Tamponade. Nach Entleerung eines tiefen Abscesses am 10. Tage gute Rekonvalescenz und Wundheilung per granulationem.

Nr. 1894. M., 16 J. I. Anfall. Seit 8 Tagen Fieber und Leibschmerzen, namentlich unter dem r. Rippenbogen, bisher Diät und Opium. Undeutliche, weich elastische Resistenz um den Mc Burney'schen Punkt. Durch iliacalen Schiefschnitt Entleerung eines jauchigen Abscesses, Resektion des Wurmfortsatzes. Derselbe war am distalen Ende gangränös und perforiert, aus der Perforationsöffnung fiel intra operat. ein Kotstein heraus. Wundsekret einige Tage fäkulent, dann gute Heilung per sec. und rasche Rekonvalescenz.

d) Appendicitis perforativa mit Peritonitis diffusa (3 M., 2 †).

Nr. 656. M., 25 J. I. Anfall. Vor 6 Tagen Erkrankung mit Stuhlverstopfung, die nach 3 Tagen in völlige Stuhlverhaltung überging; seit 24 Stunden Kotbrechen. Facies peritonitica, dabei mässiges Fieber, mässige Pulsbeschleunigung, Leib wenig meteoristisch, Zunge stark belegt, aber feucht. — Sofortige Operation, Incision in der Mittellinie, ergiebt diffuse eitrig-fibrinöse Peritonitis. Wurmfortsatz, frei in der Bauchhöhle, noch etwas über die Mittellinie nach links reichend, gelegen, in seinem mittleren Abschnitt gangränös und perforiert. Toilette der Bauchhöhle, ausgedehnte sterile Tamponade. Gute Heilung. Nach 5 Wochen Sekundärnaht. Infolge Abscessbildung Wundheilung zum Teil per sec. int. In guter Rekonvalescenz mit fester Narbe entlassen.

Nr. 823. M., 38 J. I. Anfall. Seit 8 Tagen wegen Darmobstruktion in ärztlicher Behandlung, am Tage vor der Aufnahme zuerst Erscheinungen von Ileus. Sehr schlechter Allgemeinzustand, enormer Meteorismus, Dämpfung in beiden Flanken. Unter Schleich'scher Lokalanästhesie Incisionen rechts und links mit Entleerung jauchigen Eiters. Am Tage post oper. Exitus.

Nr. 1702. M., 27 J. I. Anfall. Seit 6 Tagen Verhaltung von Stuhl und Winden, wiederholtes Erbrechen, vor ca. 30 Stunden zuerst Koterbrechen. Verfallenes Aussehen, hochgradiger Meteorismus, in der linken Seite breite Dämpfung. Bei Magenausspülung reichliche Kotentleerung. Laparotomie mit Schnitt am Aussenrand des r. Rectus und seitlicher Ein-

kerbung des Muskels selbst. Grosse Eiteransammlung gegen das kleine Becken, gegen die Leber und zwischen den Dünndarmschlingen. Resektion des perforierten Wurmfortsatzes und breite Tamponade. Exitus 7 Stunden post oper. — Sektion ergab multiple Eiteransammlungen zwischen den fibrinös belegten und teilweise verklebten Darmschlingen.

e) Subakute perityphlitische Abscesse (9 Fälle; 6 M., 3 W.).

Nr. 231. M., 59 J. Seit mehreren Wochen Schmerzen in der r. unteren Bauchgegend, zunehmendes Fieber. Septischer Allgemeinzustand, Meteorismus, grosser Abscess in der Regio ileo-coecalis. Incision und Drainage des Abscesses, aus dem massenhaft jauchiger Eiter entleert wurde. Langsame Rekonvalescenz, schliesslich völlige Heilung.

Nr. 612. W., 57 J. Vor 7 Jahren Exstirpatio uteri vaginalis wegen Myomatosis. Seit längerer Zeit Schmerzen in der rechten Leibseite mit anfallsweiser Steigerung. Abdomen mässig meteoristisch, rechts sehr druckempfindlich. Keine nachweisbare Dämpfung. Incision am äusseren Rectusrande und Entleerung haselnussgrossen Abscesses. Kleine, von Granulationswall umgebene Fistel der Coecalwand nach Anfrischung der Ränder durch Uebernähung geschlossen. Vom Wurmfortsatz nichts zu entdecken. Offene Behandlung. Heilung.

Nr. 622. M., 36 J. Vor 14 Tagen Erkrankung mit Schüttelfrost und Fieber, seit 8 Tagen heftige Leibschmerzen rechts. Geringe Auftreibung des Leibes, breite Dämpfung in der r. Flanke. Durch Incision Entleerung von 500 ccm stinkenden Eiters aus retroperitonealem Abscess. Nach dem Wurmfortsatz nicht gesucht. Drainage.

Nr. 690. M., 26 J. Angeblich im Anschluss an Furunkulose am Knie vor 1/2 Jahr zuerst Schmerzen in der r. Seite, seit 3 Wochen Verstopfung und hohes Fieber. Sehr schmerzhafte Resistenz über dem r. Ligamentum Pouparti, nach hinten in die Lumbalgegend fortgesetzt. Psoasstellung des Beines. Durch iliakalen Schiefschnitt Entleerung des extraperitonealen Abscesses ohne Aufsuchen des Wurmfortsatzes. Heilung per sec. int. ohne Fistelbildung.

Nr. 762. M., 23 J. Seit etwa 2 1/2 Wochen Erkrankung mit rechtsseitigen Leibschmerzen, Appetitlosigkeit, Stuhlverstopfung. Schmerzhafte Resistenz in der Coecalgegend, in die Flanke fortgesetzt. Durch Incision reichliche Entleerung jauchigen Eiters ohne Resektion des Wurmfortsatzes. Heilung.

Nr. 1451. W., 28 J. Vor 5 Wochen Beginn der Erkrankung mit leichtem Unbehagen und Obstipation, seit 2 Wochen Durchfälle, mehrmaliges Erbrechen, Schmerzen in der r. Unterbauchgegend. Fieber allmählich ansteigend. Rechte Flanke vom Rippenbogen bis zum Lig. Pouparti eingenommen von schmerzhafter Resistenz. Durch Incision Entleerung fäkulent riechenden Eiters aus extraperitonealem Abscesse. Mit

kleiner granulierender Wunde entlassen.

Nr. 1493. M., 33 J. Vor 4 Wochen akuter Anfall von Perityphlitis, seitdem subakuter Verlauf. Faustgrosse Resistenz in der Coecalgegend, keine Fluktuation. Mit Schiefschnitt parallel dem Leistenband Resektion des Wurmfortsatzes, der ganz in Schwarten verbacken war und dessen nekrotische Spitze in nussgrosse Abscesshöhle aufging. Offene Behandlung. Am 17. Tage Kotfistel. Auf dringenden Wunsch mit der Fistel entlassen. Nach einigen Wochen spontaner Schluss der Fistel, gute Rekonvalescenz.

Nr. 1693. M., 26 J. Vor ca. 6 Wochen Erkrankung mit rechtsseitigen Leibschmerzen, in den letzten Wochen hohes Fieber, deutliches Exsudat, schliesslich zunehmende Prostration. Nach innen von der Sp. i. a. s. d. kindskopfgrosser, flach prominierender, schmerzhafter Tumor. Rechte Rectalwand leicht vorgewölbt. Mit Schiefschnitt Spaltung eines von dicker, sulzig-infiltrierter Schwarte gedeckten, gänseeigrossen Abscesses unter Entleerung stinkenden Eiters, von da aus stumpfe Eröffnung einer zweiten, mehr medial, zwischen Darmschlingen gelegenen, abgesackten Abscesshöhle. Offene Behandlung. Heilung, gute Rekonvalescenz.

Nr. 2258. W., 50 J. Seit 12 Jahren rechtsseitige Schenkelhernie, vor 3 Jahren erster Anfall von Blinddarmentzündung, seit 1/2 Jahr Druckgefühl im Leib, schlechte Verdauung, oft Erbrechen. Rechterseits Hernia cruralis accreta, darüber in der Coecalgegend apfelgrosse, schmerzlose, tumorartige Resistenz. Durch pararectalen Schnitt Freilegung des Coecums, Eröffnung retrocoecalen Abscesses, Ausschälung und Resektion des nach hinten geschlagenen in die Abscesswand verbackenen Wurmfortsatzes. Radikaloperation der Schenkelhernie, in der Dünndarmschlingen angewachsen waren. Nach fast völliger Wundheilung am 13. Tage rasch fortschreitende Ileussymptome. Mit Verdacht auf Incarceration in der bestehenden linksseitigen Schenkelhernie zunächst Freilegung derselben. Resektion eines angewachsenen, aber nicht eingeklemmten Netzzipfels. Erweiterung des Schnittes zu Herniolaparotomie, Wiedereröffnung auch des rechtsseitigen Schnittes. Därme fibrinös belegt. Vorziehen und Entwickeln eines Dünndarmkonvolutes mit weiter zuführender und kollabierter abführender Schlinge. Als Ursache der Stenose festgestellt zwei derbe, stark stenosierende Schnürringe einer Ileumschlinge, anscheinend von früherer Incarceration herrührend. Enteroplastik. Heilung der linken Wunde, rechts 2 Kotfisteln. Schluss derselben durch Ablösung des Darmes und Aufeinandernähen der beiden Darmlöcher. Schliesslich völlige Heilung.

f) Appendicitis chronica (recidiva) (38 Fälle: 19 M., 19 W.).

Nr. 187. W., 25 J. Vor 1/2 Jahr I., seit 3 Wochen II. Anfall. Mässige Schmerzen, Stuhlverhaltung, kein Fieber mehr. Wurstförmige

Resistenz der Coecalgegend. Mit Schiefschnitt Resektion des Wurmfortsatzes. Glatte Heilung.

Nr. 235. W., 30 J. Vor 8 Wochen Beginn mit akutem Anfall, dann subakuter Verlauf, seit 3 Wochen wieder heftigere Beschwerden. Iliakaler Schiefschnitt mit stumpfer Trennung der Muskeln in Faserverlaufsrichtung, Resektion des verdickten, inspissierten Kot enthaltenden Processus, Bauchnaht in 4 Etagen. Heilung.

Nr. 419. M., 15 J. Seit 7 Jahren chronische Beschwerden mit Exacerbationen, seit 13 Wochen ununterbrochene Schmerzen. Mit Schiefschnitt Resektion des verdickten und durch faltenförmige, fettreiche Adhäsion am Coecum fixierten Wurmfortsatzes. Etagennaht. Heilung.

Nr. 523. W., 35 J. Vor 3 Wochen 8 Tage dauernder fieberhafter Anfall von Perityphlitis, seitdem Andauer leichter Schmerzen und Stuhlbeschwerden. Schiefschnitt. Wurmfortsatz, in tumorartige Schwartenmasse verbacken, von der hinteren Fläche des Coecum aus, ganz nach vorn und medial über die Ileum-Coecumfurche bis ins Mesocoecum verlaufend. Resektion. Wurformsatz ganz aufgerollt, mit katarrhalisch verdickter Schleimhaut. Teilweise offene Behandlung. Heilung.

Nr. 525. M., 09 J. 3 Anfälle vor 9 und 7 Monaten und vor 3 Wochen. Pausen nicht völlig beschwerdefrei. In der Coecalgegend Strang palpabel, geringe Empfindlichkeit, keine Dämpfung. Schiefschnitt. Wurmfortsatz nach hinten unten am Coecum adhärent, mit der umgeknickten Spitze fest fixiert. Resektion. 2 tiefgreifende Bauchnähte. Heilung.

Nr. 544. M., 16 J. 4 Anfälle vor 3, $2^1/_4$, 1 und $^1/_4$ Jahr. Seit dem letzten Beschwerden nicht ganz behoben. Schiefschnitt, Wurmfortsatz nach hinten oben am Coecum adhärent, mit der Spitze in schwielige Massen an der hinteren Bauchwand fixiert. Exstirpation derselben. Drainage. Wurmfortsatz zeigt Striktur an der Grenze des distalen Drittels, Spitze ampullenartig erweitert. Glatte Wundheilung und gute Rekonvalescenz.

Nr. 573. W., 32 J. Seit 3 Jahren wiederholte leichte Blindarmentzündungen, letzte Steigerung der Schmerzen vor 3 Tagen. Menstruationsbeschwerden. Mit pararectalem Schnitt Resektion des freien, aber in den proximalen $^2/_3$ verdickten Wurmfortsatzes und rechtsseitige Castration wegen Hämatosalpinx und Verdacht auf Tubargravidität. Glatte Wundheilung. Auch später noch leichte Beschwerden. Nach $^1/_2$ Jahr Gravidität.

Nr. 589. W., 32 J. Innerhalb von 2 Jahren 4 Anfälle. Der letzte begann vor 5 Wochen, seit 3 Wochen Besserung. Mit Pararectalschnitt Resektion des adhärenten Wurmfortsatzes, der $2^1/_2$ cm von der Basis abgeknickt war und an dieser Stelle stark verdünnte Wandung zeigt. Bei leichtem Einriss entleert sich hydropische Flüssigkeit, kein Eiter. Resektion. Glatte Wundheilung. Allgemeine Rekonvalescenz durch Fortbestehen nervös-hysterischer Symptome verzögert.

Nr. 835. W., 22 J. In 5/4 Jahren 3 Anfälle, der letzte vor 8 Wochen. Chronische Obstipation. Empfindliche Resistenz in der Coecalgegend. Resektion des verdickten, an der Hinterfläche des Coecum hinaufgeschlagenen und adhärenten Wurmfortsatzes. Heilung.

Nr. 899. W., 16 J. Seit 1½ Jahren chronische Perityphlytis, links spontaner Abscessdurchbruch. Allgemeine Anämie, schmerzhafte Resistenz rechts, eingezogene Narbe links. Resektion des Wurmfortsatzes nach Isolierung aus festen Schwielen. Lange secernierende Fistel, mehrmalige Exkochleationen.

Nr. 905. M., 13 J. 5 Anfälle, der erste vor 5 Jahren, der letzte, sehr leicht, vor 8 Tagen. Resektion des Wurmfortsatzes. Derselbe 6 cm lang, 1 cm proximal von der Spitze eingeschnürt und abgeknickt; Spitze ampullenförmig aufgetrieben, einen Kotstein enthaltend.

Nr. 1034. M., 43 J. Vor 1 und 2 Jahren Anfälle von Perityphlitis, seit dem letzten chronische Darmbeschwerden. Erheblicher Druckschmerz am Mc Burney'schen Punkte. Lösung des Wurmfortsatzes aus leichten Adhäsionen und Resektion desselben. Allgemeine Schwellung mit Einschnürung in der Mitte.

Nr. 1064. M., 43 J. Vor 10 Wochen akuter Anfall von 3 Wochen Dauer mit Zurücklassen tumorartiger Resistenz in der Coecalgegend. Bei der Operation zeigt sich Coecum und Wurmfortsatz in mächtige Schwarten verbacken. Schwierige Isolierung mit Resektion des Wurmfortsatzes, der zum Teil obliteriert, z. T. ampullenartig erweitert ist. Heilung durch Abscessbildung in der Wunde verzögert. Entlassung noch mit kleiner, granulierender Fistel.

Nr. 1065. M., 48 J. Früher Gonorrhoe. Seit ½ Jahr 3 Anfälle von Perityphlitis. Empfindliche Resistenz in der Coecalgegend. Nach Lösung von Netzadhäsionen Vorziehen und Resektion des stark verdickten an der Spitze obliterierten Wurmfortsatzes. Interkurrente Urinretention nötigt zu Blasenpunktion, später Bougierung der Harnröhrenstriktur. Heilung.

Nr. 1071. M., 26 J. Seit ½ Jahr 3 Anfälle. Drüsen nicht ganz beschwerdefrei. Schon seit 10 Jahren Dickdarmkatarrh, in den letzten Jahren Neigung zu häufigen Diarrhöen. In der Coecalgegend Schmerzen, lautes Gurren, strangförmige Resistenz. Pararectaler Schnitt. Wurmfortsatz mit dem proximalen Drittel am Coecum adhärent, im mittleren Drittel ampullenartig aufgetrieben. Resektion. Glatte Wundheilung. Colitis-Beschwerden auf die Dauer wenig gebessert.

Nr. 1098. M., 18 J. Seit 10 Wochen chronische, perityphlitische Beschwerden. Bei der Aufnahme objektiv negativer Befund. Resektion des freien, offenbar nicht wesentlich veränderten Wurmfortsatzes. Heilung glatt. Infolge alter Phthisis pulmon. mehrmals Hämoptoë.

Nr. 1101/1425. M., 6 J. Während der Rekonvalescenz nach Uranoplastik akuter Anfall von Perityphlitis mit Exsudatbildung. 4 Wochen

nach Abklingen der akuten Symptome Resektion des Wurmfortsatzes. Derselbe ist 8 cm lang, am Ende kolbig aufgetrieben, in der Mitte eingeschnürt und zeigt an der Einschnürungsstelle eine verklebte, feine Perforationsstelle. Glatte Heilung.

Nr. 1163. W., 22 J. Von 1899—1902 3 Anfälle, dann chronische Beschwerden, vor 3 Monaten wieder schwerer Anfall. Resistenz in der Coecalgegend. Resektion des sehr langen, durch eine derbe Adhäsion am Coecum fixierten Wurmfortsatzes. Schleimhaut stark geschwellt, hyperämisch, mit kleinen Hämorrhagieen. Beginnende Kotsteinbildung. — Heilung.

Nr. 1261. M., 19 J. Seit $2^1/_2$ Jahren Stuhlbeschwerden. 2 Anfälle von $^3/_4$ und $^1/_4$ Jahre. Zur Zeit keine Schmerzen, objektiver Befund negativ. Wurmfortsatz retrocoecal adhärent, im proximalen Drittel strikturiert. Resektion. Heilung.

Nr. 1270. W., 17 J. Vor 7 Wochen akuter Anfall mit Exsudatbildung, seitdem Schmerzen und Resistenz nicht ganz geschwunden. — Resistenz gebildet durch Verklebung von Netz mit Dünndarmschlingen. Darunter der Wurmfortsatz im Centrum des Tumors mit perforierter Spitze. Exstirpation desselben. Drainage. Heilung.

Nr. 1276. M., 30 J. Vor $^1/_4$ Jahr akute Blinddarmentzündung mit leichtem Fieber. Seitdem dauernde Empfindlichkeit. Keine deutliche Resistenz. Wurmfortsatz durch Adhäsion am Coecum im proximalen Drittel abgeknickt und strikturiert. Resektion. Heilung.

Nr. 1408. M., 13 J. Vor 5 Monaten leichter, vor 4 schwerer Anfall von Appendicitis. Zurückbleiben geringer Beschwerden. — Wurmfortsatz, aus derben Adhäsionen nur schwer zu isolieren, ist geschrumpft und nach hinten geschlagen. Am freien Ende Ulceration. Resektion. Glatte Heilung.

Nr. 1447. M., 26 J. Seit dem 10. Lebensjahre 2 schwere und mehrere leichte Anfälle, in letzter Zeit vorwiegend Blasenbeschwerden. — Flächenhafte peritoneale Adhäsionen über dem Coecum bis ins kleine Becken reichend. Wurmfortsatz schwierig auszuschälen. Resektion desselben. An 2 Stellen vollständige Obliteration des Lumen. Heilung p. pr.

Nr. 1485. W., 38 J. In den letzten Jahren wiederholte Anfälle, zur Zeit völlig beschwerdefreies Intervall. Resektion des freien, verdickten Wurmfortsatzes, der winklig geknickt ist und an der Knickungsstelle eine narbige Einziehung zeigt.

Nr. 1579. W., 33 J. Seit $2^1/_2$ Monaten akut einsetzender, dann protrahiert verlaufender Anfall von Perityphlitis. In der rechten Fossa iliaca deutliche Resistenz. Wurmfortsatz in lockere Adhäsionen zwischen Netz und Dünndarmschlingen verklebt. Resektion. Glatte Heilung.

Nr. 1698. W., 19 J. Innerhalb 2 Jahren 5 schwere Anfälle, letzter vor 3 Wochen. Apfelgrosse, schmerzhafte Resistenz in der Blinddarmgegend. Wurmfortsatz in starre Schwarten eingebacken. Isolierung und

Resektion. Lumen obliteriert. Glatte Heilung.

Nr. 1717. M., 33 J. Früher Syphilis. In den letzten 14 Jahren zwischen 20 und 30 Anfälle von Perityphlitis, zuletzt mit hohem Fieber. In der Regio ileo-coecalis walzenförmige Resistenz. Resektion des freien Wurmfortsatzes. Stenosierung und beginnende Konkrementbildung. Heilung.

Nr. 1720. M., 15 J. Vor 3 Jahren erster, vor 1/2 Jahr zweiter Anfall. Chronische Obstipation. Wurmfortsatz frei, etwas verdickt und hyperämisch. Resektion. Heilung.

Nr. 1823. W., 21 J. Vor 2 Jahren akuter Anfall; seitdem chronische Beschwerden mit Exacerbationen. Zur Zeit lautes Coecalgurren und geringer Druckschmerz. — Der lange Wurmfortsatz nach aussen unten adhärent, Mesenteriolum geschrumpft. Resektion. Obliteration im proximalen Drittel. Glatte Heilung und rasche allgemeine Rekonvalescenz.

Nr. 1948. W., 19 J. Seit 1/2 Jahr verschieden heftige Schmerzen in der r. Unterbauchgegend, zeitweise Erbrechen. Resektion des Wurmfortsatzes. Derselbe nicht sichtlich pathologisch verändert. Heilung p. pr.

Nr. 1974. W., 18 J. Schwester wegen Perityphlitis operiert. Seit 5 Wochen Symptome leichter Blinddarmentzündung. Mit pararectalem Schnitt Resektion des Wurmfortsatzes, der, äusserlich selbst nicht sichtlich verändert, mit seinem Mesenteriolum in ganzer Länge am Coecum adhärent ist. Schleimhaut katarrhalisch, mit einigen punktförmigen Hämorrhagieen. Heilung.

Nr. 2073. M., 19 J. Seit 1/2 Jahr 3 Anfälle, zur Zeit freies Intervall. Geringe Resistenz in der Coecalgegend. Harte Schwellung der linken Leistendrüsen. Resektion des trichterförmig ins Colon mündenden Wurmfortsatzes. Distale Hälfte desselben in beginnender Obliteration. Exstirpation der, nicht vereiterten, Leistendrüsen. Heilung.

Nr. 2156. W., 19 J. Seit 1 Jahr mehrere Attacken von Schmerzen in der Blinddarmgegend ohne Fieber. Druckschmerz am Mc. Burney'schen Punkt. Resektion des freien, kaum pathologisch veränderten Wurmfortsatzes. Heilung.

Nr. 2175/2365. W., 29 J. Seit 4 Jahren wechselnde Unterleibsbeschwerden. Vor 2 Jahren Kurettement und Nephropexie mit kurz dauerndem Erfolg. Beschwerden zuletzt hauptsächlich rechts. Mit iliacalem Schiefschnitt Resektion des Wurmfortsatzes, der nur katarrhalisch geschwellte Schleimhaut zeigt, Exkochleation eines frischen Corpus luteum und Thermokauterisation einiger kleiner Cysten des l. Ovarium. Beschwerden bei der Entlassung wenig geändert, sind wohl hauptsächlich nervös-hysterischer Natur.

Nr. 2261. W., 26 J. Seit langem chronische Obstipation und Schmerzen in der rechten Unterbauchgegend. Colitis, wahrscheinlich ausgehend von Appendicitis. Resektion des durch leichte Adhäsionen nach hinten fixierten, sonst kaum krank erscheinenden Wurmfortsatzes. Glatte Wundheilung. Allgemeine Rekonvalescenz leidlich, aber fortdauernd leichte

Beschwerden durch die schwer zu bekämpfende Colitis.

Nr. 2519. W., 21 J. Seit akuter Blinddarmentzündung vor 3/4 Jahren nie mehr ganz schmerzfrei. Mit pararectalem Schnitt Resektion des nach hinten und oben geschlagenen, durch Adhäsionen fixierten Wurmfortsatzes. Glatte Heilung.

Nr. 2542. M., 32 J. Im letzten 1/4 Jahr 2 mässig schwere Anfälle. Intervalle nicht schmerzfrei. Druckempfindlicher Strang am Mc Burney'schen Punkte. Wurmfortsatz entzündlich verdickt und nach oben geschlagen. Resektion. Heilung p. pr.

Nr. 2555. M., 28 J. Chronische Darmbeschwerden und allgemeine Nervosität. Vor 1/4 Jahr akute fieberhafte Enteritis mit Schmerzen vorwiegend in der Coecalgegend. Jetzt geringe Druckempfindlichkeit, lautes Quatschen. — Wurmfortsatz lang und mit der Spitze durch Adhäsionen an der seitlichen Bauchwand adhärent. Resektion. Glatte Wundheilung und gute Rekonvalescenz.

g) Fisteln nach Perityphlitis-Operationen (2 W.).

Nr. 395. W., 38 J. Vor 1 Jahr Erkrankung an Blinddarmentzündung mit chronischem Verlauf. Nach 1/2 Jahr auswärts Spaltung eines Abscesses. Heilung mit Zurückbleiben einer Fistel. Von iliacalem Schiefschnitt herrührende, tief eingezogene Narbe mit stark eiternder, lippenförmig umsäumter Fistel in der Mitte. Schiefschnitt parallel der alten Narbe. Beim Vordringen in die Tiefe ergiebt sich als Ende der Fistel eine Granulationshöhle an der Hinterfläche des Coecum, die der Mitte des Wurmfortsatzes entspricht. In der seitlichen Wand findet sich der Rest der Spitze, in der medialen der der Basis des Wurmfortsatzes. Exstirpation. Exkochleation der Höhle, Jodoformgazetamponade durch den Fistelgang, Schluss der frischen Operationswunde. Heilung letzterer p. prim., der Fistel per secund. int. Gute Rekonvalescenz.

Nr. 1377. W., 24 J. (vgl. 1899 Nr. 441/795). Kotfistel nach Resectio proc. vermiform. vor 4 Jahren. Umschneidung der Fistel, Freilegung des Coecum, in dessen vorderer Wand die Fistel ihren Ursprung nimmt, Umschneidung der Darmfistelränder und Naht. In der ersten Zeit Fistelsekret wieder kotig, dann unter Aetzungen allmähliche Heilung und Beginn guter allgemeiner Rekonvalescenz.

F. Hernien.

(Bearbeitet von Dr. Kaposi.)

(211 Fälle: 161 M., 50 W., 8 †.)

Die Zahl der im Berichtsjahr zur Behandlung gekommenen Brüche hat wieder eine wesentliche Steigerung erfahren, und zwar

211 gegenüber 183 im Vorjahre, von diesen waren:

Leistenhernien 153, freie 137 (128 M., 9 W.), incarcerierte 16 (12 M., 4 W.).

Cruralhernien 38, freie 17 (8 M., 9 W.), incarcerierte 21 (3 M., 18 W.).

Epigastrische und Nabelhernien 17 (8 M., 9 W.).

Postoperative Bauchbrüche 3 (2 M., 1 W.).

I. Leistenhernien.

Nicht operiert wurden 5 Fälle; 2 von diesen lehnten die vorgeschlagene Operation ab, bei 1 war floride Lungentuberkulose nachweisbar, bei 2 Kindern in ganz jugendlichem Alter und sehr schlechtem Ernährungszustand wurde die Operation von uns verweigert, das eine starb nach einigen Tagen an akutem Darmkatarrh.

Zur Operation kamen die übrigen 132 Patienten mit freier Leistenhernie; doppelseitig wurden operiert 41, einseitig 91.

Bei Erwachsenen kam stets die Bassini'sche Operation in Anwendung, bei Kindern die Czerny'sche Pfeilernaht (Bassini 107 mal, Czerny 25 mal), 5 mal wurde die Winkelmann'sche Hydrocelenoperation ausgeführt, 1 mal der im Bruchsack liegende Wurmfortsatz reseciert, 1 mal eine Venenunterbindung bei Varicocele. 1 mal eine Orchidopexie gleichzeitig ausgeführt. Recidivoperationen (unten einzeln aufgezählt) kamen 6 mal zur Ausführung.

Hämatome, Abscesse, Fasciennekrosen wurden 19 mal beobachtet, alle übrigen heilten per primam intentionem; da mit den doppelseitigen Radikaloperationen 173 Einzeloperationen zu rechnen sind, so macht die Heilung per secundam 11% aller Operationen aus.

Von den Patienten mit freien Leistenhernien kamen zwei zum Exitus, 1 war das oben erwähnte, nicht operierte Kind, das an Enteritis zu Grunde ging, und der 2., ein Geisteskranker, der am 10. Tag post operationem eine totale Darmparalyse bekam (s. u.).

Von den 16 incarcerierten Leistenhernien konnte bei einem Taxis angewandt werden, einer kam mit Anus praeternaturalis zur Aufnahme; bei der später vorgenommenen Darmresektion zum Verschluss des Afters erfolgte Exitus, 1 mal musste nach primärer Reposition sekundär ein Anus arteficialis angelegt werden: auch dieser Fall starb, ein 3. Fall, der erst am 5. Tag mit Gangrän des Darms kam, starb ebenfalls kurz nach Anlegung des künstlichen Afters, ein 4. an Peritonitis (Nr. 1151 s. u.), ein 5. endlich ging 3 Wochen nach gelungener Operation an seiner Lungentuberkulose

zu Grunde (Nr. 932). Bei den übrigen 10 konnte die incarcerierte Schlinge stets reponiert werden.

II. Cruralhernien.

Die 17 freien wurden sämtlich operiert, Netz musste 2 mal reseciert werden, in einem Fall (Nr. 264) wurde bei der Ablösung des stark verwachsenen Darms der Darm an zwei Stellen verletzt und ohne weiteren Schaden übernäht. Die Heilung erfolgte bis auf zwei Fälle, bei denen kleine Hämatome sich gebildet hatten, per primam.

Von den 21 incarcerierten Schenkelbrüchen boten alle Incarcerationssymptome, 7 mal aber fand sich nur gangränöses Netz oder ein entzündeter Bruchsack bei der Operation.

8 mal konnte der eingeklemmte Darm reponiert werden, 6 mal wurde er reseciert; bis auf 1 Fall heilten alle.

III. Epigastrische und Nabelhernien.

4 mal bestanden Incarcerationssymptome, aber ohne dass Darm eingeklemmt gewesen wäre, denn 2 mal gingen auf Antiphlogistica und Laxantia die bedrohlichen Symptome zurück, 2 mal deckte die Operation ein gangränöses properitoneales Lipom auf.

13 Fälle kamen zur Radikaloperation, 11 heilten per primam, 2 mal gab es Abscesse.

IV. Die 3 postoperativen Bauchbrüche gaben alle drei nach reaktionsloser Prima intentio vollen Erfolg.

Von den Krankengeschichten der radikal operierten Brüche sollen nur jene zur Aufzählung kommen, welche Besonderheiten boten, die incarcerierten Hernien aber sind vollzählig aufgeführt.

I. Freie Leistenhernien.

Nr. 642. 30j. Herr, seit längerer Zeit geisteskrank; er hat vor 2 Jahren einen Leistenbruch acquiriert. Bei dem grossen kräftigen Mann fällt die hochgradige Unruhe, der unstete Blick, die undeutliche Sprache, die Ideenflucht auf, die den Verdacht auf progressive Paralyse erweckt. Trotzdem wird der über faustgrosse Scrotalbruch operiert, weil er ihm Beschwerden macht. Operation verlauft glatt; im Anschluss hochgradige Erregungszustände, Chloral, Morphium fast wirkungslos. 10 Tage nach der Oper. stellt sich enormer Meteorismus ein, der Leib wird empfindlich, kein Stuhl zu erzielen. Facies peritonitica. In der Operationswunde wird der Darm vorgeholt und Colostomie gemacht. Pat. erwacht nicht aus der Narkose. Exitus im Collaps. Bei der Sektion fand sich eine ganz enorme Blähung des ganzen Dickdarms, offenbar lokale Paralyse, keine Peritonitis.

Nr. 863. 2j. Junge mit doppelseitigem angeborenen Leistenbruch und

Phimose. Operation beiderseits in einer Sitzung, ebenso die Phimose gespalten. Es kam an beiden Brüchen zu grossen Abscessen, von denen der eine mehrfache Ausschabung erforderte. Der Junge bekam noch eine Unterlappenpneumonie, fieberte lange Zeit sehr hoch und kam erst in der 9. Woche zur Entlassung.

Nr. 1219. 37j. M. Hat schon mehrere Jahre eine schmerzhafte Geschwulst der linken Leistenbeuge. Bei der Operation findet sich ein etwas verkleinerter, aber sonst gut aussehender Leistenhode; er wird mit 1 Silkwormnaht im Grunde des Scrotum fixiert, dann Bassini. Heilung per prim.

Nr. 1372. 31j. M. Hat nach schwerer Arbeit vor 6 Wochen einen jetzt schmerzhaften l. Leistenbruch acquiriert. Am Bruchsack ist die Blase angewachsen, weshalb eine Tabaksbeutelnaht statt der Abbindung gemacht werden muss. Cystoskopisch ist nach eingetretener Heilung die Verziehung der Blase deutlich sichtbar.

Nr. 1606. 64j. W. Leidet seit 20 Jahren an einem Bruch der rechten Unterbauchgegend, der allmählich zu Kopfgrösse heranwuchs und sich nicht mehr zurückbringen liess. Mehrmals waren länger dauernde Perioden schwerer Obstipation vorausgegangen; die letzte vor 8 Tagen liess sich mit Oelklystieren, Ricinus, Diät erfolgreich bekämpfen. Der Bruch imponiert vor der Operation als Ventralhernie, stellt sich aber bei der Operation als Leistenbruch heraus. Die Lücke in der Leistengegend 2mal fünfmarkstückgross. Der Bruchsack durch das Ligamentum rotundum uteri in 2 Loculamente geschieden, enthielt medial Dünndarm, lateral das Coecum mit dem Wurmfortsatz. Nach Resektion des Bruchsackes Bassini. Heilung ganz glatt.

Nr. 1893. 40j. M. Doppelseitiger Leistenbruch von Pflaumengrösse. Links findet sich bei Eröffnung des Bruchsackes die Harnblase, daher Tabaksbeutelnaht gemacht wird, Bassini duplex heilt glatt.

Nr. 2324. 61j. M. Hat seit dem Feldzug 1870 einen rechtsseitigen Leistenbruch, der an Grösse zunimmt. Bei der Operation sind die Verhältnisse des processus vaginalis peritonei sehr kompliciert. Neben den Leistenhernien findet sich rechts eine Hydrocele vaginalis multilocularis und links eine Hydrocele funiculi. Rechts wird die Bassini'sche Radikaloperation mit der v. Bergmann'schen, links mit der Winkelmann'schen Hydrocelenoperation kombiniert. Heilung erfolgte ungestört.

Besondere Erwähnung verdienen noch die „Recidiv"-Operationen. Zwei von den Fällen waren auswärts operiert, die 4 anderen in der Heidelberger Klinik. Die erste Operation war ausgeführt bei einem vor 7 Monaten, beim 2. vor 5 Jahren, beim 3. vor 3 Monaten, beim 4. vor 4 Jahren, 3 mal ist bei der 1. Operation Eiterung notiert, 1 mal soll Prima intentio erfolgt sein. Die Fälle sind:

Nr. 506/2487. 62j. M. Seit 4 Jahren linkerseits, seit 2 Jahren rechterseits Leistenhernie, beiderseits Bassini'sche Operation in 2 Sitzungen, Heilung soll per primam erfolgt sein. Nach 7 Monaten bemerkt Pat., der viel und schwer heben muss, links das Recidiv; das nach 10 Monaten nochmals operiert wird. Heilung glatt. 3 Monate später (April 1904) wiedervorgestellt; links wieder beginnendes Recidiv!

Nr. 701. 32j. M. 1898 an linkss. Leistenhernie operiert, damals kleines Hämatom, jetzt links kleinapfelgrosses Recidiv, rechts ebenfalls Hernie, beiderseits Bassini, Heilung beiderseits durch kleine Abscesse gestört; mit fester Narbe entlassen.

Nr. 1259. 2j. Knabe. Im Februar 1903 auswärts operiert, Heilung erst nach 7 Wochen bei starker Eiterung, sehr bald Recidiv bemerkt, das im Juni 1903 in Heidelberg durch Bassini'sche Operation beseitigt wird.

Nr. 1559. 50j. M. Operiert 1902 in Heidelberg, 3 Monate später Recidiv bemerkt. Trotz Bruchband wird der Bruch zusehends grösser, daher entschliesst sich Pat. zu der 2. Operation, die per primam Heilung ergiebt.

Nr. 1882. 37 J. Im Jahre 1894 auswärts an Hydrocele mit Hernie operiert, seither wuchs die Hernie bis zu Mannskopfgrösse heran. Im Bruchsack Darm und Netz. Reposition nur teilweise möglich. Radikaloperation wegen sehr starker Adhäsionen erschwert. Bei der Entlassung in der 4. Woche noch kleine Fistel.

Nr. 2179. 31j. M. 1899 in hiesiger Klinik operiert; Heilung nach geringer Eiterung, seit circa 2 Jahren bemerkt er ein Recidiv. Hühnereigrosse Hernie in der alten Narbe. Bassini. Wundheilung per primam. Einige Tage post op. Unterlappenpneumonie.

II. Cruralhernien.

Von diesen wären anzuführen:

Nr. 175. 35j. W. Klagt seit einem Jahr über äusserst heftige recidivierende Schmerzanfälle im Leib. Eine Ursache derselben ausser einer kleinen r. Schenkelhernie ist nicht auffindbar. Nach Radikaloperation und prima intentio kein Schmerzanfall mehr.

Nr. 264. 53j. W. Seit 3 Jahren bestehende fast faustgrosse Schenkelhernie, irreponibel. Bei der Radikaloperation muss Netz reseciert werden, der Darm ist vielfach adhärent und wird bei der Ablösung an zwei kleinen Stellen eröffnet. Verschluss der Löcher durch 2reihige Naht. Reposition des Darmes und Verschluss der Bruchpforte. Trotz der Darmverletzung prima intentio. — Mit Bandage entlassen.

Nr. 2525. 41j. M. Seit 1½ Jahren durch Ueberheben entstandener Bruch, der viel Schmerzen macht. Radikaloperation, dabei Netz reseciert. Wunde heilt per primam. Während der Behandlung fast kontinuierlich Fieber; vom 7. Tag ab Hämoglobinurie und Icterus. Pat. wird am

16. Tag noch fiebernd auf dringenden Wunsch entlassen.

Nr. 2606. 54j. M. 8 Tage vor Eintritt soll eine schwere Quetschung der Nierengegend stattgefunden haben, seither Schmerzen in einer vorher unbemerkt gebliebenen nussgrossen Cruralhernie. Vitium cordis, daher Operation ohne Narkose mit Anästhesie. Verlauf glatt. Im Urin fand sich nichts Abnormes.

III. Postoperative Bauchbrüche.

Nr. 1617. 27j. W. Wurde vor 4 Jahren auswärts wegen Adnextumor per laparotomiam operiert, ohne Bandage entlassen. Jetzt kommt sie in die Klinik wegen grossen Bauchbruches in der Narbe, hat alte Spitzenaffektion, wegen der sie längere Zeit in Lungenheilanstalt war. Sie leidet viel an Magenbeschwerden, Erbrechen, was auf den Bruch zurückgeführt wird. Ausgedehnte Netzadhäsionen, das Netz in Handgrösse reseciert. Naht der Bauchdecken in 3 Etagen. Der in Schwarten eingebackene Uterus wird ausgegraben und ventrofixiert. Wunde heilte per primam.

Nr. 1997. 21j. M. Beschäftigte uns schon vielfach (s. Nr. 1215, 2104 vom Jahre 1901). Damals wurde mit Erfolg wegen dysenterischer Darmblutung eine Colostomie ausgeführt, Darmspülungen gemacht, worauf der Geschwürsprocess ausheilte, so dass die Colostomie wieder geschlossen werden konnte. Seither hat sich Patient sehr erholt, hat normalen Stuhlgang. Jetzt kommt er wegen eines Bauchbruches an Stelle der Colostomie. Radikaloperation; Naht in 3 Etagen. Heilung ganz per primam. Mit fester Narbe entlassen. Wiedervorstellung nach $^1/_2$ Jahr. Narbe ganz fest. Fortdauernd günstiges Befinden.

Nr. 2429. 44j. M. Wurde April 1901 wegen Hernia epigastrica operiert (s. Nr. 839 ex 1901). Verlauf durch Abscesse gestört, $^1/_4$ Jahr später Wiederauftreten heftiger Schmerzen in der Narbe. Breite Diastase der Musculi recti, durch welche sich beim Pressen Därme hineindrängen. Naht in 3 Etagen, im oberen Teil der Wunde war die Muskulatur sehr atrophisch, so dass es schwer war, genügend Material zur Naht herbeizuholen. Heilung glatt.

Incarcerierte Hernien:

I. Leistenhernien.

Nr. 202. 7j. Knabe. Hat seit 2 Jahren eine l. Leistenhernie, die sich stets zurückbringen liess; seit heute Morgen stark gespannt, schmerzhaft, irreponibel. Herniotomie, viel Bruchwasser, gut aussehende Schlinge reponiert. Pfeilernaht. Am 10. Tag nach prima intentio entlassen.

Nr. 279. 43j. M. Hat seit 20 Jahren einen nach Trauma entstandenen Bruch, der durch ein Bracherium gut zurückgehalten wurde, heute früh durch Heben eines schweren Eimers Vortreten und Unmöglichkeit, den Bruch zu reponieren. Schmerzen, kein Erbrechen. Faustgrosser

Bruch wird operiert, die noch gut aussehende Schlinge reponiert. Bassini. Am 15. Tag mit fester Narbe entlassen.

Nr. 435. 67j. W. Seit Jahren Leistenbruch. Vor 4 Tagen Schmerzen, Stuhl und Windverhaltung. Behandlung mit Einläufen. Eisblase Opium-(! !)Einläufe vom Arzt noch durch weitere 3 Tage verordnet; am 4. Koterbrechen. Erst jetzt in die Klinik geschafft, trotzdem Pat. in einem Nachbarorte Heidelbergs zu Hause ist. Einlieferung mit kopfgrossem (!) hochgradig druckempfindlichem Leistenbruch, Leib meteoristisch. Pat. kollabiert. Operation ohne Narkose. Darm gangränös. Anus praeternaturalis. Exitus nach 24 Std.

Nr. 535. 39j. M. Seit 2 Jahren reponibler Bruch, ist seit gestern eingeklemmt; kein Erbrechen, aber Schmerzen und Irreponibilität. Bei der Oper. findet sich neben hämorrhagisch infarciertem Netz eine freie Leistenhernie. Netz reseciert, Bassini. Heilung.

Nr, 635. 36j. W. Seit heute Morgen Einklemmung eines seit Jahren bestehenden faustgrossen Leistenbruches. Temp. 38,5. Darm kann reponiert werden. Netz reseciert. In den ersten Tagen post operationem glatter Verlauf, dann entwickelt sich, wahrscheinlich vom Netzstumpf ausgehend eine derbe schmerzhafte Resistenz in der r. Inguinalgegend, die erst nach 3 Wochen etwas zurückgeht, bei der Entlassung aber noch nachweisbar ist.

Nr. 802. 1½j. Knabe. Aufnahme wegen eines seit mehreren Stunden eingeklemmten r. eigrossen Scrotalbruches. Auf leichten Druck geht der Bruch zurück, einige Tage später Radikaloperation nach Bassini. Abscess und lange andauerndes Fieber von intermittierendem Charakter, das nicht recht erklärt werden kann. Nach 3 Wochen geheilt entlassen.

Nr. 932. 24j. Auswärts war der Versuch gemacht worden, eine Hernie zu operieren, die Operation aber aus unbekannten Gründen unvollendet geblieben. Pat. suchte Aufnahme, um sich seine Hernie operieren zu lassen. Wegen stark vorgeschrittener Lungentuberkulose von uns abgelehnt und entlassen. Kommt kurze Zeit später wieder zur Aufnahme mit Incarceration seiner Hernie. Darmschlinge reponiert. Bassini. Die Phthise nimmt rapid zu. Exitus an Tuberkulose. 3 Wochen post incarcerationem.

Nr. 982. 65j. Hat einen kindskopfgrossen, seit 3 Tagen eingeklemmten Leistenbruch. Taxis gelingt, Operation abgelehnt.

Nr. 1128. 1¼j. Hernia inguinalis congenita, seit 2 Tagen irreponibel, seit 12 Stunden Erbrechen. Im Bruchsack Ileum und Coecum mit Wurmfortsatz. Dieser wird reseciert, Darm reponiert. Czerny'sche Radikaloperation. Heilung per primam.

Nr. 1151. 45j. M. Erkrankte am Vortag mit Incarcer.-Erscheinungen. Eine Vorwölbung der Inguinalgegend soll bestanden haben. Vom Arzt Atropin gegeben; in den Bruch soll mit der Nadel etwas eingespritzt worden sein, angeblich keine Taxis. Wegen Zunahme der schweren Er-

scheinungen in die Klinik geschickt. Hier deutliche Zeichen von Peritonitis. Bei der Operation ein leerer Bruchsack, nach Erweiterung des Schnürrings kotiges Serum aus der Bauchhöhle entleert. Man sieht fibrinös belegte Darmschlingen, eine davon trägt 2 seichte Schnürfurchen und ein stecknadelkopfgrosses Loch (als ob sie punktiert worden wäre (?), nachherige Taxis (?)) Uebernähung. Tamponade. Tod an Peritonitis.

Nr. 1299. 20j. M. Angeblich durch schweres Heben vor 3 Tagen entstandene Incarceration. Es findet sich hämorrhagisch infarciertes, eingeklemmtes Netz, hämorrhagisches Bruchwasser. Netz reseciert. Bassini. Nach 14 Tagen geheilt entlassen.

Nr. 1843. 17j. M. Seit 1 Tag Einklemmung. Erbrechen. Hühnereigrosser eingeklemmter Leistenbruch. Herniotomie. Darm reponiert. Glatter Verlauf der Bassini'schen Radikaloperation.

Nr. 2032. 43j. W. Hat seit Jugend rechtss. Leistenbruch, vor 1 Woche Einklemmung, die 2 Tage später auswärts operiert wurde. Darm war suspekt, wurde vorgelagert, Anus praeternaturalis angelegt. Zur Schliessung desselben eingeliefert. Nach 1 Woche Darmresektion, Anastomose mit dem Knopf. Vom 3. Tag ab Peritonitis. Exitus am 5. Tag. — Sektion: Perforation an der Hinterseite der Anastomose.

Nr. 2184. 54j. M. L. seit 1 Tag eingeklemmte Leistenhernie. Durch Herniotomie Netz und Darm freigelegt. Netz reseciert, Darm reponiert. Bassini. Heilung.

Nr. 2260. 2j. Knabe. Angeborener, bisher durch Bruchband zurückgehaltener Leistenbruch, seit einigen Stunden eingeklemmt. In Narkose Reposition, sofort Radikaloperation angeschlossen. Heilung glatt.

Nr. 2438. 54j. geisteskranke Frau. Datum der Einklemmung nicht genau bekannt. Incarceration wird gelöst, dann sofort die Radikaloperation angeschlossen. Stuhl nicht zu erzielen. Meteorismus nimmt zu. Wiedereröffnen der Wunde. Einnähen der incarcerierten Schlinge. Eröffnungen derselben als Anus praeter. Kot und Winde gehen ab. Trotzdem keine Besserung. Tod an Darmparalyse (vgl. Fall Nr. 642 S. 145).

II. Cruralhernien.

Nr. 522. 37j. W. 1 Tag eingeklemmter Bruch, kein Erbrechen. Bei der Incision des Bruchringes schlüpft der Darm zurück, hämorrhagisches Netz reseciert. Tamponade. Einige Tage Temp.-Steigerung. Heilung glatt.

Nr. 919. 44j. W. Hat doppelseitige Cruralhernie, die linke geht seit heute Morgen nicht mehr zurück. Darm nach der Herniotomie reponiert. Radikaloperation. Abscess, der eröffnet wird, dann Heilung per secundam.

Nr. 1127. 56j. M. Seit Jahren bestehende doppelte Schenkelbrüche, der l. seit einigen Stunden irreponibel. Keine schwereren Erscheinungen. Herniotomie. Kein Darm, gangränöses Lipom abgetragen. Radikaloper..

Heilung p. pr.

Nr. 1155. 70j. W. Seit 24 Std. eingeklemmte r. Hernie, viel Erbrechen. Netz hämorrhagisch, wird reseciert. Darm sieht schlecht aus. Resektion der gangränösen Schlinge. Murphyanastomose. Verschluss der Bruchpforte. Anfangs noch einige Tage leichte Symptome von Darmobstruktion, auch eine l. Pneumonie. Nach Abgang des Knopfes alle Erscheinungen zurückgegangen. Wunde glatt verheilt.

Nr. 1232. 48j. W. Sehr ängstlich, angeblich seit 1 Tag Hernie eingeklemmt, es bestehen aber keine Incarcerationssymptome, nur ist die Hernie irreponibel und etwas empfindlich. Operation angeraten. Ohne Oper. entlassen.

Nr. 1420. 34j. W. Hat seit 3 Tagen eine an Schmerzhaftigkeit zunehmende Geschwulst der Schenkelbeuge, Stuhl angehalten. Bei der Operation nekrotisches Netzstück abgebunden. Radikaloper. Heilung nach kl. Nahtabscess.

Nr. 1422. 44j. W. Seit 6 Tagen nach Trauma entzündete omentale Cruralhernie. Bruchwasser hämorrhagisch, scharf abgeschnittener Netzzipfel wird abgebunden. Radikaloper. Glatte Heilung.

Nr. 1610. 61j. M. Hat 3tägigen eingeklemmten Cruralbruch. Stuhl und Winde angehalten, mehrmals Erbrechen. Hämorrhagisches Netz wird reseciert, 30 cm gangränöser Dünndarm reseciert. Murphyknopf-Anastomose. Tamponade. Knopf ab am 11. Tage, glatte Heilung.

Nr. 1674. 59j. W. Seit 6 Tagen Schmerzen, seit 3 Tagen Erbrechen. Herniotomie. Darm sieht gut aus und wird reponiert. Radikaloperation. Heilung ungestört.

Nr. 1794. 59j. W. Erst seit 2 Stunden Incarceration einer rechtss. Cruralhernie. Darm kann reponiert werden. Radikaloperation und glatte prima intentio.

Nr. 1837. 45j. W. Hernie ist seit 2 Tagen eingeklemmt. Viel Erbrechen, völlige Retentio alvi et flatuum. Puls schlecht. Leib schmerzhaft. Bei der Herniotomie wird eine gangränöse Darmschlinge gefunden, die reseciert wird (30 cm). Knopfanastomose. Am 14. Tag Knopfabgang. Heilung.

Nr. 1865. 79j. W. Hat 2 Tage lang incarcerierte Hernie mit Incarcerationserscheinungen. Darm kann noch reponiert werden. Netz reseciert. Radikaloper. Heilung.

Nr. 1909. 28j. M. Aufnahme wegen Tonsillarabscess. Incision desselben. In der Klinik klemmt sich die lange bestehende Cruralhernie ein, sehr rasch schwere Incarcerationssymptome, sofortige Operation. Schlinge reponiert. Heilung auch der radikal operierten Hernie anstandslos.

Nr. 1967. 69j. M. Seit 6 Tagen eingeklemmter r. Schenkelbruch, seit 3 Tagen in ärztlicher Behandlung (!) eingeliefert mit gutapfelgrosser Cruralhernie, periherniöser Phlegmone. Operation in Schleich'scher Lokalanästhesie. Im Bruchsack das gangränöse und schon perforierte

Coecum. Resektion. Anastomose. End zu Seit mit dem Knopf. Verlauf: Anfangs gut, am 5. Tag Kotfistel, die sich rasch vergrössert, Knopf wird ausgestossen. Der Anus praeternaturalis funktioniert gut. Pat. erholt sich so, dass 11 Tage post I. operationem eine neue Resektion gemacht wird, Ileum und Colon durch Naht verschlossen, dann seitlich mit Knopf anastomosiert. Nach 8 Tagen neue Kotfistel. Kotabscess. Inanition. Exitus 4 Wochen nach der Aufnahme. Bauchhöhle durch Adhäsionen vom Abscess abgeschlossen, zeigte bei der Autopsie keine Peritonitis.

Nr. 2155. 51j. M. Seit gestern eingeklemmter linkss. Cruralbruch, Keine schweren Symptome. Herniotomie. Darm reponiert, am 16. Tag geheilt entlassen.

Nr. 2212. 58j. W. Bruch 2 Tage lang incarceriert. Mehrmals Erbrechen. Darm kann noch reponiert werden, Bruchsack und Peritoneum mit kleinen, wahrscheinlich Tuberkelknötchen besetzt. Heilung.

Nr. 2226. 34j. W. Seit 4 Jahren Bruch, trug stets ein Bruchband, vor 4 Tagen klemmte sich der Bruch ein, Pat. reponierte sich den Bruch selbst, seither andauernd Schmerzen, Leib treibt sich auf. Erbrechen. Rechts ober dem Poupart'schen Band faustgrosse Resistenz. R. Cruralpforte leer. Diagnose. Reposition en bloc. Herniolaparotomie bestätigt die Diagnose. Gangränöser Darm wird reseciert. Knopfanastomose. Peritonitis. Kotfistel. Der Knopf kommt aus der Wunde heraus. Die Kotfistel wird in 2. Operation operativ geschlossen. Heilung nach 6 Wochen.

Nr. 2341. 33j. W. Seit 9 St. incarcerierte, auch früher schon irreponible, faustgrosse Cruralhernie. Reposition des Darmes. Netzresektion. 2 verschiedene Schnürringe. Im Bruchsack kleine Darmschlinge und sehr grosses angewachsenes Netzkonvolut. Verlauf ganz glatt.

Nr. 2427. 64j. W. Seit 12 Std. incarcerierte Cruralhernie. Puls gut. Resektion von 38 cm. Dünndarm, Murphy knopfanastomose. Netzresektion. Offene Behandlung. Am 16. Tag Knopf ab. Glatte, fieberlose Heilung.

Nr. 2489. 49j. W. Angeblich seit heute früh aufgetretener r. Schenkelbruch, irreponibel, schmerzhaft, sonst keine Incarcerationserscheinungen. Entzündeter Bruchsack. Radikaloperation.

Nr. 2545. 50j.W. Vor 3 Tagen während des Stuhlganges Schmerzen in der schon jahrelang bestehenden Hernie. Keine schwereren Symptome. Taxis gelingt nicht. Im Bruchsack Bruchwasser. Netz incarceriert, deutliche Schnürfurche, hämorrhagisch infarciert. Resektion desselben. Radikaloperation, geringe Lungenerscheinungen, Heilung dann glatt.

III. Epigastrische und Nabelhernien.

Nr. 243. 24j. M. Seit mehreren Jahren r. Leisten- und Schenkelhernie, sowie Nabelhernie, letztere schon öfters schmerzhaft gewesen, seit

einigen Tagen Obstipation und Meteorismus. Hernie ist nicht reponibel. Abführmittel, da Pat. von Operation nichts wissen will, und auch keine bedrohlichen Symptome bestehen. Ungeheilt mit Beschwerden entlassen.

Nr. 425. 28j. M. Vor 14 Tagen soll nach einem Hufschlag eine epigastrische Hernie plötzlich entstanden sein, die auf Druck sehr empfindlich ist, Stuhl angehalten. Reposition der Hernie gelingt, und da Pat. keine Operation wünscht, wird er unoperiert entlassen.

Nr. 547. 44j. M. Seit 2 Tagen eingeklemmte Nabelhernie, sehr empfindlich. Freilegung des Bruches. Pforte Thalergrösse. Handgrosses Netzstück wird reseciert. Radikaloperation. Naht in 3 Etagen. Heilung glatt.

Nr. 2161. 66j. M. Seit 3—4 Tagen plötzlich entstandene Geschwulst oberhalb des Nabels. Erbrechen. Schmerzen. Schleich'sche Anästhesie. Excision eines gangränösen properitonealen Lipoms. Radikaloperation. Nach Ausstossung einiger Seidenligaturen Heilung.

G. Erkrankungen der Milz und des Pankreas.

(4 M., 1 †.)

I. Milz (3 M.).

2 Patienten (Nr. 1318 und 1611) mit grossen leukämischen Milztumoren wurden aufgenommen und nach gestellter Diagnose auf die medicinische Klinik verlegt, ein dritter Patient, 11jähr. Knabe (Nr. 1393), bei dem ein, angeblich in Anschluss an Nabeleiterung entstandener, grosser Milztumor bestand, dessen Aetiologie nicht sicher festgestellt werden konnte, wurde ebenfalls ohne Operation wieder entlassen.

II. Pankreas (1 M., †).

Nekrose des Pankreaskopfes.

Nr. 2022. Paul H., 35 J. Von 1/2 Jahr Pneumonie von 3 Wochen Dauer. Später Schmerzen der rechten Nierengegend, ausstrahlend in das Epigastrium und gegen die Blase. Magenbeschwerden. Seit 10 Tagen Erbrechen, völlige Stuhlverhaltung, Meteorismus. Leichte Benommenheit, Gesicht cyanotisch, enorme Auftreibung des Leibes, buckelförmige Vorwölbung des Epigastriums, Dämpfung rechts unterhalb des Nabels. Durch Laparotomie Entleerung stinkenden, schwärzlichen Exsudates aus einer fast die ganze rechte Bruchseite einnehmenden allseitig buchtig ausgedehnten Höhle, in deren Tiefe das nekrotische Coecum und nekrotische Netzteile liegen. Drainage. Behandlung mit Ausspülungen. Entleerung jauchigen Sekretes und nekrotischer Gewebsfetzen. Schliesslich Ausbildung zweier Kotfisteln. Exitus in der 7. Woche post oper. Sektion ergiebt totale Nekrose des Kopfes und partielle des Schwanzes des Pankreas, multiple Fettnekrosen, retroperitoneale Abscesshöhle, vom Zwerchfell bis ins kleine Becken reichend.

H. Erkrankungen der Leber.

(10 Fälle: 5 M., 5 W.)

Leberabscess mit subphrenischem Abscess (1 M.).

Nr. 399. M., G. J. Vor ca. 3 Wochen Erkrankung mit leichtem Fieber, Erbrechen und Schmerzen in der r. oberen Bauchgegend, in letzter Zeit höheres Fieber und Abmagerung. Abdomen aufgetrieben, Leberdämpfung verbreitet, unter dem Proc. xiphoides handtellergrosse flache Prominenz. Durch Incision Eröffnung eines, nach unten gegen das Peritoneum abgeschlossenen, nussgrossen Abscesses. Drainage. Zunächst prompter Fieberabfall, von der zweiten Woche ab Wiederkehr hoher Abendtemperaturen und des Allgemeinzustandes, wie er vor der Operation war. Nach c. 8 Wochen breite Eröffnung des Abscesses, durch einen kleinen Fistelgang vordringend zu einem zweiten kleinen Abscess in der vorderen Axillarlinie. Nunmehr hier Resektion einer Rippe und Eröffnung grossen, mit kotig riechendem Eiter gefüllten subphrenischen Abscesses. Heilung und gute Rekonvalescenz.

Cirrhose (2 M., 1 W.).

In einem Falle (468 M. 53 J.) wurde die vorgeschlagene Probeincision verweigert, in den beiden anderen Fällen (319. M., 45 J. und 2333. W., 26 J.) wurde laparotomiert und nach Entleerung des Ascites beim Schluss der Bauchwunde das Netz am Peritoneum parietale fixiert. Kein Erfolg.

Tumoren (6 Fälle; 2 M., 4 W.).

a) Cavernom (1 W.).

Nr. 1090. W., 60 J. Resektion des das Cavernom enthaltenden ausgezogenen Leberlappens und Pylorektomie (cf. C. Magen).

b) Sarkome (1 M., 1 W.),

In beiden Fällen wurden grosse diffus ausgedehnte, inoperable Tumoren durch Probelaparotomie festgestellt. (Nr. 514. W., 37 J. und 1783. M. 30 J.).

c) Carcinome (1 M., 2 W.).

In einem Fall (1943. W., 52 J.) konnte bei der Multiplicität verschieden grosser harter Knoten an der Oberfläche und am unteren Rand der Leber die Diagnose auf carcinomatöse Erkrankung sicher gestellt werden, und es wurde von jedem operativen Eingriff abgesehen, in den beiden anderen Fällen (218. M., 43 J. und 257. W., 49 J.) wurde mit der Wahrscheinlichkeitsdiagnose auf Cholelithiasis bezw. Pyloruscarcinom die Laparotomie gemacht und nach Feststellung ausgedehnter krebsiger Tumorbildung in der Leber die Bauchwunde wieder geschlossen.

J. Erkrankungen der Gallenwege.

(Bearbeitet von Dr. Kaposi.)

(86 Fälle: 14 M., 72 W., 7 †.)

Von den im Berichtsjahre zur Behandlung gekommenen 86 Fällen kamen 76 zur Operation. Es starben 7 Fälle in der Klinik, eine Frau (s. Carcinome) einige Tage nach der Entlassung zu Hause; einer der gestorbenen war nicht operiert worden (s. unoperiert). Auf die 76 Operierten entfallen folgende Einzeloperationen:

Cholecystostomieen 44; davon Cholecystostomieen allein 37, Cholecystostomieen mit Choledochus-(Hepaticus-)Drainage 7, darunter 2 transduodenal.

Cholecystektomieen 22; davon Cholecystektomieen allein 10, Cholecystektomieen mit Choledochus-(Hepaticus-)Drainage 9.

Choledochotomieen 3.

Cholecystenterostomie 1.

Choledocho-Enterostomie 1.

Choledocho-Enterostomie und Gastro-Enterostomie 1.

Cholecystolysis 1.

Probelaparotomieen: bei Carcinom 2, bei Perforationsperitonitis 1.

Leberresektion bei Carcinom 2.

a) unoperierte Fälle (10 Fälle; 4 M., 6 W., 1 †).

3 wurden wegen weit vorgeschrittenen Carcinoms, 1 wegen starker Bronchitis, 1 wegen Gravidität unoperiert entlassen. 1 lehnte die vorgeschlagene Operation ab. 1mal gingen die auf Gallensteineinklemmung zu beziehenden Ileussymptome auf Einläufe zurück, 2mal wurden die Beschwerden symptomatisch behandelt, 1 Patientin, die schon 1902 operiert war, wurde entlassen, da zweifellos Hysterie bestand (s. Nr. 420).

Die Fälle sind:

Nr. 420. 48j. W. (cf. Nr. 413/1134 vom J. 1902). Damals Cholecystektomie; angeblich dauernd Beschwerden, nie arbeitsfähig, in letzter Zeit sehr heftige Schmerzen in der Oberbauchgegend. Sehr guter Ernährungszustand, Schmerzen bei Palpation in der Oberbauchgegend, die bei Ablenkung völlig fehlen; allgemeine hysterische Stigmata. Laxantien, Priessnitz, Magenspülungen.

Nr. 433. 52j. M. Seit $^1/_2$ Jahr anfallsweise Gallenkoliken; in der

Gallenblase deutliche Resistenz. Nach 2tägiger Untersuchung lehnt Pat. die vorgeschlagene Operation ab.

Nr. 478. 17j. W. Vor 4 Wochen Schmerzanfall mit Fieber, Gallenblase vergrössert, schmerzhaft. Gravidität im 5. Monat. Diät, Ruhe.

Nr. 745. 52j. M. Vor 6 Wochen erkrankt, seither viel Schmerzen, Erbrechen, Aufstossen, seit 3 Wochen Icterus. Leber knotig. Erbrechen hält auch in der Klinik an, rasch zunehmende Kachexie, Exitus 4 Tage nach der Aufnahme. Sektion: Carcinom der Gallenwege mit Uebergreifen auf Leber und Pylorus.

Nr. 994 (vergl. Nr. 1223 vom J. 1898). 52j. W. Damals Cholecystostomie, aber keine Steine gefunden; jetzt unbestimmte Leibschmerzen (Adhäsionsbeschwerden?) Enteroptose. Massage. Binde.

Nr. 1256. 30j. W. Seit Frühgeburt vor 3 Monaten mehrmals sich wiederholende als Gallenkoliken gedeutete Schmerzanfälle. Zunächst abwarten, will später kommen.

Nr. 1695. 64j. M. Eingeliefert mit der Diagnose Ileus; seit 5 Tagen kein Stuhl, kein Erbrechen. Icterus. Leib aufgetrieben. Schmerzen und Resistenz in der Gallenblasengegend. Auf Einläufe reichlich Stuhlgang. Nach 3 Tagen Abgang von 3 Gallensteinen. Icterus schwindet, Schmerzen ebenfalls; beschwerdefrei nach einer Woche entlassen.

Nr. 2012. 46j. M. Vor 5 Jahren zahlreiche, seit dem Frühjahr öfters sich wiederholende Attacken. Sehr starkes Emphysem und Bronchitis, deshalb Operation abgelehnt.

Nr. 2147. 66j. W. Hochgradig cachektische Frau mit inoperablem Gallenblasencarcinom und palpablen Lebermetastasen. Entlassen.

Nr. 2254. 27j. W. Hat lange Zeit Schmerzen, die anfallsweise exacerbieren, Icterus. Tumor in der Gallenblasengegend. Lehnt jede Operation ab.

b) Cholecystostomieen (44 Fälle: 5 M., 39 W., 1 †).

Einfache Eröffnungen der Gallenblase und Drainage derselben nach Extraktion der Steine wurde 37mal gemacht; die tiefen Gallenwege gleichzeitig eröffnet und drainiert, wurde 7mal, darunter 2mal der Choledochus transduodenal incidiert; beide verliefen günstig. Mit Ausnahme eines Falles (Nr. 1735), wo gleichzeitig auch Wurmfortsatzperforation bestand, und der an Pneumonie zu Grunde ging, kamen alle Fälle dieser Gruppe zur Heilung.

Nr. 242. 29j. M. Seit circa $^5/_4$ Jahr alle 4 Wochen wiederkehrende Gallensteinkoliken ohne Icterus. Schmerzhafte Resistenz der Gallenblasengegend. Operation: Gallenblase unter lockeren Netzadhäsionen verdeckt, hühnereigross, Stein in der Gallenblase und eingekeilter Cystikus-Stein. Tiefe Wege frei. Gallenblase suspendiert. Ohne Fistel entlassen.

Nr. 298. 37j. W. Vor $^1/_2$ Jahr Nephropexie (vgl. Nr. 1189 v. J.

1902), seit 1/4 Jahr anfallsweise Schmerzen mit leichtem Icterus. Niere etwas beweglich. Gallenblasengegend schmerzhaft. Gallenblase frei von Adhäsionen. Keine Steine, Gallenblase drainiert. Nach 14 Tagen Fistel geschlossen.

Nr. 393. 35j. W. In Behandlung der medicinischen Klinik wegen Gonorrhoe, in der Klinik Gallenkolik. Gallenblase gross, gut fühlbar, schmerzhaft. Operation: Gallenblase aus Adhäsionen gelöst, enthält 250 ccm Hydrops, Cystikus-Stein eingekeilt. Tiefe Wege frei. Rechte Adnexe wegen Hämatosalpinx entfernt; einige Tage Fieber, Stichkanal-Eiterung. Entlassen mit wenig secernierender Fistel.

Nr. 407. 30j. W. Hat 7 Jahre oft sich wiederholende Attacken, mehrmals kleine Steine abgegangen. Niemals Icterus. Gallenblasengegend empfindlich. Operation: Gallenblase frei, Kinderlöffel voll Steine, im Cystikus 2 Steine eingekeilt. Suspension. Heilung nach 4 Wochen.

Nr. 438. 37j. W. 1892 Nephrektomie, angeblich wegen Blutung. Im Anschluss an Partus vor 5 Monaten schwere Gallenkolik, seither mehrmals wiederholt. Gallenblase als faustgrosser Tumor unter der Leber palpabel. Hydrops wird punktiert, dann 2 Steine, einer im Cystikus eingekeilt, extrahiert. Gallenblase verkleinert, Rest in der Bauchwand fixiert. Mit kleiner Fistel entlassen.

Nr. 440. 60j. W. Seit 4—5 Wochen Schmerzen mit Gelbsucht. Gallenblase gut fühlbar, enthält 20 Steine, der Cystikus-Stein lässt sich in die Gallenblase hineindrücken. Suspension der Gallenblase. Akute Parotitis geht auf Umschläge zurück. Ohne Fistel entlassen.

Nr. 445. 46j. W. Seit 10 Jahren Anfälle, vor 14 Tagen der letzte. Leichter Icterus; Gallenblase nicht fühlbar, aber starke Schmerzen. Extraktion von 4 Steinen aus der Gallenblase und von 4 aus dem Choledochus durch Incision, Drainage des Choledochus und der Gallenblase. Nach 4 Wochen ohne Fistel entlassen.

Nr. 490. 25j. W. Seit 4 Jahren in grösseren Pausen sich wiederholende Schmerzen in der Lebergegend, nie Icterus, aber leichter Schüttelfrost. Cholecystostomie: Inhalt 50 ccm eitriger Galle, 3 kirschkerngrosse Gallensteine (1 im Cystikus). Mit kleiner granulierender Wunde entlassen.

Nr. 563. 32j. W. In den letzten 3/4 Jahren 4 schwere Gallenkoliken, ohne Icterus. Kleine, harte, druckempfindliche Gallenblase. Extraktion von 2 Esslöffel voll linsen- bis vogelkirschkerngrossen Steinen. Cholecystostomie. Glatter Verlauf. Ohne Fistel entlassen.

Nr. 700. 44j. M. Nach Typhus vor 11 Jahren erste Gallenkolik. Kissinger Kur mit Erfolg. 1903 vor 4 Wochen neuer Anfall. Ohne Icterus. Gallenblase nicht palpabel. Bei der Operation keine Steine. Gallenblase drainiert. Thrombophlebitis des Beines verzögert die Heilung. Mit kleiner granulierender Wunde entlassen.

Nr. 739. 38j. W. Vor 1 Jahr 2 Anfälle von 24stündiger Dauer, Er-

brechen, Acholie, kurz dauernder Icterus, vor 3 Wochen Recidiv. Subikterisch. Gallenblase ist nicht zu fühlen. Operation: Gallenblase durch Adhäsionen fixiert, 4—5 bohnengrosse, mehrere kleinere Steine extrahiert, einer aus dem Cysticus, in den tiefen Wegen nichts zu tasten, daher Cholecystostomie. Starke Gallenretention mit acholischen Stühlen, die nach 4 Wochen in gleicher Stärke anhält, daher II. Operation. Schnitt in der alten Narbe. Freilegung der tiefen Wege; im duodenalen Abschnitt des Choledochus ein Stein fühlbar, transduodenale Extraktion des Steines, zweireihige Naht. Am Operationstag stärkere Blutung aus den Netzadhäsionen, die einige Ligaturen erfordert. Weiterer Verlauf ganz glatt, Stühle sofort cholisch. Heilung.

Nr. 742. 29j. W. 3 Anfälle mit kurz dauerndem Icterus seit 1 Jahr, letzter in der Klinik beobachtet. Gallenblase palpabel. Steine extrahiert. Gallenblase suspendiert. Heilung ideal.

Nr. 836. 33j. W. Innerhalb 4 Jahre 5 Gallenkoliken, jedesmal leichter Icterus, letzte Attacke vor 5 Tagen. Icterus. Leber vergrössert, schmerzhaft. Operation: 3 Steine in der Gallenblase, 1 im Cystikus, mehrere Steine aus dem Choledochus durch Schnitt entleert. Drainage der Gallenblase und des Choledochus. Heilung glatt.

Nr. 868. 45j. W. Hat schon 2 Jahre lang eine grosse Reihe von Gallenkoliken ohne Icterus und ohne Acholie gehabt. Gallenblase sehr gross, verschieblich, leicht zu palpieren. Grosser Hydrops. Steine im Cystikus. Cholecystostomie. Nach 24 Tagen geheilt entlassen. Kein Gallenfluss.

Nr. 920. 32j. W. Seit 8 Wochen fast ununterbrochen Schmerzen ohne Gelbsucht, dabei fühlt sie selbst die orangengrosse, auf Druck sehr schmerzhafte Gallenblase. 20 kirschkerngrosse Steine neben dem Hydrops. Suspension. Heilung glatt. Keine Galle gelaufen.

Nr. 975. 28j. W. Vor 5 Jahren Resectio processus vermif. bei akuter Appendicitis, seit Herbst 1901 mehrere Gallensteinkoliken. Gallenblasengegend druckschmerzhaft, Gallenblase nicht zu fühlen. Kein Icterus. Gallenblase frei von Adhäsionen, enthält 15 Steine. Cholecystostomie. Ohne Fistel entlassen.

Nr. 990. 31j. W. Seit 5 Jahren, nach einer Gravidität das erstemal, eine Reihe heftiger Gallensteinkoliken mit Icterus. Erbrechen. Gallenblase gross. Steine entfernt. Blase suspendiert. Geheilt entlassen.

Nr. 1079. 54j. W. Seit 1902 eine grosse Zahl heftiger Gallenkoliken ohne Icterus. Kräftige Frau, schmerzhafte Resistenz der Gallenblasengegend. Netzadhäsionen. Viel Steine. Ein grosser Cysticusstein. Einnähung der Gallenblase. Interkurrierende Dermatitis, sonst Heilung ungestört.

Nr. 1180. 43j. W. Seit 20 Jahren Schmerzanfälle im Leib mit Erbrechen, ohne Icterus. Im Dezember 1902 schwerer Anfall mit Schüttelfrost, Icterus, der z. T. bestehen bleibt. Viel Morphium wegen der

heftigen Schmerzen. Stark icterische Patientin, in der Gallenblasegegend undeutliche Resistenz. Acholie. Operation. Cholecystostomie, transduodenale Choledochusincision. Heilung.

Nr. 1207. 38j. W. Schon 11 Jahre zahlreiche Gallenkoliken mit kurz dauerndem Icterus, letzter Anfall seit 3 Wochen, seither icterisch. Gallenblase nicht deutlich tastbar. Steine finden sich nur in der Gallenblase. Kleiner Bauchdeckenabscess, sonst glatte Heilung.

Nr. 1262. 65j. M. Seit dem Jahre 1889 alljährlich einige schwere Gallenkoliken, jedesmal mit Icterus, letzter Anfall vor 4 Wochen sehr heftig. Sehr rüstiger Herr. Leber vergrössert. Gallenblase deutlich palpabel. Gallenblase gross, fixiert, viele kleine Steine. Cholecystostomie, mit Gallenfistel entlassen.

Nr. 1264. 40j. W. Seit 12 Monaten viele Schmerzen, nie Icterus. Hühnereigrosse derbe Resistenz der Gallenblase, diese gefüllt mit Steinen, frei von Adhäsionen. Suspension, ungestörte Heilung.

Nr. 1281. 45j. W. 20 Jahre lang an Magenbeschwerden krank, nie Icterus, seit 1/4 Jahr konstante Schmerzen, grosser empfindlicher Gallenblasentumor. Starke Netzadhäsionen, nahezu 100 Steine. Cysticusstein extrahiert. Gallenblase drainiert. Während der Rekonvalescenz 2 kleine Steine aus der Wunde entleert. Mit Fistel entlassen.

Nr. 1287. 57j. W. 3 Anfälle in 2 Jahren ohne Gelbsucht. Stark schmerzhafte Gallenblasengegend. Gallenblase im Netz eingebacken, enthält 20 Steine, im Choledochus noch 1 Stein durch eigenen Schnitt entleert. Hepaticus und Gallenblase drainiert. Ohne Fistel entlassen.

Nr. 1463. 32j. W. Vor 1/2 Jahre Gallenkoliken, seit 4 Wochen Icterus. Erbrechen von Galle. Aufnahme mit starkem Icterus. Gravida im 5. Monat. Gallenblase gross, in Netz eingebacken. Mehrere nussgrosse Steine aus der Blase entfernt, 1 zwetschgengrosser aus dem Choledochus. Cholecystostomie. Hepaticusdrainage. Icterus schwindet. Gravidität nicht unterbrochen. Mit kleiner Gallenfistel entlassen.

Nr. 1521/1586. 36j. M. Seit 3 Jahren mehrere Gallensteinkoliken, jedes Jahr 6—8 Anfälle ohne Icterus; schmerzhafte Resistenz in der Gallenblasengegend. Gallenblase aus den Adhäsionen ausgelöst, in derselben keine Steine, Drainage, am 22. Tag ohne Fistel in guter Rekonvalescenz entlassen.

Nr. 1577. 36j. W. Schon während der früheren Schwangerschaften jedesmal schwere Gallenkoliken mit Erbrechen 1902, 1 mal Icterus, seit 8 Tagen andauernd Schmerzen. Gallenblase als längliche Resistenz zu fühlen. Gallenblase hydropisch. Steine entfernt. Cholecystostomie. Glatte Heilung.

Nr. 36j. W. Seit 2 Jahren Anfälle, 1 mal Icterus, Gallenblase als derber, grosser schmerzhafter Tumor zu tasten. Sie ist in starke Schwarten eingebettet, enthält Eiter, aber keinen Stein, in den tiefen Wegen

keine Steine fühlbar. Drainage der suspendierten Gallenblase. Ohne Fistel entlassen.

Nr. 1086. 21j. W. Im Anschluss an die letzte Geburt 1903 starke Schmerzanfälle in der Lebergegend. Kein Icterus. Faustgrosser, sehr empfindlicher Tumor der Gallenblase. Incision. Steinextraktion, Drainage der Eiter enthaltenden Gallenblase. Heilung nach mehrtägigem, durch Herzschwäche bedrohlichen Zustande.

Nr. 1707. 29j. W. Im 3. Wochenbett plötzlich Gallenkolik, seither 3 ähnliche Anfälle, letzter vor 14 Tagen mit Fieber und Icterus. Leber vergrössert, Gallenblase enthält einige kleine Steine, ebenso der Choledochus, teils drainiert. Verlauf durch Pneumonie gestört. Mit Gallenfistel am 24. Tag entlassen.

Nr. 1743. 29j. W. Während der Gravidität Schmerzanfall, der sich einige Tage post partum wiederholt. Hohes Fieber. Empyem der Gallenblase. Viel Eiter punktiert, dann grosser Cysticusstein extrahiert. Gallenblase in der Wand suspendiert. Mit Fistel entlassen.

Nr. 1753. 54j. W. Vor 14 Tagen mit Brust- und Rückenschmerzen erkrankt. Häufig Erbrechen, kein Icterus. Stuhl angehalten. Abdomen aufgetrieben, Wurmfortsatz scheinbar empfindlich. Wegen Diagnose Appendicitis wird der Appendix reseciert (ist chronisch obliterierend). Gallenblase aus Schwarten ausgegraben, zeigt eine Perforation an der Spitze. Percholecystitischer Abscess. Stein wird extrahiert. Sehr bald Bronchitis, dann Pneumonie, Exitus.

Nr. 1801. 36j. W. Seit 5 Jahren Gallensteinleidend, 2—3 Koliken alljährlich, wiederholt Erbrechen, Fieber. Aufnahme im Anfall mit hohem Fieber. Bronchitis. Gallenblase als derbe, schmerzhafte Resistenz fühlbar. Starke schwartige Adhäsionen, viele Steine aus der Gallenblase extrahiert. Cholecystostomie. Mit kleiner Fistel entlassen.

Nr. 1802. 52j. W. Viele Jahre obstipiert. Vor 4 Tagen heftige Gallenkolik. Aufnahme mit Fieber. Schmerzen unter dem Nabel, Differentialdiagnose mit Appendicitis acuta sehr erschwert. Laparotomie. Appendix exstirpiert, dann, da W. F. wenig krank sich erweist, Gallenblase incidiert, aus Schwarten ausgegraben. Enthält über 20 Steine. Drainage der Gallenblase. Entlassen mit Fistel.

Nr. 1850. 23j. W. Stets während der Periode Schmerzen, Icterus. Derbe Resistenz der r. Rippenbogengegend. Gallenblase aus Netzadhäsionen ausgelöst. Cysticusstein herausgeholt. Gallenblase suspendiert und drainiert. Vorübergehend hohe Temperaturen; geheilt entlassen.

Nr. 1983. 56j. W. Schon oft „Magenschmerzen", seit 4 Wochen Icterus, Acholie, Leber etwas schmerzhaft. Bei der Operation Gallenblase aus Schwarten ausgegraben, in einem Divertikel derselben, das eine Verbindung mit dem Duodenum aufweist, 1 in Perforation begriffener Stein. Drainage des Cysticus nach Naht des Darmes. Mit kleiner Gallenfistel entlassen.

Nr. 2056. 27j. W. Seit 4 Jahren Gallensteinbeschwerden ohne Icterus. Leber tiefstehend. Gallenblase sehr vergrössert, gut zu tasten. Hydrops. Die Steine werden extrahiert, die Gallenblase suspendiert. Heilung glatt.

Nr. 2079. 63j. W. Früher nie Icterus, in der Nacht vom 26./27. IX. heftige Kolik aber ohne Icterus. Faustgrosse, sehr schmerzhafte Gallenblase. Empyem derselben. Circa 30 Steine. In typischer Weise wird die Gallenblase suspendiert. Verlauf ungestört. Noch mit kleiner Gallenfistel entlassen.

Nr. 2199. 54j. W. Schon seit vielen Jahren sehr heftige Gallenkoliken, letzter Anfall eben abgeklungen. Schwächliche Frau, grosser, schmerzhafter Gallenblasentumor. Empyem der Gallenblase. Steine extrahiert, Suspension. Heilung anfangs durch Herzschwäche, dann durch Bronchitis und Abscesse gestört. Während der Rekonvalescenz noch 3 Steine aus der Fistel entleert. Mit Fistel entlassen.

Nr. 2200. 26j. W. Seit 6 Wochen heftige, andauernde, von Erbrechen begleitete Schmerzen in der Gallenblasengegend oft Morphiumeinspritzung. Leber tiefstehend. Grosser Hydrops der nicht verwachsenen Gallenblase. Stein und Gallenblasenausguss entleert. Ungestörte Heilung. Entlassen mit Fistel.

Nr. 2232. 38j. W. Viele Koliken während der letzten Jahre, seit 14 Tagen Schmerzen und Icterus. Kein deutlicher Tumor in der Gallenblasengegend zu tasten. Adhäsionen der Gallenblase. Zahlreiche Steine entleert. Suspension. Keine Galle. Am 13. Tag mit fester Wunde entlassen.

Nr. 2416. 38j. W. Seit 16 Jahren wiederholte Schmerzanfälle ohne Icterus. Sehr ausgeprägter Schnürlappen der Leber, Gallenblase enthält mehrere Steine, die extrahiert werden, Cholecystostomie. Rekonvalescenz durch Lungenerscheinungen gestört. Nach 6 Wochen geheilt entlassen.

Nr. 2506. 47j. W. Schon 3mal schwere Gallenkoliken, ohne Icterus. Gallenblase nicht palpabel aber druckempfindlich. Starke Adhäsionen. 3 grosse Steine extrahiert. Gallenblase drainiert. Glatter Verlauf.

Nr. 2523. 47j. W. Seit vielen Jahren Gallenkoliken ohne Icterus; seit 4 Jahren fast ständig Beschwerden. Gallenblase deutlich palpabel. Hydrops. Dattelgrosser Cysticusstein. Cholecystostomie. Heilung ohne jede Störung.

c) Cholecystektomieen (22 Fälle; 3 M., 19 W., 2 †).

Von den 22 Exstirpationen der Gallenblase wurden 9 ohne Drainage der tieferen Wege behandelt, da sich diese frei von Steinen fanden. Stets handelte es sich um einen verschliessenden Cysticusstein, der zu enormer Ausdehnung der meist mit Hydrops gefüllten Gallenblase

geführt hatte; einer dieser Cholecystektomiefälle starb an Pneumonie. Die übrigen Patienten hatten alle Steine in den tieferen Gallenwegen; Choledochus resp. Hepaticus wurden daher nach Entfernung der Gallenblase drainiert. Auch unter diesen Fällen kam 1 Exitus vor. Einmal Gastroenterostomie gleichzeitig mit Gallenblasenexstirpation.

Nr. 182. 51j. M. Mutter an Cholelithiasis gestorben, 1892 erster Anfall. 1/2 Jahr später zweiter, seither bis 1896 mehrere Attacken mit leichtem Icterus. 1896 Karlsbaderkur, dann 4 Jahre Ruhe, seitdem wiederholte Anfälle, letzter vor 4 Wochen. Gutgenährter subicterischer Mann. Leber vergrössert, schmerzhafte Resistenz der Gallenblasengegend. Stuhl braun. Operation: Gallenblase geschrumpft, mit Steinen gefüllt, kleine Perforationstelle nach der Leber zu. Choledochus und Hepaticus ebenfalls viele Steine enthaltend, Drainage derselben nach Extraktion der Steine. Gallenblase exstirpiert. Tamponade. Nach 4 Wochen geheilt entlassen.

Nr. 280. 55j. W. Vor 10 Jahren erster Anfall, heftige Schmerzen ohne Icterus. 1902 Wiederholung, vor Weihnachten zum 3. Mal. In der der r. Bauchseite birngrosser beweglicher Tumor, druckempfindlich. Operation: starke Verwachsungen. Gallenblase sehr tief, wallnussgross, enthält einen Abscess. Duodenalabschürfungen übernäht. Keine Steine. Gallenblase exstirpiert, Tamponade. Am 18. Tag mit Binde geheilt entlassen.

Nr. 303. 45j. W. Vor 2 Jahren 7 Wochen lang Schmerzanfall, seither Stuhlbeschwerden und stets Schmerzen, nicht icterisch. Abdomen aufgetrieben, Magen plätschert. Ganseigrosse Geschwulst der Gallenblasengegend, freibeweglich, leichtes Fieber, Erbrechen. Operation. Tumor ist die r. Niere, Gallenblase stark verwachsen, besonders mit dem Colon, wird ausgelöst. Cysticusstein durch direkte Incision entleert, ebenso Choledochusstein, Drainage des Choledochus. Tampon. Verlauf ungestört.

Nr. 316. 37j. W. Seit ca. 1 Jahr dauernd Beschwerden, häufig Erbrechen, Stuhlverhaltung, Fieber. Abdomen vorgewölbt und gespannt, sehr druckempfindlich, besonders die Leber- und Gallenblasengegend. Nach einigen Tagen konservativer Behandlung mit Einläufen, Umschlägen, Operation. Gallenblase ganseigross enthält 80 ccm Eiter, mehrere Steine. Adhäsionen mit dem Duodenum übernäht. Cysticus abgebunden. Gallenblase exstirpiert. Tamponade. Am 21. Tag mit fester Naht entlassen.

Nr. 422. 62j. M. Früher mehrfach Pneumonie, zuletzt vor 2 Monaten. Vor 6 Tagen heftige Gallenkolik. Stuhlverstopfung. Leidender Gesichtsausdruck, belegte Zunge, Foetor ex ore. Leib aufgetrieben. Auf Einläufe Besserung, dann Tumor der Gallenblasengegend gut fühlbar. Operation: Gallenblase unter Adhäsionen vergraben. Incision entleert

schwärzlichen, jauchig übelriechenden Inhalt. Mucosa nekrotisch, mehrere Steine entleert. Nekrotische Gallenblase entfernt. Tamponade. Mehrere Tage peritonitische Symptome. Nach 14 Tagen Besserung, nach 3 Wochen Beginn einer Pneumonie, stärkere Eiterung aus der Wunde. Petechien an den Beinen. Herzschwäche. Exitus im Collaps, 34 Tage post operationem. Sektion: Subphrenischer Abscess, hämorrhagische Diathese, Blutung in die Bauchhöhle, Myodegeneratio cordis, Hydrothorax, Oedeme.

Nr. 436. 54j. W. Mutter war leberleidend, hatte öfters Gelbsucht. Patientin längere Jahre magenleidend, hatte vor 3/4 Jahren erste Attacke mit Fieber und Icterus und Acholie. Karlsbaderkur mit geringem Erfolg. Aufnahme mit Icterus, starke Kratzeffekte. Leber hart, Gallenblase resistenter, schmerzhaft. Operation: Gallenblase geschrumpft, am Uebergang des Cysticus in den Choledochus hühnereigrosser Stein (5 : 3 1/2 : 2 1/2 cm), durch Incision entleert. Choledochus drainiert, Gallenblase excidiert. Icterus nimmt allmählich ab, Stuhl lange acholisch, bei der Entlassung noch nicht ganz gefärbt (Cholangitis, Paracholie?).

Nr. 609. 26j. W. Mai 1902 an Cholelithiasis operiert, heute in ganz collabiertem Zustand eingeliefert, seit 3 Tagen heftigste Schmerzen, Erbrechen aller Speisen. Deutlich icterisch. Gesicht verfallen. Abdomen nicht aufgetrieben, aber Hypochondrium empfindlich. Therapie: Einläufe, Priessnitz, Eisblase. Darauf in den nächsten Tagen Besserung. Nach 4 Tagen neuerlich Gallebrechen, in der Nacht bricht ein Abscess in der alten Narbe der Bauchdecken durch. Operation am anderen Morgen: Abscess gespalten, führt an die Unterfläche der Leber. Man stösst auf die nussgrosse Gallenblase, in ihr ein erbsengrosser Stein. Starke Adhäsionen mit dem Duodenum. Gallenblase exstirpiert, Tamponade. Entlassen mit fest geschlossener Wunde. Gutes Befinden.

Nr. 955. 57j. W. Seit 4 Jahren Schmerzanfälle von 1/2tägiger bis 4 wöchentlicher Dauer. Vor 8 Tage letzte, sehr schmerzhafte Attacke. Leber vergrössert, in der Tiefe schmerzhafte Resistenz. Auf Priessnitz lassen die Schmerzen etwas nach. Operation nach einigen Tagen. Faustgrosse Gallenblase, verdickt, hämorrhagischer Inhalt. Zahlreiche Steine bis zu Nussgrösse. Abbinden des Cysticus, Gallenblase exstirpiert, dann Choledochus, der stark erweitert ist, eröffnet, Stein an der Papilla Vateri extrahiert. Drainage des Choledochus. Mit geschlossener Wunde am 25. Tag entlassen.

Nr. 986/1585. 21j. M. Im letzten Jahr ab und zu Schmerzen, jetzige Erkrankung seit 8 Tagen. Gallenblasengegend schmerzhaft. Fieber, leicht septisch. Breite Eröffnung der Gallenblase und Drainage derselben, enthielt Eiter und 2 Steine, lange dauerndes Fieber, nach 6 Wochen mit Gallenfistel entlassen. Sekretion sehr stark, daher 2. Aufnahme. Pat. sehr erholt, wünscht die Beseitigung der ihn stark belästigenden Fistel. Cholecystektomie durch Adhäsionen sehr erschwert. Heilung ohne Anstand.

Nr. 1206. 40j. W. Während der letzten Gravidität im Vorjahre

„Magendrücken", später öfters Schmerzen, vor 14 Tagen heftiger Anfall, als Gallenkolik gedeutet, schwach icterisch. Lebergegend empfindlich. Gallenblase frei von Adhäsionen, voll mit Steinen. Sie wird exstirpiert, der Choledochus, in dem noch ein Stein fühlbar, incidiert, dann drainiert. Blutung bei der Operation lebhaft. Gallensekretion bis zum 25. Tag sehr stark, dann Abnahme und Entlassung mit kleiner Fistel.

Nr. 1279. 40j. W. Vor 4 Jahren Typhus, im Anschluss daran Gallenkolik. Erbrechen, Gelbsucht, die Anfälle wiederholen sich alle $^1/_4$—$^1/_2$ Jahr. Bei der Aufnahme fiebernd, icterisch. Leber sehr empfindlich. Resistenz der Gallenblasengegend. Operation: Gallenblase geschrumpft, wird incidiert, enthält nur schleimiges Sekret. Im Cysticus eingekeilter Stein, ebenso im Choledochus. Beide durch Schnitt herausgeholt. Gallenblase exstirpiert. Tiefe Gänge drainiert. Heilung in der 3. Woche.

Nr. 1369. 46j. W. Vor 4 Jahren Unterleibstyphus, damals schon Tumor gefühlt. Gallensteinbeschwerden seit letztem Winter, Erbrechen, 1mal Icterus, 3 schwere Anfälle mit Fieber. Auf Oelkur gingen 20 Steine ab. Jetzt Eintritt mit schwerem Icterus, starke Peristaltik der Dünndärme, dabei Tumor der Gallenblasengegend fühlbar. Operation. Gallenblase in Adhäsionen eingebacken, voll von Steinen, enthält dicken Eiter. Choledochus incidiert, Steine entfernt, Drainage des Choledochus. Gallenblase exstirpiert. Heilung. Icterus verschwunden.

Nr. 1453. 48j. W. 5 Tage vor der Aufnahme akuter Schmerzanfall mit Erbrechen. Tumor vom Arzte gefühlt, für incarcerierte Hernie gehalten und längere Zeit Repositionsversuche gemacht. In der Lebergegend birnförmige, sehr empfindliche Geschwulst. Im Anfall operiert. Gallenblase enorm verdickt, durch Adhäsionen verklebt, enthält 300 ccm trüben Inhalts. 3 wallnussgrosse Steine. Gallenblase exstirpiert. Vom Operationstag ab Temperatursteigerung, rechte Lunge allmählich in toto infiltriert. Am 8. Tag Exitus an Pneumonie.

Nr. 1495. 35j. W. Oefters früher Magenbeschwerden. 1mal gelb, vor 3 Tagen heftiger Anfall von Gallenkolik. Durch die schlaffen Bauchdecken die sehr grosse, schmerzhafte Gallenblase fühlbar. Sie ist bei der Operation in dicke Schwarten eingebacken, hyperämisch, stellenweise hämorrhagisch. Gallenblase isoliert und abgebunden. Eingekeilter Stein in der Ampulle des Cysticus; Hydrops der Gallenblase. Verlauf durch Pneumonie kompliciert. Geheilt entlassen.

Nr. 1537. 52j. W. Seit 5 Jahren eine grosse Zahl schwerer Gallenkoliken, beim vorletzten Anfall gingen Steine ab. Gallenblase klein und geschrumpft, enthält viele kleine, kaum erbsengrosse Steine. Choledochus weit; in seinem distalen Abschnitt nahe dem Duodenum ein grösserer Stein, der sich mit der Zange extrahieren lässt. Gallenblase wird exstirpiert, der Hepaticus drainiert. Verlauf ungestört. Mit kleiner Gallenfistel entlassen.

Nr. 1624. 40j. W. Vor 5 Jahren Prolapsoperation. Früher woh Obstipation, aber nie Koliken. Vor 3 Tagen erster Anfall. Erbrechen. Fieber. Delirien. Abdomen aufgetrieben. Rechte Bauchseite von der Gallenblasengegend bis zur Blinddarmgegend empfindlich. Anfangsdiagnose: Akute Perityphlitis. Bei der Operation die tief stehende enorm vergrösserte Gallenblase aus Adhäsionen gelöst. 200 ccm Eiter entleert. 88 Steine. Gallenblase wird exstirpiert. Hepaticus drainiert. Entlassung mit kleiner Fistel.

Nr. 1704. 39j. W. Seit 18 Jahren alljährlich 3—4 Anfälle mit Icterus, Fieber bis zu 1 Tag Dauer. Aufnahme mit leichtem Icterus. Leber tiefstehend. Kein grösserer Gallenblasentumor palpabel. Hühnereigrosse Gallenblase enthält Eiter und 30 Steine, einer im Cysticus eingekeilt. 1 Stein aus dem Choledochus durch Schnitt entleert. Drainage derselben. Glatter, fieberloser Verlauf. Mit kl. Fistel entlassen.

Nr. 1804. 63j. M. Vor 10 Monaten 1. Anfall, seither 10 Attacken mit Icterus und Acholie. Gallenblasengegend empfindlich. Kein Tumor fühlbar. Unter der Leber versteckt die Gallenblase, die 2 Steine umschliesst, tiefere Gänge frei. Gallenblase exstirpiert. Tamponade nach Drainage des Cysticus. Starke Gallensekretion, bei der Entlassung nach 5 Wochen Fistel geschlossen.

Nr. 1897. 45j. W. Während zweier Wochenbetten starke Schmerzanfälle, seit 2 Monaten nach Mahlzeiten starke Schmerzen. Obstipation, rasche Abmagerung um 12 Pfd. Operation mit dem Verdacht auf Carcinoma ventriculi, trotzdem Magenfunktion wenig gestört, aber Gastroptose nachweisbar. Gastroenterostomie beabsichtigt. Magen dilatiert, aber Pylorus frei. Da in der Gallenblase Steine zu fühlen, wird nach Anlegung der hinteren Gastroenterostomie die Gallenblase exstirpiert. Heilung ganz glatt. Am 21. Tag entlassen.

Nr. 1981. 45j. W. 1mal Unterleibsentzündung, 1mal Blinddarmentzündung. Vor 8 Wochen schwere Attacke mit Erbrechen, aber ohne Gelbsucht. Leber vergrössert, Gallenblase voll von Steinen, leicht zu fühlen. Operation: Wenig Adhäsionen, primäre Exstirpation der Gallenblase ohne Eröffnung. Im Choledochus ein Stein, durch Schnitt herausgeholt, dann Drainage. Am 23. Tag mit Fistel entlassen.

Nr. 2250. 29j. W. Vor 3 Wochen Beginn des Leidens mit Schmerzen und Erbrechen, bald darauf Icterus. Mit diesem Aufnahme. Abdomen aufgetrieben, im rechten Hypochondrium faustgrosser, gut abgrenzbarer Tumor, sehr schmerzhaft. Operation: Gallenblase stark ausgedehnt, allseitig verwachsen, Eiter und Steine enthaltend. Am Colon 1 Serosanaht. Im Choledochus ebenfalls Steine. Gallenblase wird reseciert. Aus den tieferen Wegen die Steine durch Incision entleert. Hepaticusdrainage. Verlauf glatt. Mit geschlossener Fistel entlassen.

Nr. 2251. 36j. W. Vor 5 Jahren 1. Attacke mit Icterus, seither oft Magenbeschwerden. Grosser beweglicher Tumor der Gallenblase.

Operation: Starke Netzadhäsionen. Gallenblase enthält Eiter, viele Steine. Gallenblasenwand sehr morsch, daher Exstirpation der Blase schwierig. Cystica umstochen. Breite Tamponade. Tiefe Wege durch Verwachsungen schwer zugänglich. Palpation lässt keine Steine mehr entdecken. Entlassen am 30. Tag ohne Fistel.

d) Varia (3 Fälle; 1 M., 2 W., 1 †).

Einmal wurde Cystolysis bei ausgedehnten Verwachsungen der Gallenblase gemacht, Steine fanden sich keine. Bei einem Falle fand sich eine Peritonitis infolge Gallensteinperforation. Dieser Fall starb, bei einem zweiten wurde wegen Icterus gravis infolge Pankreastumor die Cholecystenterostomie gemacht.

Nr. 1692. 61j. M. Vor 4 Jahren einmal gelb, hatte viel an Magenbeschwerden zu leiden, Kur in Neuenahr brachte nur geringe Besserung, seither ständig Schmerzen in der rechten Oberbauchgegend. Gallenblasengegend empfindlich, sonst wenig objektiv nachweisbar. Operation: Lösung ausgedehnter Verwachsungen zwischen Gallenblase, Gallengängen und Därmen. Kein Stein. Schluss der Bauchwunde in Etagen. Heilung p. primam. — Ausgezeichnete Rekonvalescenz.

Nr. 855. 55j. W. Seit 15 Jahren alle paar Wochen Gallenkoliken mit Icterus, seit einigen Tagen neuer schwerer Anfall mit Auftreibung und Schmerzhaftigkeit des Leibes. Leichter Icterus. Zunge trocken, leicht septischer Zustand. Meteorismus. Gallenblasengegend empfindlich, Bauchdecken gespannt. Operation: Netz stark verwachsen. Därme verklebt durch galliges Fibrin, Gallenblase kann nicht entdeckt werden. Von Steinen nichts zu fühlen. Zunahme der Peritonitis und Exitus am 6. Tag. Autopsie: Fibrinös eitrige Peritonitis, subphrenischer Abscess. Gallenblase erweitert, kleine Steine im Choledochus. Perforation kann nicht gefunden werden.

Nr. 2087. 53j. W. Seit 1/2 Jahr stärkere Beschwerden, Abgeschlagenheit, Appetitlosigkeit, Erbrechen. Oeftere Kopfschmerzen, seit 4 Wochen Icterus, der akut eingesetzt hatte. Leber sehr vergrössert. Grosser Tumor der Gallenblase fühlbar. Bei der Operation erweist er sich als die stark ausgedehnte Gallenblase. Punktion entleert 200 ccm dicker Galle. Stein nicht zu fühlen, hingegen eine derbe Resistenz im Pankreaskopf (Carcinom?). Cholecystenterostomie mit Murphyknopf. Icterus verschwindet. Allgemeinbefinden hebt sich rasch, so dass chronische Pankreatitis wahrscheinlicher als Carcinom ist.

e) Carcinome (7 Fälle; 1 M., 6 W., 2 †).

Von den 7 Carcinomen der Gallenblase, resp. der Gallenwege wurde 2mal nur Probelaparotomie gemacht, 2mal war wegen Icterus

gravis Choledocho-Enterostomie ausgeführt, in 2 Fällen wurde die carcinomatöse Gallenblase samt einem grossen Stück Leber reseciert, und 1mal wurde die Cholecystostomie ausgeführt. Drei Fälle von Carcinomen wurden als inoperabel nach Hause geschickt (s. a. unoperierte Fälle).

Die Resultate der 7 Operationen sind folgende: Die beiden Choledocho-Enterostomieen starben in der Klinik, die beiden Fälle von Leberresektion 2—3 Monate nach der Operation zu Hause, die Cholecystostomie ging wenige Tage nach der Entlassung zu Hause zu Grunde. Auch die beiden Probelaparotomieen starben $^1/_4$ resp. $^1/_2$ Jahr später. Es ist also keiner der beobachteten Fälle von Carcinom länger als $^1/_2$ Jahr am Leben geblieben.

Nr. 439. 54j. W. Vor 16 Jahren zum erstenmal Erscheinungen von Magenulcus (?), Schmerzen nach jeder Nahrungsaufnahme, Erbrechen. 1900 in gleicher Weise Wiederholung. Seit 2 Monaten heftige Schmerzen, zunehmender Icterus. In der Gallenblasengegend faustgrosser Tumor, auch im Epigastrium kleinerer Tumor palpabel. Differentialdiagnose zwischen Magen- und Gallenblasencarcinom schwankend. Operation: Gallenblase voll Eiter, viele Steine enthaltend. Wandung sehr dick, auf Carcinom verdächtig, wird exstirpiert. Choledochus stark erweitert. Im Pankreaskopf harter Tumor. Anastomose zwischen Choledochus und Duodenum durch Naht, da der Magen sehr tief stand, noch hintere Gastro-Enterostomie mit Knopf. Mikroskopisch: Carcinom der Gallenblase. Exitus 2 Tage post oper. an Nachblutung.

Nr. 684. 41j. W. Früher Bluthusten, vor 2 Jahren Brechdurchfall, damals schon Knollen in der Lebergegend konstatiert, seit $^3/_4$ Jahr viele Schmerzattacken mit zeitweiligem Icterus. Leber tief stehend. Kein Tumor, aber grosse Härte zu tasten, allgemeiner Icterus. Operation: Starke Adhäsionen der kleinen geschrumpften Gallenblase, derbe, harte Knollen der tiefen Wege zu tasten. Bauch geschlossen. Glatter Wundverlauf. Exitus nach 20 Wochen zu Hause.

Nr. 1443. 55j. M. Bis vor 5 Monaten stets gesund, damals ohne Schmerzen an rasch zunehmendem intensivstem Icterus erkrankt. Karlsbad ohne Erfolg. Exquisit abgemagerter Herr. Leber enorm vergrössert, unter ihr die stark ausgedehnte Gallenblase fühlbar. Verdacht auf Carcinom der Papilla Vateri durch Operation bestätigt. Gallenwege enorm erweitert, in der Gallenblase Hydrops. Keine Steine. Nahtanastomose zwischen Choledochus und Duodenum, Gallenblase von Strausseneigrösse wird exstirpiert. Exitus am anderen Tage an Herzschwäche und hämorrhagischer Diathese.

Nr. 2063. 51j. W. Seit $^1/_4$ Jahr rasche Abmagerung. Stuhlverhaltung, früher hie und da „Magenbeschwerden“. Schmerzen hatte sie

Medikation zurück.

Nr. 67. 51j. Frau. Chronische Cystitis und rechtsseitige Pyelitis (durch Ureterkatheterismus festgestellt). Behandlung mit internen Mitteln.

b) Nierenfistel nach Incision eines paranephritischen Abscesses.

Nr. 1143. 33j. Frau. Im J. 1902 (s. Nr. 1025) Incision eines rechtsseitigen paranephritischen Abscesses. Seitdem Fistel mit eitrig-urinöser Sekretion. Exstirpation der vollständig verödeten Niere. Heilung.

c) Fistel nach Nierenexstirpation.

Nr. 480. 44j. Frau. Im Jahre 1902 Exstirpation einer rechtsseitigen Pyonephrose (s. 1902 Nr. 2448). Wegen starker Fisteleiterung Exstirpation des Ureterstumpfes bis zur Blase von Israel'schem Schnitte aus. Heilung.

d) Nierentuberkulose.

Nr. 1551, 1719, 2178 (E. G., F. H. und K. S., 2 W., 1 M.) 3 Fälle, in denen mittelst Chromocystoskopie die gute Funktion der zurückbleibenden Niere festgestellt und die kranke rechte mit gutem Erfolge exstirpiert wurde. (Die Fälle sind ausgeführt mitgeteilt bei: Voelcker-Joseph, Münch. med. Wochenschrift 1903 Nr. 48 und Voelcker-Joseph, Chromocystoskopie, Deutsche med. Wochenschrift 1904 Nr. 15 und 16).

Nr. 1924/2459. 19j. Mann. Im Jahre 1902 (Nr. 2034, s. Jahresbericht 1902 S. 158) wurde die Niere wegen tuberkulöser Veränderungen gespalten. Seitdem stark secernierende urinös-eitrige Fistel links, zunehmende Kachexie, im Auswurf Tuberkelbacillen. Bei der Wiederaufnahme des Kranken (11. IX. 03) handelte es sich darum, festzustellen, ob die rechte Niere noch so funktionstüchtig sei, dass man die linke exstirpieren dürfe. Durch Wägung der auf die Fistel aufgelegten Verbandstoffe wurde zunächst festgestellt, dass die rechte Niere durch die Blase in 24 h ungefähr ebenso viel Urin lieferte als die Fistel, der Blasenurin stellte also ziemlich rein das Produkt der rechten Niere dar. Eine Injektion von Indigkarmin ergab nun, dass der Farbstoff in dem Blasenurin nur in ganz geringer Koncentration erschien, und dass nur ein ganz geringer Procentsatz der injicierten Farbe überhaupt erschien. Auf Grund dieser schlechten Sekretionsverhältnisse wurde von einer Operation Abstand genommen, ein Entschluss, der durch den Verlauf gerechtfertigt wurde. Pat. starb 2 Monate nach der Entlassung.

Nr. 1927. A. S., 28j. Frau mit Lungenspitzenkatarrh, wurde von der medicinischen Klinik wegen Verdachts auf rechtsseitige Nierentuberkulose hierher verlegt. Man fühlte rechts einen 2faustgrossen Tumor, der als vergrösserte Niere angesehen wurde. Der Urin enthielt Albumen

und einige Eiterkörperchen. Die Cystoskopie in Verbindung mit Indigkarmin-Injektion ergab eine ziemlich gleiche Tätigkeit beider Nieren, nur lieferten beide den Farbstoff in geringer Koncentration und in unregelmässigem Typus. Es wurde der Verdacht auf Amyloid der Nieren und Amyloid der Leber ausgesprochen und von der Operation abgesehen. Der Verdacht bestätigte sich 3 Monate später durch die Autopsie. Der fühlbare Tumor war ein Schnürlappen der Leber, die Nieren beide amyloid entartet.

Nr. 2037. H. W., 18j. Knabe. Seit 2 Jahren Dysurie und ab und zu stärkere Blutbeimischung. Leider wurde infolge falscher Auffassung des Krankheitsbildes die Sectio alta zur Entfernung einer erwarteten Neubildung gemacht, anstatt die vergrösserte rechte Niere, den Ausgangspunkt der Urogenitaltuberkulose, zu entfernen. Aus der Blasenwunde bildete sich eine Urinfistel und unter zunehmender Tuberkulose der Lungen ging Pat. rasch an Kräften zurück. Schliesslich kamen eine Tuberkulose des Kehlkopfs und auf miliare Dissemination hinweisende Fiebersteigerungen hinzu, so dass Pat. Anfang 1904 in sehr elendem Zustande nach Hause abgeholt wurde, wo er bald darnach starb.

Nr. 1248. 32j. Patientin. Mit Verdacht auf Nierentuberkulose an die Klinik gewiesen. Untersuchung kann den Verdacht mit Sicherheit nicht bestätigen. Zunächst Soolbad.

B. Nierenstein.

(5 Fälle: 1 M., 4 W.)

Nr. 1832. 18j. Mädchen. Seit dem 11. Jahre, angeblich nach Blinddarmentzündung periodische Schmerzen unter dem rechten Rippenbogen, häufiger Morphiumgebrauch. Eiterhaltiger Urin. Rechte Niere vergrössert. Stein mit Röntgenstrahlen nachgewiesen. Extraktion eines haselnussgrossen Oxalatsteins mit Pyelotomie. Nephropexie, Heilung.

Nr. 1616. 2085. 2283. 2447. 1 M., 3 W. Fälle von Schmerzen in der Nierengegend mit Verdacht auf Stein. Röntgenphotographie ergab keinen Schatten. Interne Behandlung.

C. Pyonephrose.

(1 W.)

Nr. 2500. C. M., 29 J. Im Jahre 1901 wegen Nierenkoliken Spaltung der rechten Niere, wobei nur eine parenchymatöse Nephritis gefunden wurde. Nephropexie. Dadurch Schmerzattacken beseitigt, aber dauernd Eiter im Urin. Rückgang der Kräfte. Zunehmende Schwellung der rechten Niere. Im Oktober 1903 abermals Kolikanfall mit Fieber. Rechte Niere kindskopfgross. Durch Chromocystoskopie wurde festgestellt, dass die linke Niere gut funktionierte und die rechte nur Eiter lieferte. Es wurde zur Nephrektomie geraten, die im Jahr 1904 mit gutem Erfolge

ausgeführt wurde.

D. Lageanomalien.

(2 M., 4 W., 1 †.)

Nr. 188, 687, 761, 995 (3 W., 1 M., 1 †); 4 Fälle von Ren mobilis dexter mit Vergrösserung und deutlicher Druckschmerzhaftigkeit der Niere. Nephropexie. (Czerny macht die Nephropexie vom lumbalen Schiefschnitt aus, in dem die Niere teilweise dekapsuliert und mit 3 Catgutnähten in den Fascien-Muskelwinkel suspendiert wird). In 3 Fällen war der Verlauf ganz glatt, einen verloren wir leider am 6. Tage post operationem an Sepsis, die von der Wunde ausging. Die Sektion ergab eine nekrotisierende Phlegmone der Wundhöhle, akute parenchymatöse Nephritis beiderseits, eitrige Peritonitis.

Nr. 1771 und 2536. 1 M., 1 W. Rechtsseitige Wanderniere bei gleichzeitiger Enteroptose, so dass man die Beschwerden nicht ausschliesslich auf die Wanderniere beziehen konnte. Mit Bauchbinde entlassen.

E. Hydronephrose.

(2 M., 1 W.)

Nr. 197. 46j. Mann (vgl. Jahresbericht 1902 Seite 159 Nr. 2475). Kindskopfgrosse Hydronephrose der linken Niere nach Trauma entstanden. Bei der Exstirpation, welche extraperitoneal ausgeführt werden konnte, zeigte sich eine Niere mit doppeltem Ureter und doppeltem Nierenbecken. Der untere Teil der Niere zeigte die Narbe eines beträchtlichen Querrisses und war zu dem kopfgrossen Hydronephrosensack dilatiert. Glatter Verlauf.

Nr. 1564. 19j. Mann. Seit mehreren Jahren Schmerzanfälle in der linken Bauchgegend. Eingeliefert in einem besonders heftigen Schmerzanfall. Man hielt den fühlbaren kopfgrossen Tumor für eine Pankreascyste, legte ihn von einem epigastrischen Medianschnitte aus frei, nähte die Cyste ein und eröffnete sie. Erst längere Zeit später wurde der wahre Charakter der Cyste erkannt und der hydronephrotische Sack mit Querschnitt exstirpiert. Verlauf anfangs durch Fieber gestört, das mit Eröffnung eines Abscesses in der Lumbalgegend abfiel. Heilung.

Nr. 1396. Ph. B., 22j. Mädchen. Im Juni 1902 wurde auswärts mit epigastrischem Medianschnitte eine Hydronephrose eingenäht und incidiert. Seitdem Fisteleiterung. 9. VII. 03 Exstirpation des Sackes mit Querschnitt. Glatter Verlauf. Bei der Entlassung bestand noch Cystitis.

F. Tumoren.

(5 M., 2 W.)

Nr. 1082 und 1430, Männer im Alter von 57 und 68 Jahren, mit

Hämaturien und deutlichem Nierentumor, willigen in die vorgeschlagene Operation nicht ein.

Nr. 1130/1615. 58j. Mann. Leidet seit 2 Jahren an Hämaturien, wegen deren er verschiedene Badeorte besuchte und verschiedene Spezialisten konsultierte. Bei der Aufnahme in die Klinik war Pat. recht ausgeblutet, so dass man nicht eine neue Blutung abwarten wollte, sondern in der Annahme einer linksseitigen Nephrolithiasis die linke Niere freilegte und spaltete. Es fand sich kein Stein, kein Tumor. Wegen Schwäche des Pat. wurde von der Freilegung der anderen Niere zunächst abgesehen. Der Verlauf war durch leichte Nachblutungen und Temperatursteigerungen kompliciert, schliesslich erholte sich der Pat. und man dachte schon an die Operation der anderen Niere heranzugehen, da bekam Pat. einen plötzlichen Anfall von Herzschwäche und starb. Bei der Sektion fand sich ein hypernephroider Tumor der rechten Niere. Der Fall bot der Diagnose grosse Schwierigkeiten. Der Pat. war ungewöhnlich fett, so dass eine Palpation ausgeschlossen war. Es war auch auf der erkrankten Seite das Nierenparenchym vollständig erhalten, so dass es fraglich ist, ob man mit irgend einer Methode in einem blutfreien Intervall die Diagnose hätte machen können. Andererseits drängten die Verhältnisse zu raschem Handeln. Es scheint, dass für solche Fälle die hier geplante Probefreilegung beider Nieren zu Recht besteht.

Nr. 2130. 64j. Mann. Leidet seit 1 Jahr an Schmerzen im Epigastrium und starker Abmagerung. Probelaparotomie zur Feststellung der unklaren Diagnose. Kein pathologischer Befund. Exitus am 4. Tage. Todesursache: gangränescierende Pneumonie. Hypernephrom der rechten Niere.

Nr. 310. 39j. Mann. Mannskopfgrosser auf der rechten Darmbeinschaufel aufsitzender cystischer Tumor, der nur geringe Beschwerden macht. Probepunktion ergiebt schleimigen Inhalt. Die Diagnose schwankt zwischen einem cystischen Sarkom der Niere oder der Beckenknochen. Ein operativer Eingriff wurde nicht vorgenommen. Der Tumor besteht heute noch in ungefähr gleicher Grösse, der Pat. erfreut sich eines guten Allgemeinbefindens.

E. Varia.

(1 M.)

Nr. 2444/2556. J. M., 41j. Mann. Angeblich Nierenblutungen nach Trauma. Weder bei uns noch in der internen Klinik konnten Blutungen beobachtet werden. Verdacht auf Simulation.

Harnblase.

(25 Fälle: 18 M., 7 W., 2 †.)

A. Verletzungen.

(1 M. †.)

Nr. 1398. 32j. Mann. Sturz aus dem Fenster in der Trunkenheit.

Fraktur des r. Humerus und der r. Ulna, Beckenfraktur, Blasenruptur (aus der Blase wird mit dem Katheter reines Blut entleert, Leib sehr empfindlich, Puls kaum fühlbar). Sofort Operation: Blasenruptur rechts hinten unten über dem Ureter. Naht, Tamponade des Peritoneums. Exitus 12 h post operationem. Todesursache: Peritonitis.

B. Entzündungen.

(5 M., 2 W.)

Nr. 590. 1257 und 1508. 3 Fälle von akuter Cystitis, die sich bei genauerer Untersuchung als gonorrhoisch erwiesen. In dem einen Falle bestand Fieber und Schmerzhaftigkeit der linken Niere (Pyelitis). In allen Fällen Heilung durch innere Mittel (Urotropin, Helmitol, Wildunger Wasser).

Nr. 2131. Akute Cystitis bei einem 9jährigen Knaben aus unbekannter Ursache; Heilung durch Bettruhe und Diät.

Nr. 430. Von beiden Eltern mit Tuberkulose belasteter 12jähriger Junge, stark abgemagert, hohes Fieber, jauchig-eitriger Urin. Blasenspülungen mit Argent. nitr., innerlich Salol. Exitus nach 14 Tagen. Sektion: Linksseitige Pyonephrose, rechts Pyelonephritis, doppelseitige Ureteritis, eitrige Cystitis. (Tuberkulose nicht sicher.)

Nr. 1414 (31j. Weib) und 2054 (25j. Mann). 2 Fälle mit Strangurie und Eitergehalt des sauren Urins. Bei dem einen die Lungenspitzen suspekt, bei dem anderen die rechte Niere vergrössert. Beide als chronische Cystitis mit Ausspülungen behandelt, ohne Besserung. (Primäre Nierentuberkulose und descendierende Cystitis wahrscheinlich.)

C. Blasensteine.

(4 M., 1 W.)

Nr. 641, 1048, 1204. 3 Fälle von Sectio alta bei Blasenstein, einmal in Lokalanästhesie. (2 Kinder von 3 und 13 Jahren, 1 Mann von 47 Jahren, bei letzterem bildete sich der Stein durch Cystitis bei einer traumatischen Harnröhrenstriktur.) In allen 3 Fällen primäre Blasennaht und Verweilkatheter, Heilung. (In 2 Fällen vorübergehende Urinfistel.)

Nr. 1845. 64j. Mann. Litholapaxie bei Steinrecidiv (früher schon mehrere Litholapaxien).

Nr. 1464. 37j. Frau. Wegen hartnäckiger Incontinentia urinae schon häufig in Behandlung (s. Jahresbericht 1901 Nr. 1106. Drehung der Urethra um 90°, Paraffininjektionen). Jetzt Extraktion eines kirschgrossen Phosphatsteins nach Dilatation der Urethra. Nachfolgende Vaselininjektionen konnten auch jetzt keine Besserung der Kontinenz erzielen. (1904 abermals in Behandlung.)

D. Tumoren.

(8 M., 2 W., 1 †.)

Papillome (5 M.).

Nr. 1134. 1290. 1598. 1916. 2096. Die Pat. standen im Alter von 23—73 Jahren. Sie wurden alle durch die Hämaturien in die Klinik geführt, zum Teil waren sie sehr ausgeblutet. Die Papillome wurden cystoskopisch festgestellt. Sectio alta mit Abtragung der Tumoren und Thermokauterisation der Basis. Primäre Blasennaht. In allen Fällen Heilung, 2mal vorübergehende Urinfistel. Bei einem der Fälle handelte es sich um ein Recidiv nach 8 Jahren.

Nr. 1006. 53j. Mann. Im Jahre 1901 und 1902 Sectio alta wegen recidivierenden Blasenpapilloms (s. 1902 Nr. 1584, Jahresbericht S. 162). Jetzt erbsengrosses Papillom neben der Narbe. Zunächst exspektativ behandelt.

Carcinome (4 M., 1 †).

Nr. 503. 60j. Mann. Seit einigen Monaten gesteigerter Urindrang, seit 4 Wochen Blut im Harn. Breitbasig aufsitzender ulcerierter Tumor der linken hinteren Blasenwand. Operation vorläufig abgelehnt.

Nr. 1234. 46j. Mann. Seit $^1/_2$ Jahr Haematurie. Cystoskopie wegen starker Blutung nicht möglich. Stark blutendes breitbasiges Carcinom nach Sectio alta mit Thermokauter entfernt. Tamponade der Blase. Verlauf durch Fieber verzögert, schliesslich Heilung der Blasenfistel durch Aetzungen. Später regionäre Drüsenrecidive.

Nr. 2347. 66j. Mann. Seit 6 Wochen Schmerzen in der Urethra. Cystoskopisch ein grösserer und mehrere kleinere Tumoren in der Blase. Sectio alta: Excision des grösseren mit dem Thermokauter, der kleineren mit dem Messer (Naht mit Catgut). Primäre Blasennaht. Exitus nach 30 Tagen an beiderseitiger ascendierender Pyelonephritis.

Nr. 2143. Th. A., 45j. Mann, Seit 3 Wochen Haematurie und Abmagerung. Cystoskopisch sieht man einen breitbasig aufsitzenden, leicht blutenden, teilweise flottierenden, teilweise knolligen Tumor der linken Blasenwand. Mittelst Sectio alta wird der Tumor entfernt und seine Basis thermokauterisiert. Verlauf durch Bronchitis erschwert. Bei der Entlassung besteht noch eine Urinfistel, welche sich später schliesst. Mikroskopisch: Cylinderzellencarcinom. (1904 inoperabeles Recidiv.)

E. Missbildungen.

(2 W.)

Nr. 1639. 3j. Mädchen. Blasenektopie. Wegen sehr starken Ekzems vorläufig nur Salbenverbände.

Nr. 70. 15j. Mädchen. 1889 wegen Ectopia vesicae operiert. Kommt

wegen Incontinentia urinae in die Klinik. Durch wiederholte Paraffin- und Vaseline-Injektionen und Füllungen der Blase mit Quecksilber und Borwasser gelingt es, eine Kontinenz von 2 Stunden zu erzielen.

Harnröhre.

(12 M.)

A. Verletzungen.

(4 M.)

Nr. 671. 11j. Knabe. Am 9. III. Ruptura partis membranaceae urethrae durch Sturz auf den Damm. Bis 16. III. zu Hause mit Dauerkatheter behandelt, dann Aufnahme. Sectio mediana perinaei wegen Urininfiltration. Verlauf kompliciert durch metastatische staphylomycotische Osteomyelitis des oberen linken Femurendes. 27. III. Aufmeisselung des Trochanter. 2. IV. Resectio coxae. Allmähliche Genesung. Nach Heilung der Dammwunde Bougiebehandlung. Im Dezember Wiederaufnahme wegen einer ganz chronisch verlaufenden Osteomyelitis des linken unteren Humerusendes, die conservativ behandelt wird.

Nr. 1994. 29j. Mann. Sturz auf den Damm aus 4 m Höhe. Katheterismus unmöglich. Sofortige Boutonnière. Naht der vollständig durchrissenen Urethra über einem Verweilkatheter. Heilung. Nachbehandlung mit Bougies.

Nr. 448 u. 2122. Fälle von traumatischen Harnröhrenstrikturen mit Bougiebehandlung und gutem Erfolg.

B. Entzündungen.

(6 M.)

Nr. 450. 647. 2445 und 2460, gonorrhoische Harnröhrenstrikturen der Pars membranacea. Dilitation mit Bougies, wobei sich besonders das Instrument Le Fort's sehr gut bewährte. Schliesslich Selbstbougierung.

Nr. 1291. 38j. Mann. Incision eines periurethritischen Abscesses. Heilung.

Nr. 1364. 20j. Blinder. Derbe Striktur im Eichelteil der Harnröhre unsicherer Provenienz (Onanie?). Unblutige Dilatation mit Metallinstrumenten in Narkose. Da Pat. die regelmässige Bougierung immer wieder versäumt, muss er mehrmals wieder aufgenommen werden. (Cystitis. Retentio urinae, Prostatitis, Schwellung der rechten Niere.) Schliesslich anscheinend dauernde Heilung erzielt.

Nr. 556. 46j. Mann. Striktur des Orificium externum urethrae nach Balanitis. Blutige Erweiterung in Lokalanästhesie.

C. Eingekeilter Stein.

Nr. 2301. Instrumentelle Extraktion eines Uratsteins aus der Pars pendula eines 9j. Knaben.

Penis.

(13 Fälle.)

A. Verletzungen.

(2 Fälle.)

Nr. 234. 9j. Junge. Partielle Nekrose der Glans durch Umschnürung. Gutes Resultat durch Abtragen der nekrotischen Teile, Anfrischung und Naht.

Nr. 1266. 46j. Sträfling. Selbstmordversuch. Schnittwunde des Penis an der Basis, denselben zu $^2/_3$ durchtrennend. 2 malige Naht der Harnröhre und der Corpora cavernosa ohne Erfolg. Pat. entweicht heimlich aus der Klinik. Ausserdem Schnittwunde des Abdomens mit Netzvorfall und Hautwunde des Scrotums, welche beide nach der Naht per primam heilten.

B. Entzündungen.

(1 Fall.)

Nr. 988. 20j. Pat. Wegen einer tuberkulösen (?) Halsdrüse aufgenommen, wird wegen syphilitischen Primäraffekts auf die innere Klinik transferiert.

C. Tumoren.

Carcinoma penis (3 Fälle).

Nr. 1000. 75j. Mann. Seit 20 Jahren Phimose, seit 2 Jahren wird ein carcinomatöser Ulcus an der Aussenseite des Praeputiums bemerkt, das im Sulcus coronarius entstanden war. Amputation des Penis, Ausräumung der Inguinaldrüsen beiderseits. Heilung nach Entleerung von Lymphcysten.

Nr. 1293. 43j. M. Taubeneigrosses papilläres Carcinom der Glans penis. Amputation des Penis. Bei der Ausräumung der Leistendrüsen wurde rechts eine Schenkelhernie, links eine Schenkel- und Leistenhernie radikal operiert. Glatter Verlauf.

Nr. 2204. 37j. Mann. Carcinomatöses Ulcus an der Vorderseite der Glans penis. Amputatio penis. Ausräumung der Leistendrüsen. Glatter Verlauf.

D. Missbildungen.

(8 Fälle.)

Nr. 1394 und 1708. Dorsale Spaltung von Phimosen.

Nr. 2284. 59j. Mann. Totale Konkretion des Praeputium mit narbiger Stenose des Orificium urethrae und Urinbeschwerden. Erweitern der Urethralöffnung durch Spaltung und Ausräumung.

Nr. 694. Paraphimose. Dorsale Spaltung.

Nr. 482. 26j. Mann. Bildung eines Eichelkanals nach Duplay bei Hypospadia penis. Zugleich Dilatation einer gonorrhoischen Striktur der Harnröhre. Zur Vollendung der Urethroplastik hat sich Pat. nicht wieder eingestellt.

Nr. 2034. 12j. Knabe. Im Jahr 1896: Operation einer Hypospadie des Penis. Bildung des Eichelkanals gelingt, es bleibt eine Fistel hinter der Glans. Der jetzt 2mal wiederholte Versuch einer direkten Naht dieser Fistel misslingt. Eine Paraffininjektion in die Umgebung dieser Fistel hat auch keinen Erfolg (s. weiter 1904).

Nr. 2404. 22j. Mann. Hypospadia perinealis, gespaltenes Scrotum, nach unten gekrümmter Penis. In einer ersten Sitzung wird der Penis ausgelöst und zur Bildung einer Harnröhre ein langer Scrotallappen mit der Basis am Damme abpräpariert und um einen Katheter gerollt. Darüber die Haut des Penis und der Scrotalhälften vernäht. Es entsteht ein guter Kanal, der durch Bougierung weit erhalten wird. (1904 noch in Behandlung und noch mehrmals operiert.)

Nr. 2448. 6j. Knabe. Hypospadie des Penis, Oeffnung liegt 1 cm hinter der Eichel. Zuerst Bildung eines Eichelkanals nach Thiersch, dann Verschluss des übrig bleibenden Defektes durch Umklappen des Praeputium auf die Unterseite des Penis. Eine übrig bleibende Fistel wird in 3. Sitzung durch die Naht verschlossen, 2 kleine haarförmige Fisteln schliessen sich nach Aetzung. Vollständige Heilung.

VIII. Männliche Geschlechtsorgane.

(Urethra und Penis siehe Nr. VII.)

(Bearbeitet von Dr. Völcker.)

Hoden und Samenstrang.

(44 Fälle.)

A. Verletzungen.

(1 Fall.)

Nr. 2268. Kontusion des r. Hodens durch Fusstritt. Heilung unter Hochlagerung und Eisblase.

B. Entzündungen.

(3 Fälle.)

Nr. 301. 2025. 2 Fälle von wahrscheinlich luetischer Orchitis und Epididymitis, intern behandelt und gebessert.

Nr. 2473. Gonorrhoische Epididymitis mit Hydrocele (Punktion).

C. Hydrocelen.

(14 Fälle.)

5 Fälle von einseitiger Hydrocele wurden nach Winkelmann operiert, zum Teil mit Lokalanästhesie, ohne Zwischenfall.

Nr. 2465. Doppelseitig nach Winkelmann operiert.

Nr. 558. Vorgeschlagene Operation vom Patienten verweigert.

Nr. 434 und 1112. Nur Punktion, einmal wegen höheren Alters, einmal wegen Nephritis.

Nr. 266 und 2343. Exstirpation von Hydrocelen des Samenstranges.

Nr. 1996. Bassini'sche Radikaloperation bei Hydrocele communicans.

Nr. 981. Hydrocele vor 3 Wochen auswärts incidiert und vereitert. Radikaloperation nach v. Bergmann. Heilung.

Nr. 579. Spontan vereiterte Hydrocele bei einem 67j. Mann. Castration. Heilung.

D. Tuberkulosen.

(14 Fälle.)

Nr. 603. 685. 1170. 2278. 2357. 2479. Einseitige Castration.

Nr. 646. 720. 2084. 2000 und 2399. 5 Fälle von doppelseitiger Castration, in einem Falle a tempo.

Nr. 1594. 21j. Mann. Im Jahre 1902 Castratio dextra wegen Tuberkulose. Jetzt Exkochleation und Thermokauterisation eines käsigen Abscesses im linken Nebenhoden.

Nr. 285. 1567. 1939. Konservative Behandlung, in einem Falle, weil die Schwellung derb und keine Tendenz zur Eiterbildung hatte und die tuberkulöse Affektion des Fussgelenks und der Lungen das Krankheitsbild beherrschte, in den beiden anderen Fällen, weil der Urogenitaltractus in zu grosser Ausdehnung von der Tuberkulose ergriffen war.

E. Tumoren.

(3 Fälle.)

Nr. 164. 67j. Mann. Zerfallenes, hämorrhagisches Sarkom des rechten Hodens. Durch Castration entfernt.

Nr. 2495. 49j. Mann. Ueber faustgrosses Rundzellensarkom des rechten Hodens mit centraler Nekrobiose. Castration unter Ausräumung der inguinalen und iliacalen, deutlich erkrankten Lymphdrüsen.

Nr. 466. 25j. Mann. Faustgrosser Tumor im linken iliacalen Hoden; grosser Tumor in der linken Nierengegend, der als Drüsenmetastase aufgefasst wird. Inoperabel.

F. Varicocele.

(5 Fälle.)

Nr. 278. 451. 728. 1708. 1874. Exstirpation der erweiterten Sa-

menstrang-Venen, in einem Falle doppelseitig, sonst immer links. Glatter Verlauf der Operation in allen Fällen. Die Indikation zur Operation war durch Schmerzen gegeben.

G. Kryptorchismus.

(3 Fälle.)

Nr. 1803. 2186. 2517. 3 Fälle von Leistenhoden, 2mal links, einmal doppelseitig. Die Orchidopexie geschah durch Mobilisierung des Hodens nach Spaltung der Vorderwand des Leistenkanals, Bassini'sche Radikaloperation nach Verschluss des Processus vaginalis peritonei und Fixation des Hodens im Scrotum mittelst einer Matratzennaht. Glatter Verlauf in allen Fällen.

Prostata.

(18 Fälle, 4 †.)

A. Prostatahypertrophie.

Nr. 991. 1123. 1136. 1522. 1844. 2209. 2285. 2451. 8 Männer im Alter von 59—75 Jahren, bei denen es durch regelmässiges Katheterisieren und Blasenspülungen und Anleitung zur Selbsthandhabung des Katheters gelang, die Beschwerden zu bessern.

Nr. 1434. 77j. Mann. Sehr decrepide. Incontinentia urinae, orangengrosse Prostata, sehr leicht blutend, Residualharn 300—400 ccm, im Urin Albumen und Cylinder, Anfangs Polyurie (3500 ccm im Tage), allmählich abnehmende Urinmenge (bis 500 im Tage). Urämische Verwirrungszustände. Pat. in äusserst schwachem Zustande von seinen Kindern abgeholt, starb bald nach der Entlassung zu Hause.

Prostatectomia perinealis.

Nr. 998. 61j. Mann (G. R.)[1]). Seit 6 Jahren Urinbeschwerden, häufig katheterisiert wegen akuter Retention. Seit 1½ Jahren spontane Miktion unmöglich; zunehmender Harndrang, so dass der Katheter zeitweise alle halbe Stunde eingeführt wurde. Abgemagerter Mann, mässige Bronchitis. Prostata derb, ins Rectum stark prominierend. Urin alkalisch, sehr trübe, 1000—1200 pro die. Vereinzelte hyaline und granulierte Cylinder. Zuerst 10 Tage lang Blasenspülungen und Urotropin innerlich, ohne wesentliche Besserung. 15. V. Bottini'sche Operation ohne Besserung der Urinbeschwerden. 20. VI. Prostatectomia perinealis mit bogenförmigem Schnitt. Enukleation der beiden Seitenlappen und des Mittellappens. Perineale Drainage. Verlauf günstig. Bei der Entlassung (26. VII.) wird der Urin spontan auf natürlichem Wege entleert, keine Cystitis, kein Residualharn. Am Perineum besteht noch eine kleine Urinfistel, durch die nur noch tropfenweise Urin abgeht.

1) Siehe Völcker, Arch. f. klin. Chir. Bd. 71. H. 4.

Nr. 1970. 56j. Mann (R. K.). Seit 1—2 Jahren nächtlicher Urindrang. Seit 1/4 Jahr zunehmende Häufigkeit und Schwierigkeit der Urinentleerung. 12. IX. Akute Retention, Katheterismus. Seitdem Dysurie und Blutbeimischung. 17. IX. Aufnahme. Magerer, gut aussehender Mann, Prostata orangegross, von glatter Oberfläche, nicht sehr derb, etwas druckschmerzhaft. Mercierkatheter passiert leicht. Anfangs 1000 ccm Residuum, geht nach einigen Tagen auf 800 ccm zurück. Urin anfangs stark blutig, wird allmählich unter regelmässigen Spülungen klar. Polyurie (bis 2500 pro die); kein Eiweiss, keine Cylinder. Cystoskopisch erkennt man einen stark vorspringenden Mittellappen. 25. IX. Prostatectomia perinaealis mit Bogenschnitt, Enukleation der Prostatalappen; Dauerkatheter, Naht der Harnröhre über demselben. Bei der Operation war durch Druck eines Speculums die vordere Mastdarmwand in der Höhe der Prostata eingerissen worden. Der Riss wird mit Catgut verschlossen. Verlauf anfangs ganz fieberlos, obwohl die Mastdarmnaht nicht hielt und sich etwas Kot durch die Wunde entleerte. Erst nach Entfernung des Dauerkatheters traten Anfang der 3. Woche Temperaturschwankungen auf. Besonders traten Temperaturanstiege nach den Versuchen, einen neuen Verweilkatheter einzulegen, auf. Deshalb Behandlung mit Sitzbädern. Der Urin entleert sich fast ganz durch die Wunde. Erst von der 8. Woche ab wird der Katheter vertragen, von da ab verkleinerte sich die Dammwunde rasch und bei der Entlassung (20. XII.) war der Zustand ein sehr guter. K. urinierte spontan auf dem natürlichen Wege, durch die Dammwunde, welche noch etwas fistelte, entleert sich kein Urin und kein Kot mehr.

Nr. 600. E. L., 67 J. Seit 2 Jahren häufiger Harndrang. Seit 1/2 Jahr dauernd Katheter nötig. In den letzten Wochen Schmerzen durch Cystitis. Alkalischer Urin, 300—400 ccm Residualharn. Katheter ohne Schwierigkeit, Prostata glatt, beträchtlich vergrössert. 18. III. Prostatectomia perinealis in Chloroformnarkose mit praerectalem Bogenschnitt. Am Abend nach der Operation Collaps und Exitus. Sektion klärte die Todesursache nicht auf (Herzschwäche?, Spätchloroformtod?).

Spontane Prostatanekrose (1 M., †).

Nr. 962. (J. W.), 65j. Mann. Seit 14 Wochen Urinbeschwerden, seit 4 Tagen regelmässiger Katheterismus durch den Arzt, seit 24 Stunden Einführung des Katheters unmöglich, deshalb Aufnahme (28. IV.). Der Katheterismus gelingt, der Urin ist stark eiterhaltig, stinkend; Pat. hat hohe Abendtemperaturen, geht zusehends in seinem Kräftezustand zurück. Es gelingt weder mit Dauerkatheter noch mit regelmässigen Blasenspülungen und inneren Mitteln eine Besserung zu erzielen. Per rectum fühlt man eine weiche, stark geschwollene, mässig schmerzhafte Prostata. Am 21. V. wird zur Ableitung des Urins eine Boutonnière ausgeführt, dabei gleitet das auf dem Itinerarium geführte Messer von

der Pars membranacea urethrae aus nach oben in eine buchtige Höhle, aus welcher stinkende Jauche hervorkam. Mit dem Finger fühlte man in der etwa apfelgrossen Höhle lappige Massen und mit der Steinzange extrahierte man 2 stark wallnussgrosse Gewebsstücke, welche sich als nekrotisierte und vollkommen sequestrierte Prostatalappen erwiesen. Perineale Drainage der Blase. Auch hiedurch keine wesentliche Besserung. 29. V. Castration des linken ganz vereiterten Hodens; eitrige Deferentitis. Exitus unter den Ersheinungen von Herzschwäche und Lungenödem am 1. VI. 03. Sektion: Alte tuberkulöse Veränderungen an Lungen und Pleuren. Miliare Tuberkel im Peritoneum, besonders im Verlaufe der Samenleiter, Abscesse (tuberkulös?) im rechten Hoden und Nebenhoden. Eitrige Bronchitis, Lungenödem. Es scheint nach dem Sektionsbefund, dass sich die dissecierende Prostatitis auf dem Boden einer Urogenitaltuberkulose entwickelt hat.

Prostatatuberkulose (?).

Nr. 562/749. 59j. Mann. Seit März 1902 heftiger Harndrang, Mai 1902 doppelseitige Kastration, ohne Einfluss auf die Harnbeschwerden, Juli 1902 Bottini'sche Operation. Aufnahme 25. II. Magerer Mann. In beiden Castrationswunden bestehen eiternde Fisteln (dieselben sind 3—4 Monate nach der Castration entstanden). Prostata vergrössert, schmerzhaft, ebenso die Samenblasen. Blasenspülungen, Jodoformölinstillationen, Opiumsuppositorien brachten keine Linderung der zeitweise sehr heftigen Schmerzen. Katheter gelangt leicht in die Blase, kein Residualharn, Urin enthält $^1/_2$ ‰ (Esbach) Albumen, und etwas Eiter. Auf den Vorschlag der Excision der wahrscheinlich tuberkulösen Prostata geht Pat. nicht ein.

B. Tumoren.

Nr. 313. G. S., 61 J. Seit 2 Jahren Schmerzen im Mastdarm und After, besonders nachts. Seit $^1/_2$ Jahr häufiger Urindrang. Prostata stark vergrössert, grobknollig, mit der Rectumschleimhaut verwachsen. Kein Residualharn. Totalexstirpation der Prostata von einem praerectalen Schnitte aus. Dabei wurde ein Stück der vorderen Rectalwand mit exstirpiert. Naht der Darmwunde, Naht des Blasendefektes, Vereinigung der Blase mit der Harnröhre. Anfangs günstiger Verlauf. Von der 4. Woche ab Fieber und Schüttelfröste. Exitus am 41. Tage an akuter Pyelonephritis. Mikroskopisch: malignes Adenom.

Nr. 596. 54j. Mann. Seit $^3/_4$ Jahr zunehmende Urinbeschwerden, seit 5 Wochen ausstrahlende Schmerzen in die Oberschenkel. Der Katheter findet vor dem Eintritt in die Blase ein leichtes Hindernis. Die Prostata ist über faustgross, derb, knollig, in der Beckenachse nicht verschieblich. Der Versuch, den Tumor auf parasakralem Wege zu entfernen, muss wegen zu ausgedehnter Verwachsungen mit den Beckenor-

ganen abgebrochen werden; dabei war die Blase verletzt worden. Verlauf: Aller Urin geht durch die Wunde ab, ab und zu Fieber, rascher Kräfteverfall. 4 Wochen nach der Operation in desolatem Zustande entlassen. Bald nachher zu Hause Exitus.

Nr. 794 und 1300; 2 Fälle von inoperabelen Prostatatumoren bei einem 53- und 69-jährigen Manne. Nach der knolligen derben Beschaffenheit zweifellos maligne. Symptomatische Behandlung.

IX. Weibliche Geschlechtsorgane
(einschliesslich Brustdrüse).

(Bearbeitet von Dr. Arnsperger.)

(135 Fälle: 1 M., 134 W., 1 †.)

A. Weibliche Geschlechtsorgane.

(92 Fälle, 1 †.)

Vulva und Vagina.

(13 Fälle.)

Nr. 1015. 54j. Vor 1 Jahr Thermokauterisation wegen Mastdarmfisteln; seit einigen Tagen Furunculosis vulvae. Feuchte Verbände.

Nr. 402. 22j. Kindskopfgrosses gestieltes Fibroma vulvae. Graviditas mens. V. Cystitis. Exstirpation.

Nr. 1636. 56j. Carcinoma vaginae. Seit 3 Wochen jauchiger Ausfluss. Thalergrosses Geschwür der hinteren Wand. Exstirpation. Heilung.

Nr. 1552. 68j. 2markstückgrosses flaches Epitheliom des l. Labium majus. Excision. Naht. Heilung.

Nr. 1689. 59j. Taglöhnerin. Hühnereigrosses, leicht blutendes Carcinom der vorderen Vaginalwand, den Urethralwulst einnehmend. Exstirpation mit Verletzung der Blase und Harnröhre. Dauerkatheter. Heilung.

Nr. 1976. 44j. Frau. Carcinoma vaginae et ani inoperabile mit Metastasen in den Inguinaldrüsen. Colostomie, Exkochleation und Thermokauterisation des Carcinoms. In leidlichem Zustand entlassen.

Nr. 591. 49j. Prolaps der vorderen und hinteren Vaginalwand seit 21 Jahren. Pessar genügt nicht. Cystocele. Dammriss II. Grades. Kolporrhaphia ant. und post. Perineoplastik. Heilung p. pr.

Nr. 956. 33j. Grosser Prolaps der Vagina, Elongatio colli und Retroflexio uteri. Kurettement, Portioamputation. Kolporrhaphia ant. und post. Perineoplastik. Heilung.

Nr. 1283. 30j. Dammriss II. Grades seit der 1. Geburt vor 8 Jahren. Kolporrhaphia anter. und poster. Perineoplastik. Glatte Heilung.

Nr. 1331. 68j. Seit 12 Jahren Prolaps der vorderen und hinteren

Vaginalwand. Kyphoskoliotische, alte Frau, vordere und hintere Kolporrhaphie. Perineoplastik. Heilung; vorübergehend kleine Rectovaginalfistel.

Nr. 1504. 54j. Prolaps der hinteren Vaginalwand; kleiner Cervicalpolyp. R.seitige irreponible Schenkelhernie. Abtragung des Polypen. Vordere und hintere Kolporrhaphie. Radicaloperation der Schenkelhernie mit Netzresektion in einer Sitzung. Gute Heilung.

Nr. 1441. 31j. Totalprolaps. Vor 2 Jahren Geburt ohne Kunsthilfe, geistig zurückgebliebene Patientin. Kolporrhaphia anter. und poster. Perineoplastik. Gute Heilung.

Nr. 1829. 38j. Starker Prolaps der vorderen und hinteren Vaginalwand mit Descensus uteri und Cystorectocele. Portioamputation. Kolporrhaphia anter. und poster. Perineoplastik. Glatte Heilung.

Uterus.

(43 Fälle.)

Lageveränderungen (9 Fälle).

a) Prolaps (2 Fälle).

Nr. 394. 46j. 3 Zangengeburten; erste vor 14 Jahren. Damals Dammriss, der sofort genäht wurde; seitdem zunehmender Prolaps; Kreuzschmerzen. Prolaps der Vagina und des Uterus. Endometritis chronica. 4. II. Vaginale Uterusexstirpation. 20. II. Kolporrhaphia anter. und poster. Perineoplastik. Heilung.

Nr. 1119. 54j. 8 Partus. Kyphoskoliose; mehrmals Zangengeburten und Dammrisse. Totalprolaps der Vagina und des Uterus. Cystocele. 22. V. Vaginale Uterusexstirpation. Kolpoperineorhaphie. Heilung nach kleiner Nachoperation.

b) Retroflexio (7 Fälle).

Bei Nr. 1245 und 1280 mit allgemeinen Unterleibsbeschwerden findet sich eine nicht fixierte Retroflexio. Operation wird verweigert.

Nr. 917. 2 Partus, seit 1 Jahr Kreuzschmerzen. Bewegliche Retroflexio uteri. Alexander-Adams. Heilung per pr. i. Guter Erfolg.

Nr. 1539. 33j. 3 Partus, 2 Aborte, letzter im Februar 1903, seitdem Beschwerden. Retroflexio uteri, Descensus vaginae. Vaginofixatio uteri. Kolpoperineorrhaphia. Glatte Heilung.

Nr. 2292. 28j. 5 zum Teil schwere Partus; seit dem 2. Partus Prolaps. Trotz Pessar Beschwerden. Descensus uteri retroflexi. Hysterie. Vaginofixatio uteri. Partioamputation. Kolporrhaphia anterior. Glatte Heilung.

Nr. 2282. 46j. Partus. Seit 4 Jahren ischiadische Beschwerden; seit $1^3/_4$ Jahren Blutungen aus der Vagina. Schlechter Ernährungszustand. Cervicalpolyp. Retroflexio uteri. Endometritis. Ischias dextra. Abtragung des Polyps. Vaginofixatio uteri. Portioamputation.

Nr. 1378. 41j. 5 normale Geburten; schon als Mädchen Gebärmuttersenkung, seit 1898 stärkere Beschwerden. Prolaps und Retroflexio uteri.

27. VI. Vaginale Uterusexstirpation mit Entfernung der Adnexe. Kolpoperineorrhaphie. Glatte Heilung.

Entzündungen des Uterus und seiner Umgebung (14 Fälle).

a) Metritis und Endometritis (14 Fälle).

Nr. 1288. 32j. Nullipara. Tiefstand des anteflectierten Uterus. Metritis chronica. Ichthyoltampons. Pessar.

In 7 Fällen von chronischer Endometritis, Metritis und dysmenorrhoischen Beschwerden wurde das Kurettement des Uterus nach vorheriger Dilatation ausgeführt. (Nr. 275. 494. 1014. 1258. 1525. 2045. 2144.)

In zwei Fällen wurde das Kurettement durch Chlorzinkätzung verstärkt. (Nr. 350. 2220.)

In drei Fällen wurde die vaginale, in einem die abdominale Uterusexstirpation vorgenommen.

Nr. 159. 45j. Seit 1/4 Jahr Menses unregelmässig, Menorrhagien, Urinbeschwerden. Uterus auf das doppelte vergrössert, fixiert. 5. I. Vaginale Uterusexstirpation mit beiden Adnexen. Glatte Heilung. Am 21. Tag entlassen.

Nr. 406. 50j. Metrorrhagien, in den letzten Wochen zunehmende Anämie. Uterus gross, dextraponiert, beweglich. 7. II. Vaginale Uterusexstirpation unter Zurücklassung der wenig veränderten Adnexe. Glatte Heilung. Am 20. Tag entlassen.

Nr. 2410. 41j. 3 Partus, 2 mit Kunsthilfe. Nach dem II. Partus durch Karbolklystier schwere lokale Verätzung und Intoxition. Seitdem Colitis, Obstipation. Vor 3 Jahren Beginn schwerer nervöser Symptome, namentlich von Herzbeklemmungen und Blasenkrämpfen, seit 1 Jahr starke Menorrhagien und Metrorrhagien. Kurretement von 1/2 Jahr erfolglos. Bedeutende Anämie. Vaginale Exstirpation. Am 8. Tag Nachblutung aus dem l. Adnexstumpf, Stillung durch Umstechung und Tamponade. Allgemeine Rekonvalescenz durch Herzbeschwerden, Verdauungsstörungen, Unregelmässigkeit der Nierenfunktion, Blasenkrämpfe sehr verzögert.

Nr. 1286. 1950. 39j. Vor 2 Jahren wegen Tubargravidität Ovariotomie rechts. Seit 1/2 Jahr attackenweise Schwellung der r. Inguinaldrüsen mit Fieber. Uterus vergrössert, l. Adnexe verdickt. 12. VI. Abdominale Totalexstirpation des Uterus und der l. Adnexe. Ovarium kleincystisch entartet. Drainage nach der Vagina. Glatter Heilungsverlauf. 22. VI. Auftreten eines Abscesses in der r. Inguinalgegend. Incision im Verlaufe der weiteren Rekonvalescenz Gallenblasenschwellung. 9. VIII. entlassen.

b) Perimetritis (1 Fall).

Nr. 1325. 27j. Menstruelle Schmerzen in der r. Unterleibsseite.

Uterus nach r. fixiert, Adnexe nicht vergrössert. Perimetritis chron. dextra. Bäderbehandlung (siehe auch bei Adnexitis).

Tumoren des Uterus:

1. Uteruspolyp (1 Fall).

Nr. 1268. 51j. Seit längerer Zeit Blutungen aus der Vagina. Uterus durch Myom auf Mannsfaustgrösse vergrössert; aus dem Muttermund ragt ein wallnussgrosser, langstieliger Zottenpolyp bis vor die Vulva. Abbindung. Exstirpation. Heilung. Myom wird nicht angegriffen.

2. Myome (11 Fälle).

a) vaginale Entfernung (2 Fälle).

Nr. 2487. 49j. Seit 3 Jahren schwere Blutungen. Kleines Cervixmyom. Enukleation. Heilung p. pr.

Nr. 2561. 59j. Seit 3 Jahren Schmerzen und Blutabgang, durch Kurettement nicht gebessert; haselnussgrosses Myom in der vorderen Lippe der Portio vaginalis. Excision, Kurettement. Guter Erfolg.

b) abdominale Entfernung (9 Fälle).

α) Myomektomie (2 Fälle).

Nr. 444. 40j. Seit 2½ Jahren Schmerzen im Leib, Urinbeschwerden; vor dem Uterus kindskopfgrosser Tumor. Im Douglas kleiner knolliger Tumor. 13. II. Laparotomie. Enukleation eines subserösen Cervixmyoms, Abbindung eines gestielten Fundusmyoms. Castratio sin. Glatte Heilung.

Nr. 2262. 50j. Nullipara. Seit 1 Jahr unregelmässige Blutungen, Schmerzen. Faustgrosser Tumor hinter dem Uterus. 7. XI. Enukleation zweier subseröser Myome per laparatomiam. Glatte Heilung.

β) supravaginale Amputatio uteri nach Chrobak (6 Fälle).

Nr. 1041. 43j. Seit 3 Jahren öfters Leibschmerzen mit heftigen unregelmässigen Blutungen. Urinbeschwerden. Oedeme. Albumen. Nach hinten und rechts vom Uterus kindskopfgrosser, schmerzhafter Tumor. 20. V. supravaginale Amputatio uteri; faustgrosses intramurales Myom, rechtseitige Pyosalpinx. Entfernung beider Adnexe. Glatte Heilung.

Nr. 1096. 47j. Seit 3 Jahren irreguläre Blutungen, zunehmende Anämie. Kindskopfgrosser harter verschieblicher Tumor. 18. V. Supravaginale Amputatio uteri unter Mitnahme beider cystisch entarteter Adnexe. Glatte Heilung.

Nr. 1307. 39j. 1896 bei der Geburt Tumor bemerkt, seit 8 Wochen zunehmende Stuhlbeschwerden. Kindskopfgrosser Tumor r. vom Uterus, faustgrosser hinter demselben eingekeilt. 15. VI. Supravaginale Amputatio uteri mit beiden Adnexen. Subseröses Myom, Dermoid des rechten, cystische Degeneration des linken Ovariums. Glatte Heilung.

Nr. 1460. 1600. 56j. Vor 12 Jahren Tumor bemerkt, seit 6 Wochen Anfälle von Kreuzschmerzen. Faustgrosser gegen den Uterus beweglicher Tumor. 23. VII. Supravaginale Amputatio uteri. Mehrere intramurale Myome. Glatte Heilung.

Nr. 1570. 53j. Seit April 1903 starke Unterleibsschmerzen und ischiadische Schmerzen beiderseits; starkes Fettpolster. 24. VII. Supravaginale Amputatio uteri unter Mitnahme der Adnexe auf beiden Seiten; mehrere bis faustgrosse Myome, rechtsseitige Dermoidcyste. Glatter Verlauf.

Nr. 1824. 49j. Seit 3 Jahren unregelmässige Blutungen. Zunehmende Anämie. Uterus mannskopfgross, buckelig. 2. IX. Supravaginale Amputatio uteri, unter Mitnahme der l. Adnexe; Heilungsverlauf durch rechtseitiges Pleuraempyem gestört. Bülau'sche Drainage. Geheilt entlassen.

γ) abdominale Totalexstirpation (1 Fall).

Nr. 1162. 44j. Im Jahre 1900 5malige Exstirpation eines l. Epithelioma faciei auf Lupus; schliesslich Heilung auf Chlorzinkätzung; schon damals Myom. Jetzt starke Blutungen; enormer Tumor. 28. V. Abdominale Totalexstirpation des Uterus. Tumor wiegt 11 Pfd. R. Ureter durchschnitten. Naht. Drainage durch die Vagina. Vom 5. Tage ab Anasarka, Ureternaht hält nicht, daher am 4. VI. Exstirpation der r. Niere mit Czerny'schem Schnitt. Daraufhin gute Rekonvalescenz. Heilung.

3. Carcinome und Sarkome (7 Fälle).

In Behandlung kamen 3 inoperable Uteruscarcinome.

Zwei Cervixcarcinome wurden ausgeschabt und mit Chlorzink geätzt (Nr. 650, 1705).

In einem Falle musste wegen Darmstenose die Colostomie gemacht werden (2089).

In 4 Fällen wurde die vaginale Uterusexstirpation vorgenommen.

Nr. 213. 54j. Seit 4 Jahren Menopause, seit 1 Jahr unregelmässige Blutungen. Carcinoma corporis uteri et vaginae. Vaginale Uterusexstirpation mit einem Teil der Vagina. Glatte Heilung. Mikroskop. Epitheliom.

Nr. 1879. 46j. Seit 1 Jahr unregelmässige Blutungen. Anämie; Zerklüftung der Portio. Carcinoma uteri. Vaginale Uterusexstirpation. Glatte Heilung. Mikrosk. Retezellencarcinom.

Nr. 2225. 60j. Menopause seit 13 Jahren, Blutungen seit 1/2 Jahr. Anämie; Portio zerklüftet. Kurettement und Probeexcision, dann vaginale Uterusexstirpation. Rekonvalescenz durch Cystitis gestört. Heilung.

Nr. 2352. 55j. Menopause seit 3 Jahren. Seit 1/4 Jahr starker, bräunlicher Ausfluss. Prolaps der vorderen und hinteren Vaginalwand. Uterus nicht vergrössert. Vaginale Uterusexstirpation. Kolporrhaphia anter. und poster. Perineoplastik. Im Uterus ein kleines Corpuscarcinom. Glatte Heilung.

Tuben und Ovarien.

(36 Fälle, 1 †.)

A. Entzündungen.

(12 Fälle.)

Unoperiert wurden 2 Fälle entlassen, bei welchen die Adnexe vergrössert nachweisbar waren, aber keine Indikation zu einem operativen Eingriff bestand (Nr. 2272, 2394).

Operiert wurden 10 Fälle meist gonorrhoischer Natur.

Nr. 392. 25j. Seit 5 Jahren Ausfluss, schmerzhafter Tumor rechts neben dem Uterus. 9. II. Laparotomie. Entfernung beider stark verwachsener Adnexe. Kurettement der Cervix. R. Dermoidcyste. Glatte Heilung.

Nr. 408. 36j. Seit 12 Jahren Unterleibsbeschwerden, r. Adnexe nach hinten fixiert, vergrössert. 6. II. Ovariotomia duplex. Nachblutung. Relaparotomie. Ligatur der Stumpfgefässe. Heilung.

Nr. 878. 42j. Seit der Verheiratung vor 17 Jahren stets krank, dysmenorrhoisch; vor 1½ Jahr auswärts Probelaparotomie, damals wurde die derbe Infiltration des kleinen Beckens als Carcinom aufgefasst; jetzt dicke, gesund aussehende Frau. Uterus im kleinen Becken mit harten unverschieblichen Adnextumoren fest eingebacken. 24. IV. Ovariotomia duplex. Beiderseitige gonorrhoische, vereiterte, verwachsene, schwer auslösbare Adnextumoren. Verlauf glatt. Wiedervorstellung am 18. XI. Gutes Allgemeinbefinden. Schmerzen am linken, verdickten Stumpf.

Nr. 885. 29j. Nullipara, seit 2 Jahren verheiratet, Kreuzschmerzen. R. Adnexe vergrössert, Uterus anteflektiert. 23. IV. Kurettement, vaginale Ovariotomia dextra. Thermokauterisation d. l. kleincystischen Ovariums. Glatte Heilung. Kein Erfolg.

Nr. 1107. 44j. Plötzliche Erkrankung mit Ileussymptomen, starke peritonitische Reizung; bei der Operation findet sich beiderseitige Pyosalpinx, cirkumskripte Peritonitis. Exstirpation beider Adnexe. Drainage des Douglasabscesses. Heilung.

Nr. 1483. 43j. Seit 15 Jahren verheiratet, vor 11 Jahren Abort; seitdem unterleibsleidend; beiderseits Adnexe vergrössert. 9. VII. Ovariotomia duplex per laparotomiam; ausgedehnte Verwachsungen. Heilung per primam. Psychisch keine Besserung.

Nr. 1942. 34j. Seit der Heirat unterleibsleidend; seit ¾ Jahren mehrere Attacken von Appendicitis; letzte vor einigen Tagen. Druckempfindlichkeit der r. Adnexe und am Mac Burney'schen Punkt. Ovariotomia dextra, Resectio proc. vermiformis; vorher Kurettement, Discission. Glatte Heilung.

Nr. 2113. 30j. Vor 9 Jahren 1 Partus, seitdem dysmenorrhoische

Beschwerden; mehrfaches Kurettement, Partioamputation erfolglos, r. Adnexe schmerzhaft. 20. X. Ovariotomia dextra, flächenhafte Verwachsungen. Glatte Heilung.

Nr. 2146. 28j. Seit dem 3. Partus vor 2 Jahren Schmerzen in der r. Bauchseite, als Blinddarmentzündung aufgefasst; r. Adnexe vereitert. Ovariotomia dextra, Resektion des Wurmfortsatzes und eines urachusähnlichen Gebildes. Heilung nach kleiner Kotfistel.

Nr. 2484/2547 und 1904: 40. 32j. Kellnerin. Mit 19 Jahren blieb die Periode kurze Zeit aus; seit 1895 unterleibsleidend; konservative Behandlung ohne Erfolg; hinter dem Uterus mannskopfgrosser cystischer Tumor. 19. VII. Supravaginale Amputation des Uterus mit Exstirpation beider Adnexe; beiderseitige gonorrhoische Hämatosalpinx mit cystischer Degeneration der Ovarien. Glatte Heilung.

B. Neubildungen.

(17 Fälle, 1 †.)

1. Gutartige (11 Fälle; 1 †).

a) Dermoidcysten 1 Fall).

Nr. 572. 38j. Angeblich schon seit dem 19. Jahr Tumoren bemerkt; kindskopfgrosser, flach höckeriger Tumor als Myom angesprochen, erweist sich bei der Operation als Dermoidcystome beider Ovarien. Ovariotomia duplex. Gute Heilung, zugleich Resektion des verwachsenen Wurmfortsatzes. Glatte Heilung.

b) Cysten und Kystome (10 Fälle; 1 †).

Nr. 441. 35j. Vor 10 Jahren 1 Partus, seither steril, vor 3½ Jahren Appendicitis. R. kindskopfgrosser, beweglicher, praller Tumor hinter dem Uterus. 11. II. Ovariotomia dextra. Resectio proc. vermif. Darmverletzung. Darmnaht. Salpingostomie und Thermokauterisation des linken Ovariums, das zur Ermöglichung der Konception, obwohl erkrankt, zurückgelassen wurde. Glatte Heilung per primam.

Nr. 514. 33j. Seit einiger Zeit Dickerwerden des Leibes, vor 14 Tagen r. peritonitische Attacke. Kystom des r. Ovariums mit früherer Stieldrehung. 18. II. Ovariotomia dextra. Einkammerige Cyste. Reaktionslose Heilung.

Nr. 619. 64j. Seit 1½ Jahren ischiasähnliche Schmerzen. Kleiner l. Ovarialtumor. Exstirpation per laparot. Wundheilung glatt; nach 8 Tagen wieder die alten Schmerzen.

Nr. 627. 19j. Seit 1½ Jahren starke Zunahme des Leibes. Periode unverändert. Kindskopfgrosse mehrkammerige Cyste des l. Ovariums. Thermokauterisation des kleincystischen r. Ovariums. Ovariotomia sin. Heilung.

Nr. 698. 53j. Seit 3 Jahren Dickerwerden des Leibes. Grosse ein-

kammerige Cyste. Ovariotomia sinistra. Glatte Heilung.

Nr. 898. 66j. Seit 1 Jahr wachsendes Ovarialkystom mit Ascites und Blasenbeschwerden. Ovariotomia duplex. Proliferierendes Colloidkystom. Glatte Heilung.

Nr. 1745. 39j. Seit mehreren Jahren Blutungen; seit 14 Tagen heftige Schmerzen im Leibe. Fieber. Links kindskopfgrosses Ovarialkystom, rechts eitrige Adnexitis mit Durchbruch in den Darm. Laparotomie. Einnähung der l. vereiterten Ovarialcyste in die Bauchwunde und die Scheide. Drainage. Spülungen; mehrfach noch Fieberattacken. Sitzbäder; nach 3 monatlicher Behandlung mit fast geschlossenen Fisteln in gutem Allgemeinzustand entlassen.

Nr. 1851. 37j. Seit 1 Jahr Dickerwerden des Leibes; ab und zu Schmerzanfälle; stielgedrehtes Kystom des l. Ovariums. Ovariotomia sinistra. Hydrops tubae dextrae. Salpingostomie. Glatte Heilung. Am 17 Tag entlassen.

Nr. 2103. 66j. Seit 14 Jahren Menopause, seit 6 Jahren Blutungen und Dickerwerden des Leibes. Enormer cystischer Ovarialtumor; nach Punktion rasche Wiederansammlung; wegen Myodegeneratio cordis Ovariotomia sinistra mit Lokalanästhesie. Relaparotomie wegen Nachblutung. 13. XI. am 20. Tag p. oper. †. Myodegeneratio cordis. Bronchopneumonieen. Abscesse am Ligamentstumpf.

Nr. 2145. 31j. Seit Jahren Obstipation und menstruelle Beschwerden; im hinteren Douglas faustgrosser Tumor. Einkammerige Ovarialcyste. Vaginale Ovariotomia dextra. Heilung per primam.

2. Bösartige (6 Fälle).

3 Fälle von diffusen malignen Tumoren des Abdomens, als deren Ausgangspunkt die Ovarien angenommen wurden, wurden unoperiert entlassen. Einmal wurden 5500 gr Flüssigkeit durch Punktion entleert (Nr. 1752, 2062, 1955).

3 Fälle wurden operiert.

Nr. 304. 58j. Seit 8 Wochen Unterleibsbeschwerden, Urindrang. Adenocarcinoma papillare ovarii dextri. Exstirpation mit Resektion der adhärenten Flexura sigmoidea. Murphyknopfanastomose. Radikale Entfernung unmöglich. Glatte Wundheilung; in gutem Befinden entlassen. Knopf ab.

Nr. 989. 48j. VII-para. Menopause seit 3 Jahren, Unterleibsbeschwerden seit Ende 1902. Zwei Tumoren von Kindskopfgrösse hinter dem Uterus zu palpieren. 6. V. Ovariotomia duplex. Amputatio uteri supravaginalis. Alveolarsarkom beider Ovarien im unteren Teil untrennbar verwachsen. Glatter Verlauf.

Nr. 1021. 46j. Seit Weihnachten 1902 Stuhlbeschwerden, Abmagerung; grosse knollige Ovarialtumoren. 11. V. Ovariotomia duplex. Ausgedehnte, aber nicht radikale Exstirpation von Netzmetastasen. Ovarial-

tumoren colloid kleincystisch, Netzmetastasen exquisit carcinomatös (primäres Gallenblasencarcinom?) Wundheilung per primam; am 22. Tag entlassen.

Tubergravidität (1 Fall).

Nr. 2565. (1904 Nr. 12). 28j. 1895 Pyämie nach Lippenfurunkel; seit der Heirat Unterleibsbeschwerden, Unregelmässigkeit der Periode, Cystitis; seit 1 Monat bettlägerig. Doppelseitige Adnextumoren fühlbar. 24. XII. Ovariotomia duplex. Geplatzte Tubergraviditât beiderseits mit Hämatombildung, wahrscheinlich auf Grund gonorrhoischer Salpingitis. Glatte Heilung, gute Rekonvalescenz.

Puerperale Erkrankungen (2 Fälle).

Nr. 1357. 32j. XI-para. Vor 10 Wochen Partus, sehr leicht, danach Blutung; deswegen Aufnahme. Excochleatio uteri. Ergotin. Placentarstelle mit Wucherungen besetzt. Heilung.

Nr. 1915. 33j. Vor 5 Tagen Frühgeburt. Kind tot. Instrumentelle Hilfe nötig, darauf Fieber, mehrfache Schüttelfröste. Puerperale Pyämie. Ruhe. Uterusspülungen. Injektion von Jodoformöl. Heilung.

Verschiedenes (4 Fälle).

Nr. 446. 27j. Linksseitige Ischias; rechtsseitige Parametritis; auf Antipyrin-Injektionen Besserung.

Nr. 299. 26j. Unbestimmte allgemeine Beschwerden; im Dezember 1902 in der Frauenklinik abdominelle Totalexstirpation und Castratio duplex. Hysterie. Ungebessert entlassen.

Nr. 1759. 16j. Noch nicht menstruiert; seit gestern Erbrechen, Koliken. Dysmenorrhoische Beschwerden? Auf Priessnitzumschläge, Laxantien, rasche Besserung.

Nr. 2366. 47j. III-para. Seit Jahren profuse Menses, Verdacht auf Carcinoma uteri; zur Operation geschickt. Kurettement. Uterus nicht carcinomatös, dagegen hochgradige lienale, myelogene Leukämie. Entlassen.

B. Mamma.

(43 Fälle: 1 M., 42 W.)

A. Entzündungen.

(2 Fälle.)

Nr. 2398. 27j. V-para. Letzter Partus vor 12 Wochen, seit 6 Wochen Anschwellung und Schmerzhaftigkeit der rechten, später auch der linken Mammae. Incisionen des Arztes, jetzt Fisteln in beiden Mammae. Incisionen; feuchte Verbände. Heilung.

Nr. 2351. 51j. IV-para; letzter Partus vor 13 Jahren. 1900 in hiesiger Klinik Cholecystostomie wegen Steinen. Seit Dezember 1902 knotige Infiltration der rechten Mamma, die sich wenig veränderte; aus

der r. Mamilla blutiges Sekret, darin reichlich desquamierte Epithelien. Keine Axillardrüsen. Mastitis chronica desquamatica. Amputatio mammae ohne Ausräumung der Axilla. — A. D.: Mastitis mit kleinen Cystenbildungen. Kein Carcinom. Glatte Heilung.

B. Tumoren.

(40 M., 1 W.)

a) Gutartige (6 Fälle). 3 Fälle von Fibroadenoma mammae wurden mit einfacher Excision des Tumors unter Mitnahme des umgebenden Gewebes behandelt (Nr. 212, 1450, 1524). 2 Fälle von Fibroadenoma mammae mit gleichzeitiger chronischer Mastitis und Carcinomverdacht wurden mit Amputatio mammae ohne Ausräumung der Axilla behandelt (Nr. 1535, 2148). In einem Falle, 13jähr. Mädchen, wurde klinisch die Diagnose auf ein Sarkom der Mamma und Achseldrüsenmetastasen gestellt und die Amputatio mammae mit Ausräumung der Achselhöhle vorgenommen. Die mikroskopische Untersuchung ergab ein einfaches Cystadenoma mammae und Tuberkulose der Axillardrüsen (Nr. 604).

b) Bösartige (34 W., 1 M.).

α) Sarkom (1 Fall; 1 M.).

Nr. 1113. 52j. Privatier. Im Vorjahre an Tumor der rechten Mamma operiert, jetzt 2 haselnussgrosse Recidive in der Narbe. Elliptische Excision. Chlorzinkätzung. Naht. Glatte Heilung.

β) Carcinome (34 Fälle).

1. Erstmalige Operationen (21 Fälle). Die Operation wurde in der Regel in der üblichen Weise, manchmal mit Kocher'schem Schnitt, stets mit Ausräumung der Achselhöhle ausgeführt. Die älteste operierte Patientin war 71 Jahre, die jüngste 34 Jahre alt.

Nr. 192. 71j. XVI-para. Seit 2 Jahren Tumor bemerkt. Hühnereigrosse Geschwulst mit Ulceration im äusseren Quadranten der linken Mamma. Drüsenmetastasen. Typische Amputatio mammae und Ausräumung der Axilla. Glatte Heilung.

Nr. 273. 55j. Seit 1 Jahr Tumor bemerkt, mit Lysol innerlich und äusserlich völlig erfolglos behandelt. Kleines Carcinom der l. Mamma. Amputatio mammae und Ausräumung der Achselhöhle. Heilung per pr.

Nr. 542. 60j. Im 26. Lebensjahr Uterusexstirpation (?). Seit ½ Jahr Knoten in der r. Mamma bemerkt. Amputatio mammae mit Ausräumung der Axilla. Glatte Heilung. Mikrosk. Scirrhus.

Nr. 608. 53j. Seit 1 Jahr Tumor bemerkt. Faustgrosses Carcinom der r. Mamma, Drüsenmetastasen. Spondylitis tuberculosa (?). Syringomyelie. Amputatio mammae und Exenteratio axillae. Heilung per primam.

Nr. 682. 45j. Seit längerer Zeit Verhärtungen in beiden Brüsten, links rasch wachsende Knoten. Mastitis interstitialis chronica utriusque lateris. Carcinoma incipiens l. Amputatio mammae sin. und Ausräumung der Axilla. Glatte Heilung. Mikrosk. Carcinom und Mastitis.

Nr. 1013. 49j. Seit 1/2 Jahr Knoten bemerkt. Carcinom der r. Mamma. Amputatio mammae und Ausräumung der Axilla. Achseldrüsen frei. Glatte Heilung.

Nr. 1020. 62j. Seit 1 Jahr Infiltration der l. Mamma, seit 4 Wochen deutlicher Tumor. Menopause seit 9 Jahren. Blutungen. Amputatio mammae und Ausräumung der Axilla. Excochleatio uteri. Heilung per prim. Mikrosk.: cubocelluläres Drüsencarcinom. Drüsen inficiert. Endometritis.

Nr. 1042. 46j. VIII-para. Einmal im Puerperium doppelseitige Mastitis, die incidiert wurde. Seit 1 Jahr Tumor bemerkt. Faustgrosses Carcinom, ausgedehnte Drüsenmetastasen. Amputatio mammae und Ausräumung der axillaren und infraclavikularen Drüsen mit Kocher'schem Schnitt. Glatte Heilung.

Nr. 1056. 43j. Seit 3 Monaten Schwellung in der linken Achselhöhle bemerkt, Anschwellung in der Mamma trat angeblich später auf. Carcinoma mammae sin. Amputatio mammae, Ausräumung der Achselhöhle. Transplantation. Glatte Heilung. Funktion des Armes beeinträchtigt.

Nr. 1148. 60j. Nach dem ersten Partus Entzündung der rechten Mamma, sie stillte daher stets hauptsächlich mit der linken Mamma. Carcinom der linken Mamma. Amputatio mammae und Ausräumung der Axilla. Heilung.

Nr. 1185. 68j. Seit 3/4 Jahren entstandenes Geschwür nach aussen oben von der l. Mamma, Carcinoma paramammar. Excision und Exstirpation der Axillardrüsen. Heilung durch Eiterung gestört.

Nr. 1298. 45j. III-para. Vor 10 Wochen Trauma der l. Brust, seit 6 Wochen bemerkt sie den Knoten. Carcinom der linken Mamma, Drüsenmetastasen. Amputatio mammae und Ausräumung der Axilla. Glatte Heilung.

Nr. 1301. 68j. Seit 1 Jahr raschwachsendes, seit 6 Wochen ulceriertes Carcinom der rechten Mamma. Amputatio mammae und Exenteratio axillae. Heilung nach geringer Eiterung.

Nr. 1487. 52j. Seit 1 Jahr Knoten im äusseren unteren Quadranten, in die Haut durchgebrochen, Scirrhus mammae sinistrae. Amputatio mammae und Ausräumung der ausgedehnten Drüsenmetastasen. Glatte Heilung.

Nr. 1597. 58j. Mutter † an Carcinoma mammae. Seit 2—3 Monaten Knoten in der r. Brust bemerkt. Amputatio mammae und Ausräumung der Achselhöhle. Heilung per primam. Mikroskop: Carcinomatös entartetes Fibroadenoma mammae, in den Drüsen infiltriert wachsendes Carcinom.

Nr. 1697. 63j. Seit 2 Jahren langsam wachsender Tumor der linken Brust; über faustgrosses Carcinom. Amputatio mammae und Ausräumung der Axilla. Heilung.

Nr. 1746. 64j. Vor 6—7 Wochen Knoten in der r. Brust bemerkt; eigrosses Carcinom, sehr starkes Fettpolster. Mitralinsufficienz. Amputatio mammae und Exenteratio axillae. Heilung nach leichter Hautnekrose.

Nr. 1926. 34j. Mutter † an Carcinoma mammae. Seit 1 Jahr langsame Entwicklung einer Härte in der r. Brust; eigrosses Carcinom; ausgedehnte Drüsenschwellung in Axilla und Supra- und Infraclavikulargruben. Amputatio mammae und Ausräumung der Drüsen. Heilung per prim.

Nr. 2408. 35j. Nach der ersten Geburt Mastitis der linken Seite, mehrfach incidiert. Seit 1 Jahr wachsender Tumor der rechten Brust. Asymetrie der Schädel- und Gesichtsbildung. Graviditas mens. III., r. Mamma in toto verhärtet, Warze maulbeerförmig, kirschgross. Carcinoma mammae inter gravidit. Amputatio mammae und Ausräumung der Axilla. Glatte Heilung.

Nr. 2437. 58j. Seit 10 Jahren langsam wachsendes Carcinom der l. Mamma im oberen Quadranten. Amputatio mammae und Ausräumung der Achselhöhle. Glatte Heilung. Mikrosk: infiltriertes Epitheliom.

Nr. 2446. 49j. V-para, letzte Geburt vor 2 Jahren, sie stillte das letzte Kind bis vor 4 Wochen mit beiden Brüsten; damals Knoten in der r. Brust bemerkt. Apfelgrosser Tumor mit Entzündung der Haut. Axillare Drüsenschwellungen. Amputatio mammae und Exenteratio axillae. Transplantation. Heilung. Mikroskop.: Kein sicheres Carcinom. Drüsen hyperplastisch. 12. II. Wiedervorstellung. Narbe gut, kein Recidiv. Gute Funktion des Armes. Sehr gutes Befinden.

2) Recidive (8 Fälle).

Nr. 276. 53j. Vgl. 1902 Nr. 1465. Lokales und glanduläres Recidiv nach Amputatio mammae carcinomat. Arm chron. ödematös. Partielle Excision. Weitere Recidivierung, zunehmendes Oedem des Armes. Heilung der Wunde.

Nr. 411. 64j. Vgl. 1900 Nr. 1067. Damals Scirrhus der l. Mamma. Seit Oktober 1902 Recidiv im unteren Winkel der Narbe. Partielle Exstirpation (Uebergang auf die Pleura). Deckung des Defekts mit der rechten Mamma. Heilung.

Nr. 461. 64j. 1901 auswärts Amputatio mammae dextr. carcinomat.; seit $^3/_4$ Jahren Recidiv. Ulceriertes, jauchendes, mit Sternum und Rippen verwachsenes Recidiv. Exstirpation. Deckung des Defekts mit der anderen Mamma und Transplantation. Heilung. Zunehmende Kachexie.

Nr. 1161. 76j. 1884 Amputatio mammae dextrae wegen Carcinom; seit 1901 — nach 17 Jahren — langsam wachsendes Recidiv. Faust-

grosser jauchender Tumor, keine Drüsen. Exstirpation. Heilung bis auf kleinen Defekt.

Nr. 1489. 62j. 1885 Geschwulst der l. Mamma, Incision. Seitdem Fistel. 1889 Recidiv an anderer Stelle, Incision. 1901 2. Recidiv an anderer Stelle, ebenfalls auf Incision Heilung; seit 5—6 Wochen Wucherung an der alten Fistel, jauchende eigrosse Geschwulst im äusseren, oberen Quadranten. Amputatio mammae und Exenteratio axillae. Transplantation. Heilung. Mikroskop.: sehr merkwürdiger Tumor. Carcinom? Endotheliom? Malignes Chorionepitheliom der Mamma??

Nr. 2227. 81j. Vor vielen Jahren mehrfach an kompliciertem Mischtumor der Parotis, Supraclavikulargegend und linken Mamma operiert, und mit Chlorzink geätzt. Jetzt kleines Recidiv in der Narbe. Excision. Heilung. Mikroskop.: kein Carcinom.

Nr. 2457. 66j. Vgl. 1900 Nr. 1894. Damals Amputatio mammae dextr. wegen Carcinom. Seit ½ Jahr kleines Knötchenrecidiv in der Narbe. Excision. Heilung durch Nachblutung gestört.

Nr. 189. 58j. Vgl. 1902 Nr. 2068. Haselnussgrosses Hautrecidiv 3 Monate nach der Operation. Excision. Transplantation. Heilung.

3) Inoperable Fälle (5 Fälle).

5 Fälle inoperabler Mammacarcinome, bezw. Recidive kamen in Behandlung; sie wurden symptomatisch gegen die Schmerzen mit Elektricität oder Morphium etc. behandelt (Nr. 882, 1580, 2174). Ein Fall wurde mit Bestrahlung mit Radiumbromid behandelt (Nr. 1856 35jähr. Carcinoma lenticulare mammae utriusque), bei einem Fall wurde der jauchende Tumor abgetragen und der Defekt durch Transplantation gedeckt; die ausgedehnten Drüsen blieben unberührt (Nr. 545).

X. Becken und Rectum.

(Bearbeitet von Dr. Arnsperger.)

Becken.

(42 Fälle: 28 M., 14 W., 3 †.)

A. Verletzungen.

(6 Fälle: 6 M.)

1. Weichteilverletzungen ohne Knochenbruch kamen 4 Fälle zur Aufnahme; in einem Falle war Sturz vom Gerüst, in 2 Fällen Quetschung durch eine Lokomotive, bezw. einen Stein Ursache der Verletzung. Zum Teil waren starke Hämatome vorhanden, die mit Heftpflasterkompression und feuchten Verbänden behandelt wurden (Nr. 948. 1085, 1694).

Bei einem Falle (Nr. 2549) wurde das Hämatom in der Leistenbeuge für eine incarcerierte Hernie gehalten und sofort operiert; nachträgliche Anamnese stellte ein Trauma fest.

Ein Fall einer alten Beckenkontusion wurde nur zur Erstattung eines Obergutachtens aufgenommen (Nr. 2162).

2. Knochenverletzungen (1 M.).

Nr. 1545. 27j. Landwirt. Sturz vom Kirschbaum auf die l. Körperseite am 12. VII. Am 15. VII. Aufnahme. Adductionsstellung des linken Beines. Fraktur des linken Schambeins, Sitzbeins und Darmbeins. Extensionsverband. Nach Abnahme Peroneuslähmung. Beckenfraktur gut verheilt.

B. Entzündungen.

(31 Fälle: 19 M., 12 W., 3 †.)

I. Akute (6 M.).

Lymphadenitis inguinalis (3 Fälle).

In einem Fall schloss sich an die Exstirpation der vereiterten Drüsen eine schwere Bauchdeckenphlegmone an, die mehrfache sehr ausgedehnte Incisionen erforderte, schliesslich zur Heilung kam. Die Wunde wurde durch Sekundärnaht geschlossen (Nr. 770). Die beiden anderen Fälle heilten glatt auf Incision der Abscesse (Nr. 758, 2052).

Verjauchtes Hämatom der Gesässgegend (Nr. 1334). Katatoniker, Verletzung im Tobsuchtsanfall. Breite Incisionen. Heilung.

Entzündung der Articulatio sacro-iliaca nach Trauma und Infraktion des Os sacrum; vor 5 Wochen Sturz auf das Gesäss, nach 4 Tagen heftige Schmerzen, Fieber, nirgends Eiterbildung. Konservative Behandlung. Heilung. (Nr. 1045.)

Luetischer Bubo inguin. (Nr. 921, 1469) in specifische Behandlung entlassen.

II. Chronische (25 Fälle; 13 M., 12 W., 3 †).

1. Osteomyelitis (1 M.).

Nr. 717/1515. 34j. Dienstknecht; seit 22 Jahren Fistel unterhalb des Schambeins; im 12. Lebensjahr akute Erkrankung, Abscessincision; jetzt rauher Knochen nachweisbar. Sequestrotomie. Extraktion eines Fremdkörpers (Pfirsichkern?). Heilung.

2. Tuberkulose (24 Fälle; 12 M., 12 W., 3 †).

a) Kalte Abscesse (10 Fälle; 6 M., 4 W.) ohne nachgewiesenen Knochenherd.

4 Iliacal- oder Psoasabscesse kamen zur Beobachtung. Alle wurden incidiert und drainiert, heilten bis auf einen

Fall aus (Nr. 1312, 1440, 1448, 2566).

Von 4 Glutäalabscessen wurden 2 mit mehrfachen Punktionen, 2 mit Incision und Drainage behandelt (Nr. 610, 1081, 1361, 2286).

Bei 2 Abscessen über der Articulatio sacro-iliaca wurde Punktion gemacht und Jodoformöl injiciert (Nr. 731, 2353).

b) Knochenerkrankungen (14 Fälle; 6 M., 8 W., 2 M., 1 W. †).

α) Caries ossis pubis.

Nr. 315. 50j. Mann. Seit Dezember 1902 Schmerzen an der l. grossen Zehe, im l. Knie und Hüftgelenk. Vom 27. XII. bis 21. I. in medicin. Klinik behandelt. L. Lungenspitze suspekt; in letzter Zeit Schwellung in den Adductoren und über dem Schambein, vom Rectum aus als harter Tumor palpabel. Probepunktion negativ. Unter der Diagnose Sarkom. Incision ergiebt wenig Eiter, cariöser Herd am horizontalen Schambeinast. Exkochleation. Guter Verlauf. Mit secernierender Fistel entlassen.

β) Caries des Darmbeins.

Nr. 211. 15j. Cigarrenarbeiterin. Vgl. 1902/192. Im Januar 1902 Exkochleation wegen Caries des Darmbeins, secernierende Fisteln über der l. Articul. sacroiliaca. Gründliche Freilegung und Resektion des Darmbeins. Heilung mit guter Funktion.

Nr. 1035. 35j. Taglöhner. Im Jahr 1899 Spaltung eines r. Glutäalabscesses, ohne erkrankten Knochen zu finden. 1901 Spaltung eines Psoaabscesses. Februar 1903 Sturz auf die r. Gesässseite, seitdem wieder Fisteln. Freilegung und Resektion des cariösen Darmbeinstückes. Mit secernierender Fistel entlassen.

Nr. 1532. 18j. Mann. Vgl. 1901 Nr. 2037. Damals Exkochleation des erkrankten Os ilei. Jetzt wieder Fisteln in der Operationswunde. Ausgedehnte Exkochleation der cariösen Darmbeinschaufel. Heilung.

Nr. 459. 25j. Knecht. Vgl. 1902 Nr. 919. Damals Incision eines Bauchdeckenabscesses im r. Rectus; seit der Entlassung Anschwellung über dem r. Darmbein. Mehrfache Exkochleationen; am 14. VIII. Aetzung mit 4% Formalin; darauf akute Nephritis. † 15. IX.

Nr. 2378. 17j. Schreiner. Seit Sommer 1903 Anschwellung am r. Tuber ischii, die aufbrach und Eiter entleerte. Exkochleation des cariösen Herdes des Darmbeins zwischen Hüftgelenk und Articul. sacroiliaca; mit Fistel entlassen.

γ) Caries des Os sacrum und coccygeum.

Nr. 412. 19j. Frau. Vor 4 Wochen Partus, Parametritis dextra. Ueber dem Kreuzbein Abscess. Exkochleation des cariösen Knochens;

bei einer zweiten Operation Extraktion eines abgebrochenen Gummidrainstücks und kleiner Sequester. Heilung.

Nr. 946. 32j. Frau. Vor 1 Jahr Sturz auf das Steissbein, Bruch desselben, seitdem Eiterung; Exkochleation des cariösen Herdes am Kreuzbein, Resektion des Steissbeins. Dauernde Schmerzen, starke Eiterung. Ungeheilt entlassen.

Nr. 1878. 20j. Köchin. Seit 2 Jahren wiederholt Abscess über dem Steissbein, Incisionen, Fistelbildung. Resektion des cariösen Steissbeins. Glatte Heilung.

δ) Caries der Articulatio sacro-iliaca.

Nr. 2216. 34j. Frau. Seit Juni 1903 Schmerzen im Kreuz. Kräftige Frau, r. Lungenspitze suspekt; r. Sacroiliacalgelenk druckempfindlich; faustgrosser Tumor l. hinter dem Uterus. Ruhe, Allgemeinbehandlung. Unoperiert entlassen.

Nr. 2239. 25j. Mädchen. Seit Juli 1903 Kreuzschmerzen; lange Zeit erfolglos mit Bettruhe, Sitzbädern behandelt. Objektive Druckempfindlichkeit der l. Articulatio sacroiliaca; Röntgenphotographie ergiebt daselbst Sequester; daraufhin Incision, Durchmeisselung der Beckenwand; es findet sich kein Krankheitsherd. Sekundäre Vereiterung. Langdauernde Pyämie. Schliesslich Genesung. Die früheren Schmerzen bestehen angeblich nicht mehr.

ε) Caries der Lendenwirbelsäule.

Zwei Fälle kamen im Zustande hochgradiger Inanition mit vorgeschrittener Phthise und grossen Senkungsabscessen in die Klinik. Es wurden nur die Abscesse gespalten. Beide Fälle kamen zum Exitus. Es fanden sich ausgedehnte Spondylitis der Lendenwirbelsäule, verbreitete Tuberkulose der inneren Organe (Nr. 405).

Eine Frau (Nr. 1217/1902. 75/1903. 142/1904), die vom 4. Juni 1902 bis 2. Februar 1904 in der Klinik behandelt und mehrfach wegen Spondylitis der Lendenwirbelsäule und Senkungsabscessen operiert wurde, wurde durch die letzte sehr eingreifende Operation soweit wiederhergestellt, dass sie in leidlichem Zustande nach Hause entlassen werden konnte.

C. Tumoren.

(5 Fälle: 3 M., 2 W.)

A. Gutartige (2 Fälle; 1 M., 1 W.).

Nr. 605. 14 Tage alter Knabe. Apfelgrosse Geschwulst über dem Sacrum, zum Teil vereitert; Exstirpation. Heilung. Teratom der Sakralgegend.

Nr. 884. 38j. Lehrerin. Vor 6 Jahren Lungenkatarrh. Januar

1903 Exstirpation der r. Leistendrüsen; seit 2 Wochen Recidiv. Blut nicht verändert, Milz vergrössert. Exstirpation. Mikrosk. Diagn.: Wahrscheinlich pseudoleukämische Lymphome der r. Inguinal- und Iliacalgrube. Keine Tuberkulose, sicheres Sarkom. Glatte Heilung.

B. Maligne (3 Fälle; 2 M., 1 W.).

Nr. 397. 56j. Landwirt. Kindskopfgrosses Sarkomrecidiv der l. Gesässgegend. Vgl. 1902 Nr. 305/1249. Zur Operation zu schwach; symptomat. Therapie.

Nr. 1292 und Nr. 2138. Grosse inoperable Beckensarkome. Arsen. Morphium.

Rectum.

(77 Fälle: 57 M., 20 W., 3 †.)

A. Entzündungen.

(26 Fälle: 22 M., 4 W., 1 †.)

1. Furunkel am Perineum (1 M.).

Nr. 896. 34j. Mann. Incision. Heilung.

2. Periproktitische Abscesse (4 M., 1 W.) wurden gespalten, in einem Falle sekundär die Fisteln thermokauterisiert, ein zweiter Fall zur antiluetischen Behandlung auf die medicinische Klinik verlegt (Nr. 1159, 1419, 1900, 2430, 2557).

3) Fissura ani (1 M., 1 W.). In einem Fall wurde die Fissur excidiert, im anderen thermokauterisiert; in letzterem Falle gleichzeitig Excochleatio uteri (Nr. 959, 1566).

4) Mastdarmfisteln (17 Fälle; 16 M., 1 W., 1 †).

2 Fälle wurden nicht operiert. Einer wurde wegen vorgeschrittener Lungen- und Kehlkopftuberkulose auf die medicinische Klinik verlegt, ein zweiter kam zum Exitus. Sektion: Eitrige Perforationsperitonitis infolge Durchbruch zweier tuberkulöser Darmgeschwüre, multiple Tuberkulose (Nr. 655, 686).

Von den 15 operierten Fällen waren 5 komplette, 10 inkomkomplette Fisteln; bei 6 Patienten war Lungentuberkulose nachweisbar; bei einer Patienten waren die Fisteln nach einem Dammriss bei der Geburt entstanden; es wurde Excision und Dammplastik ausgeführt (Nr. 1991). In allen anderen Fällen wurde Spaltung mit dem Thermokauter vorgenommen; ein Fall musste 2 mal operiert werden (Nr. 282, 1883, 2067, 2006, 2385, 1814, 2165, 1940, 1875, 1841, 1339, 928, 694, 691, 339).

5) Tuberkulose (1 W.).

Nr. 2299. 52j. Frau. Im Jahre 1892 war wegen hochgradiger tu-

berkulöser Proktitis und Periproktitis Amputatio recti und Colostomie vorgenommen worden. Darauf war die sehr weit vorgeschrittene Tuberkulose ausgeheilt. Seit einigen Jahren Colostomie zu eng. Bauchbruch an der Colostomie. Erweiterung der Colostomie. Gutes Allgemeinbefinden. Geringgradige Lungentuberkulose. Heilung.

B. Hämorrhoiden.

(15 Fälle: 12 M., 3 W.)

15 Fälle von Hämorrhoiden kamen in Beobachtung. Alle wurden operiert. In 8 Fällen wurde die Abtragung mit dem Thermokauter nach Langenbeck vorgenommen; bei einem Fall trat am 8. Tag eine schwere Nachblutung ein, die Umstechung erforderte (Nr. 2264), alle anderen heilten glatt (Nr. 927, 1344, 2340, 2213, 2097, 2158, 2269).

In 7 Fällen wurde die Excision der Hämorrhoiden und Naht vorgenommen. 6mal wurde mit Catgut, 1mal mit Silkworm genäht. Bei einem Falle wurde gleichzeitig noch ein Adenofibroma mammae entfernt (Nr. 598). Alle kamen zur Heilung (Nr. 318, 768, 960, 1456, 1928, 1905).

C. Tumoren.

(33 Fälle: 21 M., 12 W., 2 †.)

1. Gutartige (1 W.).

Nr. 1295. 47j. Frau. Seit Jahren geringe Blutbeimengungen beim Stuhl. Kleiner, hochsitzender, beweglicher Tumor der vorderen Rectalwand. — Klin. Diagn.: Carcinoma recti. 18. VI. Resectio recti. — A. D.: Polyposis recti. Keine Malignität nachweisbar. Lange Zeit Fistel und Stuhlbeschwerden. 7. XI. Spaltung des Sphinkters und peripheren Darmstückes. Daraufhin gute Erholung; in leidlichem Zustand entlassen.

2. Carcinome (32 Fälle; 21 M., 11 W., 2 †).

a) Inoperable Tumoren (9 Fälle; 7 M., 2 W.).

9 Fälle inoperabler Rectumcarcinome kamen zur Beobachtung: in einem Falle (Nr. 509) eines Tumors im kleinen Becken, der die Blase nach vorne drängte und dessen Ausgangspunkt zweifelhaft war, wurde keine Operation vorgenommen; ebenso wurde ein Fall von Recidiv eines Rectumcarcinoms, dem schon früher eine Colostomie angelegt worden war, lediglich zum Katheterismus aufgenommen (Nr. 806). Er kam wenige Tage nach der Entlassung zu Hause zum Exitus.

Bei den übrigen 7 Fällen wurde eine typische linksseitige Co-

lostomie angelegt; alle wurden mit gut funktionierender Fistel, z. T. in sehr gebessertem Allgemeinzustand entlassen (Nr. 253, 305, 585, 882, 1317, 1520, 2480).

b) Radikaloperationen (23 Fälle; 14 M., 9 W., 2 †).

Die Resektion wurde in 4 Fällen ausgeführt (1 †), in 2 Fällen war Colostomie vorausgeschickt worden, der eine wurde 8 Wochen nach der Colostomie reseciert und starb am 13. Tage post operat. an Wundgangrän; der zweite wurde am 18. Tage nach der Colostomie reseciert, genas und es konnte am 33. Tage nach der Resektion die Colostomie wieder geschlossen werden. Heilung. Die Amputation wurde in 14 Fällen ausgeführt; alle wurden geheilt. In einem Falle musste noch in demselben Jahre die Recidivexstirpation vorgenommen werden. In 4 Fällen wurde ein sakraler After angelegt; in mehreren Fällen zog sich das anal eingenähte Darmstück sekundär zurück.

Die sacro-abdominale Amputation wurde in 2 Fällen ausgeführt (1 †). Beide Male wurde das proximale Flexurstück als Anus praeternaturalis eingenäht; in dem einen Fall war $4^1/_2$ Wochen vorher schon eine iliacale Colostomie angelegt worden. Der eine Todesfall trat infolge Lungengangrän ein.

Recidivexstirpationen wurden 3 vorgenommen; alle wurden geheilt in leidlichem Zustande entlassen.

Resektionen (4 Fälle; 1 M., 3 W., 1 †).

Nr. 1265. 2492. 49j. Frau. Seit $1^1/_2$ Jahren Stuhlbeschwerden, zeitweise Blut im Stuhl. Hochsitzendes, gut verschiebliches Carcinom. 10. VI. Resectio recti. Cirkuläre Naht. Ganz glatte fieberlose Heilung. Cylinderzellencarcinom. Nach $^1/_2$ Jahr kleine Fistelspaltung.

Nr. 1416. 65j. Frau. Seit 5—6 Wochen Blut im Stuhl bemerkt; thalergrosses, bewegliches Carcinom der hinteren Wand. 6. VII. Resectio recti. Cirkuläre Naht. Dehiscenz der Naht, Retraktion des oberen Stückes. Langdauernde Rekonvalescenz.

Nr. 1531. 1923. 53j. Mann. Seit 1 Jahr krank, seit $^3/_4$ Jahr Blutungen, vor 2 Tagen erste ärztliche Untersuchung; grosses ringförmiges Carcinom. 17. VII. Colostomie. Darauf gute Erholung. Wiedereintritt. 12. IX. Resectio recti; nach der Operation Fieber. † 24. IX. an Wundgangrän und Sepsis.

Nr. 1599. 43j. Frau. Seit 3 Jahren Darmbeschwerden, seit $^1/_4$ Jahr viel Blut im Stuhl; hochsitzendes, wenig bewegliches Carcinom. 28. VII. Colostomie. 14. VIII. Resectio recti. Cirkuläre Naht. 15. IX. Schluss der Colostomie. Glatte Heilung. Wiedervorstellung. Ende November 1903 vorzügliches Aussehen; 15 Pfund zugenommen.

Amputationen (14 Fälle; 9 M., 5 W.).

Nr. 183. 52j. Kaufmann. Seit 2 Monaten Brennen beim Stuhlgang, zeitweise Blutabgang. Grosses carcinomatöses Geschwür 5 cm oberhalb des Anus. 7. I. Amputatio recti. Glatter Verlauf; anfangs kleine Dehiscenz an der Hinterwand. Mikrosk.: Adenocarcinom, ohne Drüseninfektion. Im April 1903 Wohlbefinden, kein Recidiv.

Nr. 309. 38j. Kaufmann. Seit 3/4 Jahr Blut im Stuhl. Cirkuläres Carcinom 5 cm über dem Anus. 24. I. Amputatio recti. Mikrosk. Cylinderzellencarcinom. Glatte Heilung.

Nr. 332. 29j. Arbeitersfrau. Seit 1/2 Jahr Obstipation, seit 6 Wochen Schmerzen und Blutabgang. Schildförmiges Carcinom 2 cm oberhalb des Anus beginnend, hinten oben fixiert. 29. I. Amputatio recti. Mikrosk. Cylinderzellencarcinom. Glatte ungestörte Heilung.

Nr. 736. 2397. 51j. Metzger. Seit 3/4 Jahren Darmblutungen und Stenosenerscheinungen; hochsitzendes, bewegliches Carcinom. 28. III. Amputatio recti, sakraler After. Völlig glatte Heilung. 21. XI. Wiedereintritt. Hühnereigrosses Recidiv am Sacrum. Exstirpation des Recidivs; Einnähung der heruntergezogenen Flexur. Wegen Stuhlverhaltung rechtsseitige Colostomie ohne Oeffnung der Schlinge; darauf Stuhlgang. Heilung der Wunden gut; in gutem Befinden entlassen.

Nr. 771. 69j. M. Seit 2 Jahren Blutabgang; heftiger Tenesmus. Mit der Prostata verwachsenes, schildförmiges Carcinom. 4. IV. Amputatio recti. Glatte Heilung.

Nr. 775. 70j. Frau. Seit Herbst 1902 Kreuzschmerzen, Tenesmus. ab und zu Blut und Schleim im Stuhl, bewegliches schildförmiges Carcinom der vorderen Wand 10 cm oberhalb des Afters. 6. IV. Amputatio recti. Sacraler After. Dehiscenz der Naht, Darm zieht sich in die Tiefe zurück; Heilung per granulationem.

Nr. 1514. 45j. Bergarbeiter. Seit 1 Jahr Stuhlbeschwerden, seit November 1902 Blut im Stuhl; vom Arzt nie digital untersucht. Cirkuläres, bewegliches Carcinom. 16. VII. Amputatio recti. Sakraler After. Mikrosk.: Cylinderzellencarcinom. Fieberlose glatte Heilung.

Nr. 1609. 62j. Mann. Vor 3 Jahren zum ersten Mal Blutabgang, Schmerzen im After; häufig Blut und Schleim im Stuhl; Incontinenz: gonorrhoische Urethralstrictur. 27. VII. Amputatio recti. Glatte Heilung.

Nr. 1617. 59j. Dienstmagd. Seit 1 Jahr Stuhlbeschwerden, Blutabgang; schildförmiges Carcinom der vorderen Wand, 1 cm oberhalb des Anus liegend. 27. VII. Amputatio recti. Glatte Heilung.

Nr. 1650. 59j. Landwirt. Seit März 1903 Stuhldrang, Blut im Stuhl; dicht über dem Anus cirkuläres Carcinom. 31. VII. Amputatio recti. Glatte fieberlose Heilung.

Nr. 1863. 61j. Frau. Seit 3 Jahren Stuhlbeschwerden, seit 1 Jahr Blutungen, Abmagerung. Hochsitzendes, stenosierendes, mit dem Uterus

verwachsenes Carcinom. 4. IX. Sehr schwierige Amputatio recti. Heilung mit Defekt der hinteren Darmwand; bei der Entlassung gutes Allgemeinbefinden; kein Recidiv.

Nr. 2205. 47j. Apotheker. Seit 1 Jahr Darmblutungen, Abmagerung. Hochsitzendes, cirkuläres Carcinom. 26. X. Amputatio recti; sakraler After. Mikroskop.: Cylinderzellencarcinom. Glatte Heilung. April 1904 Recidivoperation und Erweiterung des sakralen Afters.

Nr. 2231. 62j. Frau. Seit 1 Jahr Stuhlbeschwerden, seit 4 Wochen Blut im Stuhl. 4 cm oberhalb des Afters cirkuläres, ulceriertes Carcinom. 3. XI. Amputatio recti. Heilung; langdauernder Katheterismus. 8. XII. Exstirpation eines Urethralgeschwülstchens, mikroskop.: Carcinom. Cystoskopisch Tumor am Blasenhals nachweisbar? In gutem Befinden entlassen. Februar 1904 keine Beschwerden bei Stuhlgang und Urinlassen. Kein Recidiv.

Nr. 2417. 52j. Mann. Seit März 1903 Blut im Stuhl, Stuhldrang. Schildförmiges, verschiebliches Carcinom der hinteren Wand, 2 cm über dem Anus beginnend. 28. VI. Amputatio recti. Mikroskop. Cylinderzellencarcinom. Heilung mit Retraktion des Darmes.

Sacro-abdominale Amputationen (2 M., 1 †).

Nr. 1961/2108. 59j. Mann. Seit 1/4 Jahr Tenesmus, Blut im Stuhl, Abmagerung; glatter, derber fixierter Tumor an der Hinterwand des Rectum, 5 cm über dem Anus beginnend. 9. X. iliacale Colostomie. 9. XI. sacro-abdominale Amputatio recti et flexurae sigmoideae. Einnähung des proximalen Flexurstückes in die mediale Laparotomiewunde. Völlig glatte, fieberfreie Heilung; bei der Entlassung gute Funktion der Colostomie, sakrale Wunde geheilt, das eingenähte Darmstück secerniert zeitweise etwas Schleim. Mikroskop.: Cylinderzellencarcinom.

Nr. 1998/2223. 58j. Mann. Seit Mai 1903 Obstipation, Tenesmus, Blut im Stuhl. Papillomatöser grosser Tumor, 5—6 cm oberhalb des Anus, fixiert. 30. X. sacro-abdominale Amputatio recti. Anus praeternaturalis. Wundheilung gut; am 7. Tage eitrige Bronchitis, in Pneumonie und Lungengangrän übergehend. † 10. XI. 03. Lungengangrän, lokale Peritonitis. Mikroskop.: Cylinderzellencarcinom.

Recidivoperationen (3 Fälle; 2 M., 1 W.).

Nr. 354/1366. 55j. Arzt. 1901. Nr. 955. Amputatio recti carcinomatosi. Seit Herbst 1902 Recidiv. 30. I. Exstirpation, nochmalige Amputatio recti. Sakraler After. Heilung mit Urethralfistel. Wiedereintritt: 22. VI. 03. Inoperables Recidiv. Colostomia sinistra; in zunehmender Kachexie entlassen.

Nr. 755. 62j. Bierbrauer. Vgl. 1900 Nr. 926. 1901 Nr. 2215. Zwei kastaniengrosse Recidive im unteren Abschnitte des Rectums. 2. IV. Amputatio recti. Sakraler After. Völlig glatte Heilung.

Nr. 2528. 51j. Frau. Vgl. 1901 Nr. 567/1393. März 1901 Amputatio recti wegen Epithelioms des Anus, auf die Vagina übergreifend; jetzt zweites Recidiv im Septum rectovaginale, starke Schmerzen. Guter Allgemeinzustand. 13. XII. Exstirpation des Recidivs. Naht der Vagina, Naht des Rectums. Heilung per granulationem.

D. Varia.

(3 Fälle: 2 M., 1 W.)

Nr. 216. 59j. Taglöhner. Seit 30 Jahren bestehender, oft schwer reponibler Prolapsus recti. Radiäre Thermokauterisation. Besserung.

Nr. 1784. 25j. Kutscher. Seit der Militärzeit Schmerzen beim Sitzen, Obstipation. Rechtwinklige Ankylose des Steissbeins mit Stenosierung des Rectums. Resection des Steissbeins. Völlige Heilung.

Nr. 2485. 55j. Frau. Schmerzen im Steissbein. Coccygodynie. (Lues?) Jodkali. Besserung.

XI. Obere Extremitäten und Schultergürtel.

(Bearbeitet von Dr. v. Zschock.)

(233 Fälle: 160 M., 73 W., 3 †.)

A. Verletzungen.

(73 Fälle: 61 M., 12 W.)

1. Weichteilverletzungen (14 M., 3 W.).

a) Schnitt-, Stich-, Hieb-, Quetschwunden (14 M., 3 W.).

In stationäre Behandlung kamen 4 einfache Weichteilwunden, und zwar handelte es sich in 2 Fällen (Nr. 805 und 1001) um Messerstichverletzungen in die linke Schulter ohne weitere Komplikationen, welche sofort in Behandlung kamen und unter aseptischem Verband reaktionslos und ohne funktionelle Störung heilten. Eine 2 Tage alte Stichverletzung durch den rechten Daumenballen mit $1^1/_2$ cm breitem Einstich und $^1/_2$ cm breitem Ausstich zeigte in der Umgebung entzündliche Infiltration; doch wurde durch Handbäder und Ichthyolbehandlung rasche Heilung erzielt (Nr. 2585). In Nr. 777 handelte es sich um eine schwere Quetschung des linken Oberarmes mit Hautabschürfung und starkem Hämatom. Die Aufnahme erfolgte wegen Verdachtes einer Läsion der Art. brachialis, da der Radialispuls fehlte. Doch traten keine weiteren Störungen auf, so dass der Verletzte schon nach wenigen Tagen entlassen werden konnte (4 M.).

Sehnenverletzungen (4 M., 1 W.).

In 2 Fällen handelte es sich um frische Verletzungen:

Nr. 1668. 16j. M. Durchtrennung der oberflächlichen und tiefen Beugesehne des linken Zeigefingers durch Axthieb.

Nr. 1891. 13j. M. Am Tage vorher im Streit Stichverletzung in den Kopf und Durchschneidung sämtlicher Strecksehnen der rechten Hand über dem Handgelenk. Die primäre Sehnennaht vereitert. Sekundäre Sehnennaht nach 14 Tagen. Vollkommen glatte Heilung. Durch Massage ist in 7 Wochen eine beträchtliche Beweglichkeit der Finger erzielt.

In 3 Fällen handelte es sich um ältere Sehnenverletzungen:

Nr. 196. 43j. W. Vor 3 Wochen Verletzung der Strecksehne des linken 3. und 4. Fingers durch Stich. Daneben Nephritis. Sehnennaht. Gipsverband. Später Massage, wodurch gute Funktion erzielt wird.

Nr. 1919. 13j. M. Vor 3 Wochen Durchschneidung der Beugesehne des 4. und 5. rechten Fingers durch Glasscherben. Sehnennaht. Nach etwa 3 Wochen ist die Funktion des 4. Fingers wieder gut, die des 5. etwas geringer.

Nr. 2593. 55j. M. 8 Wochen alte Verletzung der rechten Zeigefingersehne in der Hohlhand. Die s. Zt. sofort ausgeführte Naht hatte anscheinend nicht gehalten. Es fand sich eine Dehiscenz von 4 cm. Naht mit Seide. Eiterung der Wunde. Desgleichen führt eine nochmalige Naht zu keinem Resultat. Heilung der Wunde p. secund. bei halber Beugestellung des Fingers.

Arterienverletzungen (2 M.).

Nr. 1084. 24j. M. In selbstmörderischer Absicht Durchschneidung der linken Art. radialis handbreit über dem Handgelenk. Patient stark ausgeblutet. Arterie doppelt unterbunden und durchschnitten. Heilung p. prim.

Nr. 2107. 22j. M. Am Tage vorher erhielt Pat. während eines Streites einen Stich in die rechte Achselhöhle. Die stark blutende Wunde verband er sich selbst mit nasser Leinewand. Starke Schwellung der Achselhöhle durch Hämatom; seitlich von dem Ansatze des M. deltoideus eine $1^1/_2$ cm breite, gegen die Achselhöhle vordringende Stichwunde. Kurz vor der Operation plötzliche schwere Blutung, welche durch Kompression der Art. subclavia inhibiert wird. Unterbindung der geschlitzten Art. axillaris mit Seide. In weiteren Verlauf mussten mehrmals Abscesse incidiert werden. Später Massage. Nach 3 Monaten mit leidlich gebrauchsfähigem Arm entlassen. Puls nicht fühlbar. Keine Innervationsstörungen.

Nervenverletzungen (2 M.).

Nr. 2166. 30j. M. Vor 3 Wochen Stichverletzung am linken Oberarm. Die ausserhalb genähte Hautwunde heilte glatt. Doch blieb eine Lähmung der Extensoren der Hand, des M. supinater longus und der Sensibilität am Handrücken. Der M. triceps funktionierte. Der N. radialis war an der Umschlagstelle durchschnitten und wurde genäht. Hei-

lung der Wunde p. prim. Nach zweimonatlicher Behandlung mit Elektrizität zeigte sich geringe Besserung der Sensibilität.

Nr. 2326. 39j. M. Vor 1½ Jahren Durchschneidung des N. medianus und ulnaris durch Stich, welche etwa 2 Monate später genäht wurden. Seitdem dauernd in Behandlung in verschiedenen Spitälern wegen trophoneurotischer Störungen an der Hand und am Vorderarm, ohne dauernden Erfolg. Schwere Sensibilitäts- und Motilitätsstörungen. Durch Massage, Bäder, Bewegungsübungen wird eine geringe Besserung innerhalb eines Monates erzielt.

b) Verbrennungen (Erfrierung) (2 M., 2 W.).

Nr. 1100. 1½j. M. Verbrennung 2. Grades an beiden Händen durch heisses Wasser. Unter Leinöl-Kalkwasser, dann feuchten und schliesslich Naftalansalben-Verbänden Heilung ohne Hautdefekt.

Nr. 1703. 25j. M. Verbrennung 2. und 3. Grades am rechten Unterarm und an der rechten Hand durch heisses Wachs. Verband mit Leinöl-Kalkwasser; später Salbenverband. In 7 Wochen völlige Heilung der schweren Verletzung ohne die geringste Störung.

Nr. 1917. 43j. W. Im epileptischen Anfall Sturz auf den Herd. Verbrennung 1.—3. Grades am linken und rechten Vorderam und der linken Hand. Leinöl-Kalkwasserverband, später Bäder. Nach 4 Wochen Deckung der grossen Defekte durch Transplantation. Nach 7 Wochen Beginn mit Massage und Bewegungen der versteiften Finger, wodurch langsam Besserung erzielt wird.

Nr. 2490. 25j. W. Seit 3 Wochen bestehende, nicht ulcerierte Frostbeulen an beiden Händen werden in 8 Tagen durch warme Handbäder geheilt.

2. Schussverletzungen (8 M.).

In 4 Fällen handelte es sich um Kugelverletzungen, von denen der eine (Nr. 625) wegen schwerer Phlegmone zur Amputation kam. Die anderen 4 Schussverletzungen waren durch Explosionsgewalt herbeigeführt, und musste auch hier 2mal wegen furchtbarer Zertrümmerung der Weichteile und der Knochen zur sofortigen Absetzung des Gliedes geschritten werden.

N. 163. 17j. M. Die in der Grundphalanx des rechten Zeigefingers sitzende 6 mm Flobertkugel wird nach Feststellung des Sitzes mit Röntgenstrahlen entfernt. Glatte Heilung.

Nr. 625. 18j. M. Vor 4 Tagen Schuss in die linke Hand mit 6 mm Flobertkugel. Am nächsten Tage vergebliches Suchen nach der Kugel nach Erweiterung der Wunde. Seit gestern starke Schmerzen, beginnende Phlegmone im Handgelenk. Temperatur 39,8. Trotz sofortiger ausgiebiger Incision schreitet die Phlegmone fort. Nochmalige breite Spaltungen bringen den Process nicht zum Stillstand; etwa 14 Tage nach der Auf-

nahme Resektion des Handgelenkes; 2 Tage danach war nur durch eine Amputation des Oberarmes das bedrohte Leben zu retten. Danach Abfall des Fiebers. 2 Monate nach der Verletzung mit geheilter Wunde entlassen.

Nr. 2576. 14j. M. Schuss in den linken Oberarm, dicht oberhalb des Ellenbogengelenkes, ohne dieses selbst zu verletzen, mit kleiner Kugel. Am 11. Tage Extraktion der Kugel. Heilung mit guter Beweglichkeit des Gelenkes.

Nr. 2607. 16j. M. Schussverletzung der linken Hand durch 6 mm Flobertkugel, welche am 4. Metacarpus sass und daselbst einen kleinen Splitter herausgeschlagen hatte. Extraktion der Kugel. Heilung p. secund. Nach 5 Wochen fast völlige Wiederherstellung der Fingerfunktion durch Bäder und Massage.

Nr. 269. 19j. M. Zerschmetterung der linken Hand durch zerplatzenden Gewehrlauf. Amputatio antibrachii dicht oberhalb des Handgelenkes. Heilung p. prim.

Nr. 1628. 12j. M. Abreissung der Endglieder des 1., 2. und 3. linken und des rechten 2. Fingers durch explodierende Patrone. Glättung, resp. Exartikulation. Nach 14 Tagen geheilt.

Nr. 1913. 61j. M. Abreissung der linken Hand dicht über dem Handgelenk durch einen Böllerschuss; Fraktur der Grundphalanx des rechten Mittelfingers. Amputatio antibrachii; Schienung des Fingers. Mit geheilter Wunde, noch nicht ganz konsolidiertem Knochen entlassen.

Nr. 1993. 25j. M. Zerschmetterung des linken Daumens durch zersprengten Pistolenlauf. Exartikulation. Heilung.

3. Maschinenverletzungen (13 M., 1 W.).

In folgenden 4 Fällen handelte es sich um, teils durch stumpfe Gewalt (Walzen), teils durch scharfe Gewalt (Schneidemaschinen) hervorgerufene Weichteilwunden, ohne Knochenverletzung. In Fall 1296 war die Verletzung eine so schwere, dass Gangrän eintrat, und die Exartikulation des Vorderarmes vorgenommen werden musste.

Nr. 437. 9j. M. Schnittquetschwunde am 2.—4. rechten Finger, stellenweise bis auf den Knochen führend, durch Futterschneidmaschine. Aufnahme erfolgte wegen Fieber. Unter feuchten Verbänden rasche Heilung.

Nr. 1296. 16j. W. Durch die Walzen einer Dampfbügelmaschine schwere Quetschung der rechten Hand und des Vorderarmes mit ausgedehnten Hautdefekten und Verbrennung 1. Grades. Gründliche Desinfektion, Glättung der Wundränder, trockener Verband, Schiene. Schon nach 2 Tagen beginnende Gangrän an Hand und Vorderarm. Daher Exartikulation im Ellenbogengelenk. Heilung.

Nr. 1640. 10j. M. Quetschwunde an der linken Hohlhand mit Eröffnung des 4. Metacarpophalangealgelenkes und Durchtrennung des M.

abductor digit. V. durch eine Dreschmaschine. Primäre Muskelnaht; Drainage des Gelenkes. Später Massage, wodurch rasche Besserung erzielt wird.

Nr. 1756. 24j. M. Mehrere lange, weniger tiefe Schnittwunden an der rechten Hand durch Dreschmaschine. Handbäder. Heilung.

Die folgenden 10 Fälle sind dadurch ausgezeichnet, dass neben den Weichteilwunden mehr oder weniger schwere Knochenverletzungen vorhanden waren. In 4 Fällen war die Exartikulation resp. Amputation des verletzten Gliedes erforderlich; in 3 Fällen waren die Glieder durch die Maschinengewalt abgerissen.

Nr. 200. 23j. M. Abquetschung des 2. und 3. Fingers in der Mittelphalanx durch Maschinengewalt. Exartikulation.

Nr. 254. 65j. M. Zertrümmerung des 2. bis 5. rechten Fingers durch Hobelmaschine. Exartikulation in den Metacarpophalangealgelenken. Glatte Heilung.

Nr. 1226. 23j. M. Glatte Durchschneidung des 4. und 5. linken Metacarpalknochens durch eine Häckselmaschine. Primäre Sehnen- und Periostnähte. Schiene. Da in den nächsten Tagen Eiterung hinzutrat, musste der 4. Finger exartikuliert werden. Entlassung in ambulante Behandlung.

Nr. 1534. 10j. M. Schnittwunde der rechten Hand mit Durchtrennung des Metacarpale V und Beugesehne des 5. Fingers durch Häckselmaschine. Primäre Periost- und Sehnennaht. Glatte Heilung. Später Massage.

Nr. 2237. 62j. M. Zermalmung der ganzen rechten Hand durch Dreschmaschine. Wunden stark verschmutzt. Primäre Amputatio antibrachii. Heilung p. prim.

Nr. 2315. 16j. M. Sägemaschinenverletzung, Durchschneidung der Strecksehnen des 1.—4. Fingers links in der Grundphalanx mit Knochenzersplitterung am 1.—3. Finger. Wunden sauber. Entfernung der losen Knochensplitter, primäre Sehnennaht, Periostnaht. Wunde heilte glatt.

Nr. 2605. 23j. M. 5 Wochen alte Fraktur des linken Daumens durch Maschinenverletzung. Heilung war in schlechter Stellung erfolgt. Durch Bewegungsübungen wird beträchtliche Besserung der Funktion erzielt.

Nr. 530. 36j. M. Abreissung des rechten Armes im oberen Drittel durch Transmissionswelle. Auswärts sofortige hohe Amputation. Einlieferung in schwerem Kollaps. Im weiteren Verlauf waren mehrfache Abscessincisionen und nach ca. 6 Wochen eine Reamputation nötig. Geheilt.

Nr. 1043. 26j. M. Ausreissung des rechten Vorderarmes aus dem Ellenbogengelenk durch Treibriemen. Glättung der Wunde und Deckung durch seitliche Lappen. Wegen Eiterung offene Behandlung. Später Reamputation. Geheilt.

Nr. 2455. 35j. M. Abreissung des linken Oberarmes im oberen Drittel durch eine Maschine. Hohe Amputation. Heilung p. prim.

4. Frakturen und Luxationen (26 M., 8 W., = 34 Fälle).

Die grosse Mehrzahl der Frakturen und Luxationen der oberen Extremität wird ambulant behandelt und zwar verwenden wir für Frakturen des Humerus, auch solcher in der Nähe der Gelenke, mit Vorliebe und gutem Resultat das Middeldorpf'sche Triangel. Die Einrichtung geschieht in schwierigen Fällen in Narkose, dann wird zum Zwecke einer leichten Kompression eine feuchte Binde um die Frakturstelle und danach der genannte Verband angelegt, welcher 10, 12—14 Tage liegen bleibt. Sodann wird mit Massage und bald mit vorsichtigen Uebungen in unserer orthopädischen Abteilung begonnen, während der Arm in der nächsten Zeit noch mit einer einfachen Schiene ruhig gestellt wird. In einer kleineren Zahl von Fällen wurde die Behandlung mit Gipsverbänden oder Gewichtsextension durchgeführt und namentlich mit der letzteren waren sehr befriedigende Resultate zu verzeichnen.

a) Frakturen (22 Fälle; 18 M., 4 W.).

Von Brüchen im Gebiete des Schultergürtels kamen in stationäre Behandlung: eine frische Scapular- und zwei frische Clavicularbrüche, ferner eine Clavicular-Pseudarthrose, welche ebenso wie der eine Splitterbruch der Clavicula (Nr. 2623) mit Silberdraht genäht wurde.

Nr. 2413. 48j. M. Schwere Kontusion der linken Schultergegend mit Bruch des Schulterblatthalses durch einen aus 30 m Höhe herabfallenden schweren Stein. Dazu traumatische Pneumonie. Nach 3 Wochen Konsolidation und Beginn mit Massage, passiven Bewegungen. Schultergelenk versteift. In mediko-mechanisches Institut verwiesen. Für 3 Monate voll erwerbsunfähig.

Nr. 1432. 60j. M. Doppelseitiger Clavicularbruch, dadurch entstanden, dass Patient von einem Ochsen gegen die Wand gedrückt wurde. Links Sayre; rechts Velpeau. Im Verband entlassen.

Nr. 293. 43j. M. Vor 4 Monaten rechtseitige Clavicularfraktur, sachgemäss behandelt, jedoch ohne Erfolg. Aufnahme wegen Pseudarthrose mit in den Arm ausstrahlenden Schmerzen. Phthisis pulmonum. Naht mit Silberdraht. Reaktionslose Heilung in guter Stellung. 3 Monate später Entfernung des Drahtes wegen Reizerscheinungen. Eine Nachbehandlung konnte wegen schwerer Nephritis nicht durchgeführt werden. Schmerzen fast gänzlich beseitigt.

Nr. 2623. 21j. M. Fall auf die rechte Schulter 3 Stockwerke tief. Splitterbruch der rechten Clavicula. Da der Versuch, mit Sayre- oder

Velpeau Heilung zu erzielen, nicht gelingt, wird die Naht mit Silberdraht ausgeführt. Reaktionslose Einheilung des Drahtes. Nachuntersuchung nach 5 Monaten ergab recht gute Funktion des Armes.

Humerusfrakturen (9 M.).

Von diesen kamen 7 Fälle sofort oder wenige Tage nach der Verletzung in klinische Behandlung, während die beiden anderen alte Frakturen waren. Alle waren unkompliciert mit Ausnahme von Nr. 219, welcher schon im Jahre 1902 (Nr. 1755) in hiesiger Behandlung stand.

Es handelte sich um einen komplicierten Oberarmbruch oberhalb des Ellenbogengelenkes mit schwerer Phlegmone. Die Aufnahme erfolgte jetzt wegen dauernder Eiterung. Aus dem oberen Fragment wurde ein 3 cm langer Sequester entfernt. Nach Hause entlassen.

Die übrigen Fälle zerfallen in 2 Gelenkfrakturen am oberen Ende des Humerus (Nr. 1088 Fract. pertubercular. und Nr. 2253 Fract. colli chirurg.); in 3 Schaftfrakturen, Nr. 230 mit primärer Radialislähmung, Nr. 2396 und Nr. 2400; und in 3 Absprengungen des inneren Condylus Nr. 292, 2354 und 2362.

Nr. 1088. 12j. M. Durch Sturz vom Baum vor 9 Tagen Fract. pertubercularis humeri. In Narkose Mobilisation und Anlegen einer Extension, zunächst horizontal abduciert, dann eleviert. Nach 14 Tagen schon Konsolidation in vorzüglicher Stellung.

Nr. 2253. 57j. M. Im epileptischen Anfall Sturz von der Treppe auf den linken Arm. Die bestehende Fraktur des Collum chirurgicum wird nach Einrichtung mit dem Middeldorpf'schen Dreieck fixiert. Auf Wunsch in häusliche Behandlung entlassen.

Nr. 230. 27j. M. Erlitt vor 8 Tagen durch einen umstürzenden Baum einen Bruch des linken Unterschenkels, welcher im Gipsverband in guter Stellung heilte, und einen Querbruch des linken Humerus mit Splitterung im mittleren Drittel mit sehr starker Dislokation der Fragmente und primärer Radialislähmung im sensibeln und motorischen Gebiet. Nach Reposition der Fraktur ging die Sensibilitätslähmung in wenigen Tagen bedeutend zurück; die Motilitätsstörung blieb auch in der nächsten Zeit unverändert. Daher 4 Wochen nach der Verletzung Freilegung des Nerven, welcher über das untere Fragment verlief und plattgedrückt war. Verlagerung der Nerven in die Muskulatur des Supinat. longus; blutige Vereinigung des noch nicht konsilidierten Humerus mit Silberdraht und einer Gussenbauer'schen Klammer. Reaktionslose Heilung der Wunde. 2 Monate nach der Operation war der Arm konsolidiert; eine Besserung der Nervenfunktion noch nicht eingetreten. Einweisung in ein Massageinstitut.

Nr. 2396 und Nr. 2400 betrafen Querfrakturen im Schaft, von denen

der erste eine verzögerte Konsolidation aufwies und erst nach 2½ Monat eine geringe Arbeitsfähigkeit zuliess, während der zweite nach 2 Monaten fest konsolidiert war.

Nr. 292 und 2362 betrafen eine Fraktur des Condylus internus humeri. Der erste heilte unter Schienenbehandlung und baldiger Massage rasch. Der zweite Fall, entstanden durch Ueberfahren, war durch eine schwere Quetschung des Ellenbogengelenkes mit Hämatombildung kompliciert. Nach Heilung der Fraktur blieb eine Parese im Ulnaris- und Medianusgebiet mit Entartungsreaktion und Atrophieen bestehen. Daher Verlegung nach der Nervenklinik.

Nr. 2354. 16j. M. Zog sich vor 2½ Monaten eine Fraktur des Epicondyl. intern. humeri zu, welche mit geringer Funktionsbehinderung heilte. Eine Indikation zur Korrektur liegt nicht vor; daher unoperiert entlassen.

Fraktur des Olecranon (1 M.).

Nr. 648. 27j. M. Vor 6 Wochen Sturz vom Rade. Das an der Basis abgebrochene Olecranon wird mit Silberdraht genäht. Gipsverband, welcher nach 3 Wochen entfernt wurde. Fraktur konsolidiert. Massage.

Vorderarmfrakturen (2 M., 3 W.).

Als frische Verletzung kam zur Behandlung:

Nr. 2316. 30j. M. Unkomplicierte Fraktur der rechten Ulna im unteren Drittel, durch direkte Gewalt (Schlag) entstanden. Schienenverband, welcher nach 14 Tagen entfernt wurde. Die Kontrollröntgenplatte zeigt gute Stellung der Fragmente, welche durch weichen Kallus verbunden sind. Massage.

Als Pseudarthrosen kamen zur Operation:

Nr. 2132. 35j. W. Anämie. Phthisis pulmonum. Vor 8 Jahren Bruch des rechten Radius, gut geheilt. Vor ¾ Jahren Bruch des rechten Vorderarmes, seither nicht geheilt. Pseudarthrose beider Knochen im unteren Drittel. Typische Knochennaht mit Silberdraht. Wunde heilte p. prim. Nach 6 Wochen noch keine Konsolidation.

Nr. 2227. 30j. W. Erlitt vor 4½ Wochen durch Fall einen Bruch der rechten Ulna im oberen Drittel und eine Luxation des Radiusköpfchens. Aufnahme wegen Pseudarthrose und der alten Luxation des Radius; ausserdem bestand Radialisparese. Gravidität. Zunächst Einrichtung der Luxation in Narkose ohne dauernden Erfolg; später Trituration und Schienung des Armes — ohne Erfolg. Daher 5 Monate nach der Verletzung typische Knochennaht. Heilung in guter Stellung. Wegen Fortbestehens der Parese schliesslich Resektion des Köpfchens. Danach Besserung der Beweglichkeit im Ellenbogengelenk. Auch nach 2 Monaten noch keine Besserung der Parese.

Nr. 249. 33j. M. Im Jahre 1901 Knochennaht bei komplicierter

Vorderarmfraktur mit vorzüglichem Resultat. Jetzt Aufnahme wegen einer kleinen Fistel an der Nahtstelle. Extraktion eines kleinen Sequesters. Heilung.

Nr. 2256. 42j. W. Erlitt vor 1/2 Jahr eine linksseitige Radiusfraktur. Seitdem die heftigsten Schmerzen im Handgelenk. Dauernd erfolglos behandelt. Die Röntgenphotographie ergiebt die Anwesenheit eines kleinen vom Radius losgesprengten Knochenstückchens, welches entfernt wird. Nach 3 Monaten nur wenig gebessert mit Bandage entlassen.

Finger- resp. Metacarpalfrakturen (2 M., 1 W.).

Nr. 324. 3j. M. Erlitt durch Fall eine komplicierte Fraktur des 1. linken Metacarpus. Wunde stark verunreinigt. Desinfektion; Einrichtung der Fraktur. Schiene. Nach 3 Wochen fast völlige Gebrauchsfähigkeit.

Nr. 2294. 27j. W. Glatte Durchtrennung des 3., 4. und 5. linken Metacarpus, der 3. und 4. Strecksehne und der tiefen Beugesehne des 3. Fingers durch Axthieb. Primäre Sehnen- und Periostnaht. Reaktionslose Heilung der Wunde. Später Massage; nach 7 Wochen Mobilisierung der stark versteiften Gelenke in Narkose. Patientin entzog sich der weiteren Behandlung.

Nr. 2206. 22j. M. Abtrennung des linken Zeige- und Mittelfingers durch Axthieb. Exartikulation und Naht. Heilung.

b) Luxationen (12 Fälle; 8 M., 4 W.).

Aufnahme fanden 7 frische Luxationen (2 des Ellenbogengelenkes, 5 des Schultergelenkes) und 5 alte Luxationen (4 des Radiusköpfchens, 1 des Schultergelenkes). Die Einrichtung der frischen Luxationen gelang ohne Schwierigkeiten; die alten Luxationen des Radiusköpfchens, welche in 3 Fällen durch Parese des N. radialis kompliciert waren, wurden durch Resektion beseitigt. Bei dem Einrichtungsversuch der 3 Monate alten Humerusluxation entstand eine Fraktur in der Nähe des Kopfes. Doch stellte sich nach Heilung der Fraktur Besserung der Gebrauchsfähigkeit des Armes ein.

Nr. 831. 1402. 1153. 2376. Typische Luxatio humeri subcoracoidea in kurzer Narkose eingerichtet.

Nr. 2334. Luxatio humeri axillaris. Einrenkung in Narkose durch Elevationsmethode. Heilung.

Nr. 260. 14j. W. Stürzte 3 m hoch auf den linken Arm und erlitt eine komplicierte Luxatio cubiti nach hinten und eine Fraktur des linken Vorderarmes dicht über dem Handgelenk. In Narkose Reinigung der Wunde und Einrichtung der Verletzungen. Gefensterter Gipsverband, welcher nach 14 Tagen erneuert wird und 14 Tage liegen bleibt. Dann Massage. Ausgezeichnetes funktionelles Resultat.

Nr. 1192. 16j. M. Luxatio cubiti poster. mit Fraktur des Condylus extern. humeri, entstanden durch Fall auf den Ellenbogen. Reposition in Narkose. Stärkebindenverband. Durch Massage gute Wiederherstellung der Funktion.

Veraltete Luxationen.

Nr. 733. 45j. M. Vor 3 Monaten verunglückte Pat. dadurch, dass er gegen einen Baum geschleudert wurde. Er erlitt eine Luxatio humeri, welche angeblich eingerichtet wurde. Bei der Aufnahme typische Luxatio humeri subclavicularis. Aktives Erheben des Armes bis zur Horizontalen möglich. Die Röntgenphotographie ergiebt ausser der typischen Luxationsstellung eine Absprengung des Tubercul. majus. Bei dem in Narkose vorgenommenen vergeblichen Einrichtungsversuch entsteht eine Fraktur des Humerus. Im fixierten Verband entlassen. Die Fraktur heilte mit Ankylose des Schultergelenkes, doch wurde durch Uebungen rasche Besserung erzielt. Der Arm konnte aktiv bis über die Horizontale erhoben werden. 60% Erwerbsbeschränkung.

Die 4 alten Luxationen des Radiusköpfchens sind folgende:

Nr. 567. 5j. W. Vor 1 Jahr durch Fall Luxation des rechten Ellenbogens, welche angeblich eingerichtet wurde. Bald darnach Auftreten von Radialisparese. Deshalb 1/2 Jahr später Operation, welche in Freilegung des Nerven bestand — ohne Effekt. Bei der Aufnahme besteht eine Luxation des Radiusköpfchens und Entartungsreaktion im Radialisgebiet. Resektion des Köpfchens, Auslösen des Nerven aus dicken Narbenmassen und Verlagerung in die Supinatormuskulatur. Wunde heilt p. prim. Weiterbehandlung auf der Nervenklinik.

Nr. 1739. 12j. M. Schon mehrmals in Behandlung wegen cerebraler Kinderlähmung. Seit 3 Jahren Bewegungsbeschränktheit des rechten Ellenbogens, namentlich der Supination, infolge einer habituellen Luxation des Radiusköpfchens, welches reseciert wird. Glatte Heilung. Besserung der Funktion.

Nr. 2227. 30j. W. 4 1/2 Wochen alte Luxation des Radiusköpfchens mit Radialisparese und Ulnafraktur. S. unter Vorderarmfrakturen.

Nr. 2424. 5j. M. Aufnahme wegen Coxa vara. Daneben fand sich eine Funktionsbehinderung des rechten Ellenbogengelenkes infolge luxierten Radiusköpfchens. Dasselbe wird reseciert, da eine unblutige Reposition nicht gelingt und ausserdem leichte Radialisparese besteht. Danach geringe Besserung der Funktion und der Innervationsstörung.

B. Entzündungen.

(138 Fälle: 85 M., 53 W., 3 †.)

1. Akute Entzündungen (47 M., 21 W., 3 †).

a) der Weichteile (34 M., 19 W., 2 †).

α) Erysipele, Furunkel, ferner Lymphangitis und Lymphadenitis kamen in 7 Fällen in stationäre Behandlung. Für die Behandlung der Erysipele, desgleichen bei ausgedehnter Furunkulose gelangte das Ichthyolum purum zur Verwendung — ob mit specifischer Wirkung, vermögen wir noch nicht zu entscheiden (4 M., 3 W.).

Nr. 1992 und 2192. (2 M.) Betrafen Erysipele nach eitriger Bursitis. Incision der Bursa. Unter Ichthyolbehandlung Heilung ohne weitere Komplikationen.

Nr. 763. M. Erkrankte infolge Infektion durch Schrunden an den Händen an Lymphangitis der Arme, welche unter feuchten Verbänden und Suspension in wenigen Tagen zurückging.

Nr. 2467. 21j. W. Kam in Behandlung wegen einer Infiltration der linken Schulter, unbekannter Aetiologie. Heilung unter feuchten Verbänden.

Nr. 493. M. Furunkel am rechten Vorderarm mit Lymphangitis. Incision. Heilung.

Nr. 1808. 32j. M. Vor 6 Tagen Entstehung einer auf Anthrax verdächtigen Blase an der Hand. Gründliche Zerstörung mit dem Thermokauter. Impfung ergab Staphylococcus aureus. Heilung.

Nr. 2391. W. Schweissdrüsenabscesse der Achselhöhle. Incision. Epilation. Ichthyolbehandlung. Nach mehrwöchentlicher Behandlung Heilung.

β) Panaritien (3 M., 6 W.).

Breite Incisionen, prolongierte Handbäder, feuchter Verband, eventuell Schienung mit Suspension führten in 7 Fällen zur Heilung. In zwei Fällen (Nr. 174 und 673) musste wegen starker Sehnen- und Knochennekrose die Exartikulation ausgeführt werden. Danach Heilung.

γ) Phlegmonen (24 M., 10 W., 2 †).

In 20 Fällen von Finger-, Hand- und Armphlegmonen konnte durch breite Incisionen Heilung, wenn auch meist mit schweren Funktionsstörungen, erreicht werden.

In einer grossen Anzahl von Fällen (14 Fälle) musste wegen ausgedehnter Weichteil- oder Knochenzerstörung die Exartikulation; wegen fortschreitender Phlegmone oder schwerer Sepsis die Amputation ausgeführt werden. In Nr. 1399 erforderte schwere Nachblutung die Amputation. In 2 Fällen nützte auch die Amputation nichts mehr, und erlagen die Patienten der Sepsis.

Nr. 1061, 1247, 1412, 2420, 2539 betrafen Sehnenscheidenphlegmonen eines Fingers mit so ausgedehnter Nekrose der Sehne, dass

die Exartikulation des Fingers nötig war. In allen Fällen danach Heilung.

Die Amputation wurde in folgenden Fällen ausgeführt:

Nr. 208. 46j. M. Schwere progrediente Phlegmone des rechten Armes, ausgehend von einer geringfügigen Schnittwunde am Daumen. Schwer septischer Zustand. Da trotz mehrfacher ausgiebiger Incisionen der Process nicht zum Stehen kam, musste 8 Tage nach der Aufnahme die Amputatio humeri vorgenommen werden. Danach Heilung.

Nr. 584. 52j. W. Vor 14 Tagen Hohlhandverletzung durch eine Stopfnadel mit anschliessender Vorderarmphlegmone. Sofortige Incision über den ganzen Vorderarm. Schon 2 Tage nach der Aufnahme Nackensteifigkeit mit starker Schmerzhaftigkeit: Verdacht auf Wirbelosteomyelitis. 19 Tage nach der Aufnahme wegen Gelenkvereiterung Amputatio humeri, ohne Erfolg. 4 Wochen nach der Aufnahme Exitus an Sepsis.

Nr. 1260. 61j. W. Vor 3 Wochen Dornverletzung des linken Daumens, wonach sich bald eine Phlegmone der Hand und des Vorderarmes entwickelte. Zunächst Versuch, durch breite Incisionen die Hand zu retten. Wegen ausgedehnter Sehnen- und Knochennekrose wurde jedoch 4 Wochen nach der Aufnahme die Amputatio antibrachii ausgeführt. Heilung.

Nr. 1315. 28j. M. Verletzung des linken Mittelfingers vor 14 Tagen mit dem Schusterpfriemen. 4 Tage später rasche Schwellung der Hand mit beginnender Sepsis. Bei der Aufnahme 40° Fieber, schwer septischer Zustand, ausgedehnte Phlegmone des Vorderarmes. Sofortige ausgiebige Incisionen, Dauerbad, Kochsalzinfusionen. Wegen Zunahme der Sepsis am 3. Tage Amputatio humeri. Abends Exitus.

Nr. 1399. 38j. M. Vor 9 Tagen Entstehung eines Panaritiums am linken kleinen Finger, nicht beachtet. 4 Tage später starke, schmerzhafte Anschwellung der Hand. Aufnahme mit Unterarmphlegmone. Ausgiebige Incision bis auf die mit Eiter umspülten Vorderarmknochen. Drainage. Später Armbäder. Am 7. Tage nach der Operation schwere Nachblutung, Collaps, von dem sich Pat. unter geeigneten Mitteln rasch erholte. 14 Tage danach, ohne sichtbaren Grund, nochmalige schwere Nachblutung, desgleichen am Tage danach. Innerlich Stypticin, Gelatineinjektionen, Kompressionsverband. 5 Tage danach wiederum enorme Blutung. Sofortige Amputatio antibrachii, wobei ca. 30 Ligaturen nötig waren. Danach Heilung.

Nr. 2335 und 2575, betrafen Sehnenscheidenphlegmonen leichterer Natur, bei denen zur Herstellung einer besseren Gebrauchsfähigkeit der Hand Amputationen der betreffenden Finger ausgeführt wurden.

Nr. 2281. 45j. W. Verletzte sich vor 14 Tagen mit einer Haarnadel am kleinen Finger. Daran anschliessend Phlegmone der Hand und des Unterarmes mit Gangrän des Fingers. Amputation desselben. Im Anschluss daran Pyämie: multiple Abscessbildung. Incision. Nach $3^1/_2$

monatlichem Krankenhausaufenthalt geheilt entlassen.

Nr. 2077 36j. M. Phlegmone im Anschluss an eine Schnittverletzung am kleinen Finger. Zunächst ausgiebige Incisionen. Trotzdem Weiterbestehen hohen Fiebers und Gefahr der Sepsis. Daher 14 Tage nach der Aufnahme: Amputatio antibrachii. Heilung.

δ) Abscesse (3 M.).

Nr. 925. 35j. M. Grosser Abscess am Thorax, von der Axilla ausgehend, unbekannter Aetiologie. Leichtes Delirium. Incision. Heilung.

Nr. 2647. 26j. M. Erhielt vor 8 Tagen 2 Messerstiche in die rechte Schulter, welche primär genäht wurden. Danach unter Fieber schmerzhafte Schwellung. Aufnahme wegen eines grossen Abscesses. Incision. Heilung ohne Funktionsstörung.

Nr. 2606. 43j. M. Subpectoraler Abscess, seit 8 Tagen bestehend, unbekannter Aetiologie. Durch Incision rasche Heilung.

b) Akute Gelenkeiterung (5 M., 1 †).

Nr. 800. 17j. M. Zog sich durch Fall eine inficierte Wunde mit Eröffnung des Ellenbogengelenkes zu. Die Behandlung bestand in breiter Spaltung und Drainage des Gelenkes; später gefensterter Gipsverband bis zur Heilung der Wunde, welche 2 Monate in Anspruch nahm. Gelenk versteift. An medico-mechanisches Institut empfohlen.

Nr. 1887. 17j. M. Phlegmone an der Hand durch Fliegenstich. Trotz sofortiger Incision Vereiterung des Handgelenkes. Durch Eröffnung desselben wird hämorrhagischer Eiter entleert. Nach 14 Tagen mit geheilter Wunde, wenig gebrauchsfähiger Hand entlassen.

Nr. 2040. 44j. M. Vereiterung des Daumeninterphalangealgelenkes und Sehnenscheidenphlegmone nach kleiner Verletzung. Breite Spaltung.

Nr. 2152. 49j. M. Vor 7 Tagen Messerstich in das Handgelenk. Einweisung in hoch septischem Zustand. Handgelenk vereitert, schwere Armphlegmone. Sofortige Amputation. Prognose von vornherein mala. Exitus am nächsten Tage.

Nr. 949. 58j. M. 1899 Operation wegen Osteomyelitis humeri dextr. Seit 3 Wochen Entzündung des rechten Ellenbogengelenkes. Gelenk vereitert; Oberarmphlegmone. Zunächst Incision und Drainage — ohne Erfolg. Daher Amputatio humeri. Danach Heilung.

Osteomyelitis (8 M., 2 W.).

In Behandlung kamen 2 Fälle von akuter resp. subakuter Ostemyelitis humeri; die übrigen Fälle waren chronisch und betrafen: 1mal die Scapula, 5mal den Humerus, 3mal die Hand.

Nr. 759. 28j. M. Seit 7 Wochen unter Fieber schmerzhafte Schwellung des rechten Humerus, dicht über dem Ellenbogengelenk; auswärts zwei erfolglose Incisionen. Osteomyelitis humeri subacuta. Incision und

partielle Sequestrotomie. Mit Wunde entlassen, da sich der Sequester noch nicht gelockert hat. 7 Wochen später Sequestrotomie, wobei der Humerus im unteren Drittel frakturiert. Fraktur heilt in guter Stellung; desgleichen die Wunde. Ellenbogengelenk versteift.

Nr. 1663. 5 Wochen altes Mädchen erkrankte vor 12 Tagen unter Fieber an einer schmerzhaften Anschwellung am rechten Ellenbogengelenk. Durch Incision auswärts Entleerung von Eiter. Osteomyelitis humeri acuta. Breite Incision und Entfernung kleiner Sequester. Langsame Heilung mit mässiger Funktionsbeschränkung.

Chronische Fälle.

Nr. 384. 19j. M. Vor 4 Monaten im Anschluss an einen Furunkel am linken Arm Abscessbildung auf der rechten und linken Schulter, welche incidiert wurden. Aufnahme wegen chronischer Osteomyelitis scapulae dextr. und sinistrae. Sequestrotomie. Mit rasch geheilten Wunden entlassen.

Nr. 787. 1012. 2051. 2449. Chronische Osteomyelitis humeri, welche durch Entfernung der Sequester zur Heilung gebracht wurde.

Nr. 520. 1553. 1449 betrafen Sequestrierung am Metacarpus resp. den Phalangen, welche im Anschluss an Handphlegmone und Verletzung entstanden war. In den ersten beiden Fällen führte die Entfernung des abgestorbenen Knochens, im letzten die Amputation des Fingers zur Heilung.

2. Tuberkulöse Entzündungen (66 Fälle; 36 M., 30 W.).

a) Weichteile (11 M., 8 W.).

Multiple Hauttuberkulose kam 5mal zur Beobachtung. Die Behandlung der Weichteiltuberkulose besteht in gründlicher Exkochleation resp. Excision, Thermokauterisation oder Karbolätzung; Verband mit Jodoformvaselin.

Tuberkulöse Achseldrüsen wurden in 5 Fällen teils incidiert und exkochleiert oder exstirpiert. 2 weitere Fälle wurden mit Schmierseifeneinreibungen und Jodkalisalbe in ambulante Behandlung entlassen.

Kalte Abscesse, meist paraartikulär, wurden in 5 Fällen mit Spaltung, Exkochleation und Karbolätzung behandelt.

Sehnenscheidenfungus der Strecksehnen wurde in 2 Fällen (Nr. 428 und 1117) exstirpiert resp. exkochleiert und zur Heilung gebracht. Ein Fall (Nr. 1831) wurde mit Ruhigstellung und Ichthyolpinselung behandelt.

b) Knochen- und Gelenktuberkulose (25 M., 22 W.).

Hand und Finger (7 M., 5 W.).

Spina ventosa resp. tuberkulöse Periostitis an den Fingern wurden 4mal mit Exkochleation und Karbolätzung behandelt; 1mal wurde die Exartikulation des Fingers ausgeführt (Nr. 1263) und gleichzeitig ein Sehnenscheidenfungus exstirpiert.

Caries der Mittelhandknochen resp. Tuberkulose des Metacarpophalangealgelenkes wurde in 6 Fällen mit Exkochleation und Karbolsäureätzung behandelt (Nr. 343, 413, 447, 597, 651, 1778). Entlassung mit kleinen, granulierenden Wunden. In einem Fall (Nr. 335) wurde die Resektion des Fingers und des Metacarpus ausgeführt. Heilung.

Handgelenkstuberkulosen (14 Fälle; 6 M., 8 W.).

Konservativ wurden behandelt 5 Fälle (Nr. 248, 774, 1603, 2626, 2296), mit Punktion und Injektion von Jodoformglycerin. Schienung resp. Gipsverband, eventuell Abscessincision, in Verbindung mit Allgemeinbehandlung (Leberthran, Schmierseifeneinreibungen, Bäder); später Massage und Uebungstherapie. In Fall 248 schöner Erfolg; in Fall 2296 stellte sich das Verfahren als aussichtslos heraus. Die vorgeschlagene Operation wurde abgelehnt.

Mit mehrfachen Incisionen, Exkochleationen, Thermokauterisation, Schienung und Gipsverband wurde in Fall 330 mit mehrmonatlicher Behandlung guter Erfolg erzielt.

Die Resektion wurde in Fall 550 mit Erfolg (Hülsenapparat) ausgeführt.

Zur Amputation kamen 7 Fälle, welche teils schon längere Zeit vergeblich konservativ oder mit Resektion behandelt waren, teils direkt als Amputationsfälle zur Aufnahme kamen:

Nr. 359. 50j. W. (Cfr. 1902 Nr. 522.) Februar 1902 Resectio manus. Wiederaufnahme wegen ausgedehnten Fungus manus und multipler tuberkulöser Abscesse am Rücken und Bein. Amputatio antibrachii. Spaltung der Abscesse. Danach Heilung.

Nr. 769. 45j. W. sehr vernachlässigt. Unförmige Auftreibung der Hand und des Handgelenkes mit Fistelbildung, seit 1¼ Jahr bestehend. Amputatio antibrachii. Wundverlauf durch starke Sekretion gestört. Unter Dauerbädern schliesslich Heilung mit gutem Stumpf.

Nr. 846. 54j. M. Phthisis pulmonum. Im Anschluss an eine Trauma vor 3 Monaten Caries tuberculosa des Handgelenkes mit Fistel- und Abscessbildung. Da mit Incisionen nichts erreicht wurde, und die Zerstörung zu ausgedehnt war, wurde amputiert. Glatte Heilung.

Nr. 1699. 70j. W. Seit ½ Jahr bestehende ausgedehnte Handgelenkstuberkulose mit Achseldrüsenabscessen. Amputatio antibrachii. Spaltung der Abscesse.

Nr. 2038. 63j. M. Leidet schon seit 4 Jahren an einer Tuberkulose des linken Handgelenkes. Fisteln. Abscesse. Im Hinblick auf das Alter des Patienten und die geringe Aussicht auf Erhaltung der Hand: Amputatio antibrachii. Rasche Heilung.

Nr. 2541. 54j. M. Schon mehrmals mit Abscessspaltungen und Schienung behandelt. Ausgedehnte cariöse Zerstörung der Mittelhandknochen, Fungus des Handgelenkes; Caries des Radius. Amputatio antibrachii. Heilung.

Nr. 2577. 78j. W. Vor 1 Monat Verrenkung des rechten Handgelenkes. Tuberkulöse Erkrankung desselben mit völliger Gebrauchsunfähigkeit der Hand. Amputatio antibrachii. Heilung.

Ellenbogengelenkstuberkulose (15 Fälle; 8 M., 7 W.).

Konservativ behandelt wurden 2 Fälle:

Nr. 754. 31j. M. Mit Ruhigstellung und Allgemeintherapie, und Nr. 1496, 1j. Kind, bei welchem ausserhalb eine Incision eines Abscesses am Ellenbogen vorgenommen worden war. Wegen Diphtherie verlegt.

Die Resektion wurde 9mal ausgeführt (Nr. 169, 676, 712, 923, 1080, 1103, 1468, 1647, 2544), Fälle, welche weder ätiologisch noch bezüglich des Verlaufes etwas besonderes bieten. Unter mehrfachen Gipsverbänden trat in allen Fällen Heilung der Wunden ein. Nur in Fall Nr. 1103 musste noch später eine Exkochleation von Fisteln vorgenommen werden.

Zur Amputation kamen 3 Fälle:

Nr. 830. 2½j. M. Mit multipler Tuberkulose an den Beinen und am Kopf. Ausgedehnte Ellenbogengelenkstuberkulose. Der Versuch, mit Incisionen auszukommen, musste bald aufgegeben werden. Die enorme Eiterung und hohes Fieber brachten den Patienten so herunter, dass die Amputatio humeri ausgeführt werden musste. Glatte Heilung der Wunde.

Nr. 1140. 30j. M. 1901 Handgelenksresektion links. 1902 Achseldrüsenexstirpation links. Seit 6 Monaten Erkrankung des linken Ellenbogengelenkes mit Abscessbildung. Phthisis pulmonum. Auch am resecierten Handgelenk Recidiv. Daher Amputatio humeri. Heilung der Wunde.

Nr. 1178. 70j. W. Vor ½ Jahr Stoss gegen den Ellenbogen. Danach Entzündung des Gelenkes. Aufnahme wegen starker cariöser Zerstörung des Gelenkes. Amputatio humeri. Heilung p. prim.

Nr. 817. 27j. M. 1900 Exartikulation des linken Zeigefingers wegen Tuberkulose und Exkochleation des fungösen Handgelenkes. 1901 Resectio manus. Aufnahme wegen ausgedehnter Zerstörung der Hand, Bildung zahlreicher Abscesse und einer frischen tuberkulösen Erkrankung des Ellenbogengelenkes. Nur durch eine Amputation ist Heilung zu er-

warten; doch wird die Operation abgelehnt.

Caries ulnae und olecrani (4 M.).

Nr. 524. 1870. 2424. 2620. Behandlung mit Incision, Exkochleation, Karbolätzung.

Caries humeri (2 W.).

Nr. 834. 58j. W. Leidet seit 7 Wochen an Schmerzen im Ellenbogengelenk. Ein Abscess wurde incidiert. Danach Fistelbildung. Es fand sich ein Herd im Condylus internus, welcher exkochleiert wurde. Im gefensterten Gipsverband entlassen in häusliche Behandlung.

Nr. 867. 18j. W. Hat schon mehrfache Operationen wegen Knochentuberkulose durchgemacht. Jetzt cariöser Herd im Tubercul. majus humeri. Exkochleation. Drainage. Besserung.

3. Chronische Gelenkentzündungen (2 M., 2 W.).

Nr. 1547. 24j. W. Leidet an einer chronischen Arthritis sicca des rechten Hand- und linken Fussgelenkes; ätiologisch Trauma vor 1½ Jahren. Keine Anhaltspunkte für Tuberkulose. Zur konservativen Behandlung (Spiritusumschläge, Jodkali, Schmierseife, Soolbäder) nach Hause entlassen.

Nr. 824. 42j. M. Infolge eines heftigen Stosses gegen die rechte Schulter vor 3 Jahren Auftreten von Schmerzen im Gelenk und Funktionsbehinderung. Omarthritis dextra. Probepunktion negativ. Durch Natr. salicyl. und Ruhigstellung rasche Besserung. Badekur in Baden-Baden.

Nr. 2142. 54j. M. Leidet seit 8 Monaten an zunehmender Versteifung des rechten Schultergelenkes. Arthritis deformans. Gelenk nahezu ankylotisch. Unoperiert entlassen.

Nr. 2393. 41j. W. Früher starken Erkältungen ausgesetzt. Seit 11 Monaten langsam sich verschlimmernde Erkrankung des linken Schultergelenkes: Schmerzen, Bewegungsbeschränkung. Keine Nervenkrankheit. Arthritis deformans mit schweren Funktionsstörungen. Resektion des Schultergelenkes. Heilung mit guter Funktion. Das Schultergelenk war völlig deformiert, das Acetabulum kaum zu erkennen; der Humeruskopf konkav abgeschliffen.

C. Tumoren.

(12 Fälle: 8 M., 4 W.)

1. Gutartige Tumoren (3 M., 1 W.).

Nr. 941. 12j. M. Seit 1½ Jahren Entwicklung von multiplen Exostosen an den Fingern beider Hände, in der Nähe der Gelenke. Exstirpation unter Mitnahme des Periostes. Wunden geheilt.

Nr. 1424. 13j. M. Exostosis humeri von Kleinapfelgrösse; erstes

Entstehen vor 1 Jahr bemerkt. Abmeisselung. Heilung.

Nr. 2088. 19j. W. Vor 1½ Jahr Verletzung des linken Zeigefingers durch eine Sichel. Wunde heilte glatt, doch blieb dauernd heftige Schmerzhaftigkeit zurück, so dass auswärts wegen Verdachtes auf einen Fremdkörper eine Incision gemacht wurde. In der glatten Narbe findet sich ein stecknadelkopfgrosser Druckpunkt. Unter Lokalanästhesie Exstirpation desselben. Neuroma traumaticum. Völlig schmerzfrei entlassen.

Nr. 2203. 16j. M. Verspürte vor 8 Wochen bei einer schweren körperlichen Anstrengung einen plötzlichen Schmerz und ein Krachen im linken Ellenbogengelenk; seitdem soll von Zeit zu Zeit ein kleines hartes Körperchen in der Gelenkgegend fühlbar sein. Dasselbe wurde auch ärztlicherseits konstatiert, so dass die Diagnose auf freien Gelenkkörper im linken Ellenbogengelenk gestellt wurde. Kurz vor der Operation wurde er noch gefühlt, verschwand aber während der Operationsvorbereitungen und wurde auch nach Eröffnung des Gelenkes nicht mehr gefunden. Es entleerte sich reichlich Synovialflüssigkeit. Wunde heilte rasch, und wurde Pat. nach 3 Wochen mit gut beweglichem Gelenk und ohne die früheren Beschwerden entlassen.

2. Bösartige Tumoren (5 M., 3 W.).

a) Sarkome (4 M., 3 W.).

Nr. 481. 57j. W. Seit 1 Jahr in den rechten Arm ausstrahlende Schmerzen, ausgehend von einer hühnereigrossen Geschwulst in der Achselhöhle, welche inzwischen doppelt Faustgrösse erreicht hat. Diagnose nicht sicher. Exstirpation des Tumors, welcher sich als Melanosarkom erweist. Mit geheilter Wunde entlassen.

Nr. 808. 43j. M. Bemerkt seit ¾ Jahren eine rasch wachsende Geschwulst in der Achselhöhle. Inoperables Lymphosarkom: Die ganze Achselhöhle, infra- und supraclaviculare Grube mit Tumor ausgefüllt. Exstirpation des Achseldrüsentumors. Arsenkur. Ungeheilt entlassen.

Nr. 856. 43j. W. Machte vor 6 Jahren eine Sarkomexstirpation in der rechten Lumbalgegend durch. Aufnahme wegen eines kleinen Recidivs in der Narbe und einer seit 1 Jahr bestehenden kugligen Auftreibung des rechten Schultergelenkes, Exstirpation des Recidivs und des vom Humeruskopf ausgehenden Sarkoms mit Resektion desselben in 6 cm Länge. Mischzellensarkom. Bei der 5 Monate später erfolgten Wiedervorstellung ist kein Recidiv zu bemerken. Wunde gut geheilt. Aussehen blühend.

Nr. 893. 24j. M. Seit 1 Jahr langsames Wachsen einer Geschwulst an der Ulnarseite des rechten Unterarmes. Parästhesieen im Gebiet des N. ulnaris. Gänseeigrosses Sarcoma antibrachii, welches sich noch exstirpieren und vom N. ulnaris frei präparieren liess. Fibrosarkom. Heilung der Wunde p. prim.

Nr. 1682. 71j. M. Vor 8 Jahren Entwicklung eines Sarkoms am

rechten Unterarm, angeblich entstanden nach einem Trauma. 1895 Exstirpation des Tumors. 1898 und 1900 Recidivoperationen. Aufnahme wegen eines lokalen Recidivs von Kleinfaustgrösse an der Radialseite des Unterarmes mit axillaren Lymphdrüsen. Exstirpation und Deckung des Defektes durch Transplantationen. Fibrosarkom. In der exstirpierten Drüse keine verdächtige Stelle. Heilung.

Nr. 1770. 23j. W. Seit 8 Monaten langsame Auftreibung des unteren Radiusendes, mit Jodpinselung und Massage erfolglos behandelt. Myelogenes Sarkom der Radiusepiphyse. Resektion des Radius. Glatte Heilung. Mit Stützapparat entlassen.

Nr. 2628. 52j. M. Seit einigen Monaten Anwachsen eines Drüsenpacketes in der linken Achselhöhle. Lymphosarkom. Wegen starker Nephritis wird die Operation zunächst aufgeschoben. Nephritisbehandlung.

b) Carcinom (1 M.).

Nr. 2513. 49j. M. Seit 4 Wochen rasch wachsende Warze am rechten Zeigefinger, welche seit 10 Tagen jauchigen Eiter absondert. Bei der Aufnahme findet sich ein hühnereigrosser, ulcerierter Tumor am 1. Interphalangealgelenke. Carcinoma digiti II. Exartikulation im Metacarpophalangealgelenk. Heilung.

D. Varia.

(10 Fälle: 6 M., 4 W.)

Gelenkkontrakturen kamen 7 Fälle mit der verschiedenartigsten Aetiologie in Behandlung. 1mal war das Ellenbogengelenk infolge Schwefelsäureverätzung, 6mal Fingergelenke betroffen. Als ursächliche Momente waren vorhanden: 2mal Narbenzug nach Schnittverletzung, 2mal nach Verbrennung, 1mal kongenitale Missbildung und 1mal Hysterie.

Nr. 2558. 25j. M. Durch Schwefelsäureverätzung vor 4 Wochen Beugekontraktur des linken Ellenbogengelenkes. Durchschneidung der spannenden Stränge, wodurch eine fast gänzliche Streckung des Armes möglich wird. Bei der Entlassung war die Beugung völlig, die Streckung beinahe völlig vorhanden.

Nr. 246. $2^1/_2$j. W. Vor $1^1/_2$ Jahren Schnittwunde an der Innenseite des rechten Daumens. Infolge von Narbenkontraktur ist der Daumen flektiert und nach aussen rotiert. Daumenkontraktur. Spaltung der Narben; Deckung des Defektes durch mobilisierte Haut. Schienung.

Nr. 2533. 40j. M. Vor 3 Jahren kleine Schnittwunde in der linken Hohlhand, unterhalb des 4. Fingers. Durch keloide Narbe Beugekontrakturstellung. Exstirpation der Narbe; Deckung des Defektes durch seitliche Lappen. Nach 2 Monaten Fingerstellung gut; Funktion leidlich.

Nr. 852 und 1562. Fingerkontrakturen nach Verbrennung, welche

nach Excision der Narben durch Plastik einmal unter Entnahme eines breitgestielten Lappens von der Brusthaut geheilt werden.

Nr. 1582. $2^3/_4$j. M. Congenitale Fingerkontrakturen fast sämtlicher Finger beider Hände, mit Ausnahme des linken Daumens. Durch 4 plastische Operationen wird eine wesentliche Besserung in kosmetischer und funktioneller Hinsicht erzielt.

Nr. 2499. 39j. W. Lues. Symptome von Lues cerebri. Hysterie mit typischen Anfällen. Hysterische Contraktur der rechten Hand, welche in Narkose beseitigt wird. Schienung. Contraktur nach 3 Wochen nicht mehr vorhanden; Hand unter Massage und Bäderbehandlung voll gebrauchsfähig.

Nr. 1087. 2j. M. Syndactylie und Polydactylie beider Hände und Füsse, schon mehrfach operiert. Opferung des linken Mittelfingers, um die Nachbarn zu decken.

Nr. 2621. 28j. M. Mit Syringomyelie des Halsmarkes. Trophische Störungen an den Händen in Form von zahlreichen Schrunden und einem Panaritium. Durch Handbäder und Salbenbehandlung wird Besserung erzielt.

Nr. 1860. 56j. W. Kommt zur Aufnahme wegen enormer Elephantiasis der rechten Hand und des Unterarmes mit zahlreichen, stinkenden Eiter entleerenden Ulcerationen. Amputatio humeri. Heilung per primam.

XII. Untere Extremitäten.

(Bearbeitet von Dr. Hirschel.)

(486 Fälle: 342 M., 144 W., 8 †.)

A. Verletzungen.

(123 Fälle: 101 M., 10 W., 12 K., 1 †.)

I. Weichteilverletzungen (33 Fälle; 21 M., 6 W., 6 K., 1 †).

Wunden.

a) Stich- und Schnittwunden (8 M., 2 W., 1 K.).

Nr. 811. Gipser. Stichverletzung durch einen rostigen Nagel in die linke Fusssohle. Heilung nach einigen Tagen.

Nr. 1643. 17j. Maurer. Stichverletzung in die Vorderseite des rechten Oberschenkels. Heilung.

Nr. 1255. 24j. Dienstknecht. Schnittwunde an der Aussenseite des linken Oberschenkels. Naht. Heilung p. p.

Nr. 1201. 29j. Müller. Stichverletzung der Arteria und Vena tibialis anlica. Unterbindung der Gefässe. Anfangs Eiterung. Nach einem Monat Heilung.

Nr. 1199. 6j. Landwirtskind. Sensendurchschneidung der rechten

Unterschenkel

Nr. 1962. 22j. Fabrikarbeiter wurde am l. Bein durch die Zahnräder einer Maschine erfasst. Starke Zertrümmerung des Unterschenkels. Sofortige Operation: Gritti. Gute Heilung. Mit künstlichem Bein entlassen.

Nr. 1729. 45j. Güterexpeditor kam unter die Räder eines Eisenbahnwagens. Zertrümmerung des rechten Unterschenkels. Sofortige Amputation im Unterschenkel. Mit gutem Stumpfe entlassen.

Nr. 2039. Kompl. Fraktur des rechten Unterschenkels durch Quetschung zwischen zwei Eisenbahnwagen. Später Gipsverband. Massage. Heilung.

Nr. 1641. Einem 14j. Glaserlehrling fiel ein Haufen Holz auf den linken Unterschenkel. Komplicierte Fraktur desselben mit ausgedehnter Periostentblössung des Knochens. Gründliche Reinigung und Vernähen des Periosts. Langsame aber gute Heilung.

B. Entzündungen.

(281 Fälle: 184 M., 97 W., 7 †.)

I. Akute Entzündungen (92 Fälle; 61 M., 31 W., darunter 3 †).

1. Weichteile (58 Fälle; 33 M., 24 W., 1 K. †).

Lymphangitis und Lymphadenitis inguinalis 5mal (5 M.); 3mal nach kleinen Hautabschürfungen am Fusse, 2mal ohne nachweisbare Verletzung oder Wunde. In allen Fällen Bettruhe, feuchte Verbände, graue Salbe und Hochlagerung des Beines. Heilung.

Nr. 1407. 20j. Student. Mit Fistel durch Fadeneiterung nach Catgut Fasciennaht bei Muskelhernie am rechten Oberschenkel, auswärts operiert. Exkochleation der schlechten Granulationen und Entfernung der alten Catgutfäden. Heilung.

Akute Phlegmonen und Abscesse (Furunkel) wurden 31mal behandelt (22 M., 9 M.).

Abscesse und Phlegmonen am Fuss und Unterschenkel 12. In allen Fällen Incisionen, Exkochleationen, feuchte Verbände. Heilung.

Nr. 342. 36j. Landwirt. Mit postphlegmonösem grossen Hautdefekt am r. Unterschenkel. Transplantation nach Thiersch.

Nr. 2581. Druckgeschwüre und ausgedehnte Furunkulose des rechten Fusses und Unterschenkels. Feuchte Verbände. Heilung.

Grössere Phlegmonen der Unterschenkel bei Nr. 409 und Nr. 1847. Breite Incisionen, feuchte Verbände. Heilung.

Phlegmonen und Abscesse der Oberschenkel 6. Incisionen, feuchte Verbände. Heilung.

Phlegmonen in der Gegend des Kniegelenks ohne Beteiligung des Gelenkes 6. Incisionen, feuchte Verbände.

Nr. 2421. Beginnende Phlegmone im Anschluss an eine ältere 6 mm Kugelschussverletzung in den Fuss. Incisionen, Exkochleation, feuchte Verbände. Heilung.

Nr. 1572. Tiefer heisser Muskelabscess ohne bekannte Ursache an der Aussenseite des l. Oberschenkels bei einem 11jährigen Mädchen. Incision, Exkochleation. Feuchte Verbände. Heilung.

Bursitis praepatellaris, teils nicht eitrig, teils eitrig mit grösseren Phlegmonen in 9 Fällen (1 M., 7 W., 1 K. †). In 8 Fällen teils Ausschälen und Exstirpation der Bursa, teils Incisionen und feuchte Verbände. Heilung. Bei dem gestorbenen Kinde Nr. 693 das $^1/_2$jährig war, handelte es sich ausser der Bursitis und Phlegmone um chronische Enteritis und Pneumonie des linken Unterlappens. Unter Krämpfen starb das Kind einige Tage nach der Aufnahme.

Thrombophlebitis der Beine in 3 Fällen (3 W.), in 2 Fällen mit Abscessen und Phlegmonen. Incision, Exkochleation feuchte Verbände (Nr. 1760, 1089, 1284).

Erysipel des Unter- und Oberschenkels in 4 Fällen (1 M. 3 W.), 3mal infolge kleiner Wunden bei Nr. 1673, 743 und 2055, bei Nr. 2357/145 Erysipel im Anschluss an Ulcera cruris. In allen Fällen Behandlung mit Ichthyolum purum und Heilung nach einigenTagen

Gangrän (5 Fälle; 3 M., 2 W.).

2mal infolge Arteriosklerose, 1mal bei Diabetes und 2mal unbekannter Ursache.

Nr. 2117. 55j. Posthalter. Schon früher hier behandelt wegen symmetrischer Gangrän der 2. Zehe beider Füsse, damals Exartikulation tritt wieder ein wegen Fortschreitens der Gangrän am rechten Fussrücken von der 2. Zehe aus. Incision und Exkochleation. Langsame bessere Granulationsbildung. Gebessert entlassen.

Nr. 2064 identischer Fall.

Nr. 1779. Gangrän der 4. Zehe des rechten Fusses infolge Diabetes mellitus bei 54jährigem Manne. Hochgradiger Zuckergehalt des Urins Arteriosklerose. Exartikulation der Zehe, später Amputation in der Mitte des Unterschenkels. Nach Coma diabeticum gute Heilung.

Nr. 697. 22j. Verkäuferin. Vor 1 Woche entbunden mit Thrombophlebitis beider Beine und Gangrän des linken Fusses. Amputatio cruris sinistri. Gute Heilung.

Nr. 2650. 56j. Landwirt. Mit Hautgangrän der linken grossen Zehe aus unbekannter Ursache. Verdacht auf Carbolgangrän. Unter Bädern und feuchten Verbänden Abstossen der gangränösen Haut mit Nagel. Heilung unter Salbenverbänden.

2. Knochen und Gelenke (34 Fälle; 27 M., 7 W., darunter 2 †).

Gelenkentzündungen rheumatischer Natur in 3 Fällen (2 M., 1 W.), bei Nr. 1093 und 534 Entzündung des Kniegelenks, bei Nr. 953 des l. Fussgelenks. Behandlung mit Natr. salicyl. und Aspirin. Heilung.

Gelenkentzündungen infolge gonorrhoischer Infektion in 3 Fällen (3 M.): bei Nr. 2323, 472 und 1135, 2mal rechts, 1mal links. Bettruhe, feuchte Verbände, Alkoholumschläge. Schienenverbände. Gebessert entlassen.

Eitrige Gelenkentzündungen in 2 Fällen (1 M., 1 W.), nicht eitrig traumatisch 1 K.

Nr. 992. Vereiterung des linken Kniegelenkes infolge Schnittwunde durch Häckselmaschinenmesser. Wunde wurde von dem praktischen Arzte genäht. Starke Entzündung, hohe Temperaturen. Wegen drohender Sepsis Exartikulation im Kniegelenk, später Amputation oberhalb des Kniees. Geheilt entlassen mit gutem Stumpfe.

Nr. 1413. 12j. Junge. Mit eitriger rechtseitiger Gonitis nach einer vor 6 Wochen entstandenen Hackenverletzung. Incisionen. Drainage. Heilung. Mit Stützapparat entlassen.

Nr. 1350. 11j. Mädchen. Mit traumatischer nicht eitriger Gonitis unter dem Verdachte beginnender Tuberkulose. Anfangs Bettruhe, Gipsverband, später Massage. Völlige Wiederherstellung der Funktion.

Periostitis und Osteomyelitis acuta (24 Fälle; 20 M., 4 W., 2 †).

des Fusses

Nr. 1947. 48j. Landwirt. Verletzte sich den rechten Fuss durch Beilhieb. Keine Heilung. Osteomyelitis des 3. und 4. Metatarsale rechts. Resektion der Knochen. Heilung.

Nr. 876. Periostitis traumatica hallucis sinistri bei einem 48jährigen Manne, dem eine Kommode auf die linke grosse Zehe gefallen war. Abscessbildung. Incision. Später Ichthyolbehandlung. Heilung.

der Fibula

Nr. 2515. 15j. Taglöhner. Seit 10 Tagen schmerzhafte Schwellung des linken Fibulaköpfchens. Periostitis fibulae sinistrae. Feuchte Verbände. Schiene. Rückgang der Beschwerden. Heilung ohne Operation.

der Tibia (10 Fälle; 8 M., 2 W.).

Nr. 1684. Osteomyelitis acuta tibiae sinistrae bei einem 12jährigen Knaben angeblich durch Sturz auf dem Eise entstanden. Incision eines grossen Abscesses und Trepanation des Knochens. Heilung.

Nr. 2140. 6j. Junge. Mit Osteomyelitis des rechten unteren Tibia-

endes, angeblich durch Uebertreten des rechten Fusses. Sequestrektom Heilung.

Nr. 2491 und 1647 ähnlich verlaufen.

Nr. 1231. 16j. Mädchen. Mit Osteomyelitis der rechten unter Tibia, bestehend seit etwa 14 Wochen ohne bekannte Aetiologie. Ar meisselung, Exkochleation. Mit Gipskapsel in ambulatorische Behandlu genommen.

Nr. 2599. 16j. Junge. Mit Osteomyelitis tibiae ohne bekannte A tiologie. Extraktion eines Sequesters. Heilung.

Nr. 2642. 20j. Kaufmann. Mit akuter fieberhafter Periostitis d rechten Tibia. Rückgang der Erscheinungen nach feuchten Verbände

Nr. 2236. Akute Osteomyelitis der linken Tibia bei einem 15jährig Maurer. Angeblich durch Fall entstanden. Aufmeisselung. Heilung.

Nr. 2443. 3j. Mädchen. Osteomyelitis tibae dextr. et sinistr. im Anschlusse an eine Verletzung des linken Unterschenkels vor 2 M naten. Abscessbildung und Entfernung eines 8 cm langen Sequesters linl Exkochleation des unteren Tibiaendes rechts. Geheilt entlassen.

Femurosteomyelitis (11 Fälle; 9 M., 2 W., 2 †).

Nr. 160. 17j. Fabrikarbeiter. Mit akuter Periostitis femoris. V 4 Wochen Angina. Grosser Abscess. Incision. Heilung.

Nr. 2255. 10j. Mädchen. Mit Osteomyelitis femoris dextri, seit Tagen bestehend ohne bekannte Aetiologie. Incision, Sequestrotom Staphylokokken aus dem Eiter gezüchtet. Im Verlaufe der Heilung pa enchymatöse Nephritis. Gebessert nach Hause entlassen.

Nr. 2197. 11j. Mädchen. Mit Osteomyelitis femoris sinistri u Pleuritis exsudativa dextr. Abscessincision. Mit Gipsverband entlasse Weiterer Verlauf unbekannt.

Nr. 614. Akute Osteomyelitis des rechten Femur bei einem 13jä rigen Jungen, seit 8 Tagen plötzlich entstanden. Trepanation des Kn chens. Geheilt entlassen.

Nr. 2139. 2493. 1876. 2522 und 551 ähnlich verlaufene nichts E merkenswertes bietende Fälle.

Nr. 2060. 18j. Cigarrenarbeiter. Mit Osteomyelitis des rechten Obe schenkels seit ca. 14 Tagen, bestehend im Anschlusse an eine Fussve letzung durch einen zerbrochenen Wasserkrug. Abscesseröffnung, schwe arterielle Blutungen, deshalb Unterbindung der Art. und Vena femoral An Schwäche Exitus.

Nr. 1638. 6j. Junge. Mit Osteomyelitis femoris sinistr. (Staphyl kokken) durch Verletzung des Fusses vor 14 Tagen. Bei der Aufnah schon Sepsis. Aufmeisselung des Oberschenkelknochens. Exitus nach 14 Tagen an Sepsis, Pericarditis purulenta.

II. Chronische Entzündungen (189 Fälle; 123 M 66 W., 4 †).

a) Nicht tuberkulös (47 Fälle; 38 M., 9 W., darunter 1 †).

Weichteile (22 Fälle; 16 M., 6 W.).

Ulcera cruris in Verbindung und auf dem Boden von Varicen der Vena saphena 14 Fälle (8 M., 6 W.). Anfangs in allen Fällen Campherwein- oder essigsaure Thonerdeverbände, meist mit Zinkleimverbänden entlassen. Einige Male Behandlung der gut granulierenden Flächen mit dem Aetherspray, 2mal ausgedehnte Transplantationen. Einige Patienten schon früher hier behandelt wegen desselben Leidens.

Varicen des Unterschenkels ohne Geschwüre in 8 Fällen (8 M.). In allen Fällen Exstirpation derselben, in manchen sehr ausgedehnte; meist Heilung nach 1 Monat.

Knochen und Gelenke (25 Fälle; 22 M., 3 M., darunter 1 †).

Nr. 2574. Gonitis luetica dextra bei einem 24jährigen Manne. Vor 3 Jahren luetische Infektion. Seit 10 Wochen ohne Ursache Schmerzen und Schwellung im rechten Knie. Kontraktur desselben. Streckung des Kniees in Narkose. Schmierkur. Jodkali.

Nr. 2110 und 1452. Dekubitalgeschwüre an Amputationsstümpfen, im zweiten Falle früher amputiert wegen Spontangangrän, jetzt nicht operiert, da schlechter Allgemeinzustand, Nephritis, Endocarditis etc. Unter Herzschwäche Exitus. In ersterem Falle Heilung des Geschwüres durch Aetzen und Salbenverbände.

Chronische Osteomyelitis des Fusses (2 Fälle; 2 M.).

Nr. 2478. Der I. Zehe rechts. Sequestrotomie. Heilung.

Nr. 1405. 62j. Landwirt. Mit chronischer Osteomyelitis metatarsi dextri. Vor 8 Jahren Trauma, seit 6 Wochen akute Exacerbation. Amputatio supramalleolaris. Heilung p. p.

Chronische Osteomyelitis der Tibia (9 Fälle; 7 M., 2 W.).

Es wurden Abscesse incidiert, Sequester entfernt und nach Abmeisselung der überhängenden Knochenränder über die Knochenmulde die Hautränder gezogen. Meist geheilt, teilweise mit Gipsverbänden gebessert zur ambulanten Behandlung entlassen.

Osteomyelitis chronica femoris (11 Fälle; 10 M., 1 W., darunter 1 †).

Nr. 127. 17j. Maurer. Chron. Osteomyelitis femoris mit sekundärer Beteiligung des Hüftgelenkes. Incision. Extraktion des sequestrierten Trochanter major, Resektion des Femur unterhalb Trochanter-

höhe mit dem Kopfe. Extensionsverband, später mit Gipsverband entlassen.

Nr. 1787. Fisteln nach alter Sequestrotomie wegen Osteomyelitis chron. femoris sin. Aetzen, Tamponade, gebessert entlassen.

Nr. 143. 21j. Arbeiter mit chron. Osteomyelitis des rechten Oberschenkels. Sequestrotomie.

Nr. 153. Osteomyelitis femoris et tibiae dextrae sehr ausgedehnt, deshalb Amputatio femoris. Heilung.

Nr. 1590. 957. Osteomyelitis chron. femoris sin., in beiden Fällen Sequestrotomie, Heilung.

Nr. 2466. 16j. Mann. Mit akuter Verschlimmerung einer chron. Osteomyelitis des linken Oberschenkels infolge Trauma. Incision. Exkochleation. Schienenverbände.

Nr. 1385. 1666. Chron. Myelitis des rechten Oberschenkels mit Sequestern im Schenkelhalse. Sequestrotomie. Anfangs Extensions-, später Gipsverbände.

Nr. 2493. 31j. Gerber. Mit alter, 7 Jahre bestehender Osteomyelitis des rechten Oberschenkels. Ausgedehnte Sequestrotomie. Aushöhlen des Knochens und Füllung mit Mosetig'scher Jodoformplombe. Letztere hält sich nur teilweise. Mit noch kleiner Fistel zur ambulatorischen Behandlung entlassen.

Nr. 1169. 21j. Student. Mit chronischer Osteomyelitis des rechten Oberschenkels mit Abscessbildung. Incision und Drainage. Tod nach 4 Wochen an Meningitis.

b) Tuberkulöse (142 Fälle; 85 M., 57 W., 3 †).

Weichteile 22 Fälle; 12 M., 10 W.).

Tuberkulöse Lymphome der Inguinalgegend wurden 1mal (1 M.) exstirpiert. Es bestand ausserdem Drüsenschwellung der linken Parotisgegend, sowie unterhalb des linken Ohres.

Kalte Abscesse ohne nachweisbare Knochenherde wurden 13mal (6 M., 7 W.) gespalten. Davon sassen 5 am Oberschenkel, 8 am Fuss und hauptsächlich in der Knöchelgegend.

Sehnenscheidenfungus der linken Achillessehne bei einem 12jährigen Jungen, ausserdem bestand Caries des linken Nasenbeins.

Fungus des Fussgelenks 2mal (1 M., 1 W.). Im ersteren Falle ausserdem tuberkulöse Peritonitis und Lungenaffektion. Im letzteren Falle handelte es sich um Fungus des rechten Talocruralgelenkes. In beiden Fällen Heilung.

Bursitis trochanterica tub. bei einer 42jähr. Frau. Punktion, Heilung.

Lupus und tuberkulöse Geschwüre 2mal (1 M.,

1 W.). Im ersteren Falle am rechten Fussrücken, im letzteren an beiden Unterschenkeln, ausserdem bestand bei der Patientin ausgedehnte Caries des rechten Fussgelenks, so dass nach vergeblicher Resektion später amputiert werden musste. Die lupösen Stellen wurden excidiert und exkochleiert.

Tuberkulöse Fisteln an alten Amputationsstümpfen ohne Beteiligung des Knochens 2mal (1 M., 1 W.). Exkochleation und Thermokauterisation. Heilung.

Knochen und Gelenke (120 Fälle; 73 M., 47 W., 3 †).

Fuss (40 Fälle; 26 M., 14 W., darunter 1 †).

Konservativ, d. h. mit Punktion, Jodoformöl-Injektionen, dann Gipsverband wurden behandelt 4 Fälle (3 M., 1 W.). Alter 3, 23, 38, 61 Jahre, in allen Fällen gute Erfolge.

21mal (13 M., 8 W.) wurde der cariöse Herd exkochleiert, der Fungus der Weichteile gründlich exstirpiert und dann mit Acidum carbolicum liquefactum geätzt und mit absolutem Alkohol nachgewaschen. Bei einigen Fällen gute Erfolge, andere müssen noch nachbehandelt werden. Die Patienten befanden sich im Alter zwischen 8 Monaten und 69 Jahren.

Ein Kind von 8 Monaten (Nr. 1242) ist an Miliartuberkulose nach 3 Wochen gestorben; es handelte sich um Caries und Fungus des Talocruralgelenkes. Es war möglichst konservativ verfahren worden.

Resektionen und Exartikulationen des Fusses wurden 10mal ausgeführt (7 M., 3 W.).

Nr. 1383. 15j. Realschüler. Exartikulation der linken grossen Zehe und Resektion des Metatarsale I.

Nr. 229. 46j. Frau. Resektion des Cuneiforme II. und III. Excochleatio oss. cuboid. Resektion der Basen der Metatarsea I—IV.

Nr. 1029. 35j. Frau. Resektion des Talus und der Malleolen. Gipsverband. Heilung.

Nr. 47. 2j. Junge. Resectio tali. Exstirpation des Fungus. Salzbäder empfohlen.

Nr. 1472. Quere Fussgelenksresektion. Resektion der Oss. cuboides, naviculare, cuneiformia und der Capitula der Metatarsalia I—IV. Gipsverband. Später mit geeignetem Stiefel geheilt entlassen.

Nr. 2415. 25j. Mann mit ausgedehnter Caries des l. Tarsus und der Capitula des Metatarsus. Quere Fussgelenksresektion. Mit Stützstiefel geheilt entlassen.

2 Exartikulationen nach Chopart (2 M.).

Nr. 29. 23j. Kaufmann, früher schon konservativ erfolglos behandelt.

Exartikulation nach Chopart. Längere Zeit Hautfisteln. Schliess Heilung.

Nr. 1347. 53j. Fabrikarbeiter, früher konservativ behandelt. Phth pulmonum. Exartikulation nach Chopart. Heilung.

1 Exartikulation des Fusses nach Pirogo (1 M.).

Nr. 2001. 46j. Landwirt. Ausgedehnte Fusscaries, nach Hufsch entstanden. Exartikulation nach Pirogoff. Heilung.

1 Exartikulation des Fusses nach Syme.

Nr. 64. 20j. Mädchen. Caries pedis im Anschluss an eine Disto pedis vor 2 Jahren. Exartikulation nach Syme. Musste später n einmal nachexkochleiert werden. Dann Heilung.

Die supramalleoläre Amputation des Fuss musste 5mal (5 M.) vorgenommen werden.

Nr. 1621. 22j. Schreiner mit tub. Drüsen und multiplen cariö Herden. Linker Fuss zu einer unförmigen Masse umgewandelt. Am tatio pedis sinistri. Gute Heilung.

Nr. 1911. 39j. Schutzmann. Früher wegen Coxitis behandelt. Ca des rechten Fusses seit 5 Jahren, sehr weit vorgeschritten. Amput pedis. Heilung.

Nr. 1212. 70j. Privatmann. Früher nie ernstlich krank. Ca des rechten Fusses nach Verletzung desselben durch eine schwere H last. Amputatio pedis. Heilung.

Nr. 1221. 67j. Landwirt. Angeblich Fussleiden seit erst 4 Woc ohne äussere Veranlassung. Ausgedehnte Caries des linken Fus Amputatio pedis. Heilung.

Nr. 511. 67j. Mann. Seit 2 Monaten bestehende Caries des rech Fusses. Amputatio pedis. Heilung.

Caries der Tibia und Fibula in 2 Fällen (2 W.). A scessspaltungen, Exkochleation in einem Falle, Jodoformplombe n Mosetig. Beide Male Heilung.

Kniegelenk (51 Fälle; 31 M., 20 W., darunter 2 †).

Eine grosse Anzahl der tuberkulösen Kniegelenksentzündun wurde konservativ behandelt und dadurch teilweise gute Result erzielt. Einige Fälle mussten später wieder aufgenommen und e Resektion vorgenommen werden.

Die Behandlung war sehr verschieden. Mit Salben (Jodkalisall Bädern, Streck- oder Gipsverband, Stützapparat, Kniekappe, Bie scher Stauung etc. wurden 17 Fälle behandelt.

Punktion, Jodoformölinjektionen, Spaltung parartikulärer Absce

mit nachfolgenden Gipsverbänden wurden in 8 Fällen ausgeführt.

Nr. 385. Exkochleation einer Fistel nach früherer Resektion.

Gestorben sind 2 Fälle (2 W.). Bei der einen Frau (Nr. 432) wurde die Gonitis mit Extensionsverband behandelt. Der Exitus trat infolge Haemoptoe bei gleichzeitig bestehender Phthise ein. Die zweite Frau kam in ganz heruntergekommenem Zustande in die Klinik und verweigerte die wegen weit vorgeschrittener Gonitis vorgeschlagene Amputation. Sie starb an Herzschwäche. Erstere war 52, letztere 39 Jahre alt.

Resectio genus (7 Fälle; 3 M., 4 W.).

Nr. 2048. 39j. Frau. Nach $5^1/_2$jähriger konservativer Behandlung Resectio genus. Gute Heilung.

Nr. 1546. 65j. Frau. Gonitis seit $2^1/_2$ Jahren. Resektion. Heilung.

Nr. 1664. $3^1/_2$j. Kind. Seit 1 Jahre Gonitis, vergebliche konservative Behandlung, Abscessincisionen etc. Schliesslich Resectio genus. Gute Heilung.

Nr. 1018. 12j. Mädchen. Seit 1 Jahre Gonitis tub. sinistra. Vergebliche konservative Behandlung. Resektion. Heilung.

Nr. 838. 33j. Frau. Seit ungefähr 1 Jahr Gonitis. Anfangs nach Punktion und Jodoformölinjektion mit Gipsverband entlassen, später Resektion. Heilung.

Nr. 786. 8j. Junge. Schon einige Jahre konservativ behandelt. Resektion Heilung.

Nr. 1989. 9j. Junge. Seit 1 Jahre Gonitis, mit Salzbädern und Gipsverbänden behandelt. Schliesslich Resektion, mit Stützapparat geheilt entlassen.

Amputationen des Oberschenkels (11 Fälle; 5 M., 6 W.).

Nr. 36. 30j. Frau, seit $1^1/_2$ Jahren wegen Gonitis behandelt. Durch Resektion keine Heilung, deshalb Amputatio femoris.

Nr. 1359. 52j. Frau. Resectio gen. sin. 1902. Die Eiterung geht weiter. Auf dringenden Wunsch Amputation.

Nr. 845. 56j. Mann schon einige Jahre lang wegen rechtsseitiger Gonitis erfolglos behandelt. Amputation. Heilung.

Nr. 2028. 19j. Mädchen seit 3 Jahren linksseitige Gonitis. Anfangs Resektion. Später Amputation.

Nr. 1782. 65j. Mann. Seit $^3/_4$ Jahren linksseitige tuberkulöse Kniegelenksentzündung. Amputatio femoris.

Nr. 1810. 54j. Frau. Seit einem Jahre doppelseitige tub. Gonitis. Links Besserung auf konservative Behandlung, rechts Verschlimmerung. Amputation.

Nr. 1646. 36j. Mann. Seit 1 Jahr linksseitige Gonitis. Anfangs Resektion. Später Amputation.

Nr. 2033. 55j. Frau. Seit 2 Jahren Gonitis, vergebliche konservative Behandlung. Amputation.

Nr. 1842. 67j. Mann. Gonitis seit 2½ Jahren. Nach Abscessincisionen und Drainage entlassen. Später Wiederaufnahme und Amputation.

Nr. 1374. 62j. Lehrer. Seit 1 Jahre linksseitige Gonitis, sehr heruntergekommen, deshalb Amputation.

Nr. 2257. 63j. Frau. Schon mehrmals operiert wegen tuberkulöser Knochenerkrankungen, seit ca. 8 Jahren tuberkulöse Gonitis. Amputio femoris. Heilung.

In 3 Fällen (Nr. 1272, 1078, 1633) wurde wegen tuberkulöser Gonitis ein Eingriff, 2mal Amputation, 1mal Resektion vorgeschlagen, jedoch abgelehnt.

Coxitis (27 Fälle; 14 M., 13 W.).

Mit Extensionsionsverbänden, später mit Gipsverbänden, ferner Soolbädern, Schmierseifen- und Jodkalieinreibungen, innerlich Leberthran wurden 14 Fälle behandelt, meist Kinder und jüngere Individuen bis zu 18 Jahren.

Abscessincisionen oder Exkochleationen, teilweise mit Jodoformölinjektionen, mit nachfolgenden Extensions- und Gehgipsverbänden: Nr. 58, 2050, 53, 1216, 59, 120, 945; einige hiervon waren schon früher wegen desselben Leidens in Behandlung gewesen.

Hüftgelenkresektionen wurden in 4 Fällen (1 M., 3 W.) ausgeführt.

Nr. 42. 11j. Junge. Seit 4 Jahren linksseitige Coxitis, schon öfters behandelt mit Abscessincisionen und Exkochleationen. Resectio coxae mit Pfanne. Mit kleinen Fisteln in ein Soolbald entlassen.

Nr. 65. 56j. Frau. Schon längere Zeit krank an linksseitiger Coxitis. Konservative Behandlung ohne Erfolg. Resektion des Hüftgelenks. Glatte Heilung und gute Funktion.

Nr. 133. 16j. Mädchen. Mit rechtsseitiger Coxitis und Pfannenwanderung. Früher Behandlung mit 1 Extensions- und 2 Gipsverbänden. Keine Heilung. Deshalb Resektion. Heilung. Später mit Gehstützapparat entlassen.

Nr. 13. 28j. Mädchen. Seit 3 Jahren rechtsseitige Coxitis. Konservative Behandlung ohne Erfolg. Deshalb Resektion. Erfolg wenig befriedigend, mit Fisteln entlassen.

Zwei Kinder mit Coxitis Nr. 70 und 61 sind noch in Behandlung.

In einem Falle (Nr. 78) wurde nach Coxitis in schlecht geheilter

Genua vara, die in der letzten Zeit Schmerzen verursachen. Osteotomia supracondylica femoris rechts und Osteotomia tibiae et fibulae links. Guter Erfolg. Patientin mit Stützaparaten entlassen.

Nr. 1540. 27j. Näherin. Osteotomia supracondylica femoris wegen Kniegelenkskontraktur nach früherer Entzündung des Kniegelenks. Heilung.

Nr. 1775. 20j. Schneider. Mit Ankylose des l. Hüftgelenks nach Coxitis traumatica. Von einer Osteotomia subtrochanterica wird Abstand genommen, da Patient in seinem Berufe mehr Wert auf gutes Sitzen als auf besseres Gehen legt. Unoperiert entlassen.

III. Paralytische und spastische Deformitäten (1 M., 2 W.).

Nr. 541. 3j. Landwirtskind hatte im Alter von 1/2 Jahr Krämpfe und leichten apoplektiformen Anfall. Encephalitis mit spastischer Parese im linken Arm und linksseitigem Spitzfuss. Verlängerung der Achillessehne. Gipsverband.

Nr. 2570. Paralytischer Spitzfuss nach Kinderlähmung. Raffung der Extensorsehne und Durchschneidung der Achillessehne. Besserung der Stellung. Leidlicher Gang mit Schienenapparat.

Nr. 1047. 4j. Mädchen. Mit Pes equinovarus paralyticus nach Kinderlähmung. Partielle Aufpfropfung der Achillessehne auf die Peroneussehnen. Freilegung der Extensorensehnen. Verkürzung derselben durch Faltung. Gipsverband. Gute Stellung des Fusses.

Coxa vara (1 W.).

Nr. 2224. 17j. Mädchen. Mit Coxa vara sinistra ohne bekannte Aetiologie. Wurde auf Wunsch ungebessert wieder entlassen.

D. Tumoren.

(28 Fälle: 17 M., 7 W., 4 K.)

a) gutartige (7 M., 2 W., 2 K.).

Exostosen.

Nr. 1599. Exostose der Tuberositas tibiae sinistrae bei einem 16jährigen Flaschner, der knieende Beschäftigung hatte. Die Geschwulst hatte die Grösse einer Wallnuss. Abmeisselung. Heilung.

Nr. 1608. Exostosis femoris sin. Apfelgrosse Geschwulst im unteren Drittel des linken Oberschenkels vorn medial. Abmeisselung. Heilung.

Nr. 1176. 36j. Monteur. Mit Exostosis femoris bursata unter dem Musc. quadriceps. Operation vom Pat. verschoben.

Lipome.

Nr. 984. 54j. Landwirtsfrau. Mit Fibrolipom am linken Oberschenkel. Exstirpation. Heilung.

Nr. 286. 44j. Taglöhner. Mit multiplen Lipomen am rechten Ober-

schenkel. Früher an solchen beider Arme operiert. Exstirpation. Heilung.

Nr. 290. 55j. Landwirt. Mit subfascialem Lipom an der Innenseite des rechten Oberschenkels mit intermuskulärer Entwickelung. Exstirpation. Heilung.

Fibrome.

Nr. 429. 6j. Knabe. Mit haselnussgrossen Fibromen an der Dorsalseite der linken III. und IV. Zehe. Aetiologie unbekannt. Exartikulation der ganzen IV. und der III. Zehe im 1. Interphalangealgelenk. Heilung.

Angiome.

Nr. 940. 1/2j. Mädchen. Mit Angioma cavernosum femoris. Verschiedene Male Stichelung mit dem Thermokauter. Heilung.

Varia.

Nr. 2508. Lupus hypertrophicus elephantiasticus pedis, cruris et femoris sinistri bei einem 17jährigen Schneidergehilfen. Der Lupus fing im 8. Lebensjahre am äusseren Knöchel an und verbreitete sich langsam über das ganze Bein. Seit 4 Wochen Elephantiasis. Chrysarubinbehandlung und Sublimatumschläge, später Exkochleation und Thermokauterisation, innerlich Leberthran. Gebessert entlassen.

Nr. 1352. 26j. Mädchen. Mit Fremdkörpergranulom der linken Fersenhaut. Excision, Fremdkörper nicht nachweisbar. Gute Heilung.

Nr. 244. 55j. Landwirt. Mit Clavus der Fusssohle. Exstirpation. Heilung.

b) bösartige (10 M., 5 W., 2 K.).

Carcinome.

Nr. 1979. 61j. Gärtner. Mit handtellergrossem carcinomatösem Geschwür an der rechten Wade. Pat. hatte 1862 einen Schuss in diese Wade erhalten, der lange fistelte. Excision weit im Gesunden. Transplantation. Heilung.

Sarkome.

Nr. 2374. 4 Wochen altes Mädchen mit kongenitalem Fibrosarkom des Fusses. Mit kleinhühnereigrosser Geschwulst an der l. Ferse geboren. Seither rasches Wachstum. Exstirpation. Heilung.

Nr. 1445. 48j. Landwirt. Mit wallnussgrossem Sarkom unter dem linken Malleolus internus, dem Calcaneus aufsitzend. Exstirpation. Chlorzinkätzung. Heilung.

Nr. 1583. 9j. Junge. Mit periostalem Sarkom der rechten Tibia, seit 1/4 Jahre gewachsen. Amputation nach Gritti. Mit gutem Stumpfe entlassen. Drüsen waren nicht vorhanden.

Nr. 1780. 19j. Mädchen. Mit kindskopfgrossem Sarkomrecidiv am l. Unterschenkel. Amputation.

Nr. 2036. 18j. Fabrikarbeiter. Mit Osteosarkom der linken Tibia und Metastasen in den Leistendrüsen. Exstirpation der letzteren, Amputation nach Gritti. Heilung.

Nr. 1629. 22j. Mädchen. Mit Sarkom des unteren Teiles des rechten Oberschenkels. Kindskopfgrosser Tumor seit 1 Jahre gewachsen, teilweise erweicht. Keine Inguinaldrüsen. Hohe Amputation des Oberschenkels. Heilung.

Nr. 2078. 33j. Frau. Mit Fibrosarcoma fasciale des rechten Oberschenkels und Drüsenmetastasen der rechten Inguinalgegend. Exstirpation. Heilung.

Nr. 259. Periostales Rundzellensarkom im unteren $^2/_3$ des rechten Oberschenkels bei einem 14jährigen Mädchen seit $^3/_4$ Jahren gewachsen. Exarticulatio femoris. Heilung.

Nr. 789. Inoperables Sarkom des rechten Oberschenkels, erst seit einigen Wochen entstanden. Früher Hufschlagverletzung an dieser Stelle. Zur Arsenbehandlung nach Hause entlassen.

Nr. 2598. Recidiviertes Lymphosarkom der linken Leistenbeuge bei einem 37jährigen Mann, früher schon 2mal operiert. Exstirpation. Geheilt entlassen.

Nr. 2450. 47j. Kaufmann. Mit Recidiv eines schon öfters operierten Chondrosarkoms des rechten Oberschenkels. Exstirpation.

Nr. 1762. 28j. Gerber. Mit fascialem Oberschenkelsarkom. Exstirpation, Transplantation, Heilung.

Nr. 578. 37j. Mann. Mit inoperabelem Oberschenkelsarkomrecidiv. Arsenbehandlung.

Nr. 1397. 53j. Frau mit Myxosarkom am linken Oberschenkel. Exstirpation. Heilung.

Nr. 311. 38j. Landwirt. Mit Melanosarkom der linken Ferse und Drüsenmetastasen, seit 2 Jahren bestehend. Exstirpation des Tumors und der Drüsen. Heilung.

Nr. 2375. Schon mehrfach operiertes multiples Melanosarkom, das an der linken Ferse begonnen hatte. Zahlreiche Hautmetastasen fast am ganzen Körper. Radium- und Röntgenbehandlung ohne Erfolg. Arsen.

E. Varia.

(2 Fälle, 2 M.)

Zur Begutachtung wurde ein Mann aufgenommen und nach 5 Tagen entlassen. Es handelte sich um eine frühere Verletzung des linken Unterschenkels (Nr. 930).

Nr. 788. Ein 21jähriger Mann wurde einige Tage verpflegt, der für seine Schwester mit Verbrennung III. Grades Haut zur Transplantation abgegeben hatte.

XIII. Verschiedenes.

(Bearbeitet von Dr. Nehrkorn.)

(11 Fälle: 5 M., 6 W., 3 †.)

Tetanus traumaticus (1 M., †).

Nr. 1037. 16 J. Verletzung durch Pistolenschuss mit Schrot in den linken Mittelfinger. Behandlung auswärts mit antiseptischen Verbänden. Am 6. Tage nach der Verletzung erste Symptome von Kieferklemme, am 7. Aufnahme in die Klinik mit starkem Trismus und Opisthotonus. Häufige Krämpfe der ganzen Muskulatur. Thermokauterisation der Wunde. Antitoxin 2mal 50 J. E. intradural nach Lumbalpunktion. Morphium, Opium, Chloral, Kochsalzinfusionen. Am Tage nach der Aufnahme Exitus. Sektion: Lungenödem, Hämorrhagieen in Epi-, Myo- und Endokard.

Verbrennungen (4 Fälle; 2 M., 2 W., 1 †).

Nr. 544. W., 24 J. Durch siedendes Wasser Verbrennung 1. und 2. Grades des Gesichtes, Halses und beider Arme. Verbände mit Leinöl-Kalkwasser-Liniment, später mit Naftalansalbe. Heilung.

Nr. 1116. W., 10 J. Narben und grosse Granulationsflächen an Brust, Hals und beiden Armen nach Verbrennung vor 4 Wochen infolge Feuerfangens der Kleider am Herdfeuer. Behandlung teils mit Aetherspray, teils mit Naftalansalbe. Heilung.

Nr. 1211. M., 6 J. Durch Explosion ins Feuer gegossenen Petroleums ausgedehnte Verbrennungen 2. und 3. Grades am Kopf, Rumpf und Extremitäten. Dauerbad. Exitus nach 4 Stunden.

Nr. 1622. M., 36 J. Infolge Explosion eines Acetylenapparates Verbrennungen 1. und 2. Grades an beiden Armen und im Gesicht. Verband mit Liniment, später mit Salbe. Heilung.

Pemphigus vulgaris (1 W., †).

Nr. 1306. 54 J., aus St. Petersburg. Nach mehrmonatlichem Kranksein zu Hause wurde Pat. jetzt zwecks Luftveränderung nach Heidelberg geschickt. Nach Lösen der fest angeklebten Verbände zeigen sich überall ganz ausgedehnte Hautdefekte. Allgemein septischer Zustand, Wundsekret übelriechend. Behandlung mit Dauerbädern. Nach 8 Tagen †.

Polyarthritis rheumatica (2 M.).

Nach einigen Tagen der Beobachtung fand Entlassung in Behandlung der medicinischen Klinik bezw. des Hausarztes statt.

Sclerosis multiplica (1 W.).

Nr. 2291. W., 32 J. Aufnahme wegen Blasenbildung am linken Fuss. Alsbaldige Entlassung in interne Behandlung.

Verschluckte Nadeln (2 W.).

Eine Patientin hatte angeblich vor 4 Tagen eine Nähnadel verschluckt und klagte noch über Magenschmerzen mit Erbrechen. Objektiv von der Nadel nichts nachzuweisen. Die zweite Patientin (1765. 15 J.) hatte vor 2 Tagen eine grosse Nadel mit Glasknopf verschluckt. Ihr Sitz war durch Röntgenphotographie in Höhe des Manubrium sterni festgestellt. Oesophagoskopisch wird unterhalb der Bifurkation eine Schleimhauthämorrhagie festgestellt, von der Nadel ist nichts mehr zu sehen. Auf dickbreiige Kost und Ricinusöl am 2. Tage Abgang der Nadel per vias naturales.

B. Ambulatorische Klinik.

(Bearbeitet von Privatdocent Dr. O. Simon.)

In der chirurgischen Ambulanz wurden im Jahre 1903

5317 Männer
2544 Weiber.

Zusammen 7861 Patienten (gegen 7516 im Vorjahre) behandelt.

Durchschnittlich besuchten täglich ca. 91 Personen die Ambulanz und kamen hiervon 22 zur erstmaligen Untersuchung.

Auf die einzelnen Monate verteilt sich der Krankenzugang folgendermassen:

	Männer	Weiber	Zusammen
Januar	422	177	599
Februar	342	218	560
März	469	249	718
April	452	196	648
Mai	523	238	761
Juni	484	300	784
Juli	533	254	787
August	449	220	669
September	456	230	686
Oktober	419	153	572
November	389	181	570
Dezember	379	128	507
Summa	5317	2544	7861

Der Besuch der Ambulanz war demnach im Juni und Juli am stärksten, im Dezember am schwächsten.

Von diesen 7861 blieben 5954 in ambulanter Behandlung, 1607 wurden in die stationäre Klinik aufgenommen, 300 andern Kliniken überwiesen.

Die einzelnen Krankheitsformen waren folgendermassen verteilt:

I. Entzündungen.

A. Akute.

1. Panaritien	284
2. Phlegmone, Furunkel, Abscesse	597
3. Lymphangitis und Lymphadenitis	55
4. Tendovaginitis	44
5. Bursitis	44
6. Arthritis	18
„ gonorrh.	3
7. Periostitis	23
8. Osteomyelitis	7
9. Pleuraempyem	17
10. Highmorshöhlenempyem	6
11. Stirnhöhlenempyem	1
12. Parulis	34
13. Mastitis	20
14. Phlebitis	1
15. Parotitis	2
16. Appendicitis	10
17. Milzbrand	1
18. Tetanus	1
19. Erysipel	12
20. Otitis media	6
21. Wundgelaufene Füsse	50

B. Chronische.

a) Tuberkulose:	
der Haut	55
der Schleimhaut	10
der Lymphdrüsen	249
der Sehnenscheiden	12
der Knochen	234
der Gelenke	364
a) Hüfte	49
b) Knie	137
c) Fuss	56
d) Schulter	3
e) Ellbogen	47
f) Hand	60
g) sonst. Gelenke	12
des Darms u. Peritoneums	13
des Hodens und Nebenhodens	29
der Mamma	1
b) Lues:	
Schleimhaut	1
Haut	
Drüsen	1
Knochen	8
Condylome	2

c) Verschiedenes:

Periostitis	8
Osteomyelitis	48
Arthritis	97
Unguis incarnat.	36
Actinomycosis	2
Rhinophyma	1
Ekzem etc.	90
Ulcus cruris varicosum	164

II. Tumoren.

1. Maligne.

a) Carcinome 208 Fälle.

	Männer	Weiber
Haut	23	21
Drüsen	1	—
Lippe	16	4
Zunge	4	—
Nase	1	4
Mundhöhle	12	1
Knochen	8	1
Speiseröhre	8	1
Magen	28	15
Darm	2	—
Rectum	12	12
Leber	1	1
Gallenblase	1	—
Harnblase	1	—
Penis	3	—
Weibl. Genitalien	7	
Mamma	—	20

b) Sarkome 50 Fälle.

	Männer	Weiber
Haut	8	10
Drüsen	3	—
Knochen	6	6
Epulis	5	3
Parotis	—	1
Hoden	1	—
Tonsille	1	1
Lippe	—	1
Zunge	1	—
Gaumen	2	—
Fuss	1	—

2. Benigne Tumoren.

Angiome	19	Atherome	59	Lymphcyste	5
Fibrome	9	Narbenkeloid	9	Myoma uteri	4
Lipome	25	Verruca	30	Ovarialtumor	22
Papillome	2	Clavus	30	Milztumor	3
Nasenpolypen	6	Ganglion	8	Struma	117
Mammaadenome	9	Naevus pigment.	8	Tonsillarhypertr.	23
Lymphangiome	5	Dermoidcyste	15	Adenoide Wucherungen	17
Chondrome	2	Ranula	6		
Osteome u. Exostose	11				

III. Hernien. (335.)

An Leistenbrüchen litten 218 Männer und 23 Frauen. Bei 6 Männern und 2 Frauen waren die Brüche incarceriert. Schenkelbrüche fanden sich bei 10 Männern und 27 Frauen. Bei letzteren bestand 7mal Incarceration.

Bauchbrüche kamen 13mal bei Männern (eine Incarceration), 7mal bei Frauen vor.

Nabelbrüche bestanden 10mal bei Männern, 11mal bei Frauen mit einer Incarceration.

Bei 17 Männern wurden Anlage zum Leistenbruch konstatiert.

IV. Hydrocelen und Varicocelen. (50.)

40 Männer litten teils an einseitiger, teils doppelseitiger Hydrocele testis, 3 an Hydrocele funiculi spermatici. 6mal bestand Kombination mit Leistenhernie.

6 Varicocelen und 1 Hämatocele wurden beobachtet.

V. Verletzungen. (2671.)

1. Weichteilverletzungen (1497).

42mal lagen Schuss-, 81mal Stichverletzungen vor. Je 1mal war hierbei die Lunge verletzt.

Riss-, Biss-, Quetsch- und Hiebwunden erreichten zusammen die Zahl 1173.

Verbrennungen bestanden in 101, Erfrierungen in 22 Fällen. Fremdkörper fanden sich in Weichteilen oder Knochen bei 78 Patienten.

Verätzungen mit Säuren oder Alkalien kamen 9mal zur Behandlung.

2. Frakturen (282).

1. Schädel:	28	d) Ulna	8
a) Schädeldach (1 kompliciert.)	11	e) Handwurzel u. Mittelhand	12
b) Basis	7	f) Finger (5 kompliciert.)	14
c) Nasenbein (1 kompliciert.)	3	8. Untere Extremität	80
d) Oberkiefer	1	a) Femur (2 kompliciert.)	12
e) Unterkiefer	6	b) Tibia und Fibula (1 kompliciert.)	22
2. Wirbelsäule	2	c) Tibia (2 kompliciert.)	4
3. Rippen	19	d) Fibula	11
4. Schlüsselbein	26	e) Patella	6
5. Schulterblatt	4	f) Malleolen	12
6. Becken	2	g) Fuss (Metatarsus 8; Calcaneus 3; Zehen 1.)	13
7. Obere Extremität	121		
a) Humerus (20 an den Gelenkenden.)	42		
b) Radius und Ulna (2 kompliciert.)	10		
c) Radius	35		

3. Gelenkverletzungen (197).

1. Luxationen	63	f) Patella	1
a) Schulter	25	g) Knie	1
b) Ellenbogen	16	h) Clavicula	2
c) Interphalang. Gelenk	2	i) Unterkiefer	3
d) Metacarpophal. Gelenk	3	k) Halswirbelsäule	1
e) Hüfte	9	2. Distorsionen	134

Kontusionen teils der Gelenke, teils der Weichteile kamen in 589 Fällen vor. 1 mal fanden sich Gelenkmäuse, 4mal bestand Coxa vara.

VI. Erkrankungen der Bauchorgane incl. weibliche Genitalien. (245.)

Magenulcus	20	Metritis, Endometritis	15
Gallensteine	72	Retroflexio uteri	19
Appendicitis	54	Oophoritis, Salpingitis	10
Darmblutung	3	Abdominaltumoren	26
Darmstenose	7	Prolapsus vaginae	14
Haematurie	5		

VII. Erkrankungen der Harnorgane der männlichen Genitalien und des Mastdarms. (130.)

Wanderniere	8	Penisgangrän	1
Nierenentzündung etc.	14	Hodenneuralgie	1
Blasensteine	8	Hämorrhoiden	25
Prostatahypertrophie	24	Fissura ani	1
Incontinentia urinae	12	Fistula ani	20
Harnröhrenzereissung	2	Prolapsus ani	3
Strikturen	11		

VIII. Kongenitale Krankheiten. (117.)

Hydrocephalus	3	Missbildungen des Ohrs und der Zehen	5
Meningocele lumbalis	3		
Kiemengangfistel	3	Phimose	24
Hasenscharte	11	Kryptorchismus	7
Gaumenspalte	14	Hypospadie	7
Verkürzung d. Zungenbändchens	2	Pes varus	19
Syndaktylie	8	Pes equino-varus	2
Polydaktylie	2	Caput obstipum	7

IX. Verschiedenes. (382.)

Rachitis	24	Epilepsie	8
Kinderlähmung	25	Gesichtsneuralgie	8
Plattfuss	119	Lumbago	17
Skoliosen	49	Chron. rheumat. Affektionen	90
Kyphose	15	Carbolgangrän	1
Genu varum	3	Gangraena senilis	8
Genu valgum	15	Gravidität	2
Hallux valgus	3		

Bezüglich der Behandlung wollen wir bei den einzelnen Krankheitsgruppen nur einige therapeutische Massnahmen besonders erwähnen.

I. Panaritien und Phlegmonen wurden möglichst frühzeitig ausgiebig incidiert, exkochleiert und tamponiert. Für Verbände verwenden wir Burow'sche Lösung oder dünne Sublimatlösung und bemerkten wir stets, dass die feuchte Wundbehandlung den Patienten weniger Schmerzen verursachte als die trockene, die wir zum Vergleich in einigen Fällen zur Anwendung brachten. Nebenbei wurde ausgiebiger Gebrauch von lokalen Bädern gemacht. Zur Aufnahme in die Klinik kamen nur sehr wenige der schwersten

Erkrankungsformen. Bei Furunkulose wurden die grösseren Herde eröffnet, kleinere nur mit Ichthyolglycerin 50% überstrichen und hierdurch auch in recht hartnäckigen Fällen Heilung erzielt.

Eine grössere Anzahl tuberkulöser Lymphdrüsen wurde exstirpiert; ausgedehntere Fälle kamen zur Aufnahme; konservative Behandlung mit Ugt. kal. jodat. etc. kam nur in Fällen erst beginnender Erkrankung zur Anwendung. Bei lupösen Erkrankungen, die nicht zu ausgedehnt waren, wurde die Exstirpation vorgenommen, sonst mit Exkochleation und Thermokauterisation vorgegangen. In allen schwereren Fällen war schon auswärts medikamentöse etc. Behandlung versucht worden.

Möglichst konservativ wurde bei tuberkulösen Gelenkerkrankungen, besonders im Kindesalter, vorgegangen. Gips- oder Streckverbände, sowie orthopädische Apparate wurden in vielen Fällen gegeben. Nebenbei wurde besonderer Wert auf allgemeine antituberkulöse Behandlung gelegt. Schmierseife-Einreibungen, Salzbäder, innerlich Kreosot, Leberthran etc. wurde verordnet und wenn die socialen Verhältnisse es gestatteten, wurden die Kranken in ein Soolbad geschickt. Auf diese Weise konnten wir in einer Anzahl von Fällen Heilung oder wenigstens erhebliche Besserung erzielen. In einer Reihe von Fällen war die Erkrankung aber schon soweit vorgeschritten oder es bestand bei offenen Fisteln Mischinfektion, hohes Fieber u. s. w., dass konservative Behandlung nicht mehr genügt. Derartige Fälle wurden zwecks Operation aufgenommen. Injektionen mit Jodoformemulsion, Orthokresol etc. in die erkrankten Gelenke wurden nur sehr selten, z. B. bei bestehendem Erguss angewendet, weil wir früher häufig die Erfahrung gemacht, dass hierdurch kein wesentlicher Einfluss auf die Erkrankung erzielt werde, sondern dass Ruhigstellung des betreffenden Gelenkes in Zusammenhang mit antituberkulöser Allgemeinbehandlung am wirksamsten sei. Bessere Erfolge sahen wir noch durch Anwendung von Ugt. kal. jodat. oder Ichthyolglycerin besonders bei Ergüssen im Kniegelenk und speciell auch in einem Falle von grossem Fungus des Schultergelenks bei einem 2monatlichem Kinde. In letzterem Falle war die Erkrankung so ausgedehnt, dass man an Sarkom hätte denken können. Die Familie war tuberkulös belastet, keine Lues nachweisbar.

Kalte Abscesse wurden durch Punktion entleert, mit NaCl-Lösung gründlich ausgewaschen und hie und da Jodoformglycerin eingespritzt. Am wichtigsten für den Erfolg schien die gründliche Auswaschung der Abscesse zu sein. Nur in ganz hartnäckigen

Fällen kam es zur Incision.

Bei nicht tuberkulösen Gelenkaffektionen, seien sie nun traumatischer oder chronisch rheumatischer Natur, auch bei beginnender Deformierung wurden öfters Erfolge durch Einpinselungen mit 50 bis 70% Ichthyolglycerin erzielt. Diese Applikationsmethode war entschieden viel wirksamer als die Salbenform. Daneben wurden natürlich Bäder, Massage und Gymnastik vielfach verwendet.

Häufig erforderte der Unguis incarnatus unsere Behandlung. In Fällen geringeren Grades gelang es durch Unterpolsterung mit Watte Heilung zu erzielen, meist musste aber operativ vorgegangen werden und wurde die Totalexstirpation des Nagels samt Nagelbett ausgeführt, da wir nach einfacher Nagelextraktion öfters sehr lästige Recidive gesehen hatten. Die Heilung dauert bei dem radikaleren Eingriffe wohl etwas länger (2—3 Wochen), man erzielt aber auch radikale Heilung und entstehen an Stelle des Nagels derbe, vollständig unempfindliche Narben, auch ist die Nachbehandlung nicht schmerzhafter und ebenso gut ambulant ausführbar, wie bei einfacher Nagelextraktion.

II. Maligne Tumoren konnten natürlich nur selten ambulant behandelt werden. Lippencarcinome, sowie das Ulcus rodens wurden öfters exstirpiert und eine Plastik einigemal angeschlossen. Hie und da wurde auch bei multiplen kleinen Gesichtscarcinomen Ausschabung und nachfolgende Aetzung mit Kali causticum mit sehr gutem Erfolge angewendet. Die Exstirpation der Epulis wurde 5mal ausgeführt.

Von gutartigen Tumoren wurden eine grössere Anzahl operativ entfernt. Lipome, Fibrome, Adenome der Mamma, Narbenkeloide, Dermoid- und Lymphcysten, sowie einige kleinere Strumen kamen zur ambulanten Behandlung; die Tonsillotomie und Entfernung von adenoiden Vegetationen des Nasenrachenraums wurde stets ambulant ausgeführt. Bei Angiomen wurde, wenn möglich, die Exstirpation vorgenommen. Nur selten wegen zu grosser Ausdehnung musste man sich mit der Thermokauterisation begnügen, was die Heilungsdauer natürlich erheblich verlängerte.

III. In den letzten 8—10 Jahren hat auch an der hiesigen Klinik die Zahl der Operationen bei freien Leistenbrüchen stets zugenommen. Dies war bedingt durch die grössere Sicherheit eines dauernden Heilerfolgs infolge Verbesserung der Technik, speciell durch die Bassini'sche Methode. Viel seltener wie früher scheuen sich die Patienten vor der vorgeschlagenen Operation und ziehen

selbst bei Bruchanlagen häufig den radikalen Eingriff einer Bandagenbehandlung vor. Von unserer Seite aus wurde eine Contraindikation gegen den operativen Eingriff nur in schwereren organischen Erkrankungen, welche die Operation als solche oder die Narkose als zu gefährlich erscheinen liessen und in hohem Alter erblickt, wenn wir auch in den letzten Jahren in letzterer Beziehung die Grenze der Indikationsstellung erheblich erweiterten. In der Ambulanz konnten natürlich nur Operationen an Kindern, die aus der Stadt selbst oder der nächsten Umgebung stammten, ausgeführt werden, 2mal wurde die Bassini'sche, 3mal die Czerny'sche Methode verwendet.

IV. Im Gegensatz zu den Hernien bieten die Hydrocelen ein günstiges Feld für die ambulante Behandlung, seitdem wir in dem Winkelmann'schen Verfahren eine einfache und nach unseren seitherigen Erfahrungen sichere Methode zur Beseitigung dieser Erkrankung erhalten haben. In 11 Fällen erfolgte glatte Heilung ohne Recidiv. Punktionen wurden nur bei kleinen Kindern und sehr alten Leuten in Anwendung gebracht und hierdurch in 3 von 7 Fällen vollständige Heilung erzielt, bei den übrigen 4 wurde radikale Operation empfohlen. In 3 Fällen von Hydrocele funiculi sperm. wurde die Exstirpation des Sackes ausgeführt.

V. Die unkomplicierten Frakturen der oberen Extremität wurden zum grossen Teil und Malleolar- und Fibula-Frakturen in geeigneten Fällen ambulant behandelt.

Bei Radius- und Vorderarmfrakturen wurden Schienenverbände angelegt und nach 10—14 Tagen mit Massage begonnen. Bei Oberarmfrakturen, sowie den Frakturen des Humeruskopfes und denen des Ellbogengelenks wurde ein Mitteldorpff'sches Triangel verwendet. Malleolar- und Fibula-Frakturen wurden eingegipst, falls nicht wegen zu starker Schwellung oder Dislokation Aufnahme der Patienten notwendig erschien.

Von Luxationen wurde die überwiegende Mehrzahl ambulant eingerichtet und mit Massage und Gymnastik nachbehandelt.

Eine stark haselnussgrosse Gelenkmaus des Kniegelenks wurde entfernt.

VI. und VII. Erkrankungen der Abdominalorgane etc. waren natürlich im allgemeinen Gegenstand stationärer Behandlung. Ambulant wurden zwei Curettements des Uterus bei Endometritis ausgeführt.

Bei 5 Harnröhrenstrikturen wurde die Dilatation ambulant ausgeführt. 2mal wurde durch radiäre Thermokauterisation des Anal-

prolapses bei Kindern Heilung erzielt.

VIII. Bei Hasenscharten wurde 2mal die Mirault'sche Methode mit Erfolg verwendet.

16 Phimosen wurden operiert und zwar bevorzugten wir bei Kindern die dorsale Spaltung, bei Erwachsenen die Cirkumcision, weil wir 2mal nach der Roser'schen Operation bei letzteren später Oedem und elephantiastische Verdickung des Präputiums gesehen hatten.

Der kongenitale Klumpfuss wurde mit Redressement und Gipsverband behandelt. In mehreren Fällen führte auch eine regelmässige Anlegung des Czerny'schen Nachtschienchens während $^1/_2 - ^3/_4$ Jahren zur Heilung.

Das Caput obstipum wurde mit Muskeldurchschneidung und nach erfolgter Wundheilung mit Halskrawatte behandelt.

IX. Bei paralytischem Klumpfuss wurden 1mal Sehnenverlängerung, 2mal Sehnenüberpflanzungen und 3mal Tenotomieen der Achillessehne mit gutem Erfolge ausgeführt.

Ausgedehntere Lähmungen kamen zur stationären Behandlung.

Geringgradige Skoliosen wurden nur mit Suspension, Massage und Gymnastik behandelt. Bei hochgradigeren versuchten wir die Wirbelsäule soweit wie möglich zu mobilisieren und zu strecken und legten dann abnehmbare Gipskorsette an, oder liessen Stützapparate anfertigen. Für einige Kyphosen kleinerer Kinder wurden Gipsbetten angefertigt.

Einfache Incisionen, Punktionen und Anlegung von Gipsverbänden wurden meist ohne Anästhesierung ausgeführt. Die allgemeine Narkose mit Chloroform oder Aether bevorzugten wir bei länger dauernden Operationen am Rumpf, Kopf und Hals. Bei Kindern mussten wir ebenfalls meist zu allgemeiner Narkose greifen. Häufig (77 Fälle) genügte z. B. bei Phlegmonen etc. der Aetherrausch zur Ausführung der Operation und wandten wir denselben auch öfters im Verein mit lokaler Infiltration an, z. B. bei der Winkelmann'schen Operation, bei welcher die schmerzhafte Reposition des Hodens nach Umstülpung des Hydrocelensackes und die Hautnaht im Aetherrausch sich leicht ausführen liess.

Den Chloräthylspray verwendeten wir meist bei Karbunkel etc. Incisionen und konnte man für die Operation vollständige Anästhesie erzielen, wenn man nur den Spray längere Zeit einwirken liess, um auch die tieferen Hautschichten zum Gefrieren zu bringen.

Für Infiltrationsanästhesie verwendeten wir in diesem Jahre fast ausschliesslich das Eucaïn β in 1—2% Lösung. Es liess

sich eine gute, vollständige, dem Cocaïn resp. der Schleich'schen Lösung absolut gleichwertige Anästhesie erzielen, aber nur dann, wenn das Eucaïn in physiologischer Kochsalzlösung gelöst und die Flasche dann vor dem Gebrauche gut erwärmt war. Häufig kombinierten wir Eucaïn mit Adrenalin mit gutem Erfolge. Einigemale auch mit Schleich'scher Lösung. Die Oberst'sche Methode führten wir ebenfalls mit Eucaïn aus.

Operative Eingriffe 1548. Gipsverbände 77.

Hautnähte bei Wunden	55	Fremdkörperextraktion	49
Sehnenplastik	3	Nekrotomieen	10
Sehnennaht	18	Durchschneidung des Zungenbändchens	2
Nervennaht	1	Tonsillotomie	17
Gefässunterbind. b. Verl.	15	Nasensteinextraktionen	2
Incisionen	796	Exstirp. adenoider Wucherungen	10
Exkochleationen	50	„ von Nasenpolypen	2
Thermokauterisation	16	Phimosenoperationen	16
„ bei Angiom	2	Hypospadieoperat.	1
„ prolaps. ani	1	Exstirp. des eingew. Nagels	20
Aetzungen	12	Zersprengungen von Ganglien	2
Punktionen:		Amputatio pedis	1
a) bei Hydrocele	7	„ digiti	6
b) bei Hämatom	5	Exarticulatio digiti	16
c) bei Bursitis	3	Radikale Hernienoperation	5
d) bei Gonitis	10	Hydrocelenoperation nach Winkelmann	11
e) bei Coxitis	1	Exstirpationen:	
f) bei Abscessus frigidus	27	bei Lymphcyste	3
g) Pleuritis	2	bei Ganglien	5
Reposition bei Luxationen	17	bei Struma	3
„ bei Paraphimose	2	bei Atherom	48
Gipsverbände	77	bei Angiom	17
a) bei Gelenkentzündungen	27	bei Verruca	12
b) bei Frakturen	15	bei Fibrom	7
c) bei Pes varus und valgus	10	bei Lipom	9
d) nach orthopäd. Operat.	9	bei Papillom	2
e) Stützkorsetts	6	bei Ranula	5
f) Gipsbetten	10	bei Naevus pigmentosus	5
Tenotomieen	3	bei Dermoid	9
Myotomie b. Caput obstip.	3	bei Bursa praepat.	3
Extraktion einer Gelenkmaus	1	bei Varix	2
Zahnextraktionen	50		
Zahncystenoperat.	1		

bei Neurom	1	Probeexcisionen	4
bei Lymphomata tuberculosa	85	Exstirpation überzähliger Finger	2
bei Lupus etc.	7	Operat. bei Syndaktylie	3
bei Epulis	5	Plastiken	5
bei Carcinom	25	Hasenschartenoperation	1
bei Hautsarkom	6	Rhinophymaoperation	1
bei Parotissarkom	1	Kurettement	2

Narkosen 280.

Chloroform 140, Aether 60, Aetherrausch 77, Bromäthyl 3.

Lokale Anästhesie 320.

Oberst 70, Schleich 30, Eucaïn 80, Eucaïn-Adrenalin 40, Cocaïn-Adrenalin 5, Schleich-Adrenalin 5, Anästhesin 15, Chloräthyl 75.

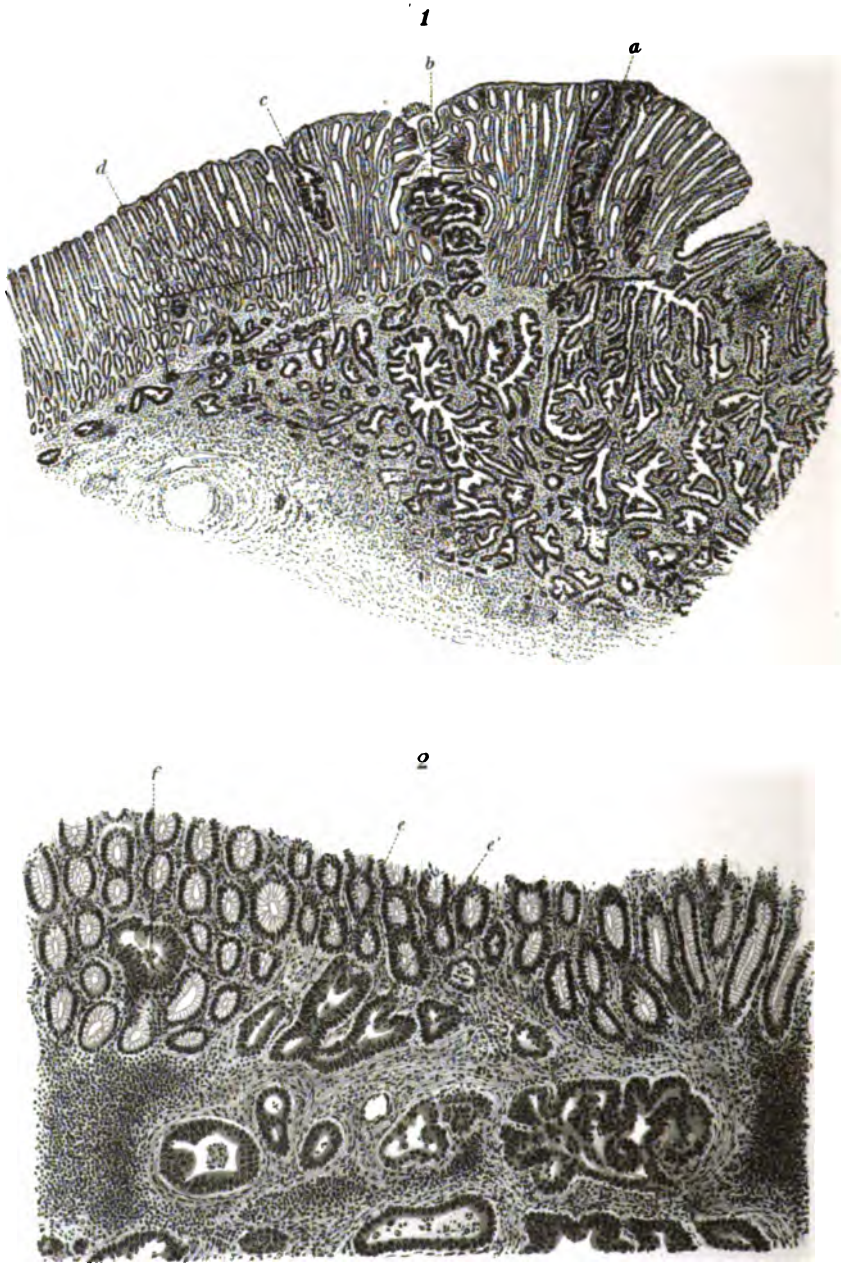
1
a
b
c
d
2
f
e
e

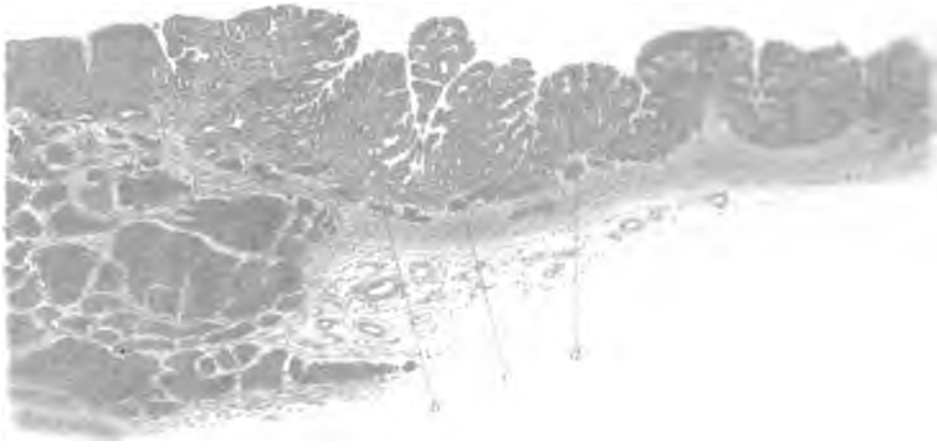



ing in Tubingen

3

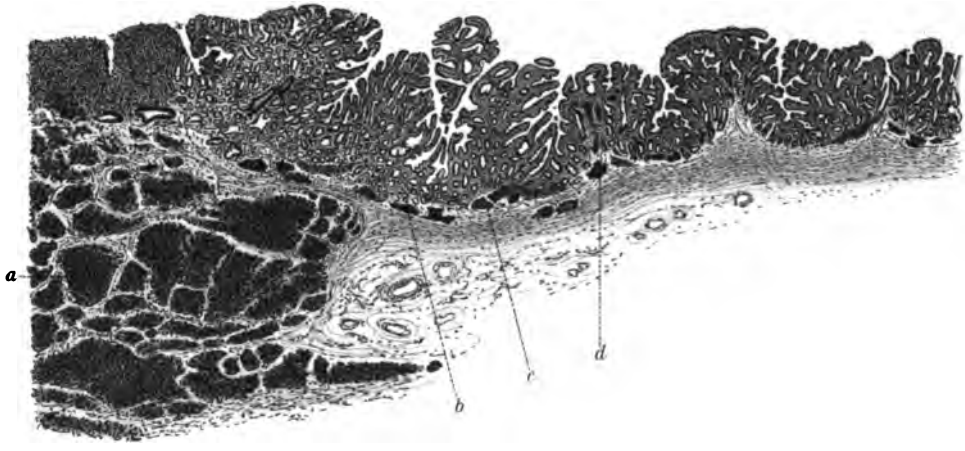

4

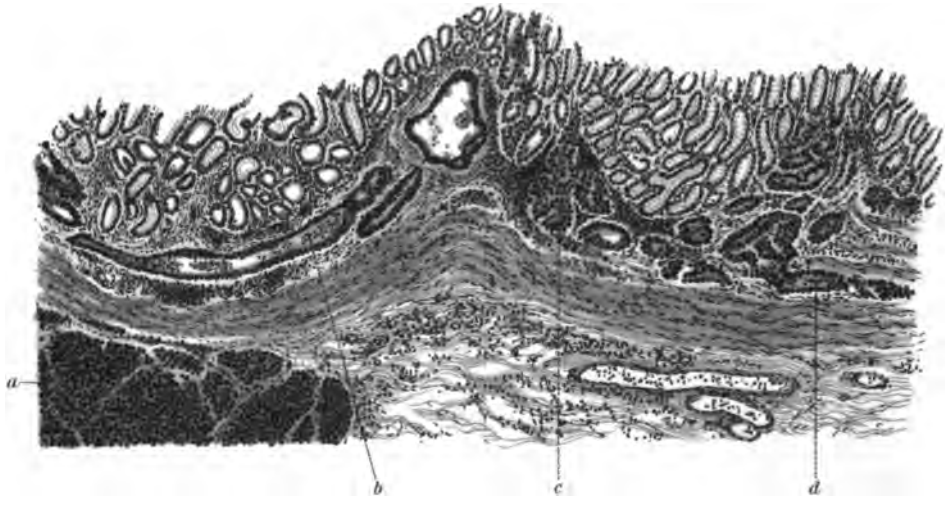

Lith. Anst. v. Werner & Winter, Frankfurt a. M.

ung in Tübingen.

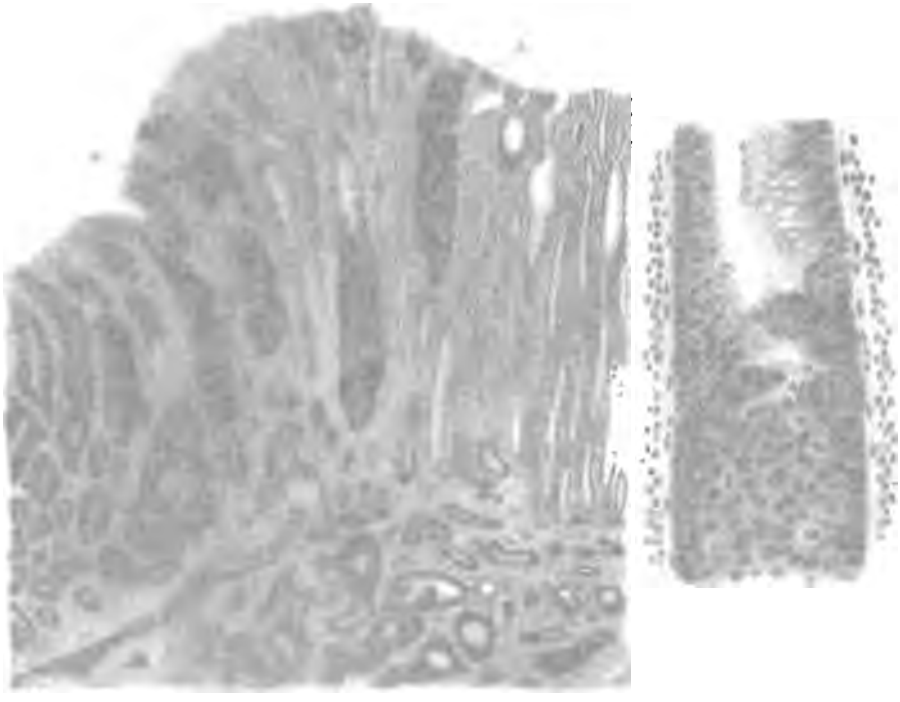

5

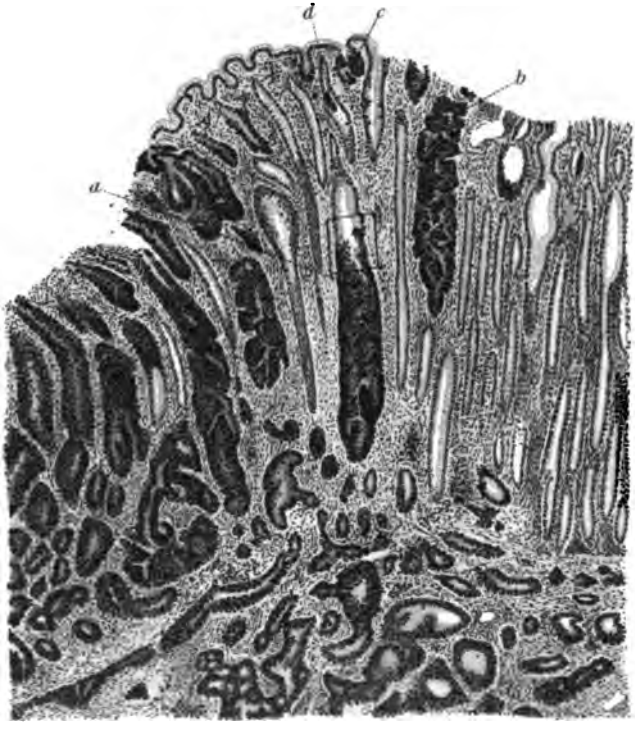

6

8

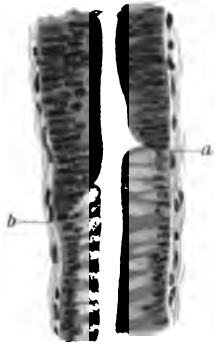

7

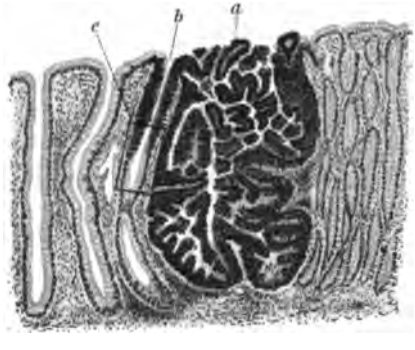

Beiträge zur klinischen Chirurgie. XLIII.

Lith. Anst. v. Werner & Winter, Frankfurt a. M.

H. Laupp'sche Buchhandlung in Tübingen.

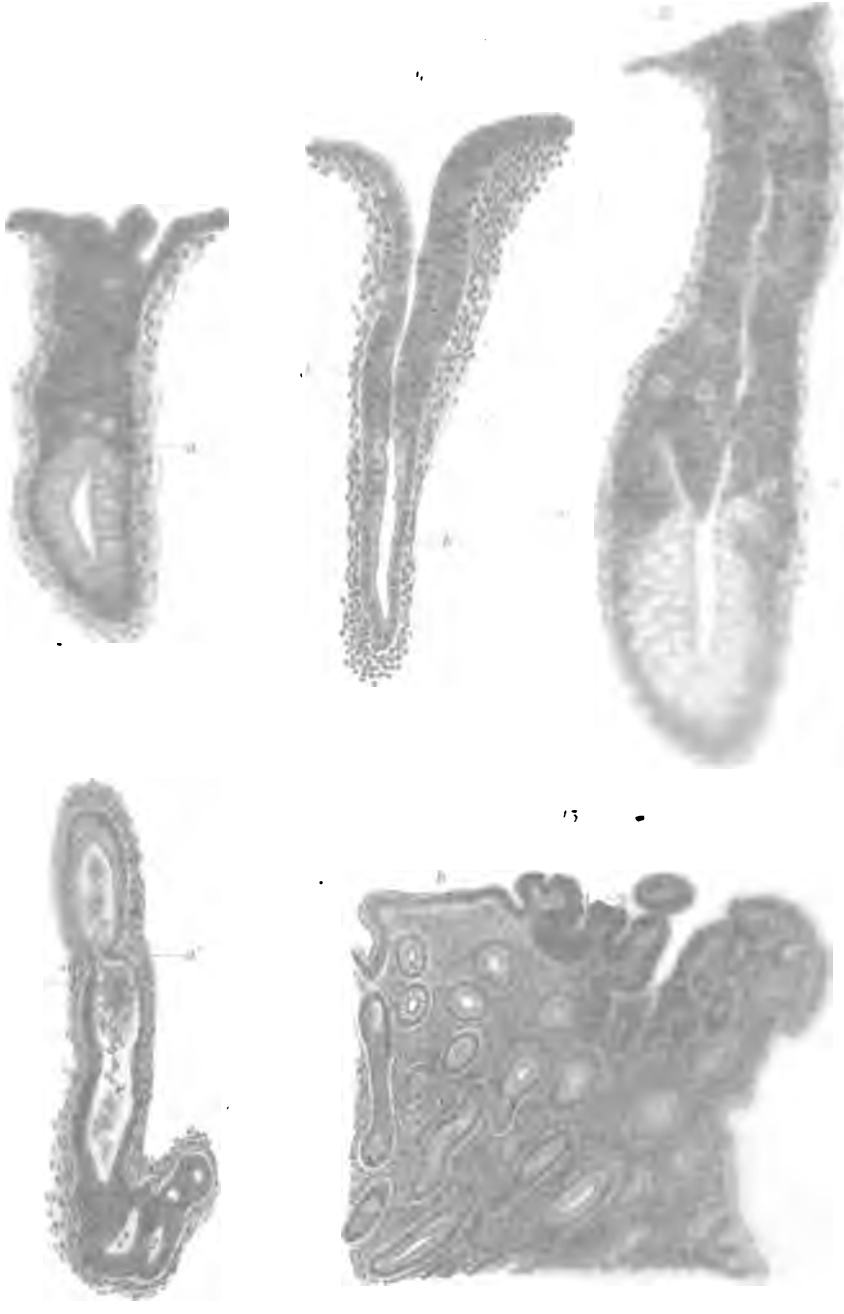

[illegible] Chirurgie XLIII

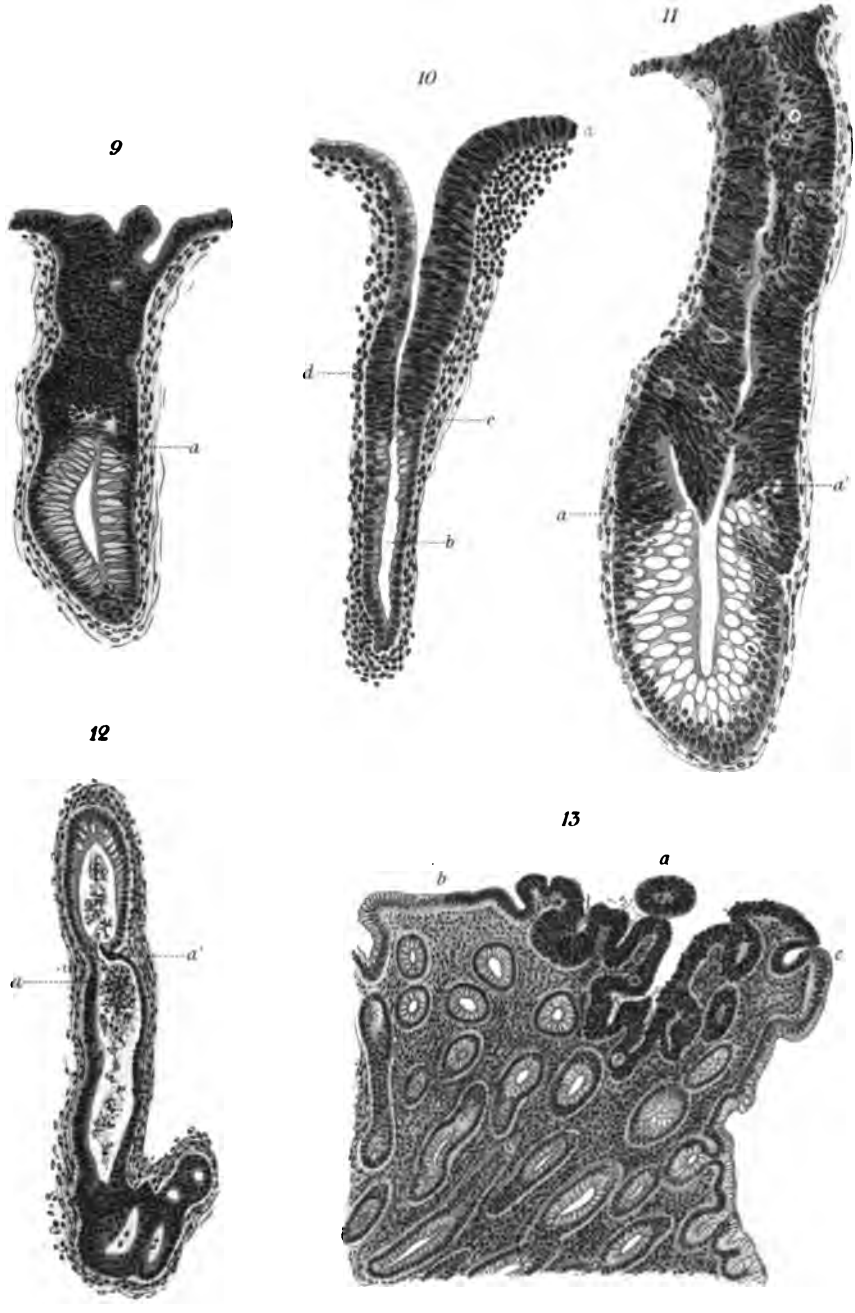

Lith. Anst. v. Werner & Winter, Frankfurt a. M.

H. Laupp'sche Buchhandlung in Tübingen.

3

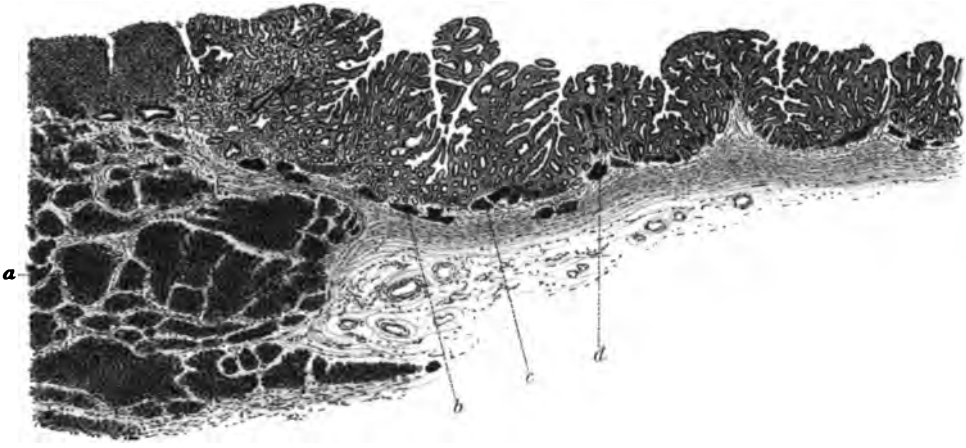

4

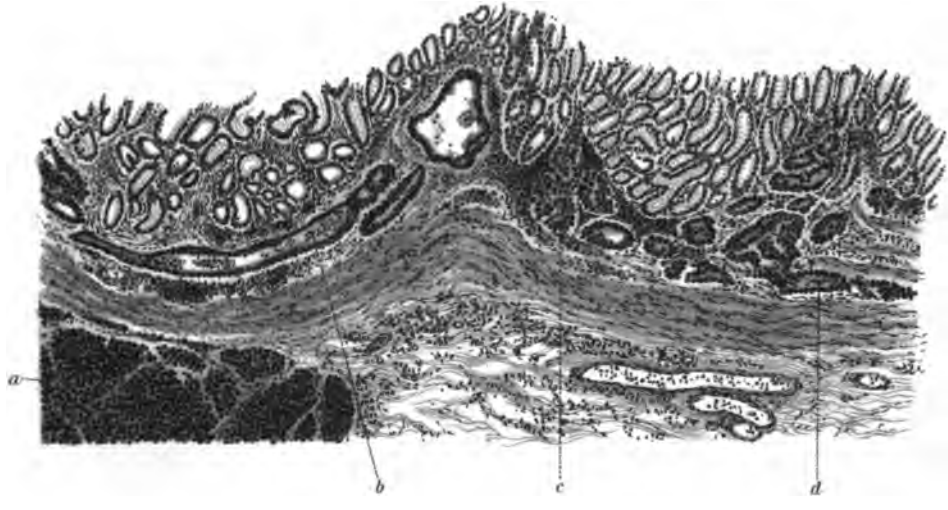

Lith Anst v Werner & Winter, Frankfurt A.M



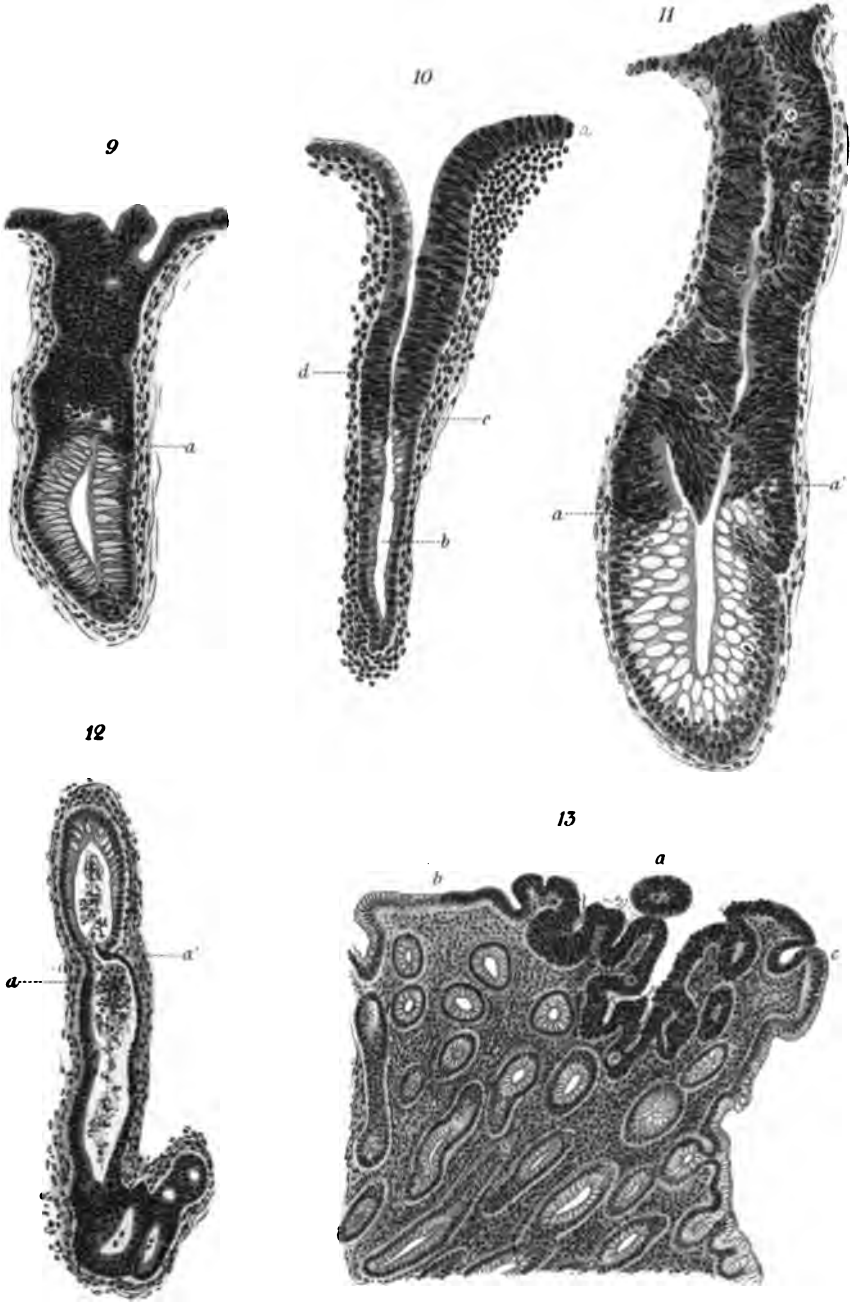

Beiträge zur klinischen Chirurgie. XLIII.

Lith. Anst. v. Werner & Winter, Frankfurt a. M.

H. Laupp'sche Buchhandlung in Tübingen.

16

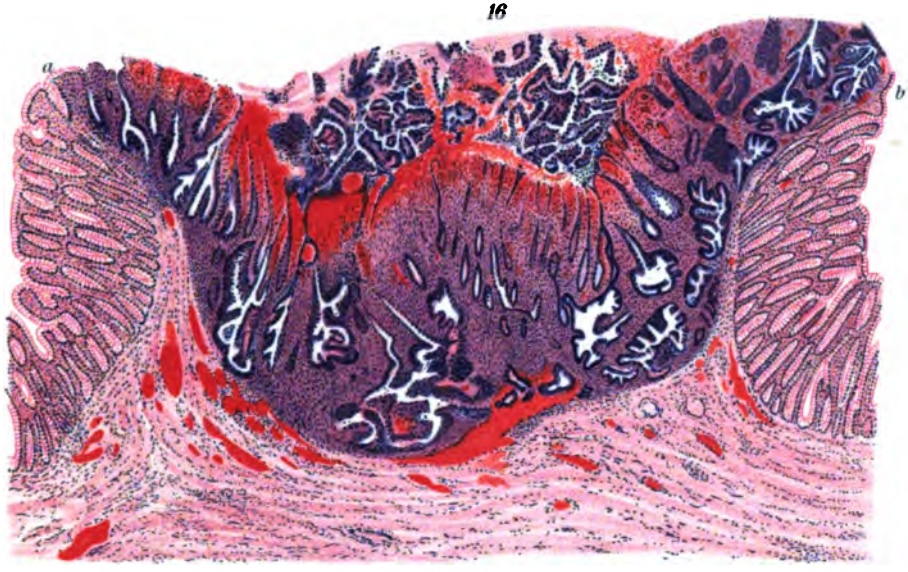

17

18

Lith. Anst v Werner & Winter, Frankfurt a. M

19

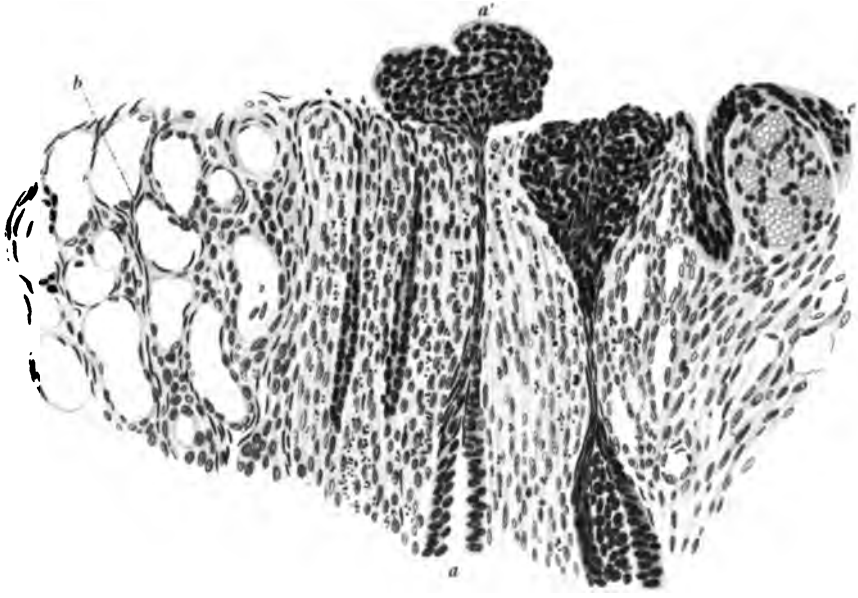

20

Beiträge zur klinischen Chirurgie. XLIII.

Lith. Anst v Werner & Winter, Frankfurt a. M

H Laupp'sche Buchhandlung in Tübingen.

21

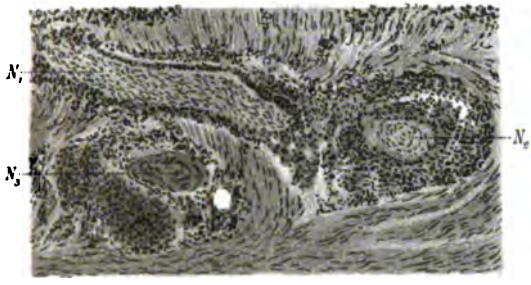

22

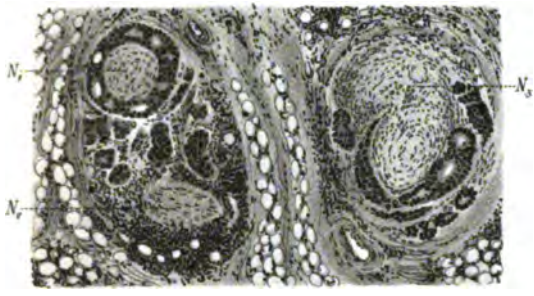

23

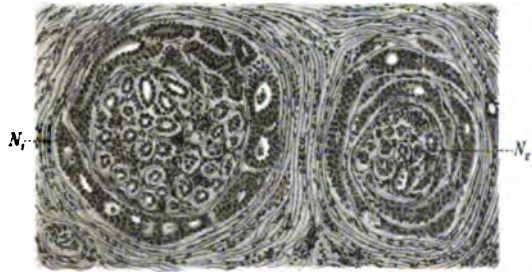

24

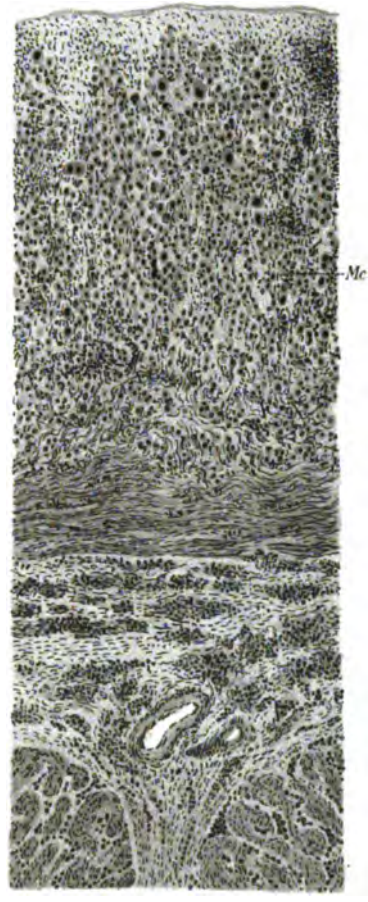

25

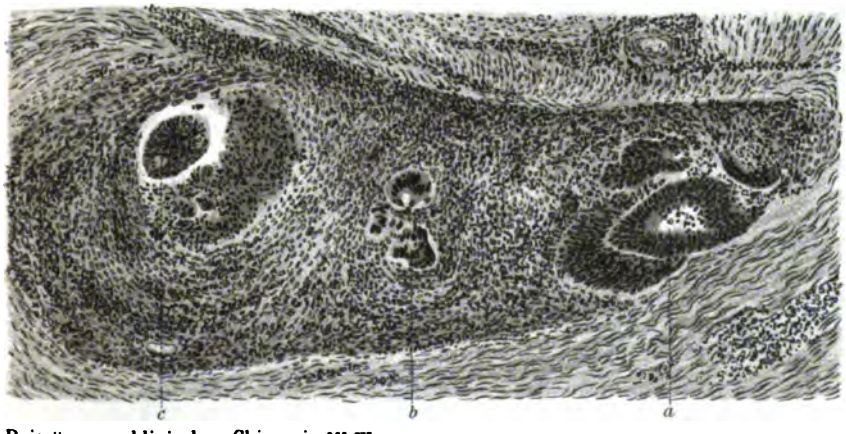

Beiträge zur klinischen Chirurgie. XLIII.

Lith. Anst. v. Werner & Winter, Frankfurt a. M.

H. Laupp'sche Buchhandlung in Tübingen.

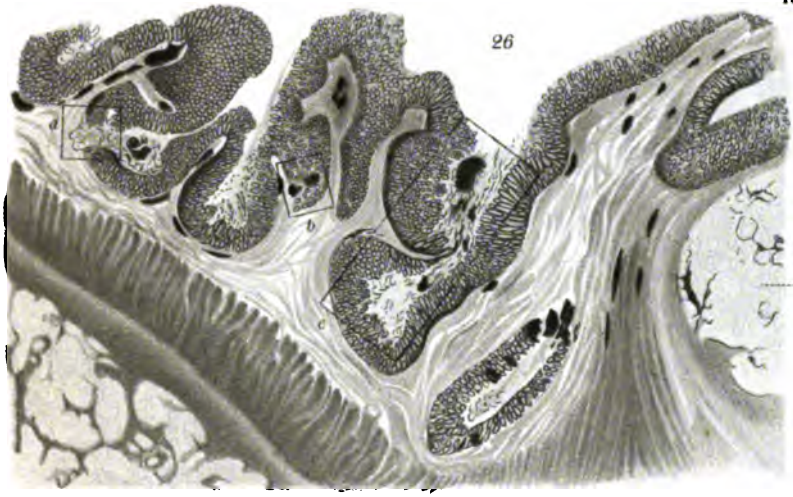

27 (·26ª)

28 (·26ᵇ)

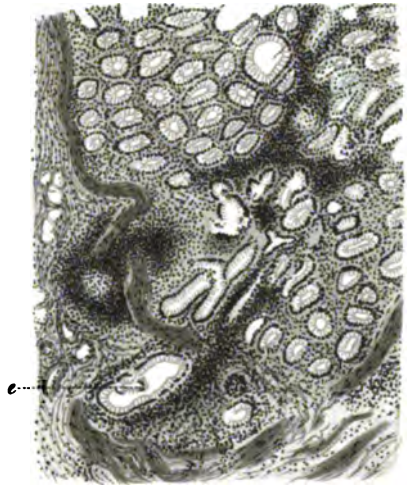

29 (·26ᶜ)

Lith. Anst. v. Werner & Winter, Frankfurt a. M.

H. Laupp'sche Buchhandlung in Tübingen

30

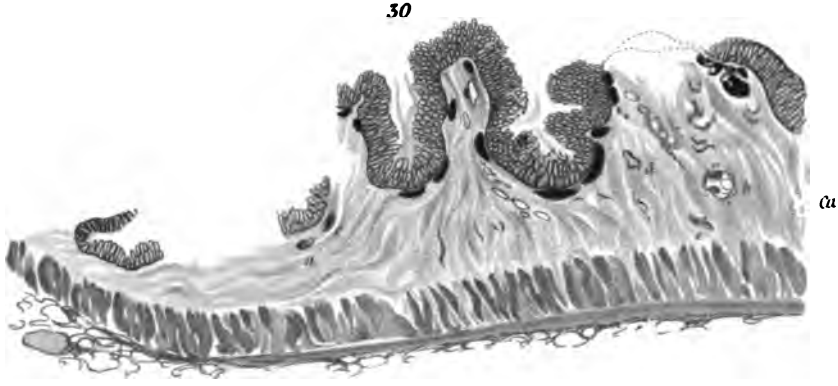

31 (·30a)

32 (·30b)

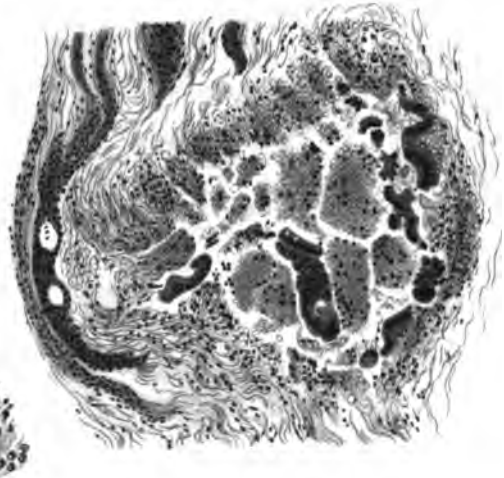

33 (·30c)

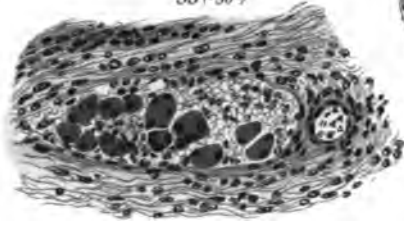

34 (30d)

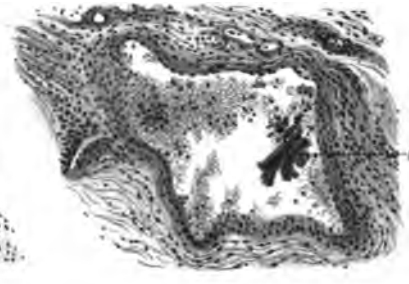

35 (·30e)

Beiträge zur klinischen Chirurgie. XLIII.

Lith. Anst v Werner & Winter, Frankfurt a/M

H Laupp'sche Buchhandlung in Tübingen.

41.
b

Beiträge zur

Beilage zu

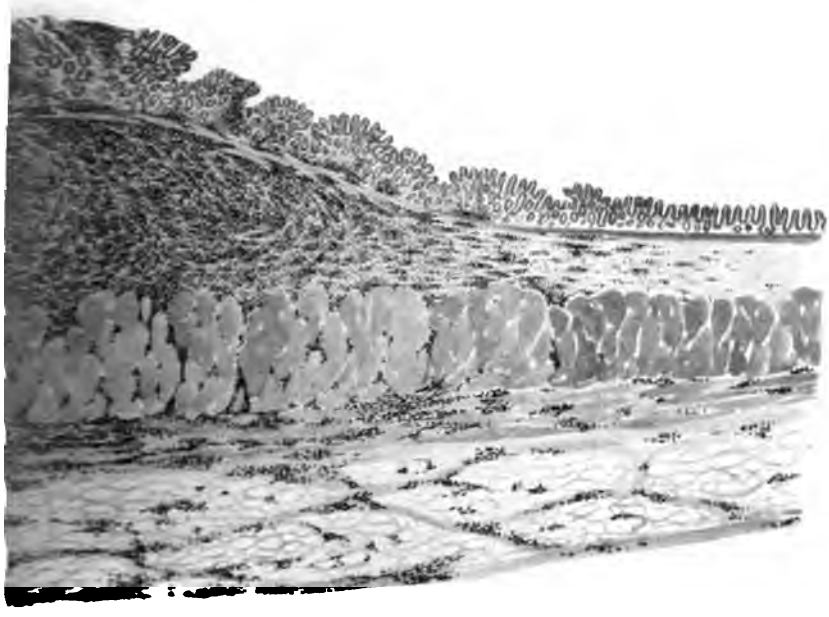

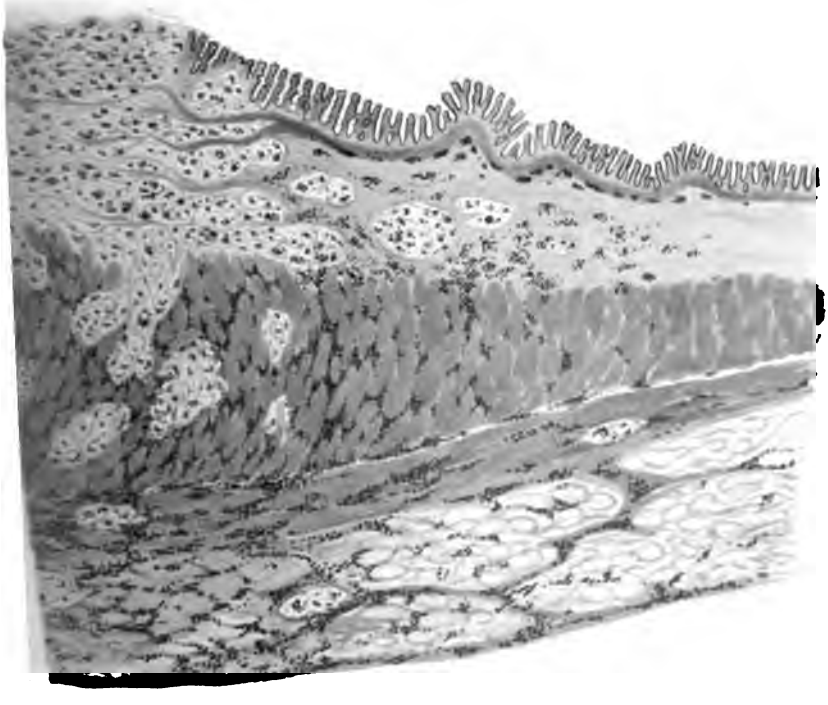

DRUCK VON FR. RICHTER, LEIPZIG

: in Tübingen.

1.

2.

H. Laupp'sche Buchhandlung in Tübingen.

1.

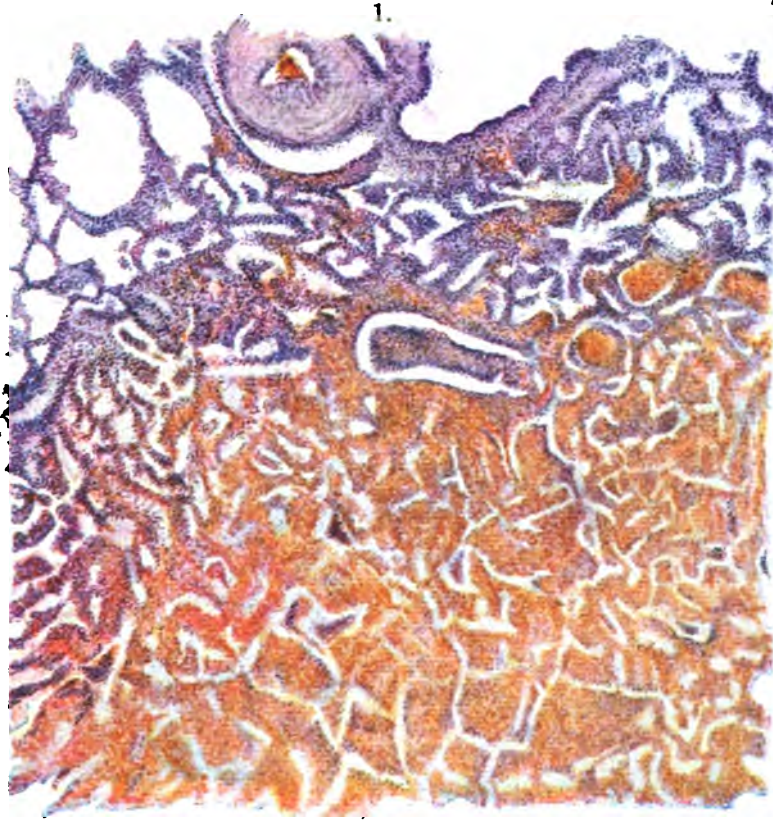

2.

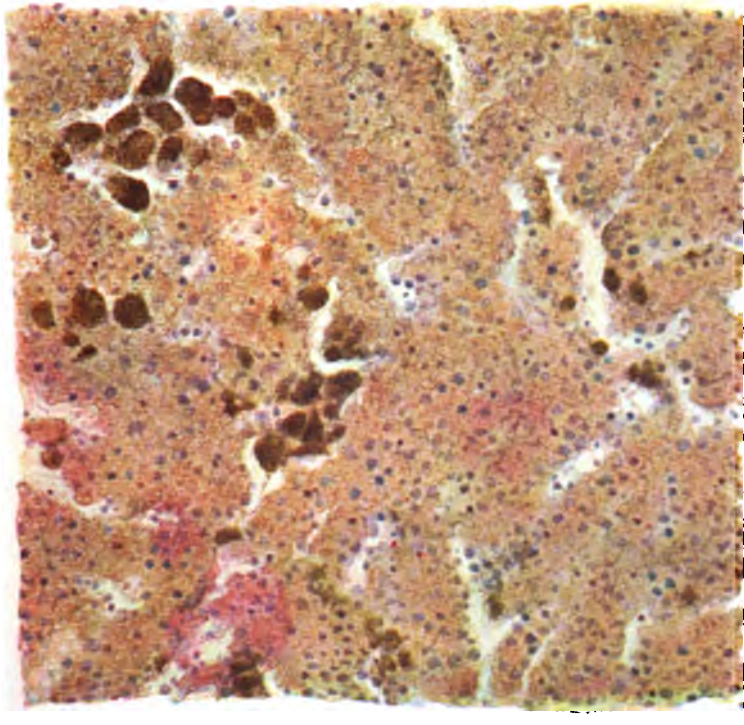

H. Laupp'sche Buchhandlung in Tübingen.

3.



4.

H. Laupp'sche Buchhandlung in Tübingen.

5.

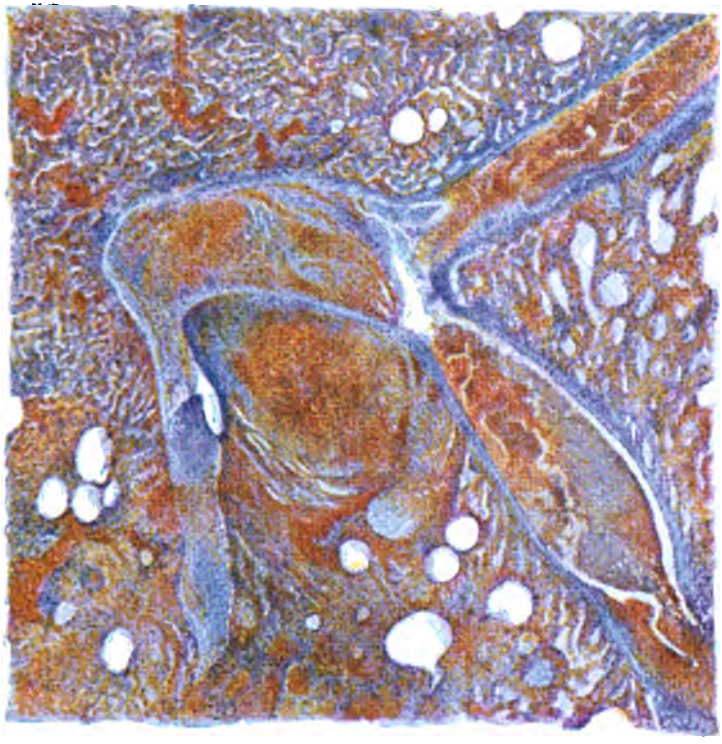

6.

Beiträge zur klinischen Chirurgie. XLIII.

H. Laupp'sche Buchha

7.

8.

9.

10.

11.

12.

13.

14.

llung in Tübingen.

15.

16.

17.



18.

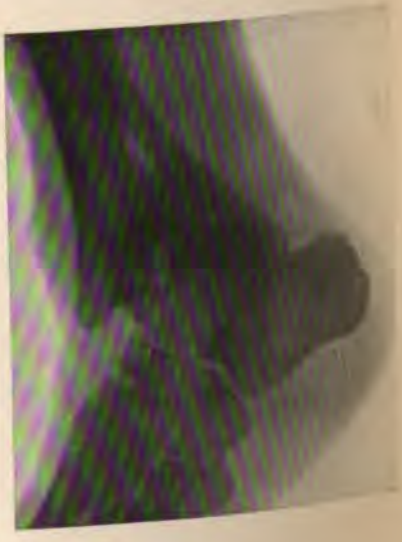

H. Laupp'sche Buchhandlung